

**Reporte de caso: Seguimiento en la evolución de la calidad seminal en toro de
la raza Brahman Rojo sometido a extracción unilateral del testículo por
hidrocele testicular**

Trabajo de grado para optar por título de Médico Veterinario

Alejandro Cano Gómez

Asesora

Lina María Salazar Torres

Unilasallista Corporación Universitaria

Facultad De Ciencias Agropecuarias

Medicina Veterinaria

Caldas Antioquia

2024

Tabla de contenido

Resumen	5
Introducción.	8
Pregunta de investigación.....	10
Objetivos.....	11
Objetivo general	11
Objetivos específicos	11
Marco Teórico.....	12
Termorregulación	14
Hidrocele testicular.	15
Signos clínicos	15
Tratamiento.....	15
Evaluación andrológica.....	16
Guía Breeding Soudness Evaluation.....	17
Evaluación de la libido y capacidad reproductiva.....	18
Condición Corporal.	18
Miembros y Aplomos.....	18
Pene, prepucio y escroto	18
Testículos Y Epidídimos.....	19
Ecografía Testicular	19
Glándulas Accesorias	20
Evaluación en la calidad seminal del toro	20
Evaluación Macroscópica.....	20
Evaluación Microscópica.....	20
Materiales y Métodos	22
Ubicación.....	22
Proceso de Recolecta.....	22
Preparación del semen.....	24
Resultados.....	27
Discusión.....	30

Referencias bibliográficas.....	33
--	-----------

Lista de Tablas

Tabla 1. Anatomía del tracto reproductor del macho bovino (Boyezuk, D. (s.f))..	1
2	
Tabla 2: resultados de los eyaculados en las 3 visitas.....	29

Lista de figuras

Figura 1. Gráfica con descripción anatómica del aparato reproductor del toro	13
Figura 2. Medición de la circunferencia escrotal.....	19
Figura 3. Ecografía testicular con hidrocele.....	23
Figura 4. ElectroJac5	24
Figura 5. Cono recolector de semen con Tubo volumétrico.	25

Resumen

El objetivo del estudio fue evaluar el impacto causado por la extracción unilateral del testículo debido a un proceso degenerativo llamado hidrocele, en el desempeño seminal de un toro de la raza Brahmán Rojo, ubicado en el municipio de Cerete, departamento de Córdoba, con una temperatura ambiental promedio de 34 grados centígrados y una humedad relativa del 80%, a 12 metros sobre el nivel del mar; dicha evaluación se hace, centrándose en parámetros como volumen, concentración, vigor y morfología espermática. Este se llevó a cabo en un contexto práctico en el que se evaluó la calidad seminal antes y después de la cirugía.

El toro de la raza Brahman Rojo, fue evaluado bajo los estándares de la B.B.S.E. (Bull breeding soundness evaluation), donde se evidencia un aumento unilateral en el tamaño del testículo derecho, la medición de la circunferencia escrotal, acompañada de la ecografía de las capas y masa testicular, resulta crucial para el diagnóstico oportuno de patologías, específicamente para este caso la hidrocele, permitiendo el tratamiento y evitando un deterioro en el testículo no afectado (Hooper, 2015).

La hidrocele testicular tiene como origen frecuente una inflamación o problemas de termorregulación, que repercute en la disminución de la viabilidad espermática en procesos de congelación de semen, afectando directamente la posibilidad de preservar el material genético.

Para obtener el material seminal, se utilizó como método de colecta el electro eyaculador (electro-jac 5), dispositivo diseñado para inducir la eyaculación en toros, a través de pulsos eléctricos de baja intensidad y frecuencia variable (Cole & Back,

1993); dichos estímulos varían entre los 2 a 12 voltios, manipulado siempre por el profesional responsable, estos asemejan los impulsos nerviosos naturales que desencadenan la respuesta sexual y la eyaculación (Fubini & Ducharme, 2016).

La evaluación del semen se realizó a través de un proceso integral que incluyó tres momentos en la medición de parámetros en campo, donde se recolecta el semen, el primer eyaculado fue evaluado, obteniendo muestras de color claro y su viscosidad de tipo acuosa, el volumen fue medido en ml, mediante tubos graduados y dando un total de 3 ml; la concentración espermática, es obtenida por medio de un espermodencímetro llamado AccuRead de la marca IMV®, donde su valor fue de 200 millones de espermatozoides, el cual brinda un valor exacto sobre el conteo de espermatozoides; con respecto a la motilidad masal obtiene “+”, siendo un resultado bajo; este parámetro es de tipo subjetivo ya que se recurre a la unión de la teórica expuesta en libros sobre evaluación seminal y la experticia, la cual es adquirida por medio de numerosas pruebas realizadas a lo largo del tiempo. Comparando este primer resultado con el obtenido en la segunda recolecta, se observa una mejora en la vitalidad espermática, considerando que este examen se realizó, 5 meses después de la cirugía, la coloración, pasó de ser clara a lechosa, con respecto al volumen del eyaculado vemos una mejora, dando 6 ml, la concentración espermática mostró un aumento significativo teniendo 516 millones de espermatozoides por centímetro, su motilidad masal pasó de tener “+” a “+++”, que sumado a la individual de 50% ,mostrando una mejoría notoria en el desempeño de los espermatozoides en fresco; los resultados, aunque no muy distantes, muestran una mejora progresiva en la viabilidad espermática, en la segunda recolecta el resultado que se obtuvo para la motilidad masal fue de “+++” vs “++++” en la tercera y última visita, la motilidad individual, muestra resultados de 70%, consolidando su mejora progresiva.

Palabras claves: motilidad, electro eyaculador, hidrocele testicular, inseminación artificial, calidad seminal.

Introducción

La medición del potencial reproductivo (evaluación andrológica) en toros reproductores es de vital importancia en la eficiencia productiva de las explotaciones ganaderas; o genéticas en las ganaderías del territorio colombiano, con esta biotecnología reproductiva se busca aumentar la rentabilidad por lo que se usa el método de evaluación creado por la sociedad Theriogenology en 1992 llamado B.S.E (Breeding Soudness Evaluation). Desde el cual se examina el tamaño, forma y consistencia de los testículos, mediante palpación rectal se evalúan órganos reproductivos internos (próstata, vesículas y ámpulas); evaluación macroscópica y microscópica del eyaculado, además de realizar una ecografía testicular para evaluar la presencia de líquido en el escroto. (Pechman & Eilts, 1987). Este tipo de evaluaciones puede tener aplicaciones diagnosticas ya que se puede detectar a temprana edad posibles anomalías en testículo y escroto.

Evitando la presencia de enfermedades como la hidrocele testicular, también conocida como "bolsa de agua", la cual es una condición patológica caracterizada por la acumulación de líquido seroso en la túnica vaginal del testículo (Acosta, 2018). El cual acarrearía costos adicionales para cubrir los gastos del plan terapéutico que según determine el clínico y según la gravedad y la presentación del cuadro clínico. En casos leves, el reposo y la administración de antiinflamatorios como el flumixin meglumina, acompañado de un diurético como la furosemida, han demostrado eficiencia para reducir la inflamación y el malestar. Sin embargo, en casos crónicos, puede ser necesario realizar una intervención quirúrgica para drenar el líquido acumulado o incluso para retirar el testículo afectado. Para este caso se recurre a la orquiectomía unilateral del testículo afectado representa una opción viable cuando la vitalidad

espermática se ve afectada significativamente y se requiere material seminal para programas de mejoramiento genético en las ganaderías (García et al. 2021).

Pregunta de investigación

¿Cuál es el impacto de la extracción unilateral testicular en el desempeño espermático de un toro de la raza Brahmán Rojo?

Objetivos

Objetivo General

Evaluar la calidad seminal en un toro de raza Brahman Rojo, antes y después de una extracción unilateral testicular.

Objetivos Específicos

- Evaluar el efecto de la extracción unilateral del testículo a través del volumen del semen obtenido, antes y después de la cirugía, determinando si hay cambios significativos.
- Describir la vitalidad espermática a través de la motilidad individual, en masa, y porcentaje de vivos antes y después de la cirugía.

Marco Teórico

Tabla 1

Anatomía del Tracto Reproductor del Macho Bovino

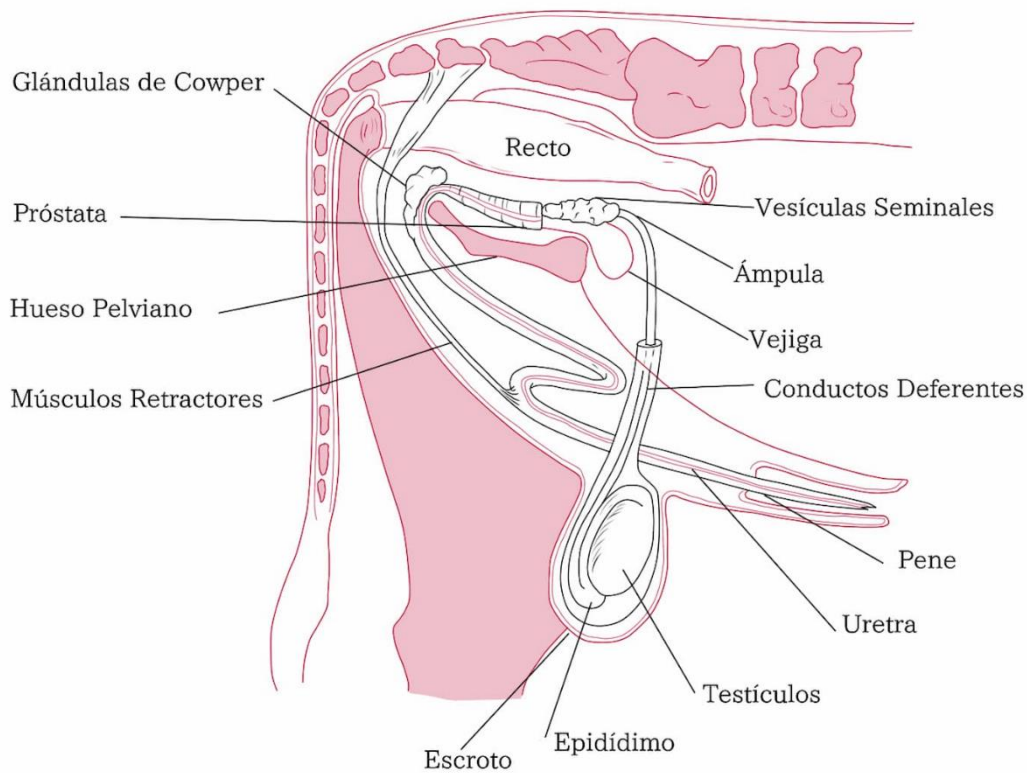
ORGANO	FUNCION
ESCROTO	Piel modificada que brinda propiedades de termorregulación; sostiene y protege el testículo del exterior.
TESTICULOS	Lugar donde ocurre la espermatogénesis y producción de andrógenos (Rutter, 2006).
EPIDIDIMO	Ducto por el cual se da el transporte de espermatozoides (cuello), aporta concentración y capacitación; finalizando en (cola) su almacenamiento y maduración (Acosta, 2018).
CORDON ESPERMATICO	Aporta al sostén y es fundamental para la termorregulación (-2 °C).
VESICULAS SEMINALES	Da volumen, además de aportar nutrientes y servir como Buffer (Hafez 2001).
GLANDULAS BULBOURETRALES	Son dos y eliminan residuos de orina en su paso por la uretra peneana antes de la eyaculación (Sánchez, 2007)
PROSTATA	Contribuye al volumen seminal y aporta iones inorgánicos
CONDUCTO DEFERENTE	Conduce el semen desde la cola del epidídimo hasta la uretra pelviana (Moreno, 2000).

URETRA	Recibe secreciones de las glándulas seminales y a los espermatozoides desde el conducto deferente
PENE	Órgano copulador del macho, de tejido fibroelástico (Rutter,2006).
PREPUCIO	funda protectora de la porción libre del pene (Russo, 2006).

Fuente: *(Boyezuk, D. (s.f.))*

Figura 1

Gráfica con Descripción Anatómica del Aparato Reproductor del Toro



Fuente: (UNAM Reproducción de los Animales Domésticos, 2017, p.8)

Termorregulación

La termorregulación testicular es un proceso crucial para el correcto funcionamiento de los testículos, estos deben mantenerse por debajo de la temperatura corporal entre 2°C a 4°C (Brito, 2004); para cumplir esta función los testículos tiene un sistema que incluye una red de vasos sanguíneos especializados, conocidos como plexo pampiniforme, que rodean al conducto espermático y actúan como sistema de enfriamiento, permitiendo que la sangre caliente que llega desde el cuerpo se enfríe antes de irrigar los testículos (Además, el escroto, tiene la capacidad de modificar su posición en respuesta a cambios de temperatura ambiental,

permitiendo que se extiendan o contraigan al abdomen para regular la temperatura de manera más eficiente (Shaw, 1980).

Hidrocele Testicular

Es una condición adquirida en la cual los testículos que alguna vez fueron normales y funcionales experimentan cambios patológicos unilaterales o bilaterales (Youngquist & Threlfall, 2007); describiendo una acumulación de líquido en la túnica vaginal que rodea el testículo, causando una inflamación indolora (Vera, 2014); este es producido en la túnica vaginal, de característica serosa y en su estado normal cumple la función de lubricar y amortiguar los testículos durante el desplazamiento del toro, es reabsorbido por vasos linfáticos y venosos, manteniendo así su equilibrio constante (Cordero et al., 2015).

La obstrucción en el flujo del líquido seroso por los canales linfáticos y venosos suele ser la causa más común, dicho taponamiento puede tener varias causas; la más común es la inflamación de la túnica vaginal, causada por infecciones o traumatismos (Bravo, 2019).

Signos Clínicos

Los signos clínicos son distintivos y fácilmente diagnosticables durante el examen físico del animal, el síntoma más evidente es la inflamación del escroto, que puede ser unilateral o bilateral, de carácter indoloro, dando la sensación de bolsa de agua (Smith & Jones, 2020). Otros signos incluyen la disminución de la libido y la calidad seminal, reflejados en una menor motilidad y viabilidad espermática (García et al., 2021).

Tratamiento

Lo más aconsejable en estos casos es descartar animales que presenten esta patología, en caso de no ser posible por el valor genético que representa el

animal, se recomienda la orquiectomía unilateral, preservando de esta manera el testículo sano y funcional para los procesos de reproducción asistida.

Para casos de hidrocele leve, el uso de diuréticos como la furosemida, ha sido reportado como plan terapéutico (Anderson & Rings, 2009), acompañado de antiinflamatorias no esteroideas como flunixin meglumine y antibióticos como la enrofloxacin (Fubini & Ducharme, 2016).

Evaluación Andrológica

Brinda herramientas diagnósticas que, además de detectar y diagnosticar la presencia de patologías del sistema reproductivo, como lo es la hidrocele, permite cuantificar la capacidad reproductiva de un macho bovino. En esta evaluación se deben considerar tres factores: la primera, la conformación física de cada toro, la segunda, su comportamiento en el hato con las hembras (libido) y, por último, se evalúan las muestras de semen obtenido (Montes, 2004), con parámetros como concentración, motilidad y morfología espermática; tras el examen, las ganaderías deben dar las condiciones ambientales y de salud óptimas, además de aplicar tratamientos oportunos, mejorando el bienestar del toro y contribuir a la eficiencia y rentabilidad.

Para medir el desempeño y solidez en la capacidad reproductiva de un toro, se puede hacer de dos maneras; la primera es realizar una palpación a las hembras con las que el macho ha estado y detectar cuáles están o no preñadas; la segunda es evaluar la actitud reproductiva y ofrece la ventaja de que toros que no cumplan con los estándares sean descartados en la ganadería.

Guía Breeding Soudness Evaluation

La sociedad Theriogenology en 1992, creó una guía denominada B.S.E (Breeding Soudness Evaluation), que consiste en un examen físico, reproductivo, colecta y evaluación seminal.

- **Examen físico:** condición corporal, aplomos y extremidades, signos generales descartando enfermedades, defectos físicos, heridas, etc.
- **Exámenes genitales internos:** Próstata, vesículas seminales, glándulas accesorias.
- **Exámenes genitales externos:** Testículos, circunferencia escrotal pene, escroto, epidídimo y cordón espermático.
- **Evaluación seminal:**
 - **Caracteres macroscópicos:** Volumen, color y viscosidad.
 - **Caracteres microscópicos:** Motilidad masal e individual y concentración.

Al iniciar el examen los toros deben ser observados en desplazamiento, mientras son ingresados al embudo, ya que es en este punto donde podrían evidenciarse problemas de desplazamiento, en la visión y evaluar su estado nutricional.

Evaluación de la libido y capacidad reproductiva

Sirve para evaluar la conducta sexual del toro, ya que este representa el apetito sexual del macho (Hafez, 2001), las características de toros con buena libido son, tiempo de reacción ante hembras en celo, cortejo, erección, protrusión del pene, monta con golpe de riñón para garantizar la eyaculación, estos se evalúan a partir de los 24 meses de edad para el caso de los *Boss Indicus* (Albarran & col, 2001).

Condición Corporal

Indicador visual del estado general de salud en el que se encuentra el toro, García y sus colaboradores en 2021 mencionan que animales con sobrepeso rendirán de manera deficiente en su capacidad reproductiva.

Miembros y Aplomos

Deben ser evaluados cuando el animal este en movimiento, es en este estado es cuando se evidencian los problemas en el desplazamiento (Páez y corredor;2014). Los miembros se deben caracterizar por ser fuertes para soportar el peso al momento de realizar la monta (Bavera y Peñafort; 2005)

Pene, Prepucio y Escroto

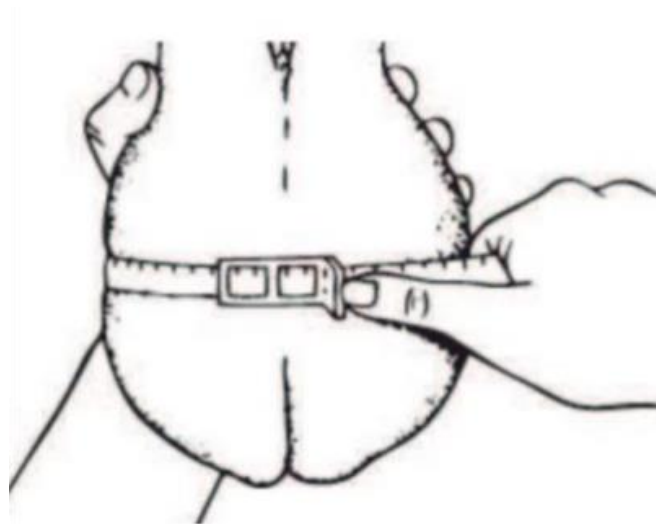
El examen clínico del pene se puede efectuar dentro del prepucio por palpación; también se lo puede observar después de palparlo en el momento que lo protruya (Fernández, 2009). En cuanto al escroto la temperatura ambiental debe ser cálida y cuando el toro este tranquilo, para evitar que el escroto se contraiga y sea imposible evaluarlo, de otro lado, la retracción del escroto dará idea de cómo se está dando la termorregulación testicular, así como verificar que la piel esté libre de lesiones o heridas que pudieran comprometer la salud de los testículos. (Rutter, 2006)

Testículos Y Epidídimos

Machos con testículos de tamaño y forma diferente, deben ser observados y tenidos en cuenta, ya que la producción de espermatozoides depende del volumen testicular (Russo, 2006). El testículo debe desplazarse libremente en el escroto, descartando adherencias o posibles daños; el epidídimo debe ser fácil de palpar (IRAC, 2004); la cola normalmente es de textura firme. Además de la palpación, debe medirse la circunferencia escrotal, con la ayuda de una cinta métrica especial, los testículos son sostenidos hacia abajo (figura 2), rodeados por la cinta y se ubica en la porción más ancha para hacer la medición (Páez y corredor 2014):

Figura 2

Medición de la Circunferencia Escrotal



Fuente: (Páez y corredor 2014)

Ecografía Testicular

Es una herramienta diagnóstica fundamental para detectar oportunamente la aparición de cambios anatómicos en la estructura del testículo y la túnica vaginal

(Fubini & Ducharme, 2016); muestra una zona anecoica alrededor del testículo, que corresponde a la acumulación de líquido.

Glándulas Accesorias

La evaluación de las glándulas sexuales accesorias se realiza por palpación rectal. Se palparán las ampollas de los ductos deferentes, las glándulas seminales y la próstata. En los toretes jóvenes, el desarrollo de estas glándulas es indicativo de la función testicular, ya que todas son andrógeno-dependientes (Muñoz & Paucar, 2005).

Evaluación en la Calidad Seminal del Toro

La evaluación del eyaculado proporciona información crítica en tiempo real sobre el estado reproductivo del toro, siendo este imprescindible en animales que fueron sometidos a una extracción unilateral de uno de sus testículos.

Evaluación Macroscópica

La evaluación macroscópica del eyaculado inicia con la observación del color y posterior medición del volumen recolectado, se observa la apariencia y viscosidad. Un eyaculado normal debe ser de color blanquecino y tener una consistencia homogénea, El volumen promedio del eyaculado bovino es de 6 a 8 ml (Rodríguez-Martínez, 2003).

Evaluación Microscópica

Se evalúa la viabilidad espermática, siendo esta el complemento infaltable en la evaluación física y capacidad reproductiva del macho (Salisbury et al., 1978).

Motilidad Masal

Consiste en evaluar mediante el microscopio óptico en un aumento de 100x, el movimiento en conjunto de células espermáticas, usando una gota de semen puro, puesta en un cubreobjetos.

El rango se clasifica en una escala de 0 a 5, representados en “+”, siendo 5 un indicador de alta intensidad en el movimiento de los espermatozoides (Rodríguez-Martínez, 2003; Chenoweth, 2005).

Motilidad Individual

Este apartado es muy importante, evalúa el desplazamiento de cada espermatozoide, ya que revela la capacidad para avanzar de manera progresiva hacia adelante; para que un eyaculado se considere de buena calidad, debe estar entre el 60% y el 80% de los espermatozoides tengan movimiento progresivo, lo que indica que son capaces de avanzar hacia el óvulo (Salisbury, VanDemark, & Lodge, 1978).

Concentración

Se refiere a la concentración en millones de espermatozoides por mililitro, evaluación que es fundamental para determinar la capacidad fecundante del toro (Rodríguez-Martínez, 2003); una concentración normal de un toro varía entre 800 a 1500 millones de espermatozoides por mililitro.

Para obtener un resultado preciso, se recurre al uso de un espectrofotómetro AccuRead de la marca IMV, el cual usa la luz para medir la cantidad de partículas (espermatozoides) en una muestra de semen diluida (IMV Technologies, 2020).

Materiales y Métodos

Ubicación

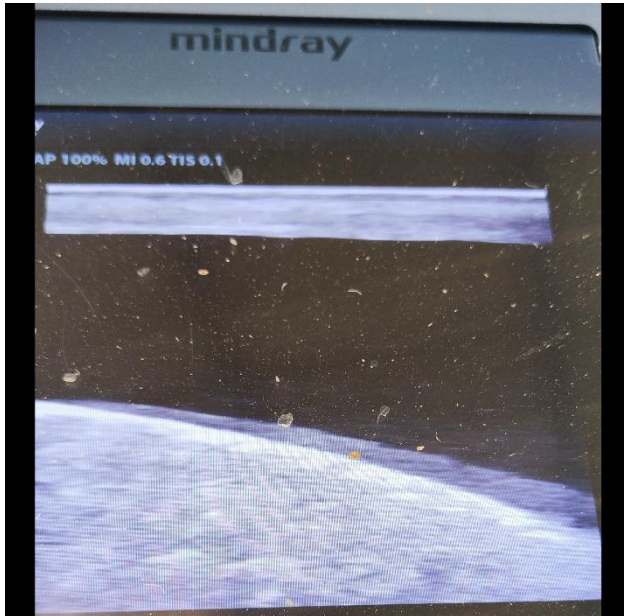
El presente estudio se realizó en zona rural del municipio de Cerete, departamento de Córdoba; zona geográfica caracterizada por un clima tropical cálido con temperaturas que varían entre 26°C y 30°C, una alta humedad relativa, entorno al 75% y 85% (IDEAM, 2021).

Proceso de Recolección

Toro de la raza Brahmán Rojo, el cual requiere un examen andrológico para evaluar el desempeño de los espermatozoides; el encargado cuenta que el toro presenta baja libido y aumento en el tamaño de los testículos.

Se realiza la visita, en la cual se inicia con la valoración del animal en movimiento, donde se evidencia un aumento de tamaño en uno de los testículos, además de una molestia para desplazarse.

Con el animal ya en el brete de sujeción, se realiza una palpación de la consistencia y estructura testicular, donde se nota la sensación de bolsa de agua en uno de ellos (derecho), a la ecografía testicular (figura 4), se observa una gran porción del testículo anecogénica, recubierta por líquido, diagnosticando hidrocele testicular.

Figura 3*Ecografía Testicular con Hidrocele*

Fuente: (archivo personal)

No obstante, los demás órganos reproductivos se encuentran en condiciones normales.

El lavado de la zona prepucial se realiza con jabón clorhexidina al 4%, se enjuaga con abundante agua y terminando con un enjuague de solución salina, la cual se introduce en el prepucio con ayuda de un catéter, para eliminar la mayor cantidad de partículas y restos de orina.

Se realizó un total de 3 visitas y en cada visita el toro se recolectó dos veces, las tomas obtenidas son mezcladas y se almacenan en tubos graduados, previamente identificados con el número del toro, a una temperatura de 37°C en un baño maría seco.

Figura 4*ElectroJac5***Fuente:** (archivo personal)**Preparación del Semen**

Para el método de recolecta seminal se lleva a cabo mediante una electroestimulación de las glándulas sexuales, se usa un electro jac5® (figura 5); después de su recolección, el semen es evaluado en cuatro parámetros indispensables para determinar la calidad de las muestras, la primera evaluación se hace al momento que es obtenido en un tubo volumétrico (figura 6), que de inmediato es llevado a un baño maría seco a 37°Centigrados para las siguientes evaluaciones, el semen es evaluado mediante microscopio óptico, obteniendo parámetros de motilidad tanto en masa como la individual; la concentración es obtenida mediante un

espectrofotómetro de la marca IMV® el cual se prepara en una dilución adicionando solución salina (Rodríguez-Martínez, 2003).

Figura 5

Cono Recolector de Semen con Tubo Volumétrico.



Fuente: (archivo personal)

En la primera visita, el eyaculado se nota de color transparento con volumen (3 ml); al microscopio se observa una motilidad masal de “+” y su individual del 30%. Esta muestra al tener tan baja motilidad a causa de su poca población espermática lo hacen no viable para el proceso de criopreservación.

Las dos visitas se realizan meses después de la orquiectomía del testículo afectado, el proceso de recolecta se realizó con el mismo proceso y resultado mostrado a continuación, revela la mejoría progresiva:

Durante esta segunda visita, el eyaculado obtenido presentó un volumen de 6 ml, con una concentración de 516 millones de espermatozoides por mililitro. Bajo el microscopio, la motilidad masal fue calificada como +++, indicando un movimiento ondulatorio vigoroso y homogéneo, mientras que la motilidad individual alcanzó el 50%, lo que refleja un aumento significativo en la proporción de espermatozoides

móviles y progresivos en comparación con la primera visita (Rodríguez-Martínez, 2003).

En la tercera y última visita, el eyaculado continua con un volumen de 6 ml, manteniendo los niveles de la visita anterior, pero con una notable mejora en la concentración, alcanzando 680 millones de espermatozoides por mililitro y la motilidad masal continuó siendo +++, con ondas vigorosas y bien formadas, mientras que la motilidad individual alcanzó el 70%, lo que refleja una mayor cantidad de espermatozoides progresivos y viables (Rodríguez-Martínez, 2003).

Resultados

El presente caso clínico evaluó la evolución de la calidad seminal en un toro de raza Brahmán Rojo sometido a una orquiectomía unilateral debido a una hidrocele testicular, una condición patológica que afecta la termorregulación testicular y, por ende, la capacidad reproductiva. El análisis se centró en parámetros clave como el volumen seminal, la concentración espermática, la motilidad en masa e individual, y se realizaron mediciones en tres momentos: antes de la cirugía y durante dos visitas posteriores a los 3 y 5 meses. Los resultados evidencian una mejora significativa en la calidad seminal tras la intervención quirúrgica, consolidando la eficacia del tratamiento en la recuperación reproductiva del animal.

En la evaluación preoperatoria, el eyaculado mostró una calidad seminal severamente comprometida, con un volumen de 3 ml, una concentración espermática de 200 millones/ml, una motilidad en masa de “+” y una motilidad individual del 30%. Estos valores, muy por debajo de los estándares reproductivos aceptables, reflejan el impacto negativo de la patología en la producción espermática. La acumulación de líquido en la túnica vaginal del testículo afectado genera un desequilibrio en la termorregulación, lo que altera la espermatogénesis y reduce la viabilidad de los espermatozoides (Barth & Oko, 1989; Hooper, 2015). Estos hallazgos coinciden con estudios previos que destacan la importancia de la termorregulación en el mantenimiento de la calidad seminal en bovinos (Rodríguez-Martínez, 2003).

Tras la cirugía, el toro fue sometido a dos evaluaciones postoperatorias. En la segunda visita, tras tres meses de la intervención, se observó un aumento significativo en todos los parámetros analizados. El volumen seminal incrementó a 6 ml, mostrando una mejora del 100%, mientras que la concentración espermática alcanzó

516 millones/ml, lo que representa un aumento del 158%. La motilidad masal mejoró a “+++” y la motilidad individual subió al 50%, reflejando una recuperación parcial pero significativa de la capacidad reproductiva. En la tercera y última visita, realizada cinco meses después de la cirugía, los parámetros se consolidaron con un volumen seminal mantenido en 6 ml, una concentración espermática de 680 millones/ml (un aumento del 31.7% respecto a la segunda visita), una motilidad en masa de “++++” y una motilidad individual del 70%. Este último valor coloca al toro dentro de los rangos considerados como fértiles según la literatura disponible (Rodríguez-Martínez, 2003; Watson, 2000).

El análisis estadístico de los datos refuerza la interpretación de los resultados. La media de la concentración espermática fue de 465.33 millones/ml, con una desviación estándar de 196.02 millones/ml, lo que indica una variabilidad moderada atribuible al proceso de recuperación postquirúrgico. Por su parte, la motilidad individual presentó una media del 50%, con una desviación estándar de 16.33%, reflejando una mejora progresiva y consistente a lo largo del tiempo. Estos resultados estadísticos destacan la capacidad del testículo sano remanente para compensar la pérdida funcional del testículo afectado, un fenómeno conocido como hipertrofia compensatoria (Hopkins et al., 1989). Además, coinciden con estudios previos que han reportado mejoras similares en la calidad seminal tras la orquiectomía unilateral, siempre que el testículo sano mantenga su integridad funcional.

Tabla 2*Resultados de los Eyaculados en las 3 Visitas*

# De la Visita	Volumen	Concentración	Motilidad Masal	Motilidad Individual
1	3	200	+	30%
2	6	516	+++	50%
3	6	680	++++	70%

Fuente: Elaboración Propia

Discusión

El estudio realizado para evaluar el impacto de la orquiectomía unilateral sobre la calidad de semen de un toro de raza Brahman Rojo, afectado por hidrocele testicular, presenta resultados que permiten cumplir con los objetivos planteados. (1) Evaluar el efecto de la extracción unilateral testicular sobre el volumen de semen, determinando si hay cambios significativos antes y después de la orquiectomía, y (2) describir la vitalidad espermática a través de la motilidad individual, en masa, y el porcentaje de espermatozoides vivos, con el fin de analizar la recuperación y funcionalidad del testículo sano remanente. A través de la comparación de los parámetros obtenidos antes y después del procedimiento quirúrgico, se logró una evaluación apta de los efectos de la orquiectomía unilateral en el desempeño seminal del toro.

El segundo objetivo específico del estudio fue evaluar la vitalidad espermática, medida a través de la motilidad individual, en masa, y el porcentaje de espermatozoides vivos antes y después de la cirugía. La motilidad masal en la primera evaluación fue de +, lo que indica un movimiento espermático desorganizado y con poco vigor, reflejando una baja calidad seminal. La motilidad masal, según Rodríguez-Martínez (2003), se clasifica subjetivamente en una escala de + a +++++, siendo + la calificación más baja, correspondiente a un movimiento ondulatorio débil de los espermatozoides. Este resultado es consistente con el deterioro testicular causado por la hidrocele, que afecta no solo la producción de semen, sino también la calidad del esperma producido (Barth & Oko, 1989). El efecto de la hidrocele sobre la termorregulación puede alterar tanto la morfología como la motilidad de los espermatozoides, lo que explica los bajos resultados obtenidos antes de la cirugía.

Tras la orquiectomía unilateral, la motilidad masal mostró una notable mejora, pasando de + en la primera recolecta a +++ en la segunda y ++++ en la tercera. Estos resultados reflejan una recuperación progresiva de la calidad espermática, lo cual es consistente con estudios previos que indican que la función del testículo sano puede mejorar la motilidad espermática una vez que se elimina la fuente de disfunción (Hopkins et al., 1989). Además, la motilidad individual, que mide la capacidad de los espermatozoides para moverse progresivamente hacia el óvulo, también mostró una mejoría significativa, aumentando de 30% en la primera evaluación a 50% en la segunda y 70% en la última recolecta. Este incremento es particularmente importante, ya que la motilidad individual es uno de los principales indicadores del potencial fertilizante del eyaculado (Chenoweth, 2005).

El porcentaje de espermatozoides vivos, otro indicador clave de la vitalidad espermática, también mostró una mejora notable tras la cirugía. Los resultados preoperatorios indicaron una baja viabilidad espermática, esperable por el hallazgo clínico de hidrocele. En estudios como el de Watson (2000), se ha demostrado que la viabilidad espermática tiende a disminuir en animales con patologías testiculares, particularmente en aquellos que sufren de trastornos que alteran la termorregulación. En la tercera recolecta postoperatoria, el porcentaje de espermatozoides vivos alcanzó un nivel que permitió la criopreservación del semen, lo cual es un indicador de una mejora significativa en la calidad espermática. En este sentido, el segundo objetivo específico también se cumplió con éxito, ya que el estudio documentó una mejora en todos los parámetros relacionados con la vitalidad espermática, incluyendo la motilidad masal, individual y el porcentaje de vivos.

En resumen, el estudio logra cumplir con los objetivos propuestos. La evaluación del volumen seminal antes y después de la cirugía demostró una mejora significativa en la capacidad del toro para producir semen, mientras que los parámetros de vitalidad espermática (motilidad en masa, individual y porcentaje de vivos) mostraron una recuperación notable tras la orquiectomía unilateral. Estos resultados concuerdan con estudios anteriores que sugieren que la extracción de un testículo afectado puede mejorar la función reproductiva general del toro, siempre que el testículo sano restante mantenga su capacidad de producción espermática. La mejora en los parámetros de calidad seminal, especialmente en términos de motilidad y viabilidad, sugiere que la orquiectomía unilateral fue efectiva para restaurar la capacidad reproductiva del toro, lo que permitió la criopreservación de semen de alta calidad.

Cabe resaltar que la orquiectomía unilateral en toros con hidrocele, se considera como último recurso posterior a realizar de manera inicial un manejo médico, sin evolución favorable. O cuando la condición clínica está avanzada e implica realizar manejo quirúrgico como primera opción. En casos particularmente donde se busque preservar la genética del animal en cuestión, mejorando parámetros de motilidad y vitalidad espermática para así garantizar la criopreservación.

Referencias bibliográficas

- Acosta, J. (2018). Hidrocele testicular en bovinos: Revisión bibliográfica. *Revista de Ciencias Veterinarias*, 33(2), 153-162.
- Anderson, D. E., & Rings, D. M. (2009). *Current Veterinary Therapy: Food Animal Practice*. Elsevier Health Sciences.
- Barth, A. D. (2007). Evaluation of frozen semen: Traditional and contemporary approaches. *Theriogenology*, 68(3), 448-458.
- Boyezuk, D. (s.f). Anatomía y fisiología del aparato reproductor del macho. Universidad Nacional de la Plata. Cole, H. H., & Back, S. (1993). Handbook of laboratory animal science. CRC Press.
- Cordero, J., Pérez, A., & Acosta, J. (2015). Obstrucción linfática y desequilibrio hormonal en el desarrollo de la hidrocele testicular bovino. *Revista de Investigaciones Veterinarias*, 32(2), 205-212.
- Cordero, J., García, M., & Rodríguez, A. (2015). Hidrocele testicular en bovinos: Aspectos clínicos y terapéuticos. *Revista Cubana de Ciencias Agrícolas*, 49(3), 351-356.
- Chenoweth, P. J. (2005). Genetic sperm defects. *Theriogenology*, 64(3), 457-468.
- FAO. (2009). Manual de buenas prácticas en la producción de semen bovino. Roma: Organización de las Naciones Unidas para la Alimentación y la Agricultura.
- Fubini, SL, & Ducharme, NG (2016). Cirugía en animales de granja. Elsevier Health Sciences
- García, J., López, A., & Rodríguez, A. (2021). La guía VART: propuesta para estandarizar la valoración de la aptitud reproductiva de toros en España. La guía VART.

- Hooper, R. (2015). *Bovine reproduction*. Ames: John Wiley & Sons.
- IMV Technologies. (2020). AccuRead: Spectrophotometer for sperm concentration measurement.
- Oettlé, E. E. (1993). Sperm morphology and fertility in the dog. *Journal of Reproduction and Fertility Supplement*, 47, 257-260.
- Pérez, A., Acosta, J., & Bravo, P. (2017). Hidrocele testicular bovino: Análisis de la fisiopatología y los factores predisponentes. *Revista Mexicana de Ciencias Pecuarias*, 8(2), 123-134.
- Pérez, J., López, A., & Martínez, R. (2017). Hidrocele testicular en bovinos: Etiología, diagnóstico y tratamiento. *Revista Mexicana de Ciencias Pecuarias*, 8(4), 523-532.
- Rodríguez-Martínez, H. (2003). Laboratory semen assessment and prediction of fertility: still utopia? *Reproduction in Domestic Animals*, 38(4), 312-318.
- Smith, L. A., & Jones, T. R. (2020). *Bovine Reproduction and Andrology*. Elsevier Health Sciences.
- Salisbury, G. W., VanDemark, N. L., & Lodge, J. R. (1978). *Physiology of Reproduction and Artificial Insemination of Cattle*. W. H. Freeman.
- UNAM. (2017) Reproducción de los animales domésticos. PAPIME. <https://reproduccionanimalesdomesticos.fmvz.unam.mx/>
- Watson, P. F. (2000). The causes of reduced fertility with cryopreserved semen. *Animal Reproduction Science*, 60-61, 481-492.
- Youngquist, R. S., & Threlfall, W. R. (2007). *Current Therapy in Large Animal Theriogenology* (2nd ed.). Elsevier.