Fractura simple diafisiaria bilateral de radio y ulna, en un canino criollo de 4 meses: reporte de caso.

Trabajo de grado para optar por el título de Médica Veterinaria

Isabel Jaramillo Ruiz

Asesor
Natalia Uribe Corrales
Médica Veterinaria Zootecnista, Magíster en Salud Pública y Doctora en Epidemiología y Bioestadística.

Corporación Universitaria Lasallista.
Facultad de Ciencias Administrativas y Agropecuarias
Medicina Veterinaria
Caldas-Antioquia
2021

Tabla de Contenido

Resumen 6

Introducción 7

Objetivos 9

- **Objetivo general:** 9
- **Objetivos específicos:** 9

Marco Teórico 10

- **Histología ósea:** 10
- **Aspectos anatómicos:** 11
- **Desarrollo del esqueleto apendicular:** 14
- **Radio y ulna:** 15
- **Fracturas:** 18
- **Clasificación de las fracturas:** 19
- **Fracturas en animales jóvenes:** 25
- **Venaje Robert Jones o vendaje acolchado:** 26

Descripción del caso clínico: 29

- **Evolución:** 33

Discusión: 45

Conclusiones: 49

Referencias 51

Lista de tablas

Tabla 1. Perfil urgencias. 32

Tabla 2. Exámenes de laboratorio de control. 36

Lista de Ilustraciones

Ilustración 1. Partes y estructuras del hueso. 13

Ilustración 2: Tejido óseo compacto y sistema de Havers. 14

Ilustración 3. Radio y ulna de canino, vista lateral..... 16

Ilustración 4. Radio y ulna de canino, vista craneal..... 17

Ilustración 5. Radio y ulna de canino, vista caudal. 17

Ilustración 6. Fracturas incompletas: 20

Ilustración 7. Fracturas por mecanismo indirecto: 22

Ilustración 8. Fracturas por mecanismo indirecto 2: 22

Ilustración 9. Fracturas en extremos de huesos largos. 24

Ilustración 10. Fracturas en segmento diafisiario. 25

Ilustración 11. Técnica del vendaje tipo Robert Jones: 28

Ilustración 12. Técnica del vendaje tipo Robert Jones: 28

Ilustración 13. Paciente día de ingreso a hospitalización. 30

Ilustración 14. Rx #1 vista anteroposterior de miembros torácicos. 34

Ilustración 15. Vendaje tipo Robert Jones en miembros anteriores de la paciente. 35

Ilustración 16. Placa radiológica (control 1) en vista anteroposterior de miembros anteriores. 38

Ilustración 17. Placa radiológica (control 1) en vista mediolateral de MAD. 39

Ilustración 18. Placa radiológica (control 1) en vista mediolateral de MAI. 39

Ilustración 19. Lesiones por vendaje en miembros anteriores. 41

Ilustración 20. Lesiones por vendaje en MAI. 41

Ilustración 21. Placa radiológica (control 2) en vista anteroposterior de miembros anteriores. 42

Ilustración 22. Placa radiológica (control 2) en vista mediolateral de MAD. 43

Ilustración 23. Placa radiológica (control 2) en vista mediolateral de MAI. 43

Ilustración 24. Paciente evolución final. 44

Resumen

Las fracturas en animales domésticos, son de las principales problemáticas en la clínica de pequeñas especies. Hay diferentes técnicas de abordaje y corrección para las fracturas, la elección del mismo va a depender de múltiples factores, tales como: especie, edad y tamaño del paciente, el hueso fracturado y el tipo de fractura, así como las características del animal y de los propietarios. En el presente trabajo se exponen diferentes aspectos histológicos y anatómicos de los huesos, principalmente de radio y ulna, así como características, clasificación y principales complicaciones de las fracturas.

También se expone un caso clínico de un paciente canino hembra con 4 meses de edad, que se presentó a la Clínica Veterinaria Zoomanía debido a una caída desde un segundo piso. Se diagnosticó por medio de radiografías, con una fractura simple, transversa, no desplazada y sin presencia de conminutas, en el tercio distal de la diáfisis de ambas ulnas y radios. Se expone la evolución desde el primer día, hasta la resolución del caso, incluyendo el tratamiento farmacológico, las ayudas diagnósticas empleadas como ecografía abdominal, exámenes de laboratorio y radiografías; la evolución y complicaciones durante la hospitalización y el método elegido para la corrección de la fractura: vendaje tipo Robert Jones con soporte rígido, el cual resultó exitoso para la consolidación adecuada de la fractura, generando mínimas complicaciones que pudieron ser corregidas en su totalidad.

Palabras clave: fractura, radio, ulna, pacientes inmaduros, vendaje Robert Jones.

Introducción

Las fracturas de huesos largos son un problema común en la medicina veterinaria de pequeñas especies, ya que éstos se encuentran sometidos a fuerzas fisiológicas como el soporte del peso, actividad física y la contracción muscular, y a fuerzas no fisiológicas como los traumatismos, ocasionados por ejemplo por accidentes automovilísticos o caídas (González-Chávez, Mitchell Torres y Zamora-Montalvo, Yendri, 2018, 40). “Una fractura es la pérdida completa o incompleta de la continuidad ósea, del cartílago o de ambos, y se acompaña por daños de diferentes grados de los tejidos blandos circundantes, incluyendo la irrigación sanguínea” (González-Chávez et al., 2018, 40). Existen múltiples abordajes y resoluciones de fracturas, y la decisión del tratamiento más adecuado va a depender del tipo de fractura, la edad y el comportamiento del paciente, la intensidad y el tipo de lesión orgánica, además de las características del propietario (González-Chávez et al., 2018, 40). Cuando se genera una fractura en un hueso largo de un animal inmaduro, que no ha terminado el proceso de formación y consolidación ósea, puede haber consecuencias adversas en el desarrollo de los huesos, y el pronóstico se da de acuerdo a esto (Wheeler et al., 2002). “El grado de alteración ósea dependerá de la integridad del aporte sanguíneo a las células condrogénicas y del crecimiento potencial remanente que exista en el animal al momento de la lesión” (Fernández, T., Gómez, L., Ríos, A., 1990).

Por lo tanto, el método ideal de reparación de una fractura en animales inmaduros debería cumplir con principios que no comprometan el crecimiento y la biomecánica del hueso (Wheeler et al., 2002).

En este trabajo se expone el abordaje y la evolución de un paciente canino criollo, hembra, de 4 meses de edad, con una fractura simple, transversa, no desplazada y sin presencia de conminutas, en el tercio distal de la diáfisis de ambas ulnas y radios, debido a una caída desde un segundo piso.

Objetivos

Objetivo general:

Describir un caso clínico de fractura simple bilateral de radio y ulna en un paciente canino abordando temáticas como diagnóstico, terapéutica, métodos de corrección y evolución.

Objetivos específicos:

- Recopilar información actualizada y completa sobre el sistema osteológico y el manejo clínico de pacientes con fractura de huesos largos.
- Analizar y hacer seguimiento de la evolución del caso clínico elegido.
- Comparar diferentes técnicas de corrección de fracturas de huesos largos, principalmente en animales juveniles, con la elegida para el caso reportado.

Marco Teórico

El sistema musculoesquelético provee estructura, soporte y protección de los tejidos blandos. Está divido en esqueleto axial y esqueleto apendicular: el primero corresponde a los huesos de la cabeza, tórax y columna vertebral. Y el esqueleto apendicular está constituido por los huesos de los miembros pélvicos y torácicos (Cañete Betancourt, Gerardo, Sánchez Pellitero, José Miguel y Noda Cuellar, Liván, 2014, 15). Además de las funciones anteriormente mencionadas, el sistema osteológico es fundamental en la producción de células sanguíneas, ya que en los huesos largos se encuentra la médula ósea, que tiene función hematopoyética produciendo eritrocitos, glóbulos blancos y plaquetas (Cañete Betancourt et al, 2014). Y otra función importante de los huesos es la homeostasis mineral, almacenando y liberando fósforo y calcio para mantener el equilibrio en su concentración (Universidad Veracruzana {UV}, 2012).

Histología ósea:

Los huesos se componen de una matriz y varios tipos de células. A su vez, esa matriz está compuesta por agua (25%), fibras proteínicas (25%) y sales minerales cristalizadas (50%) El componente mineral principal es el fosfato de calcio. Se encuentra distribuido en forma de cristales que reciben el nombre de hidroxiapatita, y esta mineralización es la que le confiere dureza al hueso (Selva, M., 2019) Las células son las siguientes:

1. *Células osteógenas:* son células madre, no especializadas, con capacidad de división, se localizan en la porción interna del periostio y del endostio y dan origen a osteoblastos.

2. *Osteoblastos:* son las células que crean el hueso; sintetizan los componentes de la matriz del tejido óseo e inician el proceso de calcificación. (Sufijo *blasto*: células que secretan matriz).

3. *Osteocitos:* son las células maduras principales del tejido óseo; derivan de los osteoblastos que quedan atrapados en la matriz; se encargan de intercambiar nutrientes con la sangre. (Sufijo *cito*: células constituyentes de los tejidos).

4. *Osteoclastos:* se ubican en el endostio y generan la destrucción del hueso por medio de enzimas lisosómicas para permitir el desarrollo, crecimiento, mantenimiento y reparación normales del hueso. (Sufijo *clasto*: destrucción) (UV, 2012).

Aspectos anatómicos:

Los huesos se clasifican según su forma en huesos planos, largos, cortos, irregulares y sesamoideos. Los huesos largos constan de las siguientes partes:

1. *Diáfisis:* es el cuerpo o porción cilíndrica principal del hueso.

2. *Epífisis:* son los extremos proximal y distal del hueso.

3. *Metáfisis:* es el sitio de unión de la diáfisis con la epífisis; su espesor va disminuyendo con la edad.

4. *Cartílago articular:* es una capa delgada de cartílago hialino que cubre la parte de la epífisis de un hueso que se articula con otro hueso.

5. *Periostio:* es una capa resistente de tejido conectivo denso que rodea la superficie ósea que no tiene cartílago articular. Protege al hueso, participa en la reparación de fracturas, colabora en la nutrición del hueso, y sirve como punto de inserción de tendones y ligamentos.

6. *Cavidad medular:* es el espacio interno de la diáfisis que contiene a la médula ósea.

7. *Endostio:* es la capa que recubre la cavidad medular, y contiene los osteoblastos. (UV, 2012; Zaera Polo, Juan Pablo, 2013, 2) (Ilustración 1).

Las regiones del hueso se clasifican en compactas y esponjosas, esto es debido a que el hueso no es completamente sólido y posee varios espacios. Así, el hueso compacto constituye la capa externa de todos los huesos y está formado por las osteonas o sistemas de Havers como se muestra en la ilustración 2 (UV, 2012). Las osteonas son circulares y las zonas que quedan entre ellas están llenas de laminillas intersticiales y laminillas circunferenciales. Los vasos sanguíneos, vasos linfáticos y los nervios provenientes del periostio penetran en el hueso compacto a través de los conductos perforantes de Volkmann (UV, 2012). Las osteonas están compuestas por el conducto de Havers, el cual es central y longitudinal y a través de él pasa un vaso sanguíneo. Una serie de laminillas concéntricas rodean al conducto de Havers y son anillos de matriz dura calcificada. Las lagunas, son espacios ubicados entre las laminillas y contienen los osteocitos. Y por último, los canalículos, que salen desde las lagunas hacia diferentes direcciones, contienen líquido extracelular y delgadas prolongaciones de los osteocitos. Comunican las lagunas entre sí y con los conductos centrales (UV, 2012) (Ilustración 2).

Por otro lado, el tejido esponjoso, consta de laminillas dispuestas en una red irregular llamadas trabéculas. En los huesos largos, estos espacios están llenos de médula ósea roja. Las trabéculas poseen osteocitos situados en lagunas con canalículos comunicantes con otras lagunas (UV, 2012) (Ilustración 1).

Ilustración 1. Partes y estructuras del hueso.

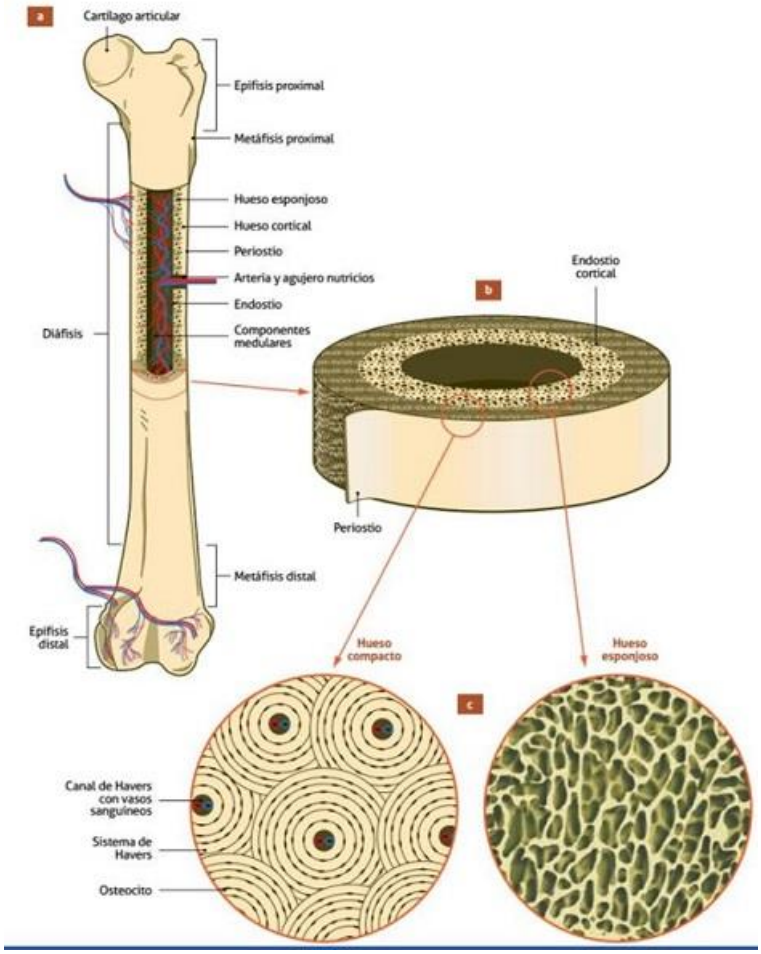

Fuente: Zaera Polo, Juan Pablo, 2013.

Ilustración 2: Tejido óseo compacto y sistema de Havers.

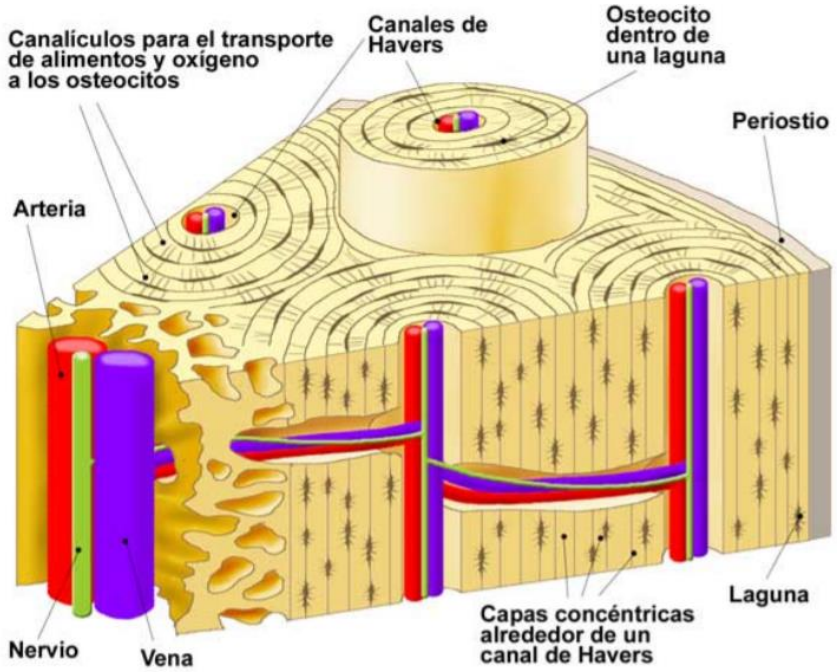

Fuente: Universidad Veracruzana, 2012.

Desarrollo del esqueleto apendicular:

Durante el desarrollo embriológico, los miembros tienen cierta autonomía en su proceso de formación: todos sus componentes (a excepción de los nervios), se desarrollan de forma independiente al resto de los tejidos del cuerpo (García Monterde y Gil Cano, 2013). Por eso continúan su proceso de crecimiento durante el primer año del animal, incluso en las razas de gran tamaño este proceso puede tardarse hasta los 16 a 18 meses de edad, alcanzando en este punto, el tamaño final de los huesos (García Monterde y Gil Cano, 2013). R. Getty (1982) indica que el tiempo de cierre de las placas epifisiarias del radio proximal, se da de los 6 a los 8 meses de edad y esta es responsable de un 40%-60% del crecimiento total del hueso (Fernández et al. 1990). En el radio distal, la placa epifisiaria se cierra a los 16-18 meses (Getty, R, 1982). Esta

se encarga del 50% al 60% del crecimiento total del radio (Fernández et al. 1990). Por otro lado, la ulna distal y el olecranon tienen el cierre de las placas fisiarias a los 15 meses de edad (Getty, R, 1982), y crecerá en longitud a partir de la placa distal en un 85% y la ulna proximal (olecranon) tan sólo aporta un 15% del crecimiento total (Fernández et al. 1990). Es importante tener esto en cuenta en caso de una fractura de un animal inmaduro, ya que se puede ver afectado el crecimiento final de los huesos y a futuro puede ocasionar secuelas en el desplazamiento u anormalidades morfológicas que impidan un desarrollo normal del animal (Fernández et al. 1990).

Radio y ulna:

El antebrazo está formado por dos huesos relativamente largos, como se muestra en la ilustración 3. El radio y la ulna se articulan el uno con el otro en ambos extremos permitiendo un ligero movimiento y sus cuerpos se encuentran separados por un espacio interóseo pequeño (Getty, R, 1982). El radio tiene una superficie dorsal convexa y por el medio se encuentra un surco para la inserción del abductor digital largo I. En la superficie caudal hay un foramen nutricio y una línea rugosa donde se inserta el ligamento interóseo. En el extremo proximal o la cabeza, hay una superficie cóncava para la articulación con el húmero y una zona convexa donde se articula con la ulna. La tuberosidad radial es pequeña y continua a las eminencias lateral y distal, rugosas. El extremo distal forma una tróclea, el borde medial se proyecta distalmente formando la apófisis estiloides del radio. Lateralmente se encuentra la escotadura cubital, es cóncava y permite la articulación con la ulna. Los tendones extensores se insertan en tres surcos ubicados en la parte dorsal (Getty, R, 1982) (Ilustración 4).

La ulna cruza la superficie caudal del radio mediolateralmente. El foramen nutricio está cerca del extremo proximal, un surco vascular desciende desde él e indica el curso de la arteria interósea. El olécranon está surcado y tiene tres prominencias. La escotadura troclear (semilunar) se articula con la tróclea del húmero, y distal a ésta se encuentra la escotadura radial para la articulación con la cabeza del radio. En la parte distal a esta última se encuentra una fosa que recibe la tuberosidad del radio. El extremo distal (la cabeza), se reduce a un punto agudo llamado apófisis estiloides. Se articula distalmente con el hueso carpocubital y tiene una cara convexa dorsomedial para articularse con el radio (Getty, R, 1982) (Ilustración 5).

Ilustración 3. Radio y ulna de canino, vista lateral.

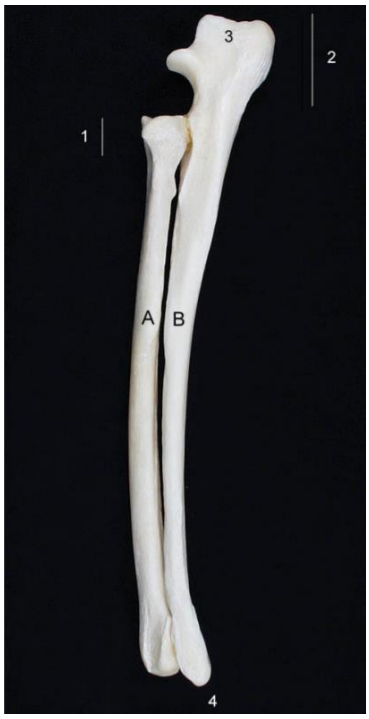

A: Radio.

B: Ulna.

1: Cabeza del radio.

2: Olecranon.

3: Tuberosidad del olecranon.

4: Apófisis estiloides de la ulna.

Fuente. Universidad Autónoma de Barcelona, 2008.

Ilustración 4. Radio y ulna de canino, vista craneal.

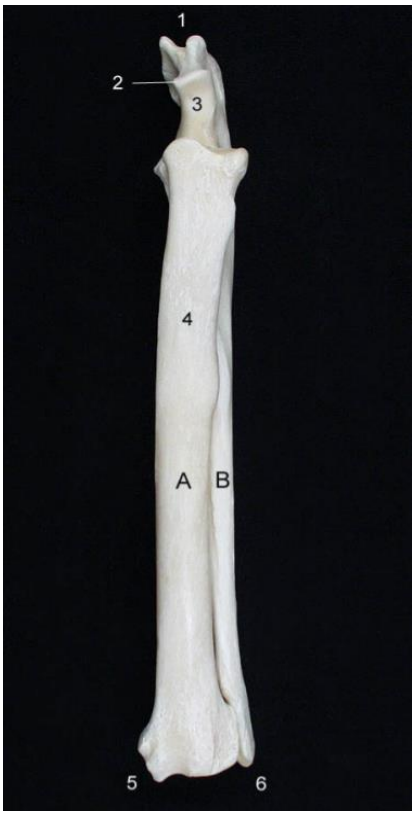

A: Radio.

B: Ulna.

1: Tuberosidad del olecranon.

2: Apófisis ancónea.

3: Incisura troclear.

4: Cuerpo del radio.

5: Apófisis estiloides del radio.

6: Apófisis estiloides de la ulna.

Fuente. Universidad Autónoma de Barcelona, 2008.

Ilustración 5. Radio y ulna de canino, vista caudal.

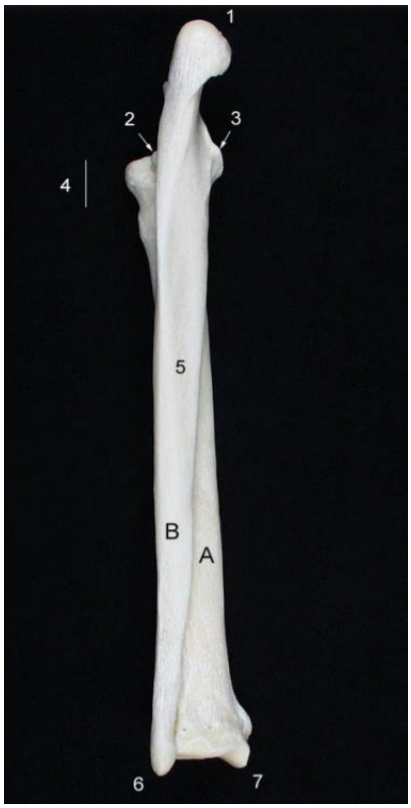

A: Radio.

B: Ulna.

1: Tuberosidad del olecranon.

2: Apófisis coronoides lateral.

3: Apófisis coronoides medial.

4: Cabeza del radio.

5: Cara medial de la Ulna.

6: Apófisis estiloides de la ulna.

7: Apófisis estiloides del radio.

Fuente. Universidad Autónoma de Barcelona, 2008.

Fracturas:

Una fractura es la pérdida de continuidad del tejido óseo, que se produce como consecuencia de un esfuerzo excesivo que supera la resistencia del hueso (UCM, 2014).

Mecanismo de fractura: La aplicación de fuerza sobre un cuerpo sólido (hueso), produce un *esfuerzo* o *estrés* ocasionando una *deformidad* (*strain*) del mismo. Este *estrés* es el resultado de la relación entre el esfuerzo aplicado y el área de aplicación. Y la *deformidad* o *strain* es el resultado de la relación entre la longitud final y la inicial tras la aplicación de la carga (UCM, 2014):

$$Stress = \frac{Fuerza}{Área} \qquad Strain = \frac{Deformación}{Longitud}$$

Otro aspecto importante a tener en cuenta es la elasticidad, cada tipo de hueso tiene un componente elástico diferente, esto es debido a la densidad del mismo: el hueso esponjoso tiene mayor elasticidad que el compacto (UCM, 2014). La deformación depende de la carga que se aplique sobre el hueso. Según las condiciones de cada material, cuando cesa la aplicación de carga el cuerpo recupera su longitud y forma original. Pero, cuando hay un exceso de carga, se altera la estructura del hueso y al cesar su aplicación no se recupera la forma original, esto sucede en la zona de comportamiento inelástico (UCM, 2014). Si la carga sigue aumentando se supera la

resistencia del material y se produce la rotura (UCM, 2014). Según esto, se da el primer tipo de clasificación de las fracturas.

Clasificación de las fracturas:

-Según la energía disipada en el traumatismo:

- *Fractura de alta energía:* se da por una gran energía cinética durante el trauma, que se transmite a la extremidad, generando importantes lesiones del hueso y del tejido blando adyacente (García J y Gómez J, 2018).
- *Fractura de baja energía:* no se requiere un gran traumatismo para producirla:

  a) *Fracturas por estrés o por fatiga:* son las resultantes de aplicar una fuerza de poca intensidad y repetidamente sobre un hueso normal o patológico.

  b) *Fracturas patológicas o por insuficiencia:* se producen sobre un hueso anormalmente débil por alguna enfermedad constitucional o adquirida, sin que requiera una gran fuerza para producirla (García J y Gómez J, 2018).

-Según la extensión del trazo

- *Fractura completa:* es aquella en la que el trazo afecta todo el espesor del hueso y periostio (García J y Gómez J, 2018).
- *Fractura incompleta:* el trazo no afecta todo el espesor del hueso (Ilustración 6):

  a) *Fisuras:* afecta a parte del espesor.

  b) *Fracturas en tallo verde:* más común en animales jóvenes, suceden por flexión en los huesos. Hay pérdida de continuidad en la superficie de tensión pero no progresa a la de compresión.

c) *Fracturas en rodete:* se da en las zonas de unión metafiso-diafisarias (García J y Gómez J, 2018).

Ilustración 6. Fracturas incompletas:

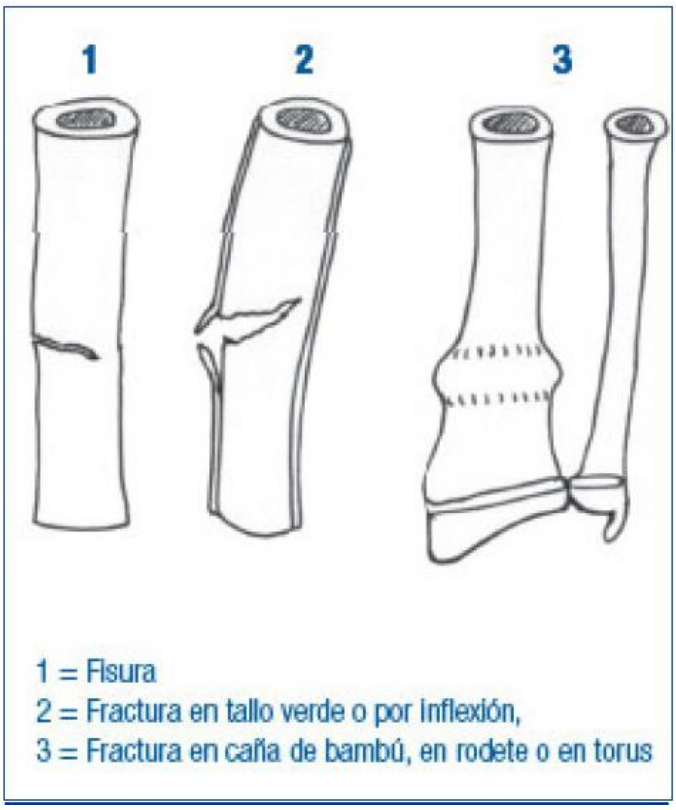

Fuente: García J y Gómez J, 2018.

-Según el mecanismo de fractura:

- *Fractura por mecanismo directo:* son las producidas en el lugar del impacto de la carga, pueden ser multifragmentarias (García J y Gómez J, 2018).
- *Fracturas por mecanismo indirecto:* se producen lejos del lugar del traumatismo. Se clasifican de la siguiente forma:

  a) *Fracturas por tensión o tracción:* debidas a dos fuerzas que actúan en la misma dirección pero en sentido opuesto, divergentes desde el hueso (García

J y Gómez J, 2018). Es poco frecuente, se da en casos de desinserción muscular del hueso, por ejemplo en caso de una contractura muscular fuerte que genere como consecuencia la ruptura ósea (UCM, 2014). Ocasionan casi siempre fractura de tipo transversa (Ilustración 7).

b) *Fracturas por compresión:* debidas a dos fuerzas que actúan en la misma dirección pero en sentido opuesto, convergentes hacia el hueso. Suelen ocurrir en hueso esponjoso como el cuerpo vertebral. Cuando sucede en un hueso diafisario, el trazo de fractura suele ser oblicuo (García J y Gómez J, 2018), pero es más frecuente que se dé en el hueso esponjoso o epífisis (UCM, 2014) (Ilustración 7).

c) *Fracturas por torsión:* Debidas a una fuerza que ocasiona un movimiento de rotación del hueso sobre su eje. El trazo suele ser en espiral (Ilustración 8).

d) *Fracturas por flexión:* Debidas a dos fuerzas paralelas que actúan en el mismo sentido, pero cada una en un extremo del hueso. El trazo suele ser trasverso o ligeramente oblicuo y puede existir un tercer fragmento en cuña (Ilustración 8).

e) *Fracturas por cizallamiento:* Son debidas a dos fuerzas paralelas en sentido opuesto, convergentes hacia el hueso. El trazo suele ser transversal (Ilustración 8) (García J y Gómez J, 2018).

Ilustración 7. Fracturas por mecanismo indirecto:

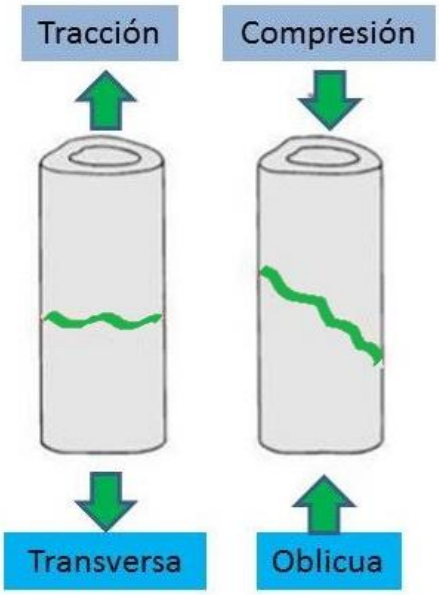

Fuente: Gutierrez Suazo, L, 2018.

Ilustración 8. Fracturas por mecanismo indirecto 2:

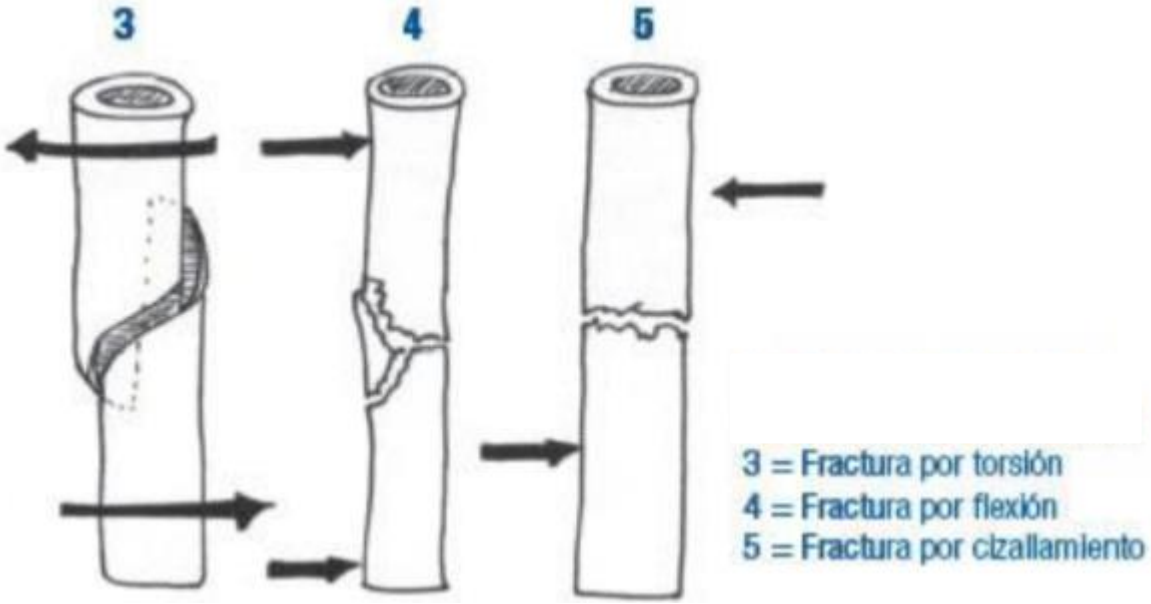

Fuente: García J y Gómez J, 2018.

-Según la lesión tisular:

- *Fracturas abiertas:* se genera una pérdida de continuidad de la piel que comunica el foco de la fractura con el exterior (García J y Gómez J, 2018).
- *Fracturas cerradas:* no existe comunicación del foco de fractura con el exterior. Pueden a su vez clasificarse según la intensidad de la lesión de las partes blandas asociadas, mediante la clasificación de la AO (García J y Gómez J, 2018). García J y Gómez J, en su artículo "*Clasificación de fracturas, principios generales"* explican que la clasificación de la AO de una fractura se expresa con 5 elementos de un código alfanumérico, así: Hueso y segmento - tipo y grupo . subgrupo:

  Los primeros dos números indican la localización (hueso y segmento), seguidos por otros dos números, más una letra, que indica el tipo de la fractura, y dos números más que definirán las características morfológicas de la fractura. Los huesos largos se numeran de la siguiente forma:

  • 1 = Húmero

  • 2 = Cúbito y radio

  • 3 = Fémur

  • 4 = Tibia y Peroné.

  Cada hueso largo tiene tres segmentos:

  • 1 = Segmento proximal

  • 2 = Segmento medio (diafisario)

  • 3 = Segmento distal

Tanto en el segmento proximal como en el distal, distinguiremos 3 tipos de fracturas (ilustración 9):

- Fractura extraarticular.
- Fractura articular parcial.
- Fractura articular completa.

En el segmento diafisario, podemos distinguir los siguientes tipos (ilustración 10):

- Tipo A: Fracturas simples
- Tipo B: Fractura en cuña
- Tipo C: Fractura compleja

Ilustración 9. Fracturas en extremos de huesos largos.

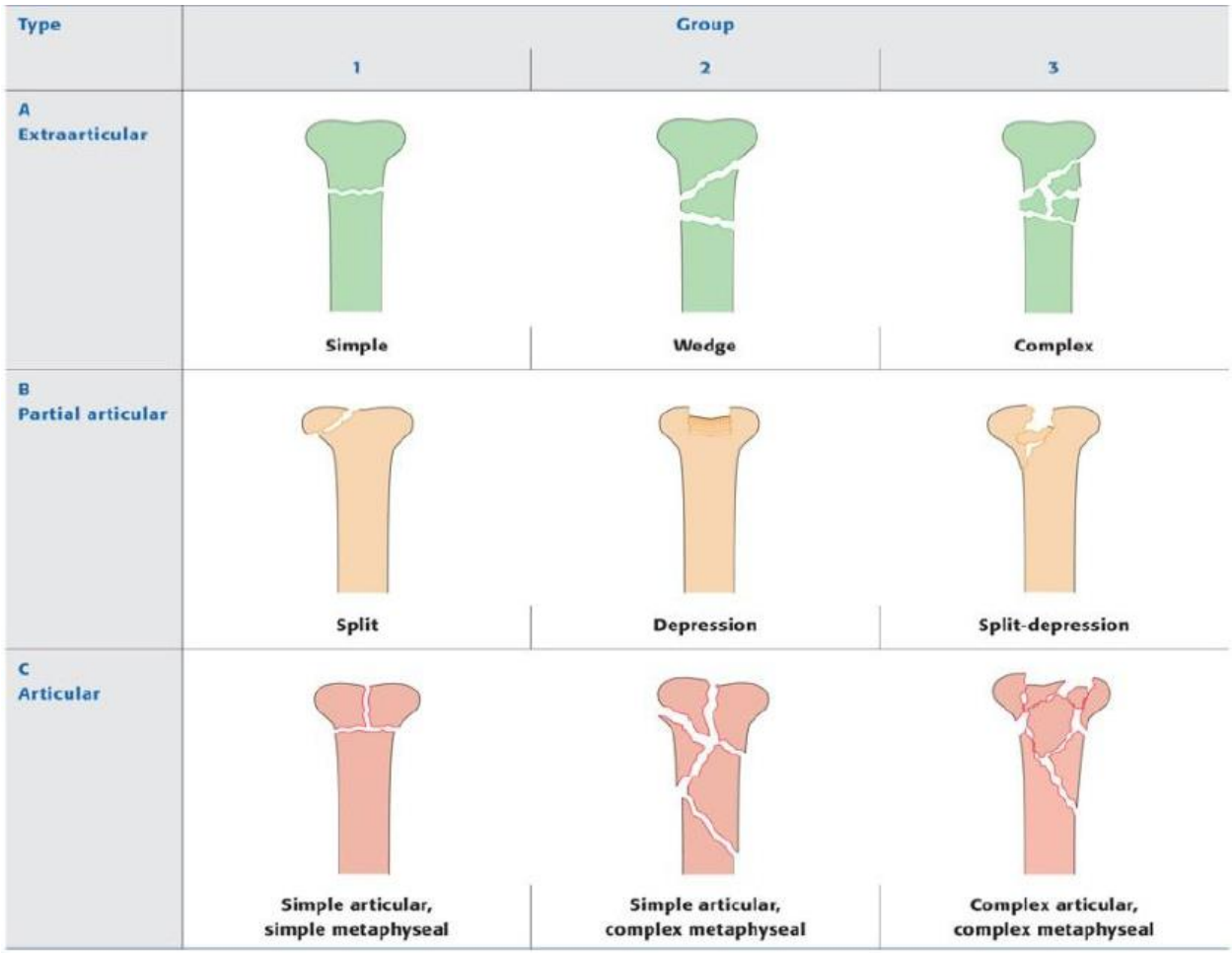

Fuente: García J y Gómez J, 2018.

Ilustración 10. Fracturas en segmento diafisiario.

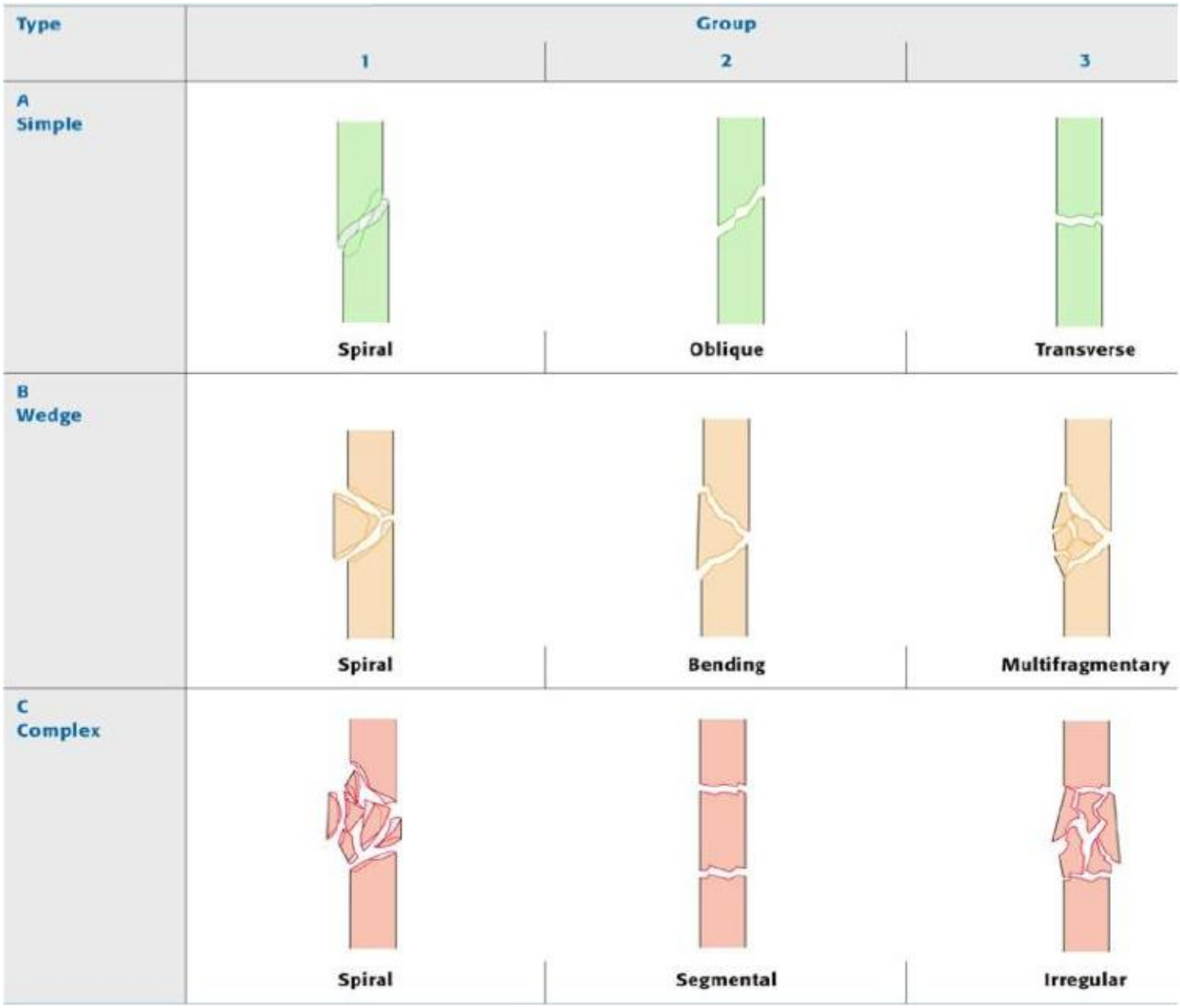

Fuente: García J y Gómez J, 2018.

Fracturas en animales jóvenes:

Las fracturas que afectan la diáfisis de los pacientes inmaduros suelen ser incompletas o simples, debido a la naturaleza flexible de los huesos inmaduros (Wheeler, J. T et al, 2002). En animales jóvenes es importante tener en cuenta que la resolución

de la fractura debe cumplir con principios que no comprometan el crecimiento y la biomecánica del hueso (Wheeler, J. T et al, 2002), porque una mala unión de una fractura puede conllevar a deformidades óseas que a futuro se van a traducir en anomalías funcionales, llevando a claudicación y dolor del miembro afectado (Fernández et al. 1990).

En el tratamiento de fracturas de huesos largos en animales jóvenes, las estrategias tienen que ser simples e incluir sistemas de estabilización que puedan eliminarse de forma rápida y fácil (Wheeler, J. T et al, 2002).

El tratamiento deberá proporcionar una rápida curación de la fractura, para evitar las complicaciones asociadas al crecimiento y formación de un callo exuberante. Deberá permitir el apoyo y utilización de la extremidad durante todo el período de curación para continuar con el proceso de crecimiento normal (Wheeler, J. T et al, 2002).

En las fracturas diafisarias, pueden ser útiles los vendajes, las férulas y vendajes enyesados, debido a la curación rápida que requiere un período corto de permanencia de los mismos. Es importante que sea simple de colocar y de retirar y permitir la evaluación clínica así como la radiográfica siempre que sea necesario (Wheeler, J. T et al, 2002).

Venaje Robert Jones o vendaje acolchado:

Es un método de inmovilización no invasivo que se utiliza en casos de fracturas, luxaciones o postoperatorios de traumatología (con férula), en heridas, edema o inmovilizaciones por trauma de tejidos blandos (sin férula) (Tarragó, A; 2017).

Busca lograr la estabilidad necesaria en los procesos de consolidación ósea y permitir que el tejido blando adyacente se desinflame de forma correcta, permitiendo el apoyo del miembro pero con movilidad reducida para conseguir su recuperación total (Tarragó, A; 2017).

Técnica del vendaje (ilustración 11 y 12): Siempre se inicia con dos cintas de tela (esparadrapo) que van desde la articulación proximal hasta la distal, tanto por la parte lateral como medial del miembro; se adhieren al pelo (no a la piel rasurada) o en caso de presentar heridas, éstas se protegen con gasas antes de adherir el esparadrapo. Se deben dejar dos extremos de ambos esparadrapos, lo suficientemente largos para poder adherirlos por segunda vez, en sentido distal-proximal, por encima de la venga algodón o venda gasa (Roca, E y Novoa, D; 2016).

Luego se inicia el vendaje con un material acolchado, como venda algodón, siempre en sentido distal-proximal, reforzando en articulaciones y sobrepasando la articulación distal y proximal (Tarragó, A; 2017). Se puede realizar un refuerzo con venda gasa, se fija el vendaje con los otros dos extremos de esparadrapo en sentido distal-proximal y para finalizar se instaura una capa de venda cohesiva (coban), con las mismas indicaciones de la venda algodón (Roca, E y Novoa, D; 2016). En caso de requerir férula, ésta se ubica después de la venda algodón y se cubre con la venda cohesiva (Roca, E y Novoa, D; 2016). Se debe verificar que sea lo suficientemente acolchado, para esto se puede golpear suavemente y debe sonar hueco (Tarragó, A; 2017).

Ilustración 11. Técnica del vendaje tipo Robert Jones:

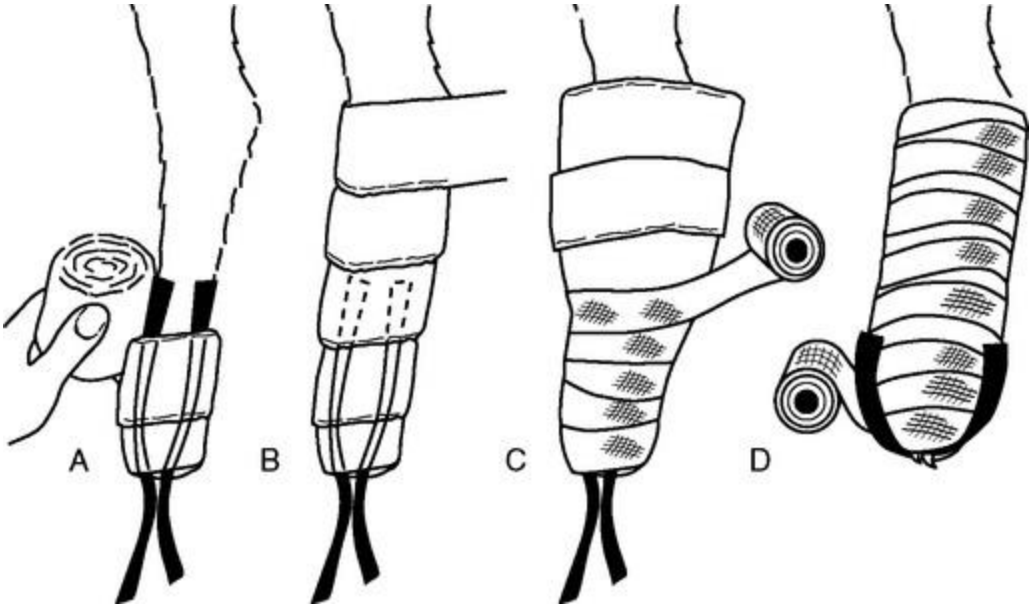

Fuente: Moak, P (2010).

Ilustración 12. Técnica del vendaje tipo Robert Jones:

Fuente: Morón, R (2012).

Descripción del caso clínico:

Paciente hembra, criollo con 3 meses de edad, ingresa por urgencia a la Clínica Veterinaria Zoomanía el día 14 de agosto del 2020, los propietarios reportan que “se cayó de un segundo piso, lloró mucho y muy fuerte”, no reportan pérdida del conocimiento, eventos eméticos, de micción o defecación después del trauma.

A la inspección a distancia, la paciente se evidencia atenta al medio, ansiosa, con temblores generalizados, no puede incorporarse en cuadripestación, manifestación de dolor severa (manteniendo posición de cifosis marcada y vocalización). A la evaluación física presenta agresividad a la manipulación, se evidencia prensa abdominal con dolor moderado referido a mesogastrio. No permite adecuada palpación de miembros torácicos y pélvicos, manifestando dolor severo.

Al examen físico se evidencia:

- Peso: 7.6 kg.
- FC: 158 lpm.
- FR: 56 rpm.
- MM: Rosadas pálidas, húmedas y brillantes.
- TLLC: 2 segundos.
- Tº: 38.8ºC.
- Linfonodos superficiales no reactivos
- Marcada prensa abdominal con dolor moderado referido a mesogastrio.

Como diagnósticos diferenciales se plantea: hemoabdomen, neumotórax, hernia diafragmática, contusión de órganos abdominales por trauma. Y diagnósticos

presuntivos: luxación coxofemoral, fractura pélvica, fractura femoral, TEC, fractura/luxación metacarpofalángica, fractura/luxación de la articulación del carpo.

Como plan diagnóstico se decide realizar exámenes de laboratorio (perfil de urgencia), ecografía abdominal y radiografías de tórax, miembros torácicos, pélvicos y cadera. Se indica a los propietarios que la mascota debe permanecer en hospitalización (Ilustración 13) inicialmente por 72 horas, para manejo del dolor y observación constante por si se desencadenan efectos adversos secundarios al trauma. El pronóstico es reservado, se deben realizar todas las ayudas diagnósticas anteriormente mencionadas para descartar fracturas y alteraciones que pongan en riesgo la vida de la paciente, según los resultados de las mismas se orientará el tratamiento a seguir.

Ilustración 13. Paciente día de ingreso a hospitalización.

Fuente: Imagen tomada por Isabel Jaramillo (2020).

Se canaliza la paciente con catéter #22 en MAI, se colecta muestra para perfil de urgencia e inicia tratamiento con:

- Solución salina fisiológica: 60 ml/kg/día, IV TID.
- Ranitidina: 2 mg/kg, IM BID.
- Meloxic 0.5%: 0.2 mg/kg, IV SID.
- Tramadol: 3 mg/kg, IV BID.
- Pregabalina: 3 mg/kg, PO BID.
- Catosal: 0.1 ml/kg, IV SID.
- Dipirona: 15 mg/kg, IV BID.
- Acepromacina: 0.02 mg/kg, IV monodosis.

Los resultados del perfil de urgencia reportan como anormalidades: Anemia relativa leve, leucocitosis leve con neutrofilia absoluta leve y linfocitosis relativa y absoluta leve, y aumento ligero del lactato sérico (Tabla 1).

Se realiza ecografía abdominal donde se reporta que no se evidencian anormalidades en órganos abdominales y no se observa derrame abdominal o lesiones asociadas a contusión peritoneal.

Se toman rayos x de miembros anteriores, posteriores, tórax y cadera, la lectura oficial del radiólogo Óscar David Rojas, médico veterinario de la Universidad de Antioquia, reporta que no se presentan anormalidades ni fracturas en la totalidad de las vértebras de la columna vertebral, se evidencia adecuado posicionamiento y forma de las mismas. La pelvis se encuentra simétrica y sin irregularidades, así como los huesos de los miembros posteriores donde no se evidencian fracturas, luxaciones o fisuras.

Tabla 1. Perfil urgencias.

HEMOGRAMA COMPLETO

LINEA ROJA

	Resultado	Valor de Referencia		Resultado	Valor de Referencia
Hematocrito	31,4	32-52 %	Plaquetas	242	230-600 x 10^3cel/ul
Hemoglobina	9,3	10-17 g/dl	M.P.V	10,2	5.8 - 9.2 fl
Eritrocitos	50,9	4,5-10,3 x 10^3cel/ul	P.D.W	43,4	38-45 %
V.C.M	62	60-77 fl	P.C.T	0,58	0.09 - 0.25 %
H.C.M	18,3	20-25 pg	Prot. P.	5,4	4.0 - 6,0 gr/dl
C.H.C.M.	29,6	31-34 g/dl			
R.D.W	14,9	13-17 %			

LINEA BLANCA

	Valor Relativo	Valor de Referencia	Valor Absoluto	Valor de Referencia	Interpretacion
Leucocitos	*17.77			8.0-16.0 x 10^3cel/ul	Leucocitosis leve
Neutrófilos	60	63-76 %	10662	5.000-9.500 ul	
Bandas	0	0-1 %	0	0-300 ul	
Eosinofilos	0	0-11 %	0	0-1430 ul	
Basófilos	0	0-1 %	0	0	
Linfocitos	36	16-26 %	6397	1168-3380 ul	
Monocitos	4	0-6 %	710,8	0-780 ul	

Glóbulos Rojos Normales en Morfología.

OTROS HALLAZGOS

Glóbulos Blancos Sin Granulaciones Citotóxicas.

HEMATOLOGÍA: Técnica: Lectura automatizada en equipo Abacus Junior Vet lectura por microscopía óptica y refractometría

REPORTE QUÍMICA SANGUÍNEA

ENZIMA	RESULTADO	VALORES DE REFERENCIA
ALT	25 U/L	10-120 U/L
GLUCOSA	74 mg/dl	75 – 150 mg/dL
CREATININA	0.9 mg/dl	<10 kg 0.27-1.07 mg/dl 10-25 kg 0.49-1.58 mg/dl >25 kg 0.52-1.82 mg/dl
ALBUMINA	3.1 mg/dl	2,4-3,9 mg/dl
TP	8.1 seg	7-11 seg
TPT	14.5 Seg	12-22 seg

QUÍMICA SANGUINEA Técnica: Química Humeda Biosystems y Mindray

***Técnica:** Lectura Semiautomatizada en equipo HumaClot Junior Human

Observaciones: *Resultado confirmado.

LACTATO

MÉTODO UTILIZADO fotometría de reflectancia.

RESULTADO: 2.6 mmol/L

VALOR DE REFERENCIA <2 mmol/L

Fuente: Laboratorio Clínico ZooAnaliz, realizado por Maritza Correa (2020).

Por otro lado, se reporta que en los miembros anteriores, “en la proyección anteroposterior comparativa de radio y ulna, ambas ulnas presentan fractura en el tercio distal de las diáfisis, la cual es simple, transversa, dentada, no cabalgada y sin presencia de conminutas. Ambos radios presentan fractura en el tercio distal de la diáfisis, la cual es simple, transversa, dentada, no cabalgada y sin presencia de conminutas.” (Ilustración 14). Como conclusiones, el doctor Rojas reporta lo siguiente: “Los cambios observados en ambas ulnas son concluyentes de fracturas en los tercios distales de la diáfisis. Los cambios observados en ambos radios son concluyentes de fracturas en los tercios distales de las diáfisis. No se observan irregularidades en las fisis de crecimiento distales de ambos radios y ambas ulnas, sin embargo, se sugiere realizar proyecciones de control en 14-30 días, ya que es posible que las fisis de crecimiento de la ulna se vean comprometidas en este tipo de alteraciones traumáticas. Se sugiere realizar proyecciones mediolaterales de los miembros anteriores de las regiones glenohumeral y del codo.”

Evolución:

En el segundo día de hospitalización se evidencia la imposibilidad de la paciente para incorporarse, manifiesta dolor al cambiar de posición por sí sola, leve pérdida de propiocepción y dolor del tren anterior, sin embargo no presenta crisis de dolor aguda. Continúa con el mismo tratamiento instaurado el día anterior, sólo se suspende la acepromacina y se cambia la ranitidina por omeprazol: 0,8 mg/kg IV SID. Se indica tomar exámenes de control en 24 horas.

Ilustración 14. Rx #1 vista anteroposterior de miembros torácicos.

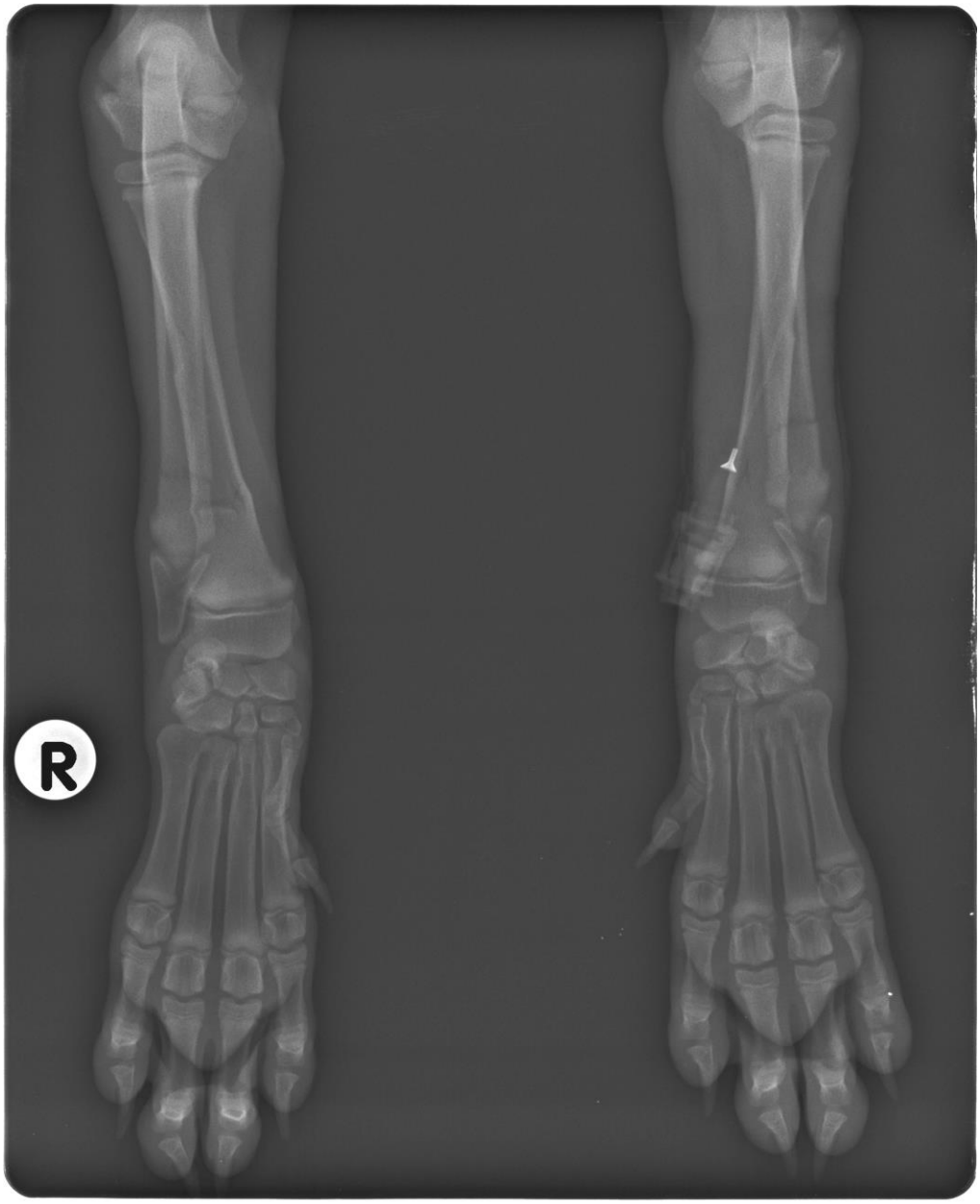

Fuente: imagen radiológica tomada en Clínica Veterinaria Zoomanía (2020).

Al tercer día de hospitalización, la paciente continúa con dificultad para incorporarse, se realizar vendaje tipo Robert Jones en ambos miembros anteriores para la inmovilización de los mismos (Ilustración 15). Se toma muestra de sangre para exámenes de laboratorio de control, en los cuales se evidencia leucocitosis leve con

neutrofilia absoluta leve y linfocitosis absoluta y relativa leve, además de un ligero aumento del lactato sérico, pero menor en comparación del inicial (Tabla 2).

Ilustración 15. Vendaje tipo Robert Jones en miembros anteriores de la paciente.

Fuente: imagen tomada por Isabel Jaramillo (2020).

Tabla 2. Exámenes de laboratorio de control.

HEMOGRAMA COMPLETO

LINEA ROJA

	Resultado	Valor de Referencia		Resultado	Valor de Referencia
Hematocrito	32,46	32-52 %	Plaquetas	274	230-600 x 10^3cel/ul
Hemoglobina	9,8	10-17 g/dl	M.P.V	9,9	5.8 - 9.2 fl
Eritrocitos	5,21	4,5-10,3 x 10^3cel/ul	P.D.W	40,9	38-45 %
V.C.M	62	60-77 fl	P.C.T	0,27	0.09 - 0.25 %
H.C.M	18,9	20-25 pg	Prot. P.	6,6	4.0 - 6,0 gr/dl
C.H.C.M.	30,3	31-34 g/dl			
R.D.W	15,6	13-17 %			

LINEA BLANCA

	Valor Relativo	Valor de Referencia	Valor Absoluto	Valor de Referencia	Interpretacion
Leucocitos	*19.02			8.0-16.0 x 10^3cel/ul	Leucocitosis Leve
Neutrófilos	57	63-76 %	*10841	5.000-9.500 ul	
Bandas	0	0-1 %	0	0-300 ul	
Eosinofilos	1	0-11 %	190,2	0-1430 ul	
Basófilos	0	0-1 %	0	0	
Linfocitos	42	16-26 %	*7988	1168-3380 ul	
Monocitos	0	0-6 %	0	0-780 ul	

Glóbulos Rojos Normales en Morfología.

OTROS HALLAZGOS

Glóbulos Blancos Sin Granulaciones Citotóxicas.

HEMATOLOGÍA: Técnica: Lectura automatizada en equipo Abacus Junior Vet lectura por microscopía óptica y refractometría

QUIMICA SANGUINEA

	RESULTADO	VALORES DE REFERENCIA
CREATININA	0.9 mg/dl	<10 kg 0.27-1.07 mg/dl 10-25 kg 0.49-1.58 mg/dl >25 kg 0.52-1.82 mg/dl
ALT	25 U/L	10-120 U/L

QUÍMICA SANGUINEA Técnica: Química Humeda Biosystes y Mindray

LACTATO

MÉTODO UTILIZADO fotometría de reflectancia.

RESULTADO: 2.1mmol/L

VALOR DE REFERENCIA <2 mmol/L

Fuente: Laboratorio Clínico ZooAnaliz, realizado por Maritza Correa (2020).

En los siguientes 8 días de hospitalización, la paciente presenta una adecuada evolución, no manifiesta crisis de dolor agudas, intenta incorporarse pero continúa con dificultad para hacerlo y manifiesta dolor al intentarlo, consume alimento con apetito y no presenta episodios eméticos, defeca y orina con normalidad. Permanece con el vendaje constantemente, en quietud y con restricción de movimiento. El día 22 de agosto, después de evaluación por parte del ortopedista, se da de alta médica con manejo del dolor, movilidad reducida en casa y se indica tomar placas radiológicas de control en 8 días para evaluar evolución de las fracturas. Se cambia el vendaje y se explica a los propietarios todas las recomendaciones y manejo que deben tener con ella, así como la fórmula oral con los siguientes medicamentos:

I. Tramadol gotas: 7 gotas PO BOD por 5 días.
II. Lyrica 20 mg/ml: 1,1 ml PO BID por 8 días.
III. Aciflux suspensión: 3 ml PO BID por 5 días.

Se indica uso de collar isabelino permanente.

El 2 de septiembre, la paciente ingresa en ayunas para toma de placas radiológicas de control y cambio de vendaje. Se canaliza en el MPI y se realiza sedación con propofol: 3 mg/kg IV titulado a efecto, se van administrando bolos de mantenimiento durante la toma de Rayos X y el cambio de vendaje.

Se toman vistas AP y ML de miembros anteriores (Ilustraciones 16, 17 y 18). Luego se retira el vendaje y se observa leve irritación en la cara medial de MAD, se aplica desitin crema y una dosis de tramadol a 3 mg/kg vía SC. Se ubica nuevo vendaje tipo Robert Jones, con apoyo de cartón sólido en la parte posterior de ambos miembros.

Ilustración 16. Placa radiológica (control 1) en vista anteroposterior de miembros anteriores.

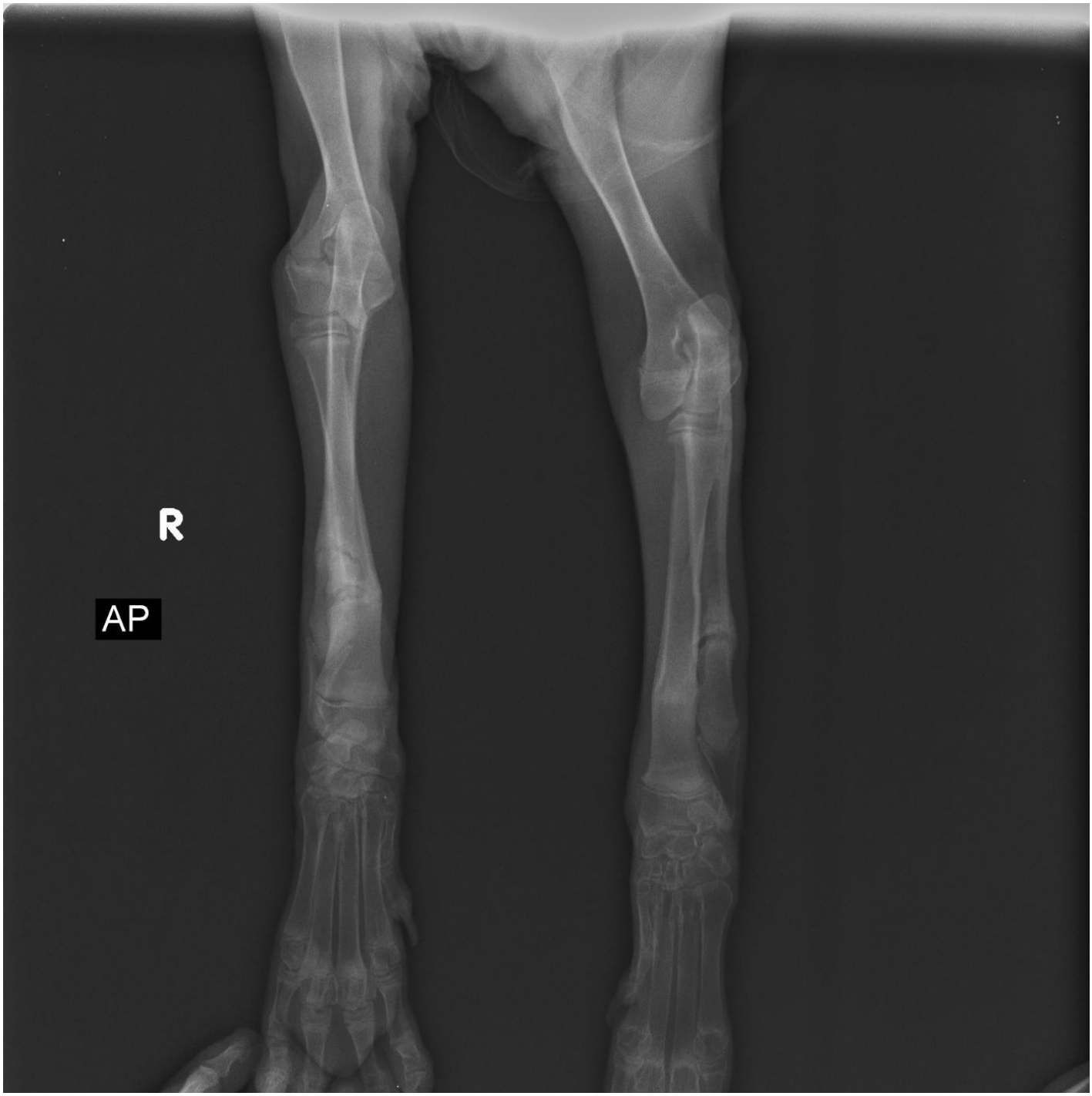

Fuente: imagen radiológica tomada en Clínica Veterinaria Zoomanía (2020).

Ilustración 17. Placa radiológica (control 1) en vista mediolateral de MAD.

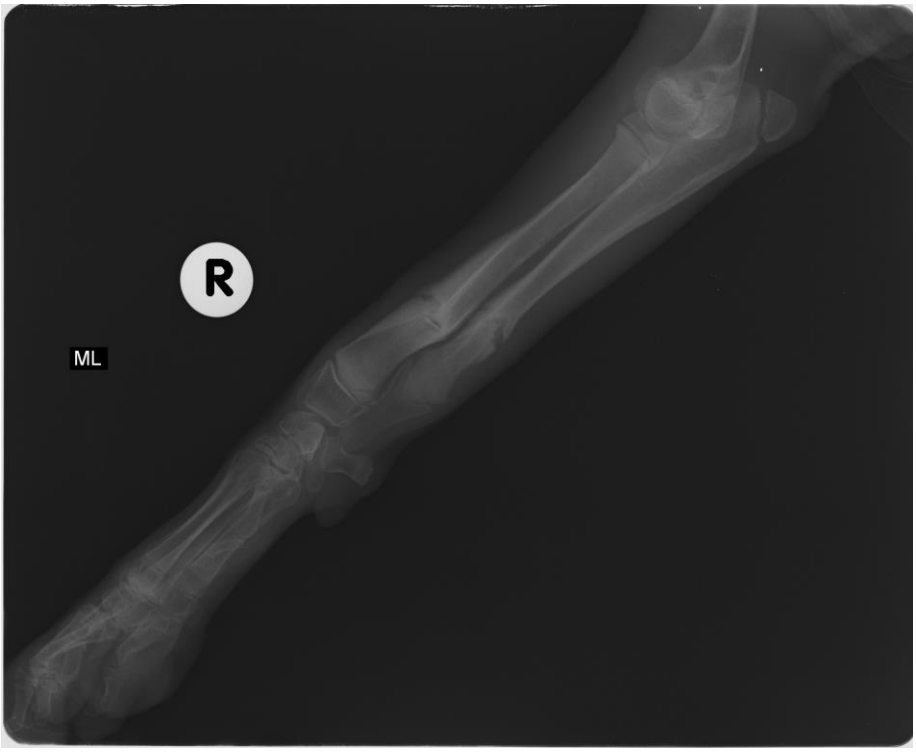

Fuente: imagen radiológica tomada en Clínica Veterinaria Zoomanía (2020).

Ilustración 18. Placa radiológica (control 1) en vista mediolateral de MAI.

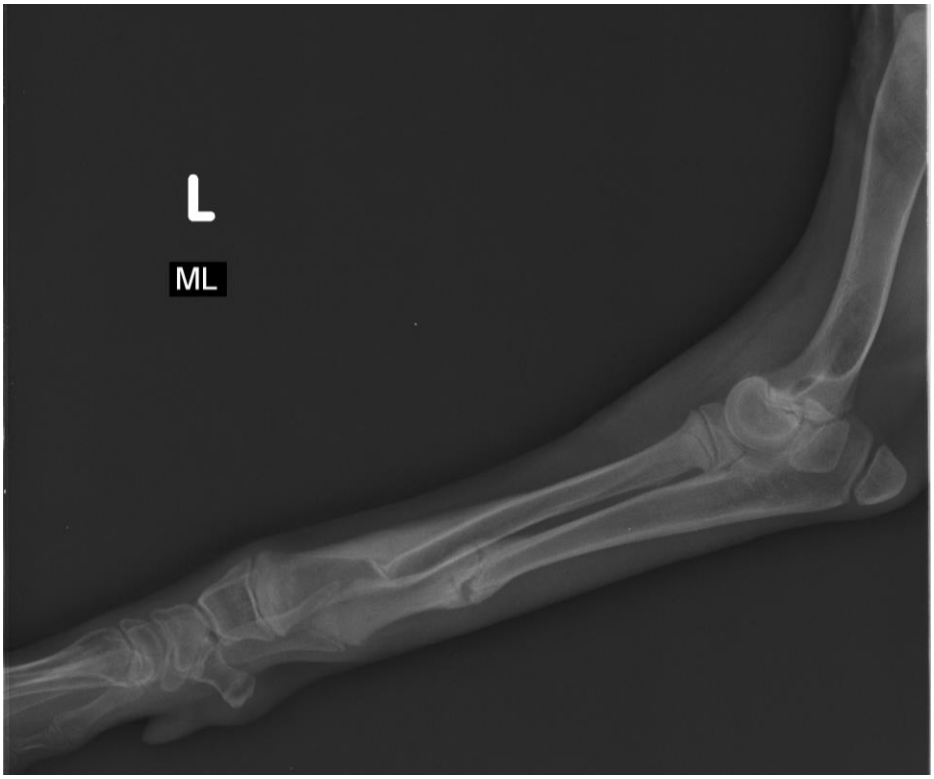

Fuente: imagen radiológica tomada en Clínica Veterinaria Zoomanía (2020).

El doctor Óscar Rojas envía lectura oficial de las placas en la cual indica lo siguiente: “En las proyecciones mediolateral y anteroposterior comparativas, en ambos radios y ambas ulnas, los tercios distales de las diáfisis presentan formación de callo óseo homogéneo, los rasgos de fractura aún se observan, sin embargo, empiezan a ser tenues con remodelación y esclerosis de las superficies de los cabos distales y proximales, no existiendo aun unión clínica completa. No se observan irregularidades en las fisis de crecimiento distales de los radios y las ulnas ni en las proximales. Los tejidos blandos presentan incremento leve en el volumen”. Finalmente concluye que los cambios observados en ambos radios y ulnas son sugerentes de proceso de consolidación de las fracturas apropiado para el tiempo transcurrido (aproximadamente dos semanas), que la evolución clínica es favorable respecto a las fracturas y siguiere realizar control radiográfico en 2 semanas.

El ortopedista a su vez indica que la paciente debe permanecer con el vendaje por 15 días más, realizar cambio del mismo en una semana y continuar con los cuidados indicados y la movilidad reducida en casa.

El 8 de septiembre la paciente ingresa a la clínica para cambio de vendaje. Se observan varias lesiones en la piel al retirar el vendaje (ilustraciones 19 y 20), algunas ulceradas y con secreción serosanguinolenta de mal olor. Se realiza limpieza con jabón de clorhexidina, agua y baxidin spray y se aplica Furacin crema en las heridas. Se realiza el vendaje tipo Robert Jones cubriendo las lesiones con gasas antes de pegar el esparadrapo.

Ilustración 19. Lesiones por vendaje en miembros anteriores.

Fuente: imagen tomada por Isabel Jaramillo (2020).

Ilustración 20. Lesiones por vendaje en MAI.

Fuente: imagen tomada por Isabel Jaramillo (2020).

El día 17 de septiembre se realizan placas de control (Ilustraciones 21, 22 y 23). Son enviadas al ortopedista, el cuál determina que se ha realizado una correcta consolidación de las fracturas y se puede retirar el vendaje, remite a la paciente a fisioterapia ya que continúa caminando en posición plantar

Ilustración 21. Placa radiológica (control 2) en vista anteroposterior de miembros anteriores.

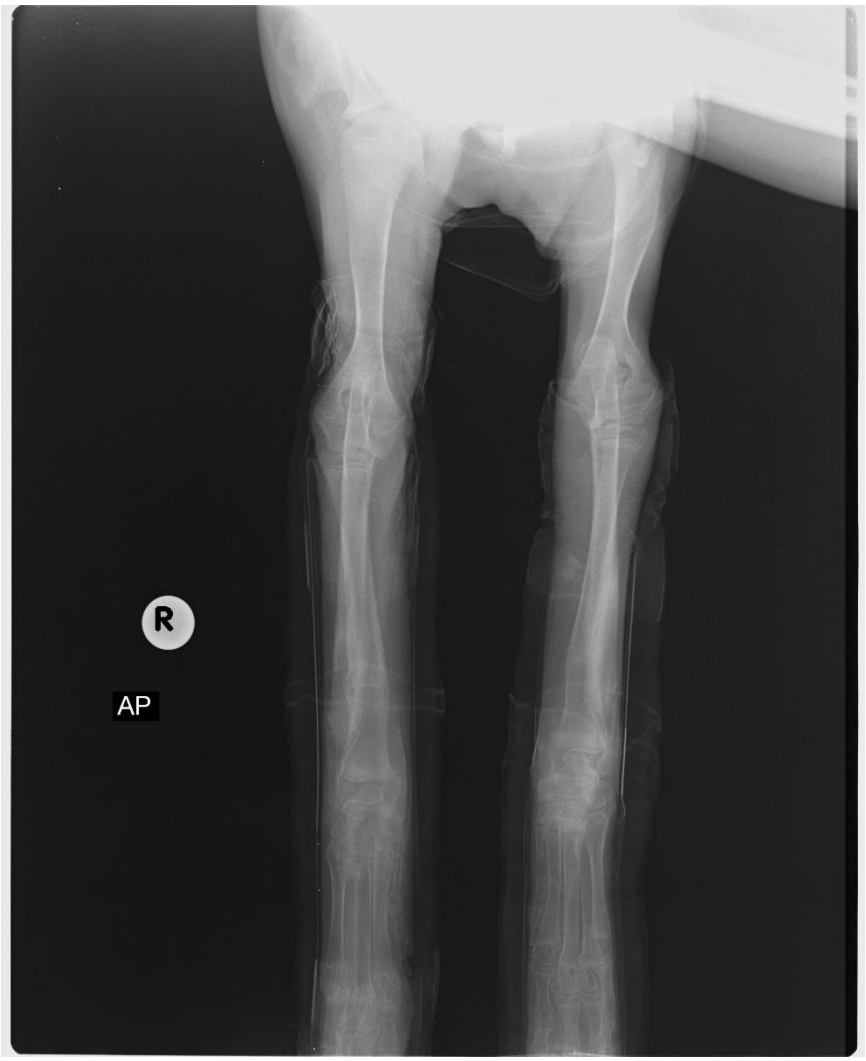

Fuente: imagen radiológica tomada en Clínica Veterinaria Zoomanía (2020).

Ilustración 22. Placa radiológica (control 2) en vista mediolateral de MAD.

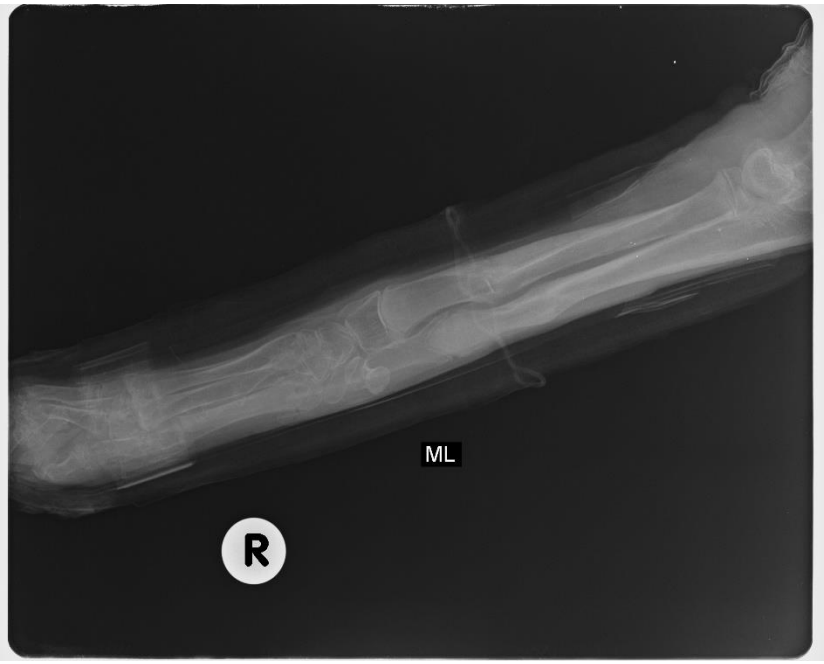

Fuente: imagen radiológica tomada en Clínica Veterinaria Zoomanía (2020).

Ilustración 23. Placa radiológica (control 2) en vista mediolateral de MAI.

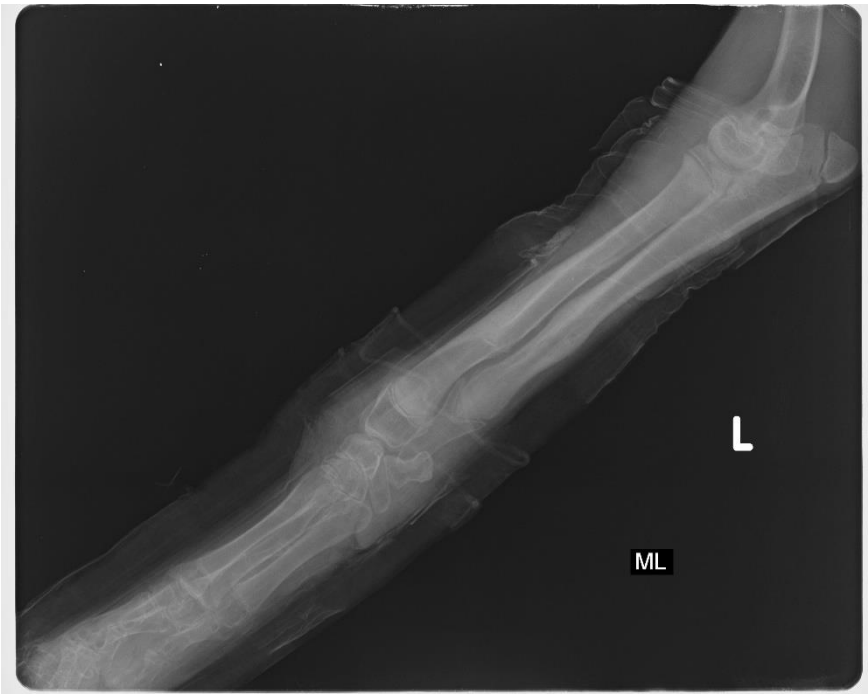

Fuente: imagen radiológica tomada en Clínica Veterinaria Zoomanía (2020).

2 semanas después, la paciente ingresa para revisión, los propietarios reportan que está muy bien, le ha funcionado la fisioterapia, ya camina mucho mejor y no presenta alteraciones en la movilidad. La evolución es muy gratificante (ilustración 24), se indica continuar la fisioterapia hasta finalizar las sesiones y en caso de cualquier anormalidad a la marcha o deformación anatómica deben volver a consultar.

Ilustración 24. Paciente evolución final.

Fuente: imagen tomada por Verónica Arango (2020).

Discusión:

En el 2014, en el Hospital Veterinario para Pequeñas Especies de la Facultad de Medicina Veterinaria y Zootecnia de la Universidad Autónoma del Estado de México, se realizó un análisis retrospectivo de las principales fracturas en los perros atendidos ese año (Pacio-Castillo, *et al;* 2014). Los criterios de inclusión fueron estudios radiográficos de perros domésticos con fracturas, de cualquier edad y raza, ambos sexos, expedientes completos, con historia clínica asociada a traumatismo, examen físico general y examen ortopédico (Pacio-Castillo, *et al;* 2014). Para la variable edad se agrupó en cachorros menores de 1 año, adultos de 1 a 8 años y gerontes de 10. La clasificación etiológica de las fracturas incluyeron: accidente vehicular, caída de altura mayor a 1.5 metros, caída de baja altura menor a 1.5 metros, ataque por congénere, aplastamientos, maltrato, origen desconocido y otros (en los que se incluyan tropiezos, caza, juegos) (Pacio-Castillo, *et al;* 2014). Como resultados se encontró que en o un total de 2938 pacientes (perros y gatos) atendidos, 2674 (91.0%) fueron perros domésticos, de los cuales 134 fueron diagnosticados con fracturas, lo que representó el 5.0% de toda la población (Pacio-Castillo, *et al;* 2014). Siendo 69 machos (51.4%) y 65 hembras (48.5), se encontró que en estas últimas fue más frecuente la fractura en pelvis, radio y ulna (Pacio-Castillo, *et al;* 2014). En cuanto a la edad, los más afectados fueron los cachorros con un 56.7% (n=76), seguido de los adultos con un 35.8% (n=48) y gerontes con un 7.4% (n=10) (Pacio-Castillo, *et al;* 2014). La etiología de las fracturas más frecuentes fueron por accidente vehicular (42.5%), caídas a una altura mayor a 150cm (18.6%), causa desconocida (13.4%), caída a baja altura menor a 150cm (12.6%) y otras causas presentaron porcentajes inferiores a 10% (Pacio-Castillo, *et al;* 2014). De acuerdo al tipo

de hueso los que presentaron mayor frecuencia fueron: fémur (32%), tibia-fíbula (10.4%), radio-ulna (14.9%), pelvis (13.4%) y otros huesos presentaron menos del 10% (Pacio-Castillo, *et al;* 2014). Finalmente, en el tipo de fractura las más frecuentes fueron transversas con un 32.8%, oblicuas 20.8%, espiralada 7.4% y Salter Harris 5.2% (Pacio-Castillo, *et al;* 2014). En las fracturas de radio y ulna se obtuvo un 14.1% de todos los huesos, un 5.9% fractura sólo de radio y 0.7% de fracturas de ulna, afectándose la diáfisis distal, los tipos de fractura fueron oblicua, transversa, rama verde y múltiple. Otros estudios reportan frecuencias del 17% al 18% de todos los huesos largos. En la presentación por separado coinciden en radio mayor frecuencias del 2.9% con respecto a la ulna 0.7%, esto se debe a que el radio es más delgado por lo tanto tiene el canal medular reducido con mayor predisposición a fracturarse (Pacio-Castillo, *et al;* 2014).

Las fracturas de antebrazo son un problema común en la clínica de pequeñas especies, representando un 18% de las fracturas en perros y gatos (Franch, et al; 2007) Aunque las causas responsables pueden ser de muy diversa índole, parece bastante evidente que los accidentes de tráfico son la causa más frecuente de este tipo de fracturas en perros de raza grande o gigante, ya que las caídas desde una altura considerable suelen ocasionar más frecuentemente hiperextensión del carpo debido especialmente a lesiones del fibrocartílago palmar (Franch, et al; 2007).

Los diferentes abordajes de corrección y tratamiento de fracturas en radio y/o ulna en caninos, depende de varios factores como la edad, el tipo de fractura, las características del paciente y de los propietarios. Fernández, T et al (1990) describen un caso de fractura diafisiaria de radio y ulna en un perro de raza labrador con 3 meses de edad, se eligió para la resolución de la fractura un sistema de fijación externa con

estabilizadores (clavos percutáneos). Se decidió este tipo de abordaje debido al tamaño del animal y la etapa inicial de crecimiento en el que se encontraba. En animales en edad juvenil, que todavía tienen un potencial crecimiento de los huesos, se realiza un tratamiento dinámico, es decir que permita la corrección total o parcial de la fractura y evite posibles deformidades óseas (Fernández et al. 1990).

Por otro lado, en su artículo "*Fracturas de huesos largos en animales inmaduros (2002)"* Wheeler J y sus compañeros, determinan que las fracturas en tallo verde son comunes en animales jóvenes, en estos casos el tratamiento inicial, y a veces definitivo, es la colocación de un vendaje que puede ser enyesado o con soporte rígido (férula). A diferencia de éste, los doctores Díaz, F y Domínguez, I (2012) afirman que "En la mayoría de situaciones, las inmovilizaciones con férulas, vendajes y escayolas están contraindicadas porque suelen tener un alto índice de efectos adversos como: malunión o no-unión de la fractura, deformidades angulares, fibrosis y sinóstosis (fusión de dos huesos por la osificación del tejido conectivo que los une) radio-cubitales. Esto puede llevar a la pérdida parcial o completa de la funcionalidad del miembro afectado." Díaz y Domínguez también explican que las fracturas radio-cubitales en animales que se encuentran en crecimiento, son especialmente delicadas porque si la lesión genera el cierre prematuro y/o irregular de las placas de crecimiento de alguno de los dos huesos, la consecuencia será una deformidad angular en el antebrazo por asincronía de crecimiento entre ambos huesos.

Para la corrección de una fractura radio-ulnar en caninos inmaduros, también puede usarse la fijación esquelética externa, cuando el hueso es menos accesible (fémur, húmero) lo que proporcionará el soporte necesario. Como las fracturas se

consolidan muy rápido, en cualquiera de los dos métodos de fijación que mencionamos, habrá que planificar la retirada temprana del soporte en 3 a 4 semanas (Wheeler, J. T et al, 2002).

McLAIN, D y Brown, G (2008) Realizaron un estudio de ocho casos de animales inmaduros con fracturas de radio y ulna, las cuales se trataron con placas. Se demostró que es un método de tratamiento altamente eficaz para este tipo de fracturas en animales en crecimiento, evitando complicaciones que pueden desarrollarse con otro tipo de abordajes, por ejemplo, en la inmovilización externa y las técnicas tradicionales de fijación con clavos para las fracturas de radio y ulna en animales inmaduros están asociadas con complicaciones, como daños irreversibles en los huesos y articulaciones que se encuentran en desarrollo (McLAIN, D y Brown, G; 2008). O el uso de yesos y férulas puede conllevar a hiperextensión postural a futuro, ya que estas técnicas de inmovilización pueden (McLAIN, D y Brown, G; 2008).

Al hospital veterinario Cruz Abierta llegó un paciente de un año de edad, con historial de claudicación del miembro anterior derecho tras una caída. Se diagnosticó por radiología con fractura completa de radio y ulna en la diáfisis distal. Se realizó una fijación interna de ambos huesos con tornillos y una placa de titanio, proporcionando una adecuada estabilidad y una osificación algo más rápida de lo habitual con una placa convencional (Hospital Veterinario Cruz Abierta, 2020).

En la Universidad Autónoma de Barcelona, se realizó un estudio de 10 casos de fractura de huesos largos en caninos entre los 2 y 10 años de edad. En todos los casos se realizó un abordaje quirúrgico, adaptando a los huesos fracturados, un fijador externo híbrido, a base de tornillos corticales percutáneos unidos con una barra conectora de

material acrílico que incorpora las cabezas de los tornillos. Franch et al (2007), concluyeron que “este es un método muy barato y técnicamente muy sencillo tanto de implantación como de retirada. La ligereza del montaje, junto con su estabilidad intrínseca, asegura un apoyo inmediato con transferencia de carga sobre el hueso, evitando fenómenos de reabsorción ósea”.

Conclusiones:

Las fracturas representan una gran problemática en la medicina de pequeñas especies. Es importante tener en cuenta los diferentes abordajes para la corrección de fracturas en perros y gatos; la elección del método más adecuado va a depender principalmente de la especie, la edad, el tamaño, el hueso fracturado y el tipo de fractura, así como las características del paciente y de los propietarios.

En animales inmaduros, es fundamental elegir un método que permita la continuidad del crecimiento y correcto desarrollo de los huesos, para evitar futuras deformidades anatómicas y complicaciones en la marcha. Por eso se debe considerar el uso de métodos de rápida colocación y retiro, que permitan el apoyo parcial del miembro y que no comprometan la biomecánica de los huesos.

El uso de vendajes y férulas en caso de fracturas simples de huesos largos, en animales inmaduros, puede generar una adecuada recuperación y consolidación de los huesos afectados. En particular, el vendaje tipo Robert Jones con soporte rígido, resultó ser un método eficiente para la resolución de una fractura simple diafisiaria en radio y ulna, de un canino con 4 meses de edad. En este caso las complicaciones encontradas no fueron muy significativas y a la larga tuvieron una solución satisfactoria: en el caso de

las lesiones ocasionadas por el vendaje en la piel del animal, se puede concluir que es importante el uso de esparadrapo sobre pelo o gasas y no sobre piel rasurada, además del continuo cambio de vendaje y protección del mismo contra la humedad. Por otro lado, la postura plantar tras el retiro del vendaje, se corrigió completamente con las sesiones de fisioterapia.

En caso de fracturas simples, y principalmente en animales en desarrollo, sería ideal considerar los métodos menos invasivos para su corrección, lógicamente si el caso lo permite. Evitando abordajes quirúrgicos que pueden tener mayor riesgo para el animal, no sólo durante el procedimiento sino en el período postoperatorio.

Referencias

Cañete Betancourt, Gerardo, & Sánchez Pellitero, José Miguel, & Noda Cuellar, Liván (2014). Ensamblaje artesanal de un esqueleto canino mediantes variantes de la osteotecnia. REDVET. *Revista Electrónica de Veterinaria,* 15(9),1-15 Recuperado en 12 de septiembre de 2020, de https://www.redalyc.org/articulo.oa?id=636/63632727005

Díaz F y Domínguez I (2012) Reparación de fracturas radio-cubitales y complicaciones. Recuperado el 05 de diciembre de 2020, de https://www.portalveterinaria.com/articoli/articulos/22370/reparacion-de-fracturas-radio-cubitales-y-complicaciones.html

Fernández, T., Gómez, L., Ríos, A., (1990) Deformaciones en los miembros anteriores del perro, como consecuencia de alteraciones en el crecimiento del cúbito. Clínica Veterinaria de Pequeños Animales, Volumen 10, Nº 3. Universidad Autónoma de Barcelona. Recuperado en 12 de septiembre de 2020, de https://ddd.uab.cat/pub/clivetpeqani/11307064v10n3/11307064v10n3p117.pdf

Franch Serracanta, Jordi; Díaz-Bertrana Sánchez, M. Carmen; Durall Rivas, Ignacio; et al (2007). «Fijador externo acrílico con tornillos percutáneos para el tratamiento de fracturas de huesos largos en perros miniatura». Clínica veterinaria de pequeños animales, 27 (2), 127-136. Recuperado el 14 de diciembre de 2020, de https://ddd.uab.cat/record/68449.

García Monterde, J. y Gil Cano, F. (2013) Embriología Veterinaria. Buenos Aires: Inter-médica Editorial.

García Vera, J; Gómez Palomo, J (2018) Clasificación fracturas. Principios generales. Hospital Universitario virgen de la Victoria, Málaga, España. Recuperado en 06 de noviembre de 2020, de https://unitia.secot.es/web/manual_residente/CAPITULO%2047.pdf.

Getty, R. (1982) Anatomía de los animales domésticos. Mallorca, 41-Barcelona: Salvat Editores. Quinta edición, tomo II (pg. 1582-1585).

González-Chávez, Mitchell Torres, & Zamora-Montalvo, Yendri. (2018). Caracterización de fracturas femorales de caninos atendidos en un servicio asistencial veterinario de La Habana, Cuba. *Revista de Salud Animal*, *40*(1), 00. http://scielo.sld.cu/scielo.php?script=sci_arttext&pid=S0253-570X2018000100003&lng=es&tlng=es.

Hospital Veterinario Cruz Abierta (2020) Fractura distal de radio y cúbito en perro. Recuperado el 05 de diciembre de 2020, de https://www.hvcruzcubierta.com/fractura-distal-de-radio-y-cubito-en-perro/

McLAIN, D. L., & BROWN, S. G. (1982). Fixation of Radius and Ulna Fractures in the Immature Dog and Cat A Review of Popular Techniques and a Report of Eight Cases Using Plate Fixation. Veterinary Surgery, 11(4), 140-145. Recuperado el 14 de diciembre de 2020, de https://doi.org/10.1111/j.1532-950X.1982.tb00690.

Pacio-Castillo, B; Del Ángel Caraza, J; Quijano Hernandez, I; Victoria Mora, J (2014) Análisis retrospectivo de las principales fracturas en perros atendidos en el

HVPE-FMVZ-UAEMex en 2014. Recuperado el 14 de diciembre de 2020, de http://hdl.handle.net/20.500.11799/58485

Roca E y Novoa D (2016) Tipos de vendajes. Ateuves, 12, pps. 36-46. Recuperado el 13 de noviembre de 2020, de https://ateuves.es/tipos-vendaje-para-perros/

Selva M (2019) Sistema esquelético del perro: desarrollo, componentes y funciones. Recuperado en 16 de septiembre de 2020, de https://perros.paradais-sphynx.com/anatomia/sistema-esqueletico-del-perro.htm

Tarragó, A (2017) Vendajes, férulas y ortesis. Instituto Veterinario de Ortopedia y Traumatología: IVOT. Recuperado el 13 de noviembre de 2020, de http://www.traumatologiaveterinaria.com/index.php?web=divulgacion/003_01.php

Universidad Autónoma de Barcelona (2008) Atlas de Osteología de los Mamíferos Domésticos. Recuperado en 16 de septiembre de 2020, de https://veterinariavirtual.uab.cat/anatomia/osteologia/Atlas_Virtual/primera.html.

Universidad Complutense de Madrid (2014) Fracturas. Recuperado en 06 de noviembre de 2020, de https://www.ucm.es/data/cont/docs/420-2014-02-18-02%20Fracturas.pdf

Universidad Veracruzana (2012) Sistema esquelético: funciones. huesos: estructura y clasificación. Histología del tejido óseo: células, tejido óseo compacto y tejido óseo esponjoso. Formación y crecimiento de los huesos. Divisiones del sistema esquelético. Principales huesos de las diferentes regiones del

esqueleto. Recuperado en 15 de septiembre de 2020, de https://www.uv.mx/personal/cblazquez/files/2012/01/Sistema-Oseo.pdf

Wheeler, J. T, Adagio, L, D'Amico, G, Hierro, J, Hagge, M, Lattanzi, D, Schieda, F, Sanfilippo, S. (2002) Fracturas de los Huesos Largos en Caninos Inmaduros. Ciencia Veterinaria. Facultad de Ciencias Veterinarias. U.N.L.Pam. Recuperado en 12 de septiembre de 2020, de https://cerac.unlpam.edu.ar/index.php/veterinaria/article/view/1969.

Zaera Polo, Juan Pablo (2013) Traumatología en pequeños animales. Resolución de las fracturas más frecuentes. Recuperado en 15 de septiembre de 2020, de https://issuu.com/editorialservet/docs/traumatologia_peque__os_animales