

Reporte de caso presentación clínica de torsión hepática en un paciente
Oryctolagus cuniculus

Trabajo de grado para optar por el título de
Médico veterinario

Manuela Arias Cañas

Asesor
Yira Gaona Narváez
Médica Veterinaria, MSc. Ciencias Animales

Unilasallista Corporación Universitaria
Facultad de Ciencias Agropecuarias
Programa de Medicina Veterinaria
Caldas-Antioquia
2023

Contenido

Resumen	7
Introducción	8
Objetivos	10
Objetivo general	10
Objetivos Específicos	10
Marco teórico	11
Caso clínico	22
Anamnesis	22
Motivo de consulta	22
Examen clínico	22
Diagnósticos diferenciales	23
Plan diagnóstico	24
Plan terapéutico	24
Hospitalización	24
Día 1	24
Día 2	27
Día 3	27
Día 5	28
Día 8	34
Día 9	34
seguimiento días 10 al 13	36

Día 14.....	37
Día 15 (procedimiento quirúrgico).....	37
Día 16.....	40
Día 17.....	40
Día 18.....	40
Día 23.....	40
Día 35.....	41
Día 38.....	41
Discusión.....	44
Conclusiones.....	47

Lista De Tablas

Tabla 1. Lista de problemas y lista maestra.	23
Tabla 2. Fórmula casa.	28
Tabla 3. Fórmula casa postquirúrgico.....	40

Lista De Ilustraciones

Ilustración 1. Anatomía hepática del conejo y lesión por torsión de lóbulo hepático.	12
Ilustración 2. Radiografía abdominal lateral derecha de Conejo con torsión hepática.....	17
Ilustración 3. Ecografía hepática de un conejo con torsión hepática.	18
Ilustración 4. Ecografía Doppler color de corte longitudinal del hilio hepático en conejo.....	19
Ilustración 5. Radiografía.....	25
Ilustración 6. Hemo leucograma y creatinina.....	26
Ilustración 7. Enzimas hepáticas.	27
Ilustración 8. Imágenes ecográficas #1.	30
Ilustración 9. Imágenes ecográficas #2.	30
Ilustración 10. Imágenes ecográficas #3.	31
Ilustración 11. Imágenes ecográficas #4.	32
Ilustración 12. Imágenes ecográficas #5.	33
Ilustración 13. Imágenes ecográficas #6.	34
Ilustración 14. Hemo leucograma y creatinina 2.....	35
Ilustración 15. Enzimas hepáticas #2.	36
Ilustración 16. Paciente en postquirúrgico.	39
Ilustración 17. Paciente en hospitalización.	39
Ilustración 18. Resultados histopatología.	41
Ilustración 19. Hemo leucograma y creatinina 3.....	42

Ilustración 20. Enzimas hepáticas.	43
---	----

Resumen

La torsión hepática se ha informado esporádicamente en medicina veterinaria, es una condición poco común, reportada en diferentes especies animales domésticas y silvestre. Es una anomalía congénita hepática sésil o pedunculada, que puede avanzar a infarto del lóbulo hepático convirtiéndose en una emergencia quirúrgica aguda. La torsión hepática, obstruye el suministro de sangre venosa y arterial, lo que provoca congestión, trombosis, hipoxemia y necrosis tisular del hígado (Daggett et al., 2021a). Los conejos son la especie de mamíferos de compañía exóticos más comunes, la presentación de torsión hepática es usualmente asintomática y se detectan de forma incidental en exploraciones quirúrgicas o en necropsias, los síntomas clínicos incluyen anorexia, letargo, dolor abdominal y disminución de la producción fecal (Daggett et al., 2021b).

Palabras clave: Animales exóticos, congestión hepática, hepatopatía, infarto.

Introducción

Los conejos domésticos (*Oryctolagus cuniculus*) se han popularizado como animales de compañía no convencionales, llegando a convirtiéndose en la tercera especie más común utilizada con este fin (después del perro y el gato), situación relacionada con una mayor demanda de los servicios médico veterinarios, de diagnóstico y emergencias para animales exóticos, así mismo, con la necesidad de un mayor desarrollo en avances tecnológicos, médico -quirúrgico y terapéutico, que permita brindar prevenir, preservar y solucionar problemas que afecten la salud de la especie. La torsión de lóbulo hepático es un proceso de rara presentación, se ha descrito en diferentes especies de caninos, felinos domésticos, equinos y suinos, así como animales silvestres como nutrias, ratas, ratones y conejos. En el conejo, la torsión hepática se presenta usualmente en el lóbulo caudado, el cual es propenso al desplazamiento debido a su vinculación con la región hiliar dorsal del hígado (Stanke et al., 2011)

De acuerdo con (Waugh et al., 2021) “La torsión conduce a la oclusión del retorno venoso y posterior oclusión del aporte arterial, lo que provoca congestión aguda del lóbulo afectado con la consecuente necrosis, efusión pleural, hemo abdomen y shock”.

Los signos clínicos de la torsión hepática se relacionan con hipomotilidad gastrointestinal y pueden ser poco específicos, por lo general, presentan dolor abdominal, letargo, anorexia, disminución de la producción fecal y posición antiálgica, llevando a la realización de pruebas diagnósticas, como son el análisis sanguíneo bioquímico y la ecografía abdominal, siendo esenciales para su diagnóstico ya que suele encontrarse de forma incidental (Daggett et al., 2021).

La resolución clínica de la torsión hepática requiere de un tratamiento quirúrgico que consiste en una hepatectomía, la cual es de buen pronóstico con tiempos de supervivencia de alrededor 3,8 años. (Vilalta et al., 2016); sin embargo, existen complicaciones documentadas en otras especies de animales. En el perro, se ha asociado con anemia, hemoperitoneo, arritmias o hipoalbuminemia (Vilalta et al., 2016). El éxito del tratamiento depende de la atención medico veterinaria por parte de profesionales con competencias en la atención de animales de compañía exóticos, un diagnóstico temprano y la adecuada atención quirúrgica y posoperatoria del paciente (Vilalta et al., 2016).

El presente reporte describe el caso clínico de un lagomorfo (*Oryctolagus cuniculus*), de 2 años y 10 meses de edad, raza cabeza de León, que ingreso a la Clínica Veterinaria Exóticos de la ciudad de Medellín con signos clínicos inespecíficos, con hallazgos ultrasonográficos compatibles con torsión hepática, confirmada con laparotomía exploratoria. El caso presenta un análisis de la información consignada en la historia clínica, los métodos diagnósticos, resultados de laboratorio y el tratamiento terapéutico, quirúrgico y posoperatorio instaurado tras la lobectomía izquierda realizada.

Objetivos

Objetivo general

Describir la presentación clínica de una paciente *Oryctolagus cuniculus* con torsión hepática como patología de importancia en la clínica de lagomorfos.

Objetivos Específicos

- Describir los factores de riesgo relacionados con torsión hepática en un paciente *Oryctolagus cuniculus*.
- Analizar la presentación clínica y los hallazgos en los exámenes complementarios imagenológicos, hematológicos y de química sanguínea en un paciente *Oryctolagus cuniculus* con un diagnóstico de torsión hepática.
- Indicar el manejo clínico, quirúrgico y terapéutico de la torsión hepática en un paciente de la especie *Oryctolagus cuniculus*.

Marco teórico

Anatomía del conejo y su relación con la torsión hepática

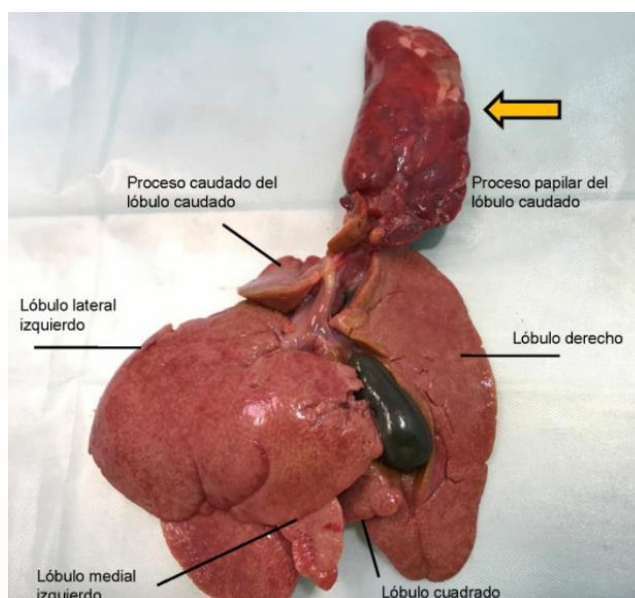
Los conejos europeos (*Oryctolagus cuniculus*) son animales del Orden Lagomorpha, Familia Leporidae, Género *Oryctolagus*. Son mamíferos domésticos sociable con el humano, que han adoptado actualmente un papel como animales de compañía exótico, en cual requiriere atención veterinaria especializada(*Caso clínico de Animales Exóticos*, 2018).

El conejo es un herbívoro foliáceo, con un sistema digestivo compuesto por el tubo digestivo y las glándulas digestivos accesorias páncreas e hígado. El hígado es un órgano importante en el metabolismo, detoxificación de sustancias y medicamentos, así como en funciones nutricionales como la reserva de principios vitamínicos, minerales y de oligoelementos y la secreción de bilis importante para la digestión de las grasas (Cornelius et al., 1975).

Oryctolagus cuniculus es un animal susceptible a diferentes tipos de afecciones del sistema digestivo, una de ellas es la torsión hepática, una patología potencialmente mortal, relacionada con las características anatómicas específicas del hígado del conejo, en la especie, el hígado particularmente se divide por una hendidura conformando los lóbulos hepáticos derecho e izquierdo, que se separan a su vez en lóbulo anterior y lóbulo posterior, adicionalmente presenta dos lóbulos adicionales, el lóbulo cuadrado, ubicado detrás de la vesícula biliar y el lóbulo caudado relacionado con el riñón derecho. El lóbulo caudado presenta un accesorio estrecho (proceso papilar), unido a la región hiliar dorsal

izquierda del hígado, que lo hace propenso al desplazamiento y a la torsión (Ilustración 1.) (Pignon et al., 2013).

Ilustración 1. Anatomía hepática del conejo y lesión por torsión de lóbulo hepático.



Tomado de: (Pignon et al., 2013)

Etiología

La etiología de la torsión hepática en *Oryctolagus cuniculus* es desconocida, en perros se ha asociado con la laxitud de los ligamentos hepáticos, la cual puede relacionarse a causas anatómicas como la carencia congénita de estos; causas mecánicas posterior a traumas, o patologías como la dilatación gástrica, vólvulos gástricos, neoplasias hepáticas, hernia diafragmática u otras condiciones que pueden ejercer presión sobre los lóbulos hepáticos, o generen la ruptura de la capsula hepática, situación que favorece la distensión y debilidad de los ligamentos hepáticos, que puede generar una ampliación en el rango de movimiento de la víscera y su posterior torsión(Waugh et al., 2021).

En la clínica médica de *Oryctolagus cuniculus*, la dilatación gástrica es una afección patológica común, se asocia a procesos de estasis gastrointestinal, situación que puede estar implicado en la laxitud del ligamento triangular hepático, predisponiendo a la torsión hepática, esta última con una mayor frecuencia de afección del lóbulo caudado en los conejos, probablemente por la unión estrecha que tiene este lóbulo con el hígado (Waugh et al., 2021).

Epidemiología

La prevalencia de la torsión hepática en *Oryctolagus cuniculus* es desconocida, el bajo número de reportes le da la connotación como patología de rara presentación, sin embargo, puede ser una situación asociada a un sub diagnóstico o caso de muerte súbita. Un estudio realizado en cuatro instituciones donde se identificaron casos de torsión hepática ante mortem diagnosticada por ultrasonografía ente los años 2010 y 2020, determino una prevalencia de torsión hepática de 0.7% (82/11,402) (Ozawa et al., 2022).

Basado en el estudio retrospectivo de Graham y colegas (2014), la torsión hepática en los conejos no tiene predilección racial, ni por sexo, se presenta a una edad media de 5,15 años y una mediana del peso corporal de 2,57 kg, sin embargo, la determinación del linaje puede ser útil para evaluar la predisposición genética (Graham & Basseches, 2014).

Los lóbulos mayormente afectados en *Oryctolagus cuniculus* con torsión hepática incluyen principalmente el lóbulo caudado (63 %), seguido del lóbulo lateral derecho (31 %), el lóbulo lateral izquierdo (13 %) y el lóbulo medio derecho (6 %). En un gran número

de casos se pueden evidenciar más de un lóbulo comprometido (Graham & Basseches, 2014).

Patogenia

La torsión hepática genera cambio en la presión hidrostática y la perfusión del hígado, generando una trombosis arterial, necrosis isquémica de los hepatocitos debida a la oclusión de los vasos sanguíneos. La lesión presenta un importante componente fibroso y de mineralización del tejido que indican su cronicidad haciendo que esta parte del órgano pierda totalmente su funcionalidad y no siendo diagnosticada y solucionada quirúrgicamente a tiempo, terminará causando el daño del órgano por completo.

La vesícula biliar está en lo profundo de la cavidad abdominal. Hay aberturas separadas para el conducto biliar y el conducto pancreático en el duodeno, que es la primera parte del tracto intestinal después del estómago, se menciona que una de las causas de estasis gastrointestinal puede ser una torsión hepática ya que estos órganos están íntimamente relacionados. Sin embargo, el tratamiento con mayor éxito es la hepatectomía del lóbulo afectado. El derrame abdominal, derrame pleural puede se puede generar debido al aumento de la presión hidrostática asociado con la obstrucción de la vena hepática por estrangulamiento (EcodVet, 2021).

Signos clínicos

Los signos clínicos de la torsión hepática suelen ser inespecíficos, se presenta frecuentemente letargia, anorexia, disminución de borborismos, motilidad y producción fecal. Otros signos involucran la presencia de mucosas pálidas, taquipnea, anemia, así como abdomen tenso y dolor o molestia abdominal craneal a la palpación (Bhandal et al., 2008; Sheen et al., 2022; Taylor & Staff, 2007; Wenger et al., 2009).

Los signos clínicos pueden acompañarse de un incremento en las enzimas séricas hepáticas las cuales se asocian con la sospecha de torsión del lóbulo hepático. (Graham & Basseches, 2014; Stock et al., 2020).

Diagnóstico

El diagnóstico de torsión hepática en conejos usualmente se da como un hallazgo incidental, sin embargo. El diagnóstico principalmente se realiza al relacionar la sintomatología clínica y los resultados de ayudas diagnósticas que incluyen pruebas hematológicas, pruebas de bioquímica sanguínea, histopatología, estudios imagenológicos y exploración quirúrgica en los animales (Daggett et al., 2021; Taylor & Staff, 2007).

Pruebas hematológicas y químicas sanguíneas

Los reportes de casos de torsión hepática de diversos autores describen en las pruebas hematológicas, la presencia de anemia, fragmentación de glóbulos rojos, policromasia, acantosis, leucopenia, y trombocitopenia, también puede evidenciarse hipoalbuminemia asociada a inflamación (Bhandal et al., 2008; Sheen et al., 2022; Taylor & Staff, 2007; Wenger et al., 2009).

El perfil bioquímico en suero sanguíneo, se ha reportado el incremento en los niveles de las enzimas hepáticas alanina aminotransferasa (ALT), aspartato aminotransferasa (AST) y fosfatasa alcalina (FA) relacionadas con el daño hepatocelular y la necrosis, adicionalmente se puede apreciar la ‘presencia de bilirrubina en sangre y un aumento en el nitrógeno urémico y creatinina por la deshidratación generada por el cuadro digestivo (azotemia prerrenal) (Bhandal et al., 2008; Sheen et al., 2022; Taylor & Staff, 2007; Wenger et al., 2009).

Histopatología

Los animales sospechosos de torsión hepática, se les puede realizar un estudio de histopatología a través de muestras hepáticas, donde se recomienda utilizar muestras obtenidas mediante las técnicas de laparotomía o endoscopia en lugar de las extraídas por aspirados o biopsias eco guiadas (Daggett et al., 2021).

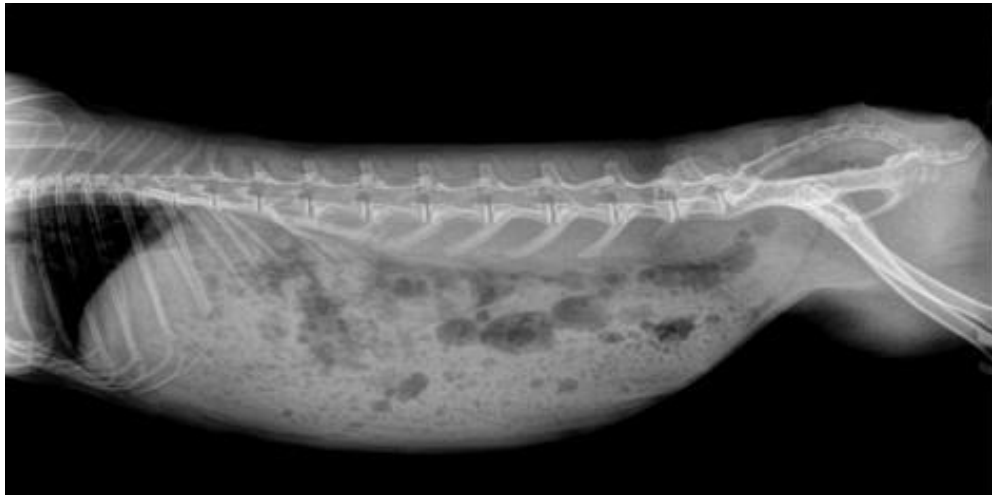
Los hallazgos histopatológicos en torsión hepática reportan “la presencia de congestión difusa aguda grave con atrofia hepatocelular por compresión, necrosis hepática coagulativa difusa aguda grave y peritonitis fibrinosa, característica de torsión e infartación de lóbulo hepático” (Stock et al., 2020).

Estudios imagenológicos

Radiografía

Los hallazgos imagenológicos por la técnica de radiografía generalmente son inespecíficos, incluyen el reporte de hepatomegalia, ascitis y distensión por presencia de gas en estómago e intestino delgado (Ilustración 2), sin embargo, no se considera una ayuda diagnóstica concluyente para el diagnóstico de torsión hepática, al presentar baja sensibilidad (Graham & Basseches, 2014; Stock et al., 2020; Wenger et al., 2009).

Ilustración 2. Radiografía abdominal lateral derecha de Conejo con torsión hepática.



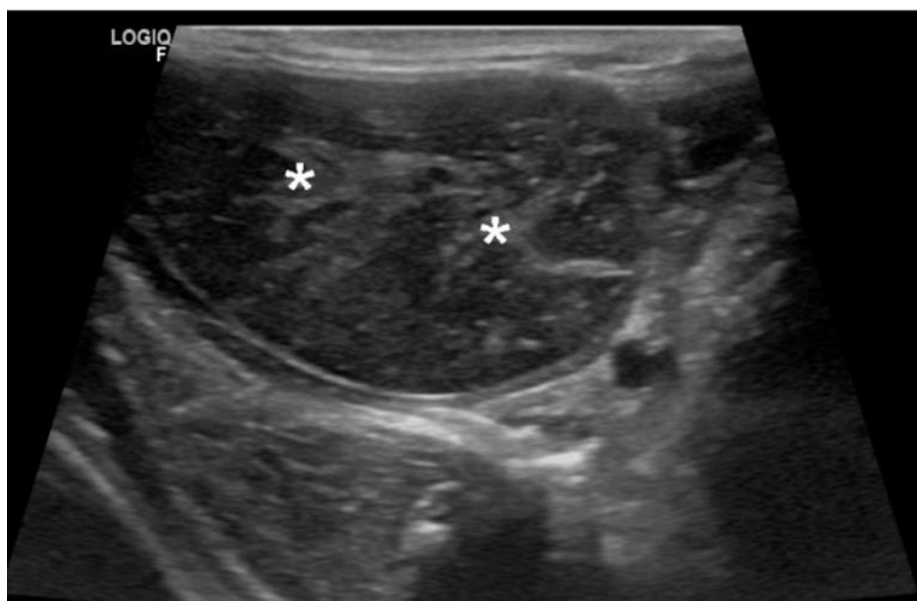
Tomado de: González & Calatayud (2018)

Ecografía

Los estudios ecográficos son ayudas imagenológicas importantes en el diagnóstico veterinario. La elevación de enzimas hepáticas y la presencia de hipomotilidad o estasis gastrointestinal son indicador de sospecha para torsión hepática en conejos. La ecografía es una técnica considerada estándar de oro en el diagnóstico de la patología debido a la eficiencia diagnóstica (Daggett et al., 2021; Graham & Basseches, 2014).

Los hallazgos ecográficos descritos en reportes de casos clínicos de torsión hepática en conejos domésticos (*Oryctolagus cuniculus*) incluyen, la presencia de un lóbulo hepático agrandado, hipoecoico, márgenes redondeadas, grasa mesentérica perihepática hiperecoica (Ilustración 3) y en ocasiones la presencia de líquido anecoico interlobar o ubicado en la región peritoneal compatible con derrame peritoneal (Daggett et al., 2021; Stanke et al., 2011; Stock et al., 2020).

Ilustración 3. Ecografía hepática de un conejo con torsión hepática.

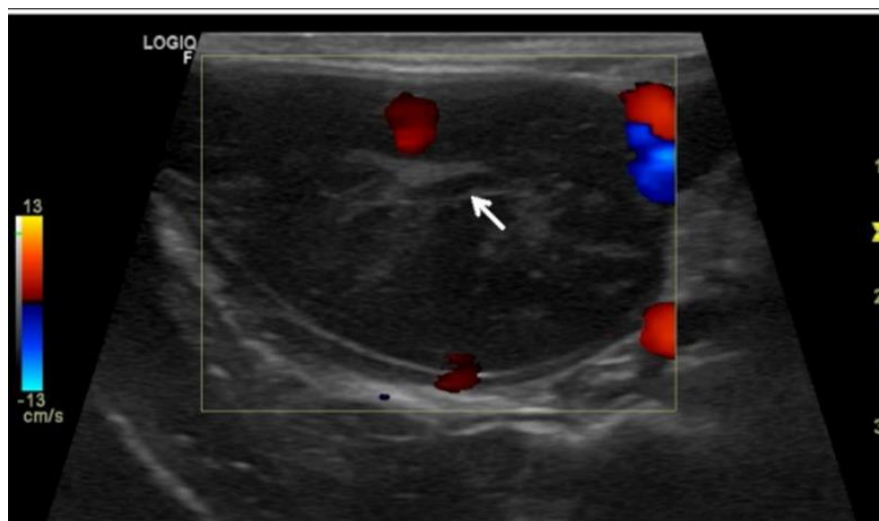


Tomado de: González & Calatayud (2018)

En la Ilustración se aprecia un corte longitudinal del hígado con presencia de ecogenicidad mixta con focos hiperecoicos (asteriscos), bordes redondeados y grasa mesentérica hiperecogénica.

La ecografía abdominal con Doppler puede direccionar al médico veterinario, hacia un diagnóstico presuntivo de torsión hepática, al evidenciar la ausencia de flujo sanguíneo dentro del lóbulo hepático afectado (Ilustración 4) (Stanke et al., 2011; Wenger et al., 2009).

Ilustración 4. Ecografía Doppler color de corte longitudinal del hilio hepático en conejo.



Tomado de: González & Calatayud (2018)

En la Ilustración se aprecia la ausencia de flujo en vena porta (paredes ecogénicas).

Tomografía computarizada (TAC) y resonancia magnética (RM)

El TAC Es una técnica imagenológica de ayuda en el diagnóstico de la torsión del lóbulo hepático, por la resolución del contraste y al no generarse la superposición de tejidos (Daggett et al., 2021).

Complicaciones

La torsión hepática, es una patología que puede presentar múltiples complicaciones derivadas de la obstrucción vascular causando necrosis isquémica de los hepatocitos.

Tras el diagnóstico presuntivo de torsión de lóbulo hepático se recomienda la intervención y resección del lóbulo afectado, porque resolver el estrangulamiento vascular y posicionar el lóbulo afectado anatómicamente, está contraindicado por la posible liberación de toxinas bacterianas, riesgo de embolismo, diseminación bacteriana y posible daño isquémico por reperfusión; ya que la presencia de tejido necrótico hepático, y las alteraciones en equilibrio ácido/base que se dan por el cuadro digestivo asociado pueden conllevar el riesgo de hemorragia por ruptura hepática. Los conejos que sobreviven a la torsión del lóbulo hepático y se les realiza la hepatectomía van a desarrollar una posterior atrofia del hígado con el tiempo debido a su estructura incompleta haciendo que haya un mayor esfuerzo para su funcionalidad, también provocará recurrentes problemas de estasis gastrointestinal asociados. (Schwartz et al., 2006)

Tratamiento

En el tratamiento de torsión hepática es indicado el procedimiento quirúrgico de lobectomía hepática, en el cual se ha reportado un pronóstico clínico favorable de recuperación y supervivencia en pacientes *Oryctolagus cuniculus* (Graham et al., 2014; González & Calatayud, 2018).

Los reportes de caso de torsión hepática recomiendan la instauración de un tratamiento de soporte, se describe: La reposición de electrolitos y estado ácido base a

través de la fluidoterapia, el manejo de dolor, el uso de productos hepatoprotectores que actúan como antioxidantes y promotores de nuevos hepatocitos (Gasmi & Kleiner, 2020).

Cirugía (Descripción quirúrgica)

El abordaje quirúrgico de la torsión hepática se realiza con el paciente en posición de decúbito dorsal, previamente con tricotomía y antisepsia, se incide por la línea media desde el cartílago xifoides hasta la mitad de distancia entre éste y la cicatriz umbilical. el sangrado puede controlarse utilizando electrobisturí, se debe retraer con gentileza el estómago hacia caudal para poder identificar el hígado, con ayuda de gasas se exterioriza el hígado, se hace la fractura del parenquima hepático. Con una pinza de disección Adson evitando lesionar los vasos sanguíneos. Una vez se tenga el segmento aislado en la pinza de disección, con sutura absorbible de 3-0 se colocan puntos en “U” para obstruir la vascularización del órgano y con tijeras Metzenbaum se corta el segmento aislado, se debe asegurar que no exista hemorragia y finalmente se debe disponer el hígado a su posición normal. La cavidad abdominal se debe suturar para su cierre, de manera convencional. (Fossum et al., 2009)

Caso clínico

A la Clínica Veterinaria Exóticos en la ciudad de Medellín-Antioquia, ingreso a consulta un paciente lagomorfo (*Oryctolagus cuniculus*) de nombre Eliot, género masculino, raza Cabeza de León de tres años y un mes de edad, esterilizado.

Anamnesis

El paciente es considerado como animal de compañía, vive de forma libre en el hogar, no convive con otros animales, la alimentación se basa en concentrado específico para la especie, verduras, frutas mixtas y heno, sin cambios en la dieta. Los antecedentes clínicos incluyen la ausencia de desparasitación previa, realización de procedimientos médico-quirúrgicos de sondaje para resolución de obstrucción del conducto naso lagrimal y procedimiento de esterilización realizados el año anterior sin complicaciones médicas. Última revisión veterinaria hace seis meses sin novedades.

Motivo de consulta

La propietaria reporta como motivo de consulta, la ausencia de apetito, defecación y presencia de orina con apariencia espesa y de coloración anaranjada desde hace tres días.

Examen clínico

Se realizó el examen clínico del paciente, el cual ingreso a través del servicio de consulta general, de forma consciente, con estado mental alerta, atento al medio, con capacidad de desplazamiento normal, pero con baja actividad física. La condición corporal de tres (3/5) y peso 1.8Kg, pelaje liso, suave, brillante, se aprecia caída de pelo en mayor cantidad de lo normal. Las constantes fisiológicas obtenidas fueron, una frecuencia cardíaca de 170 latidos por minuto (LPM) (130LPM -325LPM), frecuencia

respiratoria de 80 respiraciones por minuto (RPM) (30RPM-60RPM), con patrón cardiovascular y respiratorio normal y temperatura corporal de 39.7°C (38.5°C.-40°C.). En la evaluación balanoprepucial se apreció un color rosado ligeramente pálido, con disminución del brillo y la humedad, tiempo de llenado capilar de un segundo.

En la palpación abdominal el paciente mostro molestia abdominal, y la presencia de dos estructuras firmes de apariencia redondeada a nivel del epigastrio derecho. Se realizó la lista de problemas y lista maestra (Tabla 1).

Tabla 1. Lista de problemas y lista maestra.

Lista de Problemas	Lista Maestra
I. Estreñimiento (Tres días de duración)	I. Sistema Digestivo (I, II, III, IV, V).
II. Dolor a la palpación abdominal a nivel del epigastrio derecho	II. Sistema Urinario (IV, V).
III. Presencia a la palpación de dos estructuras redondeadas firmes en epigastrio derecho	III. Sistema cardiovascular (VI, VII).
IV. Orina espesa y de color naranja (anamnesis).	
V. Anorexia.	
VI. Disminución en el tiempo de llenado capilar.	
VII. Mucosas ligeramente pálidas.	

Diagnósticos diferenciales

- I.** Torsión de lóbulo hepático.
- II.** Obstrucción gastrointestinal.
- III.** Neoplasia abdominal

Plan diagnóstico

Se estableció un plan diagnóstico como ayuda clínica para determinar el diagnóstico definitivo

- I. Hemoleucograma.
- II. Pruebas de bioquímica sérica (ALT + AST + creatinina).
- III. Estudio ecográfico abdominal.
- IV. Estudio radiográfico abdominal.

Plan terapéutico

Se indica hospitalización del paciente, se establece fluidoterapia con solución multielectrolítica a razón de 100ml/Kg/día (30ml/hora), el cual se complementó con una solución multielectrolítica Aminolyte (Dextrosa, vitamina B1, B2, B3, B6, B12, pantenol, treonina, serina, prolina), el tratamiento del dolor incluyó lidocaína en infusión (1mg /Kg IV) y Dipirona (40mg /Kg IV) BID acompañado de protector gástrico con ranitidina (2 mg/Kg IV) y un tratamiento antibiótico con enrofloxacin (5mg /Kg IV) BID y lactulosa (2ml vía oral) QID, papilla Emeraid 8ml QID.

Hospitalización

Día 1

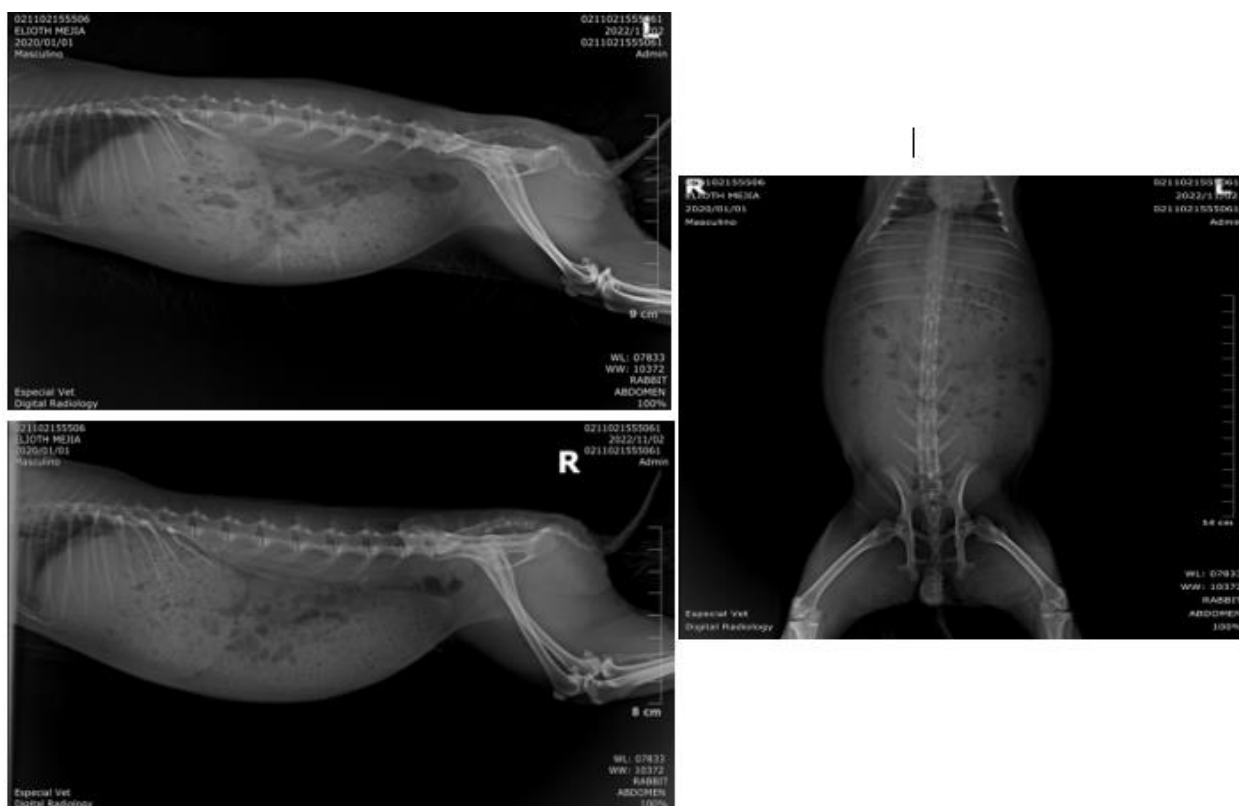
Paciente se encuentra estable, atento al medio, consume alimento con agrado. Al examen clínico: Frecuencia cardíaca 200 LPM, frecuencia respiratoria 60 RPM, temperatura corporal de 39.0°C. Las mucosas labio gingival y conjuntivo palpebral rosadas, húmedas y brillantes, con tiempo de llenado capilar de dos segundos. Abdomen tenso sin dolor a la palpación, Se busca disponibilidad para realizar ecografía, y se realiza radiografía abdominal.

Hallazgos radiográficos

Los hallazgos radiográficos observados, en anatomía del colon, son sugerentes de coprostasis, considerar paresia difusa intestinal segmentaria del colon considerar pseudo obstrucción intestinal aguda primaria asociada.

En el estudio radiográfico obtenido se observa, silueta gástrica en posición normal, con moderada repleción y presencia de contenido sólido gaseoso, asas intestinales con patrón aéreo, presentan densidad de tejido blando con incipientes dilataciones, colon con gran dilatación, redundante, con acúmulo de material fecal en su interior, que dificulta la visualización, de las demás estructuras de la cavidad abdominal (Ilustración 5).

Ilustración 5. Radiografía.



Fuente: Clínica Veterinaria Exóticos. En las radiografías se observa contenido gaseoso intestinal y coprostasis.

Hallazgos hematológicos

Los resultados del hemo leucograma reportan disminución de glóbulos rojos, de hematocrito, anisocitosis y macrocitosis (relacionada con anemias por deficiencia de vitamina B o enfermedad hepática), distribución y morfología normal de la línea blanca y serie plaquetaria (Ilustración 6).

Ilustración 6. Hemo leucograma y creatinina.

Examen	Resultado	Unidad	Rango Sugerido	Examen	Resultado	Unidad	Rango sugerido
Perfil exóticos							
2Cuadro Hemático Electrónico - Hemograma							
RECUENTO DE ERITROCITOS							
Eritrocitos	3020000	Eri/ul	5300000 - 68000000	Anisocitosis	++		
Hemoglobina	7.6	g/dl		Macrocitosis	++		
Hematocrito	21.9	%	34-43	Crenocitos	No se observa		
VCM	72.52	fl	60-69	Policromatofilia	+		
HCM	25.17	pg	20-23	Dianocitos	No se observa		
CHCM	34.7	g/dl	31-35	Microcitos	No se observa		
Reticulocitos	-	%		Hipocromia	No se observa		
RECUENTO DE PLAQUETAS							
Rec. de plaquetas	336000	plt/uL	158.000-660.000	VPM vol promedio	8.9	fL	ND
PROT. PLASMA	64	g/L	50-75				
RECUENTO DE LEUCOCITOS							
Valores Relativos				Valores Absolutos			
Leucocitos	5750	Leu/ul	5.100-9.700	Leucocitos	5750	Leu/ul	5.100-9.700
Neutrófilos	73	%	25-45	Neutrófilos	4197.5	Neu/ul	1.275-4.365
Eosinófilos	1	%	0.1-2.0	Eosinófilos	57.5	Eos/ul	
Linfocitos	26	%		Linfocitos	1495	Linfo/ul	2.040-6.790
Monocitos	0	%		Monocitos	0	Mon/ul	
Neutrófilos en Banda	0	%		Neutrófilos en Banda	0	band/ul	
Células inmaduras	0	%		Células inmaduras	0	Cel inm/ul	
Linfocitos Reactivos	0	%		Linfocitos Reactivos	0	Lreact/ul	
Basófilos	0	%		Basófilos	0	Baso/ul	
Hallazgos al frotis sanguíneo							
Otros Hallazgos en la Línea Roja	Normocítica normocromica						
Línea Blanca	Morfología y distribución normal						
Serie Plaquetaria	Morfología plaquetaria y distribución normal						
Otros Hallazgos	Ninguno						
Atención. Los valores absolutos fueron calculados con base en el porcentaje relativo observado por el analista en el recuento diferencial en placa.							
Metodo(s): Impedancia eléctrica y citometría de flujo. Equipo. GENRUI VH50. Lectura en placa por microscopía óptica / refractometría /col. wright. // Analista: JONATHAN RESTREPO LEON / Fecha de análisis: 2022-11-01							
/ Estado de la muestra: -							
Creatinina	1.82			mg/dl			

Fuente: Clínica Veterinaria Exóticos.

Las pruebas de bioquímica sérica de enzimas hepáticas evidenciaron un gran aumento en los valores de ALT 489.50U/L (14-80 U/L) y AST 305.40 U/L (14-113U/L) y aumento en creatinina 1.82mg/d (Ilustración 7).

Ilustración 7. Enzimas hepáticas.

Examen	Resultado	Unidad	Rango Sugerido
Metodo(s): Enzimatica Colorimetrica. // Analista: ANALISTA TESTLAB / Fecha de análisis: 2022-11-01 / Estado de la muestra: PROCESADA, Suero hemolizado o Suero ligeramente hemolizado, Factores como la hemolisis y el uso de algunos medicamentos pueden ocasionar alteraciones en el resultado obtenido. La interpretación queda sujeta a criterio del profesional que solicitó el examen.,,-			
Alanino Aminot SGPT / ALT	489.50	U/L	
Metodo(s): Enzimatica colorimetrica. // Analista: ANALISTA TESTLAB / Fecha de análisis: 2022-11-01 / Estado de la muestra: PROCESADA, Suero hemolizado o Suero ligeramente hemolizado, Factores como la hemolisis y el uso de algunos medicamentos pueden ocasionar alteraciones en el resultado obtenido. La interpretación queda sujeta a criterio del profesional que solicitó el examen.,,-			
Aspartato Amino.SGOT/AST	305.40	U/L	
Metodo(s): Enzimatica colorimétrica. // Analista: ANALISTA TESTLAB / Fecha de análisis: 2022-11-01 / Estado de la muestra: PROCESADA, Suero hemolizado o Suero ligeramente hemolizado, Factores como la hemolisis y el uso de algunos medicamentos pueden ocasionar alteraciones en el resultado obtenido. La interpretación queda sujeta a criterio del profesional que solicitó el examen.,,PROCESADA, Resultado confirmado, *** Resultado confirmado,			

Día 2

Paciente ha estado atento al medio, consume alimento, las heces son de diversa morfología y color café claro, la orina es intermitente presentando puntos de color blanco que se deshacen al tocarlos, al examen clínico se observa hipomotil, frecuencia cardiaca 180 LPM, temperatura 38.7°C frecuencia respiratoria 85 RPM, se agrega al tratamiento liv 52 2mL BID, y metoclopramida 0.2mg/kg TID, a partir de hoy la hidratación disminuye a 80ml/kg/día.

Día 3

Paciente se observa estable durante hospitalización, consume su alimento con avidez, defeca y orina con aspecto normal, al examen físico se encuentra normo motil, frecuencia cardiaca 180 LPM, frecuencia respiratoria 80 LPM, temperatura 38.5°C. Se toma muestra de sangre de la vena auricular lateral izquierda para hematología prueba de amilasa y lipasa pancreática, GGT, proteínas, bilirrubinas, y se deja canalizada, el temperamento del paciente es agresivo. Debido a que presenta mejoría, se decide dar

de alta. Se debe realizar ecografía abdominal en 2 días. Se indica que el paciente debe permanecer hospitalizado o puede seguir en casa debido a la anemia y alteración en enzimas hepáticas que presentaba, según resultados se iniciará eritropoyetina y se habla con la propietaria de posible necesidad de transfusión. Se programa revisión y se instaura tratamiento para la casa.

Tabla 2. Fórmula casa.

Medicamento	Vía de administración	Frecuencia de administración
Enrofloxacina	Vía oral	0.09 ml cada 12 horas
Laxaform	Vía oral	1 ml cada 24 horas
Dipirona 500 mg/ml	Vía oral	0.1 ml cada 12 horas
Silimarina capsulas 150 mg	Vía oral	Triturar una tableta de 150 mg y diluirla en 5 ml de agua y administrar vía oral 0.48 ml cada 12 horas
Liv 52	Vía oral	2 ml cada 12 horas
Papilla emeraid herbívoros	Vía oral	5 ml cada 6 horas
Hemolitan pet	Vía oral	0.15 ml cada 12 horas
Metoclopramida	Vía oral	0.22 ml cada 12 horas

Recomendaciones: Realizar ecografía abdominal. Se debe ofrecer agua con jeringa en caso de que no esté consumiendo a voluntad. Se debe realizar prueba de amilasa y lipasa pancreática, GGT, proteínas y bilirrubinas.

Fuente: Clínica Veterinaria Exóticos

Día 4

En los resultados del examen de sangre de control se evidencia un aumento de la anemia, se inicia tratamiento con eritropoyetina a 100 UI cada 3 días, y se indica exámenes de control, de acuerdo con la respuesta se evalúa la posibilidad de realizar una de transfusión sanguínea. Se indica ecografía abdominal. El paciente continúa en casa ya que sigue estable. Se agrega a la fórmula glicopan pet vía oral 3 gotas BID.

Día 5

Paciente asiste a revisión para aplicación de eritropoyetina a una dosis de 100 UI SC cada 3 días. Al examen clínico se presenta normo motil, frecuencia cardiaca 200LPM, frecuencia respiratoria 90RPM y temperatura 39,2°C. Su tutora menciona que lo ve con ánimo, ha comido, orinado y defecado con normalidad.

Hallazgos ecográficos

En la ecografía se reporta imagen sugerente con una masa a nivel hepático se considera laparotomía exploratoria.

Los hallazgos observados a nivel vesical sugieren moderada presencia de sedimento vesical.

Los hallazgos observados a nivel abdominal sugieren presencia de efusión abdominal leve.

Los hallazgos observados a nivel peritoneal a nivel de la región epigástrica derecha sugieren presencia de procesos inflamatorios moderados.

La estructura observada a nivel de la región epigástrica derecha sugiere presencia de nódulo hepático de moderado tamaño, sin embargo, no se descarta presencia de tejido hepático hiperplásico, se recomienda realizar citología o biopsia de la estructura observada como complemento del estudio ecográfico (Ilustraciones 8 a 13).

Se recomienda relacionar hallazgos ecográficos con clínica y paraclínicos del paciente.

Ilustración 8. Imágenes ecográficas

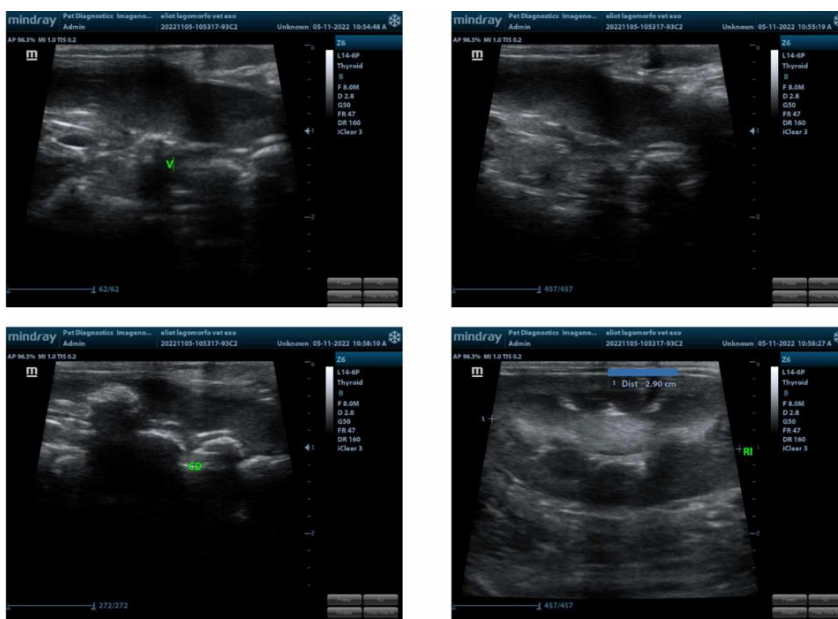


Ilustración 9. Imágenes ecográficas #2.

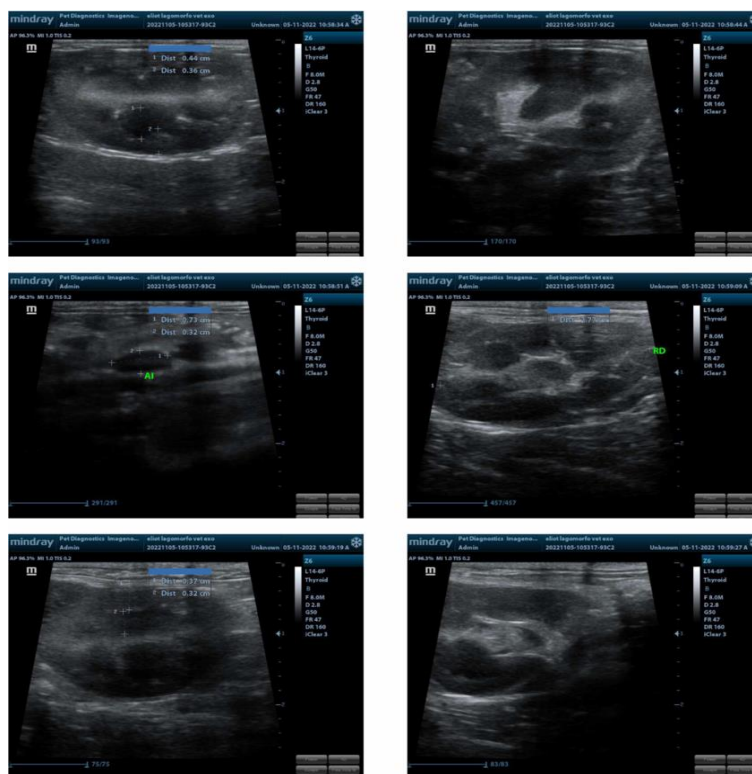


Ilustración 10. Imágenes ecográficas #3.

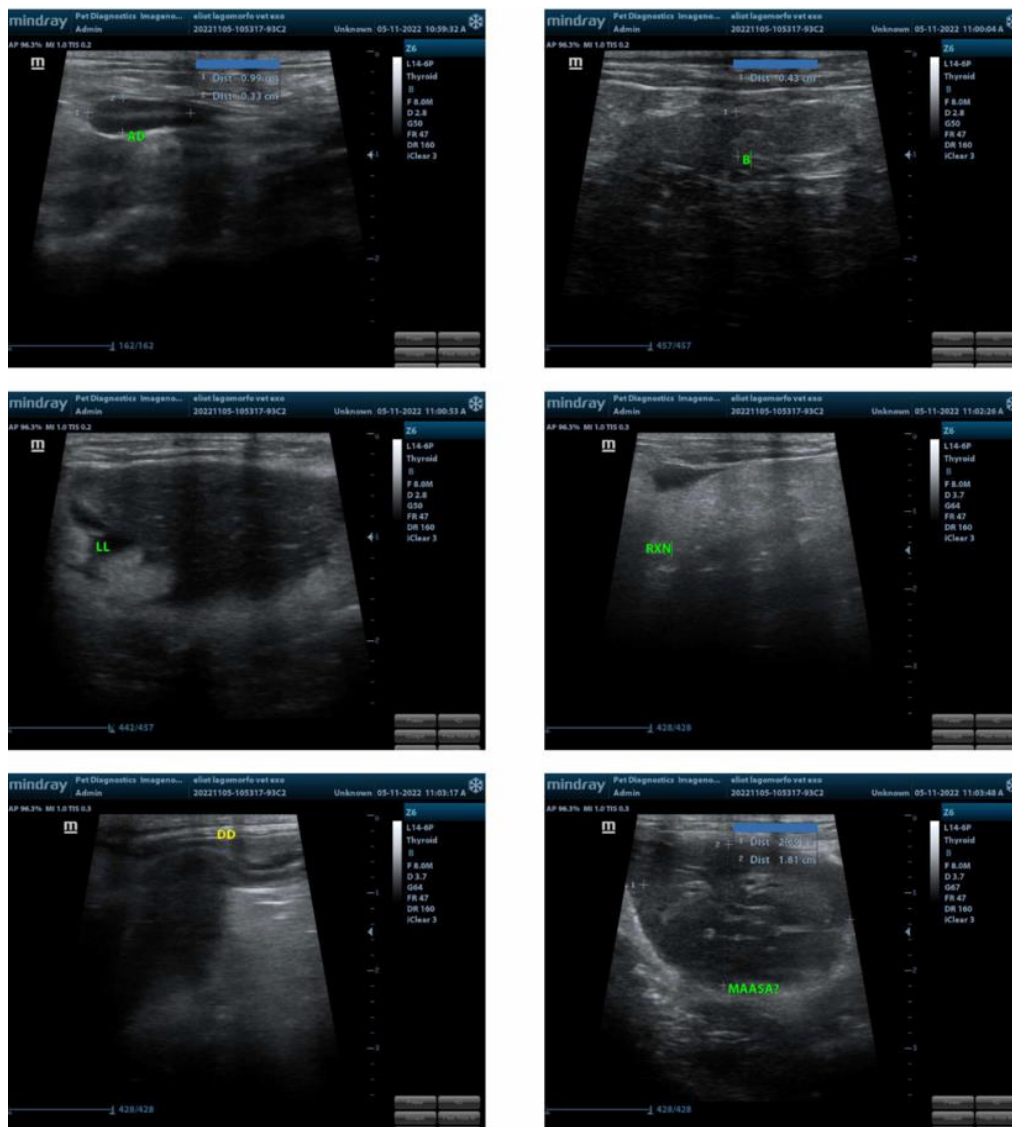


Ilustración 11. Imágenes ecográficas #4.

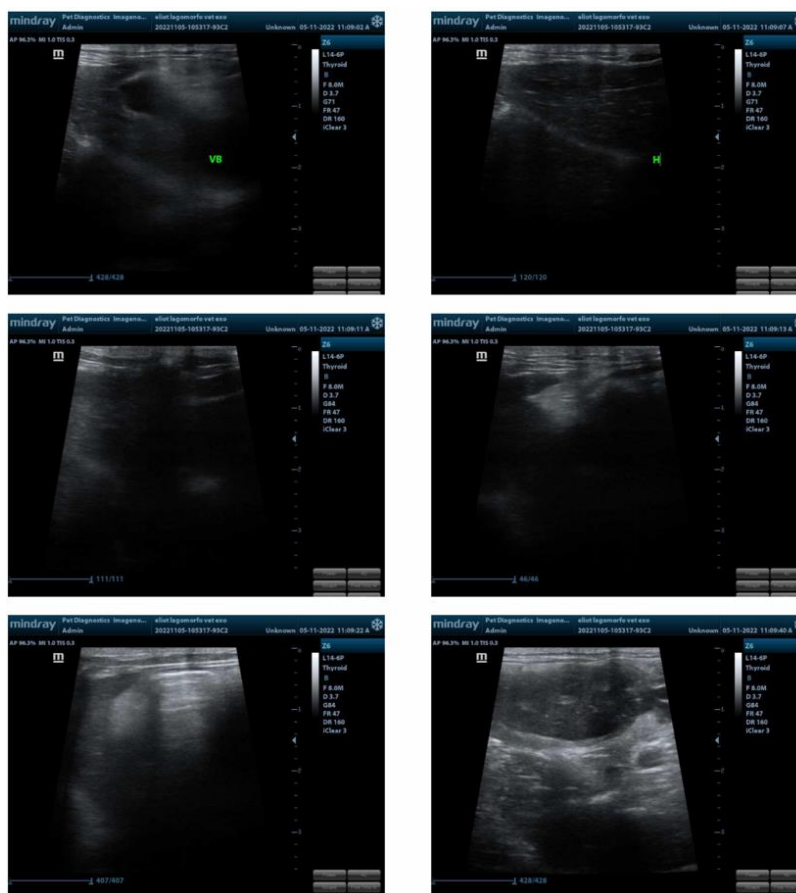


Ilustración 12. Imágenes ecográficas #5.

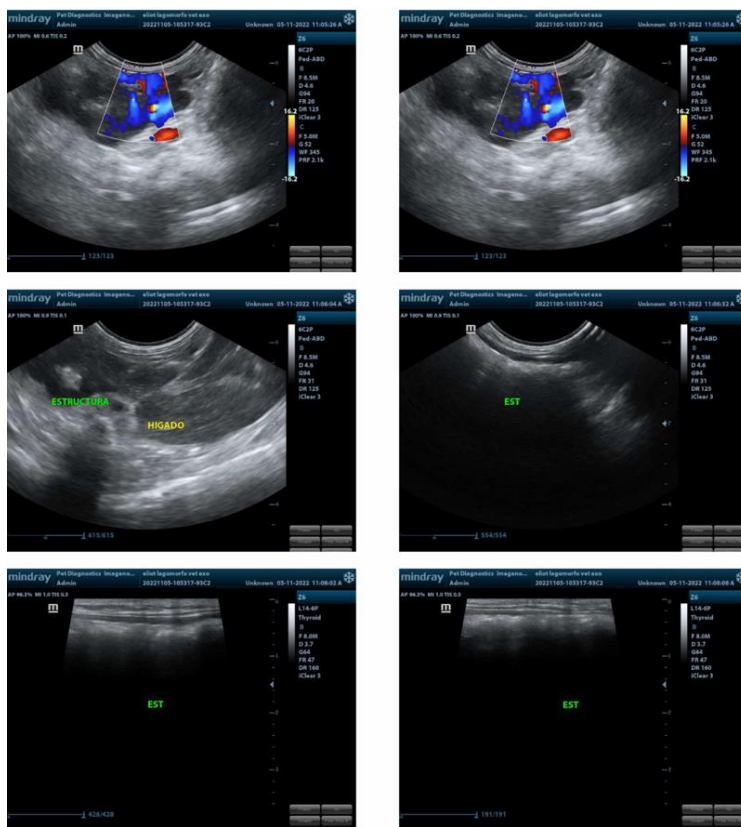
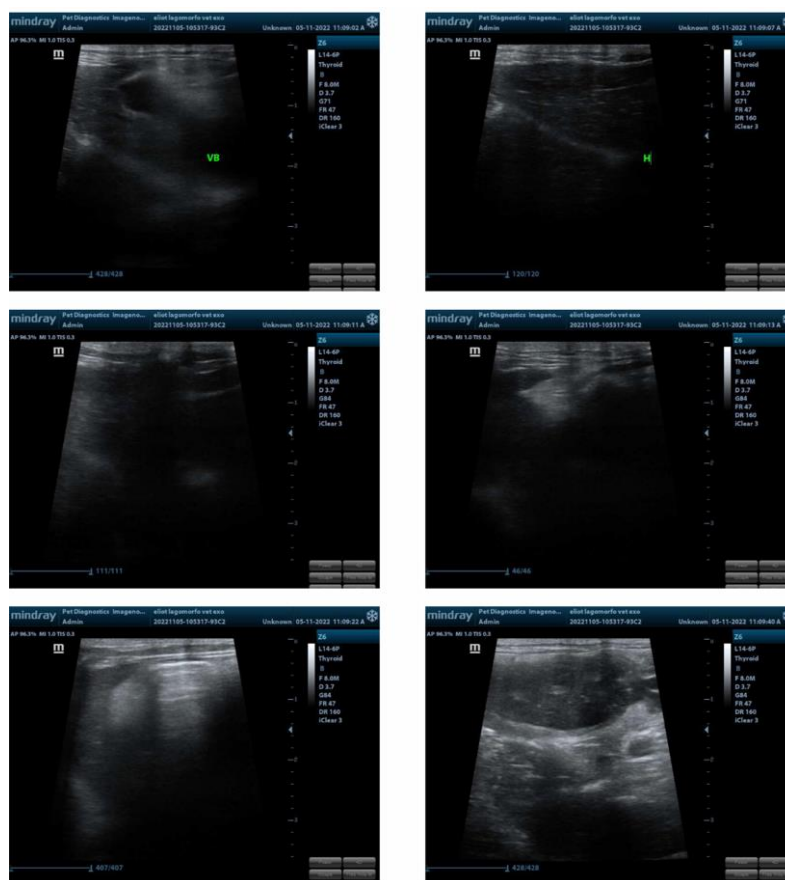


Ilustración 13. Imágenes ecográficas #6.



Día 8

Paciente ingresa a la clínica para la segunda aplicación de eritropoyetina y sangrado de control para evaluar la anemia. Al examen clínico se observa normo motil, frecuencia cardiaca 190 LPM, frecuencia respiratoria 85 RPM, temperatura 38.9°C. Se espera resultados si se muestra mejoría de la anemia se programa Laparotomías exploratoria ya que con la ecografía se llega al diagnóstico de masa hepática.

Día 9

Se informa resultados a la propietaria: se observa mejoría con respecto a la anemia, aún no se encuentra dentro del rango normal, pero si se evidencia mejores

resultados en los niveles de las enzimas hepáticas. Se indica aplicación de eritropoyetina al menos cada 3 días hasta que recupere sus valores ideales, requiere control hematológico y ecográfico, la propietaria reporta dificultad económica que impide la autorización de la cirugía.

Hallazgos hematológicos #2

Los resultados del hemo leucograma reportan que los glóbulos rojos han aumentado mostrando mejoría sin embargo no se encuentran en el rango de referencia, se evidencia macrocitos, distribución y morfología normal de la línea blanca y serie plaquetaria. Y la creatinina se encuentra sobre el rango normal 1.25mg/dl (Ilustración 14).

Ilustración 14. Hemo leucograma y creatinina 2.

Examen	Resultado	Unidad	Rango Sugerido
Perfil exóticos			
2 Cuadro Hemático Electrónico - Hemograma			
Examen	Resultado	Unid	Rango sugerido
RECUESTO DE ERITROCITOS			
Eritrocitos	3400000	Eri/ul	5300000 - 68000000
Hemoglobina	10.3	g/dl	
Hematocrito	31	%	34-43
VCM	91.18	fl	60-69
HCM	30.29	pg	20-23
CHCM	33.23	g/dl	31-35
Reticulocitos	Pendiente	%	
RECUESTO DE PLAQUETAS			
Rec. de plaquetas	387000	plt/ul	158.000-660.000
PROT. PLASMA	74	g/L	50-75
RECUESTO DE LEUCOCITOS			
Valores Relativos		Valores Absolutos	
Leucocitos	7610	Leu/ul	5.100-9.700
Neutrófilos	62	%	25-45
Eosinófilos	0	%	0.1-2.0
Linfocitos	38	%	
Monocitos	0	%	
Neutrófilos en Banda	0	%	
Células inmaduras	0	%	
Linfocitos Reactivos	0	%	
Basófilos	0	%	
Leucocitos	7610	Leu/ul	5.100-9.700
Neutrófilos	4718.2	Neu/ul	1.275-4.365
Eosinófilos	0	Eos/ul	
Linfocitos	2891.8	Linfo/ul	2.040-6.790
Monocitos	0	Mon/ul	
Neutrófilos en Banda	0	band/ul	
Células inmaduras	0	Cel inm/ul	
Linfocitos Reactivos	0	Lreact/ul	
Basófilos	0	Baso/ul	
Hallazgos al frotis sanguíneo			
Otros Hallazgos en la Línea Roja	No se observa		
Línea Blanca	Morfología y distribución normal		
Serie Plaquetaria	Morfología plaquetaria y distribución normal		
Otros Hallazgos	Ninguno		
Atención. Los valores absolutos fueron calculados con base en el porcentaje relativo observado por el analista en el recuento diferencial en placa.			
Metodo(s): Impedancia eléctrica y citometría de flujo. Equipo: GENRUI VH50. Lectura en placa por microscopía óptica / refractometría / col. wright. // Analista: LINDA LYLYBEHT LOZANO CAICEDO / Fecha de análisis: 2022-11-08			
/ Estado de la muestra: -			
Creatinina	1.25	mg/dl	
Metodo(s): Enzimática colorimétrica. // Analista: JHONATAN STIVEN RESTREPO LEON / Fecha de análisis: 2022-11-08			
/ Estado de la muestra: PROCESADA, Satisfactorio, -			
Aspartato Amino.SGOT/AST	42.85	U/L	

Fuente: Clínica veterinaria exóticos

Las pruebas de bioquímica sérica de enzimas hepáticas evidenciaron una disminución en comparación al examen anterior sin embargo aún se encuentran muy por encima del rango de referencia de ALT 124.35 U/L (14-80 U/L) y AST 42.85 U/L (14-113U/L)(Ilustración 15).

Ilustración 15. Enzimas hepáticas #2.

Examen	Resultado	Unidad	Rango Sugerido
Alanino Aminot SGPT / ALT	124.35	U/L	
Metodo(s): Enzimática colorimétrica. // Analista: JHONATAN STIVEN RESTREPO LEON / Fecha de análisis: 2022-11-08			
/ Estado de la muestra: PROCESADA, Satisfactorio, -			
Aspartato Amino.SGOT/AST	42.85	U/L	

seguimiento días 10 al 13

Paciente asiste para inyectología de eritropoyetina 100 UI, se observa estable.

Día 14

Se indica a la propietaria la necesidad de realizar la cirugía, bajo una seguridad medica mayor basándose en los resultados de hemoleucograma que se encuentran en el rango de normalidad, por lo que no es necesaria la transfusión sanguínea. La cirugía se programa para el día siguiente.

Día 15 (procedimiento quirúrgico)

Se realiza el abordaje abdominal. La premedicación con Ketamina 10mg/kg y Xilacina 2 mg/kg IV. Se induce con Propofol 6mg/kg IV, se realiza intubación endotraqueal con tubo de 2.0. Se mantiene con isoflurano 2%. Se aplica meloxicam 0.5 mg/kg SC, dipirona 30 mg/kg IM, enrofloxacin 5 mg/kg IV diluido, cerenia 2 mg/kg IV diluido, ranitidina 2 mg/kg SC. Se incide piel abdominal en la línea alba, se realiza laparotomía exploratoria ubicando la lesión en epigastrio derecho, es necesario ampliar la herida quirúrgica caudal al esternón. Se evidencia estructura redondeada de color café de aproximadamente 5cm de largo, 1.5cm de ancho y 1cm de espesor, adherida principalmente al techo de la cavidad abdominal, así mismo presenta adherencias al hígado en su extremo craneal y al riñón derecho en su extremo caudal, en su aspecto medial presenta algunas adherencias al mesenterio de la zona y en su aspecto dorsal adherencia a la pared abdominal. Se comienza disección con tijera de punta roma para retirar la masa. Se hace necesario desprenderla con ayuda de electrobisturí. Se retira adherencia de hígado, riñón, mesenterio y pared abdominal sin problema (la masa es de consistencia friable), sin embargo, en la región medio dorsal se evidencia marcada irrigación. Se realiza lavado de la cavidad abdominal con solución salina 0.9%

atemperada. De igual forma se calientan los fluidos intravenosos y se aumenta la velocidad de infusión. Se procede a cierre de la musculatura abdominal con sutura vicryl 3-0 y patrón colchonero. El paciente entra en apnea por aproximadamente 10 minutos, se realiza respiración asistida con ambú durante este tiempo, mientras continúan las maniobras para aumentar la temperatura. El paciente regresa a respiración espontánea. Se cierra piel con vicryl 3-0 con puntos simples discontinuos. Al finalizar la cirugía se aplica dosis de eritropoyetina SC 100 ui/kg. Se cortan tres fragmentos de la masa y se envían en formol al 10% para estudio histopatológico. Paciente queda en hospitalización con estimación de hospitalización mínima de dos días. Se realiza el siguiente tratamiento hospitalario, multielectrolitos 9.6ml/hora se le pasan cada hora durante 6 horas, lidocaína en infusión 1.44ml, dipirona 60mg/kg BID, cerenia 2mg/kg SID, meloxicam 0.5mg/kg SID, enrofloxacin 5mg/kg IV BID, ranitidina 2mg/kg IM BID, quercetol 0.06ml IV BID, liv 52 2ml BID, hemolitan Pet 0,15ml BID, glicopan pet 3 gotas vía oral (Ilustración 16 y 17).

Ilustración 16. Paciente en postquirúrgico.

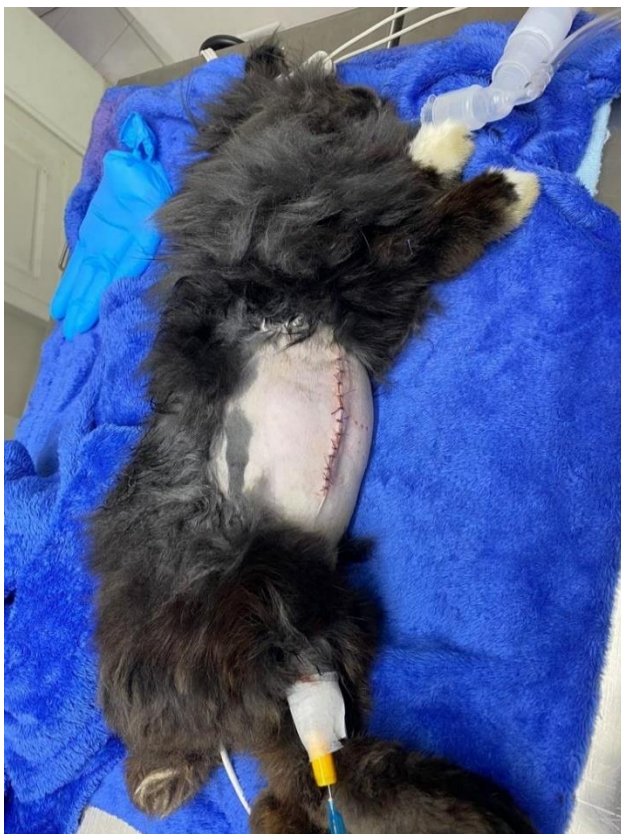
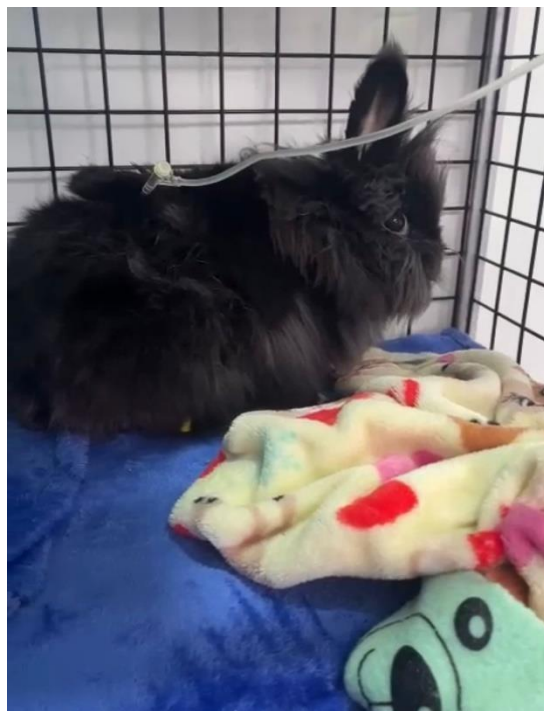
Ilustración 17. Paciente en hospitalización.



Día 16

Paciente se observa estable, come con avidez, defeca y orina con normalidad, frecuencia cardiaca 200 LPM, frecuencia respiratoria 100 RPM temperatura 39.0°C.

Día 17

Paciente se observa estable, come con avidez, defeca y orina con normalidad, frecuencia cardiaca 180 LPM, frecuencia respiratoria 90 RPM temperatura 39.0°C.

Día 18

Paciente está estable durante la hospitalización, consume alimento sin problema, defeca y orina con normalidad, está animado, no se evidencia dolor marcado, la herida se encuentra aséptica, al examen clínico se evidencia normo motil, frecuencia cardiaca 192 LPM, frecuencia respiratoria 75 RPM y temperatura 37.9°C. Se considera que puede ser llevado a casa con fórmula médica.

Tabla 3. Fórmula casa posquirúrgico.

Medicamento	Vía de administración	Frecuencia de administración
Quinocalf	Vía oral	0.09 ml cada 12 horas
Papilla emeraid	Vía oral	5 ml cada 6 horas
Glicopan pet	Vía oral	3 gotas cada 12 horas
Liv 52	Vía oral	2 ml cada 12 horas
Dipirona	Vía oral	0.15 ml cada 12 horas
Recomendaciones: Con sanix spray limpiar la herida cada 12 horas		

Día 23

En la revisión, la propietaria reporta que ha estado bien, corre y juega, sin embargo, no ha sido constante en la limpieza por el manejo del paciente, también manifiesta signos de paciente adinámico, posiblemente por el dolor. El paciente presenta al examen clínico, frecuencia cardiaca de 180 LPM, frecuencia respiratoria 86 RPM,

mucosas levemente pálidas, los accesos venosos continúan inflamados por lo cual no se puede tomar muestra de sangre. La herida ya está completamente cicatrizada, el paciente ha perdido peso está en 1.5kg a pesar de comer bien por lo que se recomienda suplementar con organew pet vía oral 0.15 ml SID.

Hallazgos histopatológicos

Se evidencia hallazgos de congestión (Ilustración 18)

Ilustración 18. Resultados histopatología.

HALLAZGOS MACROSCÓPICOS:

Se recibe 4 fragmento de tejido conservado en formol, dichos tejidos presentan morfología irregular, coloración beige, consistencia firme, estructura compacta y medidas de 1x1x1cm.

HALLAZGOS MICROSCÓPICOS:

Los tejidos evaluados corresponden a hígado, el cual presenta tejido de granulación y severos cambios hemodinámicos compatibles con congestión y hemorragia. Bordes libres.

DIAGNÓSTICO MORFOLÓGICO E INTERPRETACIÓN:

Infarto isquémico. Correlacionar con la historia clínica del paciente.

Día 35

Asiste a revisión tras 12 días de evolución postquirúrgica, propietario reporta un paciente activo. Subió de peso (1.6 kg), se alimenta con avidez, defeca y orina con normalidad. Acabo medicamento hace 3 días., Se observa sanación completa de la herida de la cirugía, con proceso de cicatrización adecuado. A la espera de resultados de hemoleucograma y química de control.

Día 38

Paciente se considera que ha tenido una resolución completa del problema de consulta, al examen clínico se observa normo motil, mucosas labio gingival y conjuntivo

palpebral rosadas húmedas y brillantes, se envían resultados de último examen de sangre de control indicando lo siguiente: un pequeño predominio de linfocitos respecto a los neutrófilos se asocia al estrés el día de la toma de muestra, por lo demás ya no hay evidencia de anemia, ni enzimas de hígado alteradas. Se recomienda a los propietarios traer a revisión al menos 2 veces al año.

Hallazgos hematológicos #3

Los resultados del hemoleucograma reportan que los glóbulos rojos ya se encuentran en el rango de referencia, distribución y morfología normal de la línea blanca y serie plaquetaria. Y la se encuentra en creatinina 0.96mg/dl, es decir, sin ninguna alteración (Ilustración 19).

Ilustración 19. Hemo leucograma y creatinina 3.

Examen	Resultado	Unidad	Rango Sugerido	Examen	Resultado	Unidad	Rango sugerido
Perfil exóticos							
2Cuadro Hemático Electrónico - Hemograma							
RECUENTO DE ERITROCITOS							
Eritrocitos	5000000	Eri/ul	5300000 - 68000000	Anisocitosis	No se observa		
Hemoglobina	11.4	g/dl		Macroцитos	No se observa		
Hematocrito	33	%	34-43	Crenocitos	+		
VCM	66	fl	60-69	Policromatofilia	No se observa		
HCM	22.8	pg	20-23	Dianocitos	No se observa		
CHCM	34.55	g/dl	31-35	Microцитos	No se observa		
Reticulocitos	*	%		Hipocromia	No se observa		
RECUENTO DE PLAQUETAS							
Rec. de plaquetas	408000	plt/uL	158.000-660.000	VPM vol promedio	5.4	fL	ND
PROT. PLASMA	66	g/L	50-75				
RECUENTO DE LEUCOCITOS							
Valores Relativos				Valores Absolutos			
Leucocitos	5300	Leu/ul	5.100-9.700	Leucocitos	5300	Leu/ul	5.100-9.700
Neutrófilos	34	%	25-45	Neutrófilos	1802	Neu/ul	1.275-4.365
Eosinófilos	1	%	0.1-2.0	Eosinófilos	53	Eos/ul	
Linfocitos	65	%		Linfocitos	3445	Linfo/ul	2.040-6.790
Monocitos	0	%		Monocitos	0	Mon/ul	
Neutrófilos en Banda	0	%		Neutrófilos en Banda	0	band/ul	
Células inmaduras	0	%		Células inmaduras	0	Cel inm/ul	
Linfocitos Reactivos	0	%		Linfocitos Reactivos	0	Lreact/ul	
Basófilos	0	%		Basófilos	0	Baso/ul	
Hallazgos al frotis sanguíneo							
Otros Hallazgos en la Línea Roja	No se observa						
Línea Blanca	Morfología y distribución normal						
Serie Plaquetaria	Morfología plaquetaria y distribución normal						
Otros Hallazgos	Ninguno						
Atención. Los valores absolutos fueron calculados con base en el porcentaje relativo observado por el analista en el recuento diferencial en placa.							
Metodo(s): Impedancia eléctrica y citometría de flujo. Equipo. GENRUI VH50. Lectura en placa por microscopía óptica / refractometría /col. wright. //Analista: / Fecha de análisis: 2022-12-06							
/ Estado de la muestra: -							
Creatinina	0.96				mg/dl		

Fuente: Clínica Veterinaria Exóticos

Las pruebas de bioquímica sérica de enzimas hepáticas evidenciaron los valores de ALT 49.51U/L (14-80 U/L) y AST 35.37 U/L (14-113U/L), ya los valores que antes habían mostrado un aumento significativo se encuentran estables (Ilustración 20).

Ilustración 20. Enzimas hepáticas.

Examen	Resultado	Unidad	Rango Sugerido
Alanino Aminot SGPT / ALT	49.51	U/L	
Metodo(s): Enzimatica colorimetrica. // Analista: ANALISTA TESTLAB / Fecha de análisis: 06/12/2022 16:45:32			
Estado de la muestra: PROCESADA, Satisfactorio.			
Aspartato Amino.SGOT/AST	35.37	U/L	

Fuente: Clínica Veterinaria Exóticos

Discusión

Los conejos (*Oryctolagus cuniculus*) han adoptado actualmente la connotación de animales de compañía, así mismo la medicina clínica de esta especie exótica ha avanzado en los últimos años, de esta forma se reconocen, diagnostican y tratan las afecciones que años atrás se desconocían, como el caso de torsión del lóbulo hepático en conejos, que puede resultar complejo de reconocer en la práctica clínica. La torsión del lóbulo hepático en la especie se describió por primera vez en 1921 como una lesión recurrente de prevalencia baja pero no especificada, en la literatura actual se considera una condición subdiagnosticada caracterizada por signos clínicos de letargo, dolor abdominal intenso y anorexia aguda. Estas manifestaciones clínicas se relacionan con los hallazgos del reporte de caso como la presencia de anorexia, dolor abdominal, también la constipación se presentó, debido posiblemente a la localización de la lesión y la inflamación que se puede generar (*Pignon et al., 2013; Graham & Basseches, 2014*)

El reporte de casos de torsión hepática en la especie *Oryctolagus cuniculus*, *reporta al lóbulo caudado como el más frecuentemente afectado* con una presentación del 62,5% de los lóbulos involucrados en las torsiones hepáticas documentadas en una clínica, *concordando con el lóbulo involucrado en el caso clínico presente, esta condición puede relacionarse con la anatomía propia de la especie en la cual el conejo consta de 4 lóbulos , donde el lóbulo caudado presenta un accesorio estrecho (proceso papilar), unido a la región hilar dorsal izquierda del hígado que sumado y la laxitud del tejido puede predisponer a la presentación de la patología* (*Pignon et al., 2013; Graham & Basseches, 2014; Vilalta et al., 2016; Ozawa et al., 2022*)

La alanina aminotransferasa (ALT) es una enzima citosólica del hígado que se utilizada para valorar la función hepática en gatos y perros ,Sin embargo algunos autores

expresan que la enzima tiene menor importancia en conejos debido a la baja especificidad hepática, al ser producida por el músculo liso y corazón, este último con una actividad similar a la del hígado y comparada con los perros, el ALT de conejos tiene menos de la mitad de ALT, otra característica en la vida media que en conejos es de 5 horas vs. La del perro, que tiene una vida media de 45 a 60 horas, Sin embargo. Otros autores han demostrado una correlación positiva entre el grado de necrosis hepática y la actividad sérica de ALT en el conejo, como se evidencia en el presente caso clínico (Bhandal et al., 2008; Sheen et al., 2022; Taylor & Staff, 2007; Wenger et al., 2009).

El aspartato aminotransferasa (AST) cataliza la conversión de aspartato y cetoglutarato en oxaloacetato y glutamato. La AST sérica se considera más sensible que la ALT en la detección de la enfermedad hepatobiliar, pero considerablemente menos específica para la enfermedad hepatobiliar al encontrarse en el corazón, el músculo esquelético, los riñones y el cerebro, es importante diferenciar entre enfermedad hepática y muscular hay que medir la creatina cinasa. Debido a que la AST está presente tanto en la mitocondria como en el citosol, una proporción elevada de AST a ALT puede ser indicativa de una lesión hepática grave aguda e irreversible. En el reporte de caso no se evidencio un aumento de la AST, sin embargo, se consideran como valores índices de torsión hepática el aumento de estas enzimas (Bhandal et al., 2008; Sheen et al., 2022; Taylor & Staff, 2007; Wenger et al., 2009).

Existen diversos métodos de diagnósticos para identificar la torsión hepática, varios autores incluyen los estudios radiográficos, sin embargo, los definen como no concluyentes. Dentro de los hallazgos radiográficos esta la presencia de gas en

estómago y asas intestinales, similares a los del presente reporte (Graham & Basseches, 2014; Stock et al., 2020; Wenger et al., 2009).

La ecografía abdominal, sugiere el diagnóstico de torsión del lóbulo hepático de una forma más segura en los conejos y se acompaña de la laparotomía exploradora para confirmar y corregir la torsión. (Daggett et al., 2021; Graham & Basseches, 2014), en el reporte de caso los hallazgos de bordes redondeados, efusin pleural, focos hiperecoicos son similares a los reportados por otros autores (Stanke et al., 2011; Wenger et al., 2009).

Los diferentes autores en literatura científica como Fossum et al. (2009) recomiendan el tratamiento quirúrgico a través de la extirpación del lóbulo hepático afectado, ya que la torsión produce estrangulación vascular con necrosis hepática subsiguiente. Es importante realizar la lobectomía hepática sin que el lóbulo vuelva a su posición para evitar la liberación de toxinas bacterianas, el manejo clínico y terapéutico del presente caso fue adecuado, adicionalmente se utilizaron protectores hepáticos, terapia antibiótica y antiinflamatorios y medicamentos para el manejo del dolor como lo sugieren Gasmi & Kleiner (2020). Estudios sugieren que el pronóstico con torsión de lóbulo hepático que se someten a lobectomía hepática es favorable. Pueden ocurrir complicaciones potencialmente mortales, como hemorragia, septicemia, liberación de radicales libres, pero el resultado a largo plazo para los conejos con torsión de lóbulo hepático que sobreviven al período de hospitalización puede ser esperanzador (Schwartz et al., 2006).

Conclusiones

En conejos el desarrollo de signos clínicos inespecíficos de letargo, anorexia, hipomotilidad junto con actividades elevadas de alanina aminotransferasa y aspartato aminotransferasa séricas, anemia, y neutrofilia pueden ser utilizados como indicativo o valores índices de torsión de lóbulo hepático para la especie.

La ecografía abdominal con evaluación Doppler de los vasos hepáticos representa la ayuda diagnóstica más adecuada para el diagnóstico de torsión hepática en conejos, al evidenciar la interrupción del flujo sanguíneo hepático y el aumento de volumen del lóbulo afectado y bordes redondeados de la víscera.

Es recomendable la intervención quirúrgica de forma inmediata al diagnóstico para evitar complicaciones mayores como la necrosis hepática, formación de abscesos hepáticos, septicemia, shock que pueden dirigir la evolución clínica hacia la muerte del animal, se debe tener en cuenta que el pronóstico de recuperación es favorable.

Referencias

- Bhandal, J., Kuzma, A., & Starrak, G. (2008). Spontaneous left medial liver lobe torsion and left lateral lobe infarction in a rottweiler. *The Canadian Veterinary Journal = La Revue Veterinaire Canadienne*, 49(10), 1002–1004.
- Cornelius, C. E., Himes, J. A., & Gronwall, R. R. (1975). Experimental liver diseases. *Methods and Achievements in Experimental Pathology*, 7, 22–55.
- Daggett, A., Loeber, S., Le Roux, A. B., Beaufriere, H., & Doss, G. (2021a). Computed tomography with Hounsfield unit assessment is useful in the diagnosis of liver lobe torsion in pet rabbits (*Oryctolagus cuniculus*). *Veterinary Radiology & Ultrasound*, 62(2), 210–217. <https://doi.org/10.1111/vru.12939>
- Daggett, A., Loeber, S., Le Roux, A. B., Beaufriere, H., & Doss, G. (2021b). Computed tomography with Hounsfield unit assessment is useful in the diagnosis of liver lobe torsion in pet rabbits (*Oryctolagus cuniculus*). *Veterinary Radiology and Ultrasound*, 62(2). <https://doi.org/10.1111/vru.12939>
- EcodVet. (2021, April 30). *Torsión de lóbulo hepático en conejo* .
- Fossum, T., Hedlund, C., Johnson, A., Schulz, K., Seim, H., Willard, M., Bahr, A., & Carrol, G. (2009). *Cirugía en pequeños animales* (3rd ed.). Elsevier.
- Gasmi, B., & Kleiner, D. E. (2020). Liver Histology. *Clinics in Liver Disease*, 24(1), 61–74. <https://doi.org/10.1016/j.cld.2019.09.004>
- Graham, J., & Basseches, J. (2014). Liver Lobe Torsion in Pet Rabbits. *Veterinary Clinics of North America: Exotic Animal Practice*, 17(2), 195–202. <https://doi.org/10.1016/j.cvex.2014.01.004>
- Ozawa, S. M., Graham, J. E., Guzman, D. S.-M., Tucker, S. M., Petritz, O. A., Sullivan, P., Robertson, J. B., & Hawkins, M. G. (2022). Clinicopathological findings in and prognostic factors for domestic rabbits with liver lobe torsion: 82 cases (2010–2020).

- Journal of the American Veterinary Medical Association*, 1–9.
<https://doi.org/10.2460/javma.22.03.0154>
- Pignon, C., Donnelly, T. M., & Mayer, J. (2013). Hepatic lobe torsion in a rabbit (*Oryctolagus cuniculus*). *Pratique Médicale et Chirurgicale de l'Animal de Compagnie*, 48(3), 91–98. <https://doi.org/10.1016/j.anicom.2013.05.003>
- Schwartz, S. G. H., Mitchell, S. L., Keating, J. H., & Chan, D. L. (2006). Liver lobe torsion in dogs: 13 cases (1995–2004). *Journal of the American Veterinary Medical Association*, 228(2), 242–247. <https://doi.org/10.2460/javma.228.2.242>
- Sheen, J. C., Vella, D., & Hung, L. (2022). Retrospective analysis of liver lobe torsion in pet rabbits: 40 cases (2016–2021). *Veterinary Record*, 191(7). <https://doi.org/10.1002/vetr.1971>
- Stanke, N. J., Graham, J. E., Orcutt, C. J., Reese, C. J., Bretz, B. K., Ewing, P. J., & Basseches, J. (2011). Successful outcome of hepatectomy as treatment for liver lobe torsion in four domestic rabbits. *Journal of the American Veterinary Medical Association*, 238(9), 1176–1183. <https://doi.org/10.2460/javma.238.9.1176>
- Stock, E., Vanderperren, K., Moeremans, I., Rooster, H., Hermans, K., & Saunders, J. H. (2020). Use of contrast-enhanced ultrasonography in the diagnosis of a liver lobe torsion in a rabbit (*Oryctolagus cuniculus*). *Veterinary Radiology & Ultrasound*, 61(4), 31–35. <https://doi.org/10.1111/vru.12709>
- Taylor, H. R., & Staff, C. D. (2007). Clinical Techniques: Successful Management of Liver Lobe Torsion in a Domestic Rabbit (*Oryctolagus cuniculus*) by Surgical Lobectomy. *Journal of Exotic Pet Medicine*, 16(3), 175–178. <https://doi.org/10.1053/j.jepm.2007.06.005>
- Vilalta, L., Espada, Y., Majó, N., & Martorell, J. (2016). Liver Lobe Torsion in a Domestic Ferret (*Mustela putorius furo*). *Journal of Exotic Pet Medicine*, 25(4), 321–326. <https://doi.org/10.1053/j.jepm.2016.06.008>

Caso clínico de Animales Exóticos, (June 2018).

Waugh, S., Andrie, K. M., Johnson, V., Biggo, M., Aboellail, T., & Sadar, M. J. (2021a). Liver Lobe Torsion in a Guinea Pig (*Cavia porcellus*). *Topics in Companion Animal Medicine*, 43, 100517. <https://doi.org/10.1016/j.tcam.2021.100517>

Waugh, S., Andrie, K. M., Johnson, V., Biggo, M., Aboellail, T., & Sadar, M. J. (2021b). Liver Lobe Torsion in a Guinea Pig (*Cavia porcellus*). *Topics in Companion Animal Medicine*, 43. <https://doi.org/10.1016/j.tcam.2021.100517>

Wenger, S., Barrett, E. L., Pearson, G. R., Sayers, I., Blakey, C., & Redrobe, S. (2009). Liver lobe torsion in three adult rabbits. *Journal of Small Animal Practice*, 50(6), 301–305. <https://doi.org/10.1111/j.1748-5827.2008.00719.x>