Reporte de caso clínico: Mastocitoma canino presente en clínica veterinaria pequeñas especies en Envigado, Antioquia

Carlos Andrés Cárdenas Rivillas

Trabajo de grado para optar por el título de Médico Veterinario

Natalia Uribe Corrales

Asesor

Médica Veterinaria Docente

Corporación Universitaria Unilasallista

Facultad de Ciencias Agropecuarias

Medicina Veterinaria

Caldas, Antioquia

2023

Tabla de contenido

Lista de imágenes	4
Lista de tablas	5
Agradecimientos	6
Resumen	7
Introducción	8
Objetivos	10
Justificación	11
Marco teórico	12
Introducción	12
Factores de riesgo	13
Mastocitoma canino	16
Definición	16
Etiología	16
Patología	16
Presentación y signos clínicos	19
Aproximación clínica	20
Diagnóstico	21
Tratamiento	22
Tratamiento mastocitoma grado I	23
Tratamiento mastocitoma grado II	23
Cirugía	24
Radioterapia	25
Pronóstico	26
Quimioterapia tradicional	26
Electroquimioterapia	27
Inhibidores de la tirosinquinasa	29
Tratamiento de apoyo	29
Otros tratamientos	30
Pronóstico	30
Márgenes de escisión	31

Caso clínico: Mastocitoma grado II en canino 33
Datos del paciente 33
Anamnesis 33
Hallazgos clínicos 33
Lista de problemas 34
Lista maestra 35
Diagnóstico presuntivo 35
Plan diagnóstico 35
Fórmula médica 35
Pronóstico 36
Seguimiento 1 36
Seguimiento 2 39
Seguimiento 3 39
Seguimiento 4 42
Seguimiento 5 44
Seguimiento 6 45
Seguimiento 7 45
Seguimiento 8 47
Seguimiento 9 48
Seguimiento 10 48
Seguimiento 11 49
Seguimiento 12 51
Seguimiento 13 52
Discusión 55
Conclusiones 58
Referencias 59

Lista de imágenes

Imagen 1. Hemoleucograma de control 37

Imagen 2. Extendido de sangre y química sanguínea de control 38

Imagen 3. PCR hemoparásitos 39

Imagen 4.Reporte de exámenes de ecografía 39

Imagen 5. Reporte de exámenes de ecografía 40

Imagen 6.Reporte de exámenes de ecografía 40

Imagen 7. Reporte de exámenes de ecografía 41

Imagen 8.Radiografía vista lateral izquierda de tórax 42

Imagen 9. Radiografía dorso ventral de tórax 43

Imagen 10.Radiografía vista lateral derecha de tórax
43

Imagen 11. Radiografía vista lateral izquierda de cuello
44

Imagen 12. Seguimiento de herida postquirúrgico
45

Imagen 13. Hallazgos histopatológico de la lesión 47

Imagen 14. Hemograma de control 49

Imagen 15. Extendido de sangre y química sanguínea de control 50

Imagen 16. Examen hematológico de seguimiento 51

Imagen 17. Extendido de sangre y química sanguínea de seguimiento 52

Imagen 18.Examen hematológico de control 53

Imagen 19. Extendido de sangre y química sanguínea de seguimiento 54

Lista de tablas

Tabla 1. Clasificación histopatológica del mastocitoma canino 17

Tabla 2. Ubicación del mastocitoma en diferentes razas caninas 17

Agradecimientos

Esta sesión va dedicada a todos los que tienen un papel importante en mi vida, los cuales contribuyeron en esta etapa formativa que está a punto de culminar; cada uno me prestó su ayuda, la cual fue esencial, para superar los momentos menos positivos y ayudaron a formar la persona que soy hoy en día, con muchos errores cometidos pero con la convicción de saber que cuento con cada uno de ustedes para superar esos obstáculos que se han presentado en mi sendero. Debo agradecer:

A mis padres, porque sin su apoyo no hubiera sido posible ingresar a la universidad y realizar este largo camino que está a punto de culminar. Sus palabras de aliento, afecto y paciencia durante todos estos años fueron indispensables para continuar con la carrera.

A la universidad y a todos los profesores, que aunque algunos ya no se encuentren en la universidad, fueron unos excelentes educadores a nivel profesional y personal, y agradezco a cada uno de ellos por su empeño y dedicación con la que dictaron sus cursos.

A mis compañeros, ya que sin su ayuda y apoyo durante todo este camino no habría logrado cursar las asignaturas presentes en el programa académico.

Resumen

El cáncer es el mayor problema de salud en perros y gatos. Se calcula que uno de cada cuatro gatos y perros morirá de cáncer o de una enfermedad relacionada con cáncer. La presencia de tumores suele ser una causa habitual de consulta en la clínica diaria y un motivo de preocupación para los propietarios de mascotas (Romairone y Cartagena. 2014).

Los tumores de las células cebadas o mastocitomas constituyen uno de los tumores de piel más comunes en el perro. Debido a que su comportamiento biológico es imprescindible, siempre deben ser abordados de forma agresiva (Romairone y Cartagena. 2014).

Se desconoce su etiología. Se ha sugerido que puede intervenir una inflamación crónica, pero existe escasa evidencia para apoyar esta hipótesis. La edad media de los perros con mastocitoma es de 8 años. Pueden verse afectados perros de cualquier edad, pero son raros los pacientes menores de 4 años. Muchas razas están predispuestas a este tipo de cáncer (Romairone y Cartagena. 2014).

Introducción

El cáncer es el mayor problema de salud en perros y gatos; ya que la presencia de tumores suele ser una causa habitual de consulta en la clínica diaria y un motivo de preocupación para los propietarios de mascotas (Romairone y Cartagena. 2014).

El cáncer es un término genérico que describe un amplio abanico de condiciones en apariencia diverso. Las características que estas enfermedades tienen en común son el crecimiento incontrolado y la proliferación de células huésped, frecuentemente detrimento del hospedador mismo. Aceptado generalmente que la mayoría de los canceres de origen natural se originan a partir de la transformación de un único precursor o célula madre. Aunque los acontecimientos que conducen a esta transformación neoplásica no se conocen completamente, se sabe que el cambio principal está en relación con el desorden de los mecanismos genéticos normales que controlan el crecimiento o división celular y la diferenciación celular (Romairone y Cartagena. 2014).

Debemos tener presente que la tos, diarrea, vómitos, cojeras, alopecia, la anemia o la hipercalcemia, entre otros signos clínicos; se inician como respuesta a un daño o agresión ajenos al estado de salud; por consiguiente, su falta de respuesta al tratamiento o su persistencia en el tiempo deben llamar nuestra atención hacia procesos habituales, pero de consecuencias devastadoras en muchas ocasiones para nuestros pacientes. Nuestra sospecha, si se transforma en un diagnóstico precoz, otorga al proceso amplias posibilidades de curación (Romairone y Cartagena. 2014).

El cáncer es, por lo tanto, una enfermedad genética de células somáticas (Duncan y Dobson. 2014).

Los pilares sobre los que se debe sustentarse el diagnóstico precoz en oncología, son aquellos signos clínicos refractarios a los tratamientos habituales y que nos obligan a replantear

un diagnóstico presuntivo, y el conocimiento de sus formas de presentación indirecta a través de los signos paraneoplásicos, que muchas veces anteceden a las manifestaciones propias de la presencia del tumor (Romairone y Cartagena. 2014).

Objetivos

Objetivo general

Documentar el desarrollo clínico de un mastocitoma grado II en canino macho de 12 años de raza Labrador.

Objetivos específicos

Realizar una revisión bibliográfica con el fin de actualizar la información relacionada al mastocitoma grado II.

Describir la presentación clínica, la clasificación histológica y manifestaciones clínicas del mastocitoma canino, así como el pronóstico y el tratamiento de este tumor.

Realizar una revisión bibliográfica sobre el tratamiento más indicado para el mastocitoma canino, evaluando el tiempo de evolución de los pacientes sometidos a determinados tratamientos para este tipo de tumor.

Justificación

Impacto social y económico

La presentación del mastocitoma canino tiene un impacto social muy importante ya que son las neoplasias más frecuentes en caninos, con mayor presencia en adultos sin predilección de género, pero si a predisposiciones raciales; siendo este tipo de patología muy común en la clínica diaria, y la cual se convierte en un desafío tanto social como económico para el propietario y el médico veterinario tratante.

Puesto que dicha patología requiere de ciertos estudios diagnósticos y terapéuticos que son costosos en el medio ya que requieren la intervención de un especialista, siendo este un limitante para algunos propietarios que no cuentan con los recursos para costear icho tratamiento; impactando así en su ámbito personal.

Sin embargo, también se debe considerar un impacto económico en el propietario, pues el desarrollo de la patología presenta un curso variable pudiendo impactar en el tipo de tratamiento a realizar dependiendo del tipo, estadio y curso en el cual se esté desarrollando la patología; pudiendo así recurrirá tratamientos como la quimioterapia y electro quimioterapia, los cuales tienen un alto costo en nuestro medio.

Recurso humano

Con la presentación de este tipo de tumores, los propietarios pueden encontrarse temeros y preocupados por su macota, ya que para ellos representa un miembro más de la familia y al encontrarse enfermo pueden estar preocupados por su mascota. Sin embargo, el médico veterinario en múltiples ocasiones puede presentarse empático frente a la situación que atraviesa la familia y la mascota.

Marco teórico

Definición

El cáncer es el mayor problema de salud en perros y gatos. Además, la presencia de tumores suele ser una causa habitual de consulta en la clínica diaria y un motivo de preocupación para los propietarios de mascotas (Romairone y Cartagena. 2014).

El cáncer es un término genérico que describe un amplio abanico de condiciones en apariencia diverso. Las características que estas enfermedades tienen en común son el crecimiento incontrolado y la proliferación de células huésped, frecuentemente detrimento del hospedador mismo (Couto. 2013). Aceptado generalmente que la mayoría de los canceres de origen natural se originan a partir de la transformación de un único precursor o célula madre. Aunque los acontecimientos que conducen a esta transformación neoplásica no se conocen completamente, se sabe que el cambio principal está en relacionado con el desorden de los mecanismos genéticos normales que controlan el crecimiento o división celular y la diferenciación celular. El cáncer es, por lo tanto, una enfermedad genética de células somáticas (Duncan y Dobson. 2014).

Una neoplasia es una proliferación excesiva, incontrolada, autónoma e irreversible de las células. Con características morfológicas y funcionales que se alejan de sus precursoras (Hernández. 2017). La palabra cáncer es usada para referirse a todos los tumores malignos, los cuales pueden infiltrar las estructuras anatómicas adyacentes, y las destruyen. Ciertas razas de perros, como labrador, poodle y chihuahueños, tienen un riesgo extraordinariamente elevado de desarrollar tumores malignos. Las hormonas también desempeñan un papel importante, ya que existen células que son hormonodependientes para su desarrollo. Cuando existe un desbalance hormonal, ocurre una estimulación excesiva en algunos órganos, lo que podría explicar el desarrollo de neoplasias (Hernández. 2017).

Cuando una lesión ha sido identificada como neoplasia, procede la clasificación utilizando un sistema binominal. En este sistema las neoplasias son catalogadas según el comportamiento (benigno o maligno) y el tejido de origen (mesenquimal o epitelial). Aunque el estudio y tratamiento del cáncer en los animales no cuenta con los recursos que sí tiene el del cáncer en humanos, la oncología veterinaria es una especialidad muy joven y de rápido crecimiento, que ofrece soluciones practicables que mejoran el tratamiento y la calidad de vida de los pacientes. En muchos casos se practica directamente la eutanasia cuando existe un diagnóstico presuntivo de cáncer, sin que se implemente una terapia, a sabiendas de que muchos pacientes son tratados satisfactoriamente con un diagnóstico temprano y correcto (Hernández. 2017).

Factores de riesgo

Aunque existen algunas líneas germinales con anormalidades genéticas que confieren un alto riesgo de cáncer, la etiología de la mayoría de cáncer probablemente sea multifactorial. Las alteraciones genéticas espontáneas ocurren en las células a lo largo de la vida, adicionalmente, existen algunos agentes externos que pueden dañar el ADN y dar lugar a mutaciones genéticas:

- Virus como el retrovirus.
- Radiación, por ejemplo; terapéutica, diagnóstica o medioambiental.
- Luz ultravioleta, como el cáncer de piel ligado a la quemadura por sol.
- Carcinogénesis química, provocado por aminas aromáticas, colorantes azoicos, y agentes alcalinizantes.

En algunos casos, también puede existir una predisposición hereditaria, genética, a sufrir algunos cánceres, donde está presente un gen anormal en la línea germinativa. Por ejemplo:

- El cáncer de mama familiar en mujeres ha sido asociado con mutaciones de los genes BRCA 1 (cromosoma 17) y BRCA2 (cromosoma 13).

- Las familias Li Fraumeni con mutaciones del p53 (un gen supresor de tumor) están asociados con cáncer de mama, leucemia, gliomas, carcinomas adrenocorticales y sarcomas de tejido blando.

Mientras que las predisposiciones raciales para sufrir cáncer en perros están bien documentados, la base genética para estas aún no está aclarada (Duncan y Dobson. 2014).

En la mayoría de los canceres de una secuencia de varios hechos o interacciones genéticas; frecuentemente, se produce durante varios años, podría ser necesario antes de producirse la transformación neoplásica y el desarrollo de cáncer (Duncan y Dobson. 2014).

Las diferencias que hay entre las distintas razas en cuanto el riesgo de desarrollar determinados tipos de cáncer está bien identificados en perros, pero existen pocos estudios epidemiológicos sobre la incidencia de los diferentes tipos de cáncer en la población canina y su variación entre razas (Duncan y Dobson. 2014).

En un estudio de índices y causas de muertes en perros, según aseguran en Suecia Bonnett et al en 1997, se encontró que el boyero de berna, lobero irlandés, flat retriever de pelo liso, el Golden retriever y el rottweiler son la cuatro razas principales que sufren más del 20% de las muertes a causa del cáncer. Estos estudios de poblaciones proporcionan indicadores útiles para razas con riesgo de cáncer, pero no deberían ser considerados como completamente definitivos. El resultado depende frecuentemente de la estructura de la población en riesgo con respecto a su raza, lo que explica las diferencias halladas en estudios de diferentes países. Sin embargo, el hecho de que existan sin lugar a dudas predisposiciones relacionadas con la raza en el desarrollo de cáncer tiene importantes implicaciones para entender la etiología del cáncer, lo que sugiere la existencia de un posible componente genético, hereditario (Duncan y Dobson.2014).

Algunas razas de perros han sido asociadas a tipos específicos de tumores, como el boyero de berna (histiocitosis sistémica y maligna) y el lobero irlandés (osteosarcoma); otros, como el bóxer, Golden retriever y el rottweiler están asociados con un mayor riesgo de tumores en general. Esta observación presenta, asimismo, importantes implicaciones genéticas, sugiriendo que la situación en algunas razas puede ser similar al raro síndrome Li Fraumeni humano. En él, una mutación de la línea germinal en un gen supresor de tumores (p53) resulta en una predisposición hereditaria a sufrir determinadas formas de cáncer, mientras que otras razas pueden presentar una alteración genética más específica que conduce a un tipo particular de tumor (Meuten. 2002).

Mucho menos se ha publicado sobre la predisposición racial en gatos. Los gatos siameses parecen tener una predisposición para sufrir linfoma. El linfoma mediastínico de aparición temprana se ha descrito en razas de tipo siamés con el virus de la leucemia negativos, sugiriendo una posible predisposición genética de esta enfermedad. Se ha descrito que los gatos siameses responden de forma más favorable que otras razas al tratamiento de linfoma con quimioterapia (Romairone y Cartagena. 2014).

Mastocitoma canino

Definición

Los tumores de las células cebadas o mastocitomas constituyen uno de los tumores de piel más comunes en el perro. Debido a que su comportamiento biológico es imprescindible, siempre deben ser abordados de forma agresiva (Romairone y Cartagena. 2014).

Los mastocitomas en perros representan el 7-21% de los tumores cutáneos en perros, con una incidencia anual estimada de 90-129 casos por cada 100.000 perros. Los mastocitomas muestran un comportamiento biológico variable. Se han descrito tasas de metástasis del 10% hasta más del 95%, y la resolución se relaciona ampliamente con el grado histopatológico. El manejo de estos tumores puede suponer un reto y puede requerir una terapia multimodal. El tratamiento puede verse comprometido por una falta de diagnóstico previo antes del tratamiento (Thamm. 2006).

Etiología

Se desconoce su etiología. Se ha sugerido que puede intervenir una inflamación crónica, pero existe escasa evidencia para apoyar esta hipótesis. La edad media de los perros con mastocitoma es de 8 años. Pueden verse afectados perros de cualquier edad pero son raros los pacientes menores de 4 años. Muchas razas están predispuestas a este tipo de cáncer (Thamm. 2006).

Patología

La mayoría de los perros con mastocitoma muestran un hemograma y perfil bioquímico normal, ocasionalmente se observa eosinofilia, basofilia o mastocitemia (Dobson. 2014).

Desde el punto de vista histopatológico se puede clasificar en:

Clasificación histopatológico del Mastocitoma canino

GRADO	FRECUENCIA DE DIAGNÓSTICO	POTENCIAL METASTÁSICO	POTENCIAL DE RECURRENCIA	TRATAMIENTO RECOMENDADO	PRONÓSTICO
Bien diferenciado grado I		Menos del 10%	Bajo	Escisión quirúrgica.	Es improbable que cause la muerte (hasta 7-12%).
Grado intermedio grado II	Menos del 50% o más	5- 22%	Variable	Escisión quirúrgica. Considerar radioterapia, si la escisión completa es imposible o existen metástasis en ganglios, considerar quimioterapia.	Puede causar la muerte (17-56%) debido al fracaso del tratamiento local o metástasis.
Poco diferenciad grado III		Mayor 80%	Alto	Quimioterapia, terapia multimodal.	Probablemente cause la muerte.

Tabla 1 (Cárdenas,C. 2023). Clasificación histopatológica del mastocitoma canino

Ubicación del mastocitoma en diferentes razas caninas

RAZA	PREDISPOSICIÓN DE ZONAS	OTRAS CARACTERISTICAS
Bullterrier americano	Extremidad trasera	
Pastor Australiano		
Beagle		
Boston terrier	Extremidad trasera	
Bóxer	Extremidad trasera	Alta proporción a grado I o II, predisposición a presentar tumores múltiples
Bulldog		
Bullmastif		
Dachshun		
Fox terrier		

Golden retriever		Alta proporción a grado II, predisposición a presentar tumores múltiples
Labrador retriever		Alta proporción a grado II, predisposición a presentar tumores múltiples
Carlino	Extremidad trasera	
Rhodesian rigdeback	Cola	
Schnauzer		
Sharpei		Alta proporción de grado alto.
Staffprdshire bulterrier		
Weimarer		Predisposición a presentar tumores múltiples

Tabla 2. (Cárdenas, C. 2023). Ubicación del mastocitoma en diferentes razas caninas.

En general, en tiempo de supervivencia posquirúrgico se relaciona con el grado de diferenciación. El comportamiento biológico de los mastocitomas es impredecible. En general, los mastocitomas bien diferenciados tienen un potencial metastásico muy bajo y habitualmente se pueden curar haciendo solo resección quirúrgica (Thamm. 2006).

Los mastocitomas de grados II y III tienen un potencial metastásico más alto, y una probabilidad mayor de diseminarse. Ciertas localizaciones anatómicas (digital, inguinal, genital y mucosa oral) presentan un comportamiento biológico más agresivo. Algunos mastocitomas pueden desarrollar diseminación sistémica, apareciendo en hígado, bazo y médula ósea (Dobson. 2014).

El lugar con más metástasis y con mayor frecuencia son los nódulos linfáticos regionales, aunque a veces puede saltarse algún nódulo. Las metástasis en pulmón son extremadamente raras, hasta tal punto que si un perro con mastocitoma tiene nódulos pulmonares, conviene buscar otro tumor primario (Duncan y Dobson. 2014).

Presentación y signos clínicos

La mayoría de perros presenta una masa cutánea o subcutánea. Aunque lo tumores son con mayor frecuencia solitarios antes de ser multicéntricos, es habitual el desarrollo secuencial o sincronizado de los mastocitomas (Dobson. 2014).

Los mastocitomas se pueden desarrollar en cualquier zona del cuerpo y pueden ser cutáneos o subcutáneos (Duncan y Dobson. 2014). De los mastocitomas cutáneos, el 50-60% se presentan en el tronco, el 25-40% en las extremidades y el 10% en la cabeza y cuello. Se afectan con menor frecuencia el escroto, el perineo, la espalda y la cola (Dobson. 2014).

Ocasionalmente, los tumores se presentan en zonas extracutáneas; la conjuntiva, o mucosa de la nasofaringe, laringe o cavidad oral, el tracto gastrointestinal o el tracto urinario. También se ha documentado en la médula espinal. Se describe mastocitosis visceral o sistémica, pero la mayoría de las veces sucede en los casos en los que existe diseminación a partir de un tumor cutáneo primario agresivo (Thamm. 2006).

El mastocitoma visceral aislado y las leucemias de mastocitos primarias son muy raros en perros. Los mastocitomas son con frecuencia de naturaleza eritematosa o edematosa y pueden ser alopécicas, pero tienen fama merecida de ser grandes imitadores, adoptando una amplia variedad de aspectos clínicos. Las masas cutáneas o subcutáneas suaves pueden asemejar lipomas. Si no se investiga lo suficiente, se pueden dar presentaciones tardías de pacientes con la enfermedad avanzada, que resulta difícil de manejar desde el punto de vista clínico (Thamm. 2006).

El aspecto macroscópico de los mastocitomas está correlacionado hasta cierto punto con grado histológico y un tumor que parece ser agresivo lo es, con casi total seguridad. Sin embargo, no se puede asegurar que un tumor que parece quiesciente sea benigno. Las características clínicas de un mastocitoma agresivo son el rápido crecimiento, irritación local e inflamación,

infiltración local/ escasa delimitación de tejidos adyacentes, ulceración y nódulos satélites (Thamm. 2006).

Los pacientes también presentan hinchazón con urticaria o edema, inflamación difusa que puede asemejar celulitis o dermatitis acral por lamido (Willard y Tvedten. 2004).

Hasta la mitad de los perros con mastocitoma sufren complicaciones debido a la liberación de sustancias bioactivas a partir de los mastocitomas. Los efectos locales de la degranulación incluyen eritema, inflamación e irritación del hospedador, hemorragia local y cicatrización deficiente (Willard y Tvedten. 2004).

A nivel sistémico, la liberación de histamina puede resultar en ulceración gastrointestinal; debido a la estimulación del receptor H2 por la histamina, hiperacidez, daño vascular e hipermotilidad (Thamm. 2004). En la necropsia se encuentra ulceración en el 35% de los perros con mastocitoma y se asocia con mayor frecuencia con tumores de grado alto o con enfermedad más extendida. La liberación sistémica de otros factores puede derivar en los llamados síndromes relampagueantes, colapso o choque anafiláctico (Willard y Tvedten. 2004).

Aproximación clínica

La aspiración con aguja fina diagnostica de forma correcta el 91-96% de los casos de mastocitomas. Ocasionalmente, los gránulos de los mastocitos no se tiñen de forma correcta con las tinciones rápidas de tipo Romanowsky con una fijación más prolongada con alcohol (Couto. 2013). Aunque la gradación citológica exacta no es posible, sobre todo para los tumores de grado I y II, los tumores poco diferenciados pueden intuirse basándose en sus características citológicas. Para la gradación se requiere el estudio histopatológico (Willard y Tvedten. 2004).

Diagnóstico

La citología es el método más simple para diagnosticar mastocitoma. Una punción con aguja fina de la zona revela células redondas, con gránulos violetas o morados en el citoplasma, y frecuentemente, la presencia de eosinófilos. Las coloraciones hematológicas rápidas, tipo Diff Quik pueden no teñir los gránulos (Willard y Tvedten. 2004).

La evaluación clínica de un perro con mastocitoma incluye la palpación de los nódulos linfáticos regionales, evaluando el tamaño y textura del bazo y evaluación de sangre fecal oculta, sobre todo si estamos considerando el tratamiento médico de un mastocitoma avanzado (Thamm. 2006). Debe efectuarse una aspiración de dichos nódulos linfáticos aunque no estén aumentados de tamaño. La evaluación de sangre periférica para detectar mastocitos circulantes no es muy útil ya que no suele aparecer (Willard y Tvedten. 2004).

El diagnóstico por imagen puede ayudar a establecer la extensión del tumor primario; por ejemplo, un examen por ultrasonido puede permitir apreciar si la masa invade la capa muscular profunda con respecto al tumor (Willard y Tvedten. 2004).

La metástasis es hacia los ganglios linfáticos locales, después del bazo, hígado u otros órganos viscerales. La gradación mínima del tumor recomendada incluye la biopsia por aspiración de los ganglios linfáticos locales; incluso aunque parezcan normales a la palpación; y la ecografía abdominal para evaluar hígado y el bazo. La evaluación citológica de los ganglios linfáticos locales es la prueba más importante. El diagnóstico de las metástasis puede ser difícil, porque los mastocitos normales pueden migrar al ganglio por quimiotaxis. Se ha sugerido que si más del 3% fr las células son mastocitos, se debería diagnosticar metástasis, pero utilizando este criterio se debería considerar normales. La presencia de mastocitos anormales o células agregadas es consistente con metástasis (Willard y Tvedten. 2004).

La aspiración de bazos de apariencia normal con un examen ultrasonográfico es un procedimiento poco productivo, pero las metástasis tumorales se pueden diagnosticar en bazos aparentemente normales y ello es muy importante para el paciente individual. Para tumores de grados avanzados se recomienda llevar a cabo la obtención de una muestra de biopsia por aspirado del bazo (Duncan y Dobson. 2014).

Las metástasis pulmonares son raras en los mastocitomas, pero pueden estar indicadas las radiografías torácicas para evaluar la existencia de linfoadenopoatía intratorácica o infiltrado intersticial pulmonar. También pueden tener un valor en los casos en los que existe sospecha de enfermedad concurrente o para descartar otra patología significativa en pacientes mayores antes de acometer un tratamiento costoso y más involucrado como la cirugía seguido de radioterapia (Duncan y Dobson. 2014).

El examen de frotis de capa leucocitaria de sangre periférica no es recomendable, porque los mastocitos se encuentran en mayor frecuencia en animales con enfermedad inflamatoria que en aquellos que presentan mastocitomas (Willard y Tvedten. 2004).

La gran mayoría de los perros con mastocitomas no presentan mastocitos malignos en circulación o en la médula ósea y es muy probable en pacientes sin enfermedad diseminada. El aspirado de médula ósea debería por ello reservarse para los casos con enfermedad visceral o diseminada, aunque su pronóstico desfavorable puede hacer que la información obtenida tenga un escaso valor clínico (Willard y Tvedten. 2004).

Tratamiento

En general, los mastocitomas son tumores con tratamiento quirúrgico, pero también pueden ser tratados con radioterapia, quimioterapia o inhibidores de blancos moleculares (Willard y Tvedten. 2004).

Grado I

Un mastocitoma solitario en una zona en la cual la resección completa es factible debe ser tratado con cirugía agresiva (márgenes de 2-3 cm, y un plano por debajo del tumor). Si se obtiene una extirpación completa, no hay lesiones metastásicas y el tumor es grado I, en general no hace falta ningún otro tratamiento (Willard y Tvedten.2004).

Grado II

Si es un tumor de grado II en la misma situación, la probabilidad de curar al paciente solo mediante cirugía es de aproximadamente un 80%, sin embargo, si es tumor de grado II y la extirpación es incompleta, se tienen 3 opciones:

- Volver a operar inmediatamente y extraer la zona afectada.
- Aplicar radioterapia.
- Administrar un curso corto de quimioterapia con prednisolona y lomustina (Willard y Tvedten. 2004).

Si el paciente presenta una mastocitoma solitario en un área en la que la resección no es posible, se debe aplicar radioterapia o quimioterapia. Si el paciente tienen un mastocitoma metastásico o diseminado, la quimioterapia es la mejor opción:

- Combinación de prednisolona a dosis de 2 mg/kg vía oral cada 24 horas durante 1 semana.
- Después prednisolona a 1 mg/kg vía oral cada 48 horas y lomustina 60 mg/m2 vía oral, cada 3 semanas.
- Se debe monitorizar el hemograma (neutropenia, o trombocitopenia); y el perfil bioquímico (transaminasas hepáticas).
- Antihistamínicos H2 como famotidina a 0.5 mg/kg vía oral cada 24 horas.

- Si hay evidencia clínica de sangrado gastrointestinal, se debe agregar sucralfato a 1 mg/25 kg, vía oral cada 8 horas.
- La quimioterapia con ciclofosfamida, vinblastina y prednisolona; no están efectiva como el protocolo anterior.
- Los fármacos toceranib y masitinib son eficaces en algunos perros con mastocitomas difíciles de extirpar, sobre todo si expresan mutación del gen c-kit (Couto y Moreno. 2013).

Cirugía

La cirugía es el tratamiento de elección para los tumores por mastocitomas primarios de grado I y II. El dogma aceptado para la eliminación de los mastocitomas ha sido que los bordes deben ser de 3 cm en dos planos, y la eliminación de un plano fascial profundo con respecto al tumor (Couto y Moreno. 2013).

La cirugía en oncología se utiliza principalmente para facilitar el diagnóstico y para el tratamiento de la neoplasia localizada. Antes de considerar manejo quirúrgico de un cáncer, debe evaluarse a fondo al paciente y las opciones de tratamiento para determinar la estrategia más efectiva (Couto y Moreno. 2013).

Se debe caracterizar el cáncer (tipo y grado). Un procedimiento quirúrgico (biopsia) puede estar incluido en este proceso (Couto y Moreno. 2013).

La extensión locorregional y sistémica de la enfermedad (estadio) debe evaluarse recurriendo a las investigaciones apropiadas, como pueden ser examen físico, exámenes sanguíneos, radiografía, ecografía o modalidades de imagen avanzada (Romairone y Cartagena. 2014).

La evaluación completa del paciente resulta necesaria para determinar las opciones para la intervención quirúrgica. Cuando está indicada, la ayuda de la cirugía debe ser claramente reconocida, es decir, el propósito de curación, citorreducción o paliativo (Couto y Moreno. 2013).

Las opciones de tratamiento alternativas o una decisión de no tratar deben ser cuidadosamente evaluadas para un punto de vista práctico y de carácter pronóstico, ambos individualizados y combinados con la cirugía (Couto y Moreno. 2013).

El propietario debe ser informado totalmente del intento de cirugía, las terapias adjuntas disponibles y del pronóstico probable (Couto y Moreno. 2013).

Radioterapia

La radioterapia es ampliamente utilizada en el tratamiento de los mastocitomas, la mayoría de las veces como terapia adjunta posquirúrgica. Esto se consigue mejor en los casos en los que la radiación se planifica desde el principio, más que como una decisión después de una intervención quirúrgica inadecuada (Romairone y Cartagena. 2014)

En el caso de un tumor voluminoso se debe evitar la radioterapia como tratamiento único, debido al riesgo de degranulación de los mastocitos inducido por la radiación y los graves efectos sistémicos; se ha descrito muertes por esta causa. En los casos de enfermedad macroscópica, la terapia neoadyuvante con quimioterapia o prednisolona reduce el riesgo de degranulación significativa (Thamm, Turek y Vail. 2006).

Para maximizar las posibilidades de un óptimo desenlace, se requiere un registro exacto del tumor antes de la intervención quirúrgica. De forma ideal, se debe aplicar grapas quirúrgicas metálicas en los bordes quirúrgicos; estos pueden visualizarse mediante imagen portal y pueden también ayudar a evitar perder visualmente la zona desde el punto de vista geográfico, sobre todo en el tronco y en la pared corporal donde puede producirse una migración tisular posquirúrgica. El uso de colgajos de avance y de técnicas de injerto puede incrementar el tamaño

del campo para el tratamiento y resultar en un retraso en el inicio de la radioterapia debido al retraso en la cicatrización primaria cuando se planifica el uso de radioterapia posquirúrgica (Thamm, Turek y Vail. 2006).

En las extremidades, se debe excluir del campo de radiación una franja de piel para prevenir un linfoedema tardío por el daño causado a los vasos linfáticos. Esto significa que la circunferencia completa de la extremidad no puede ser irradiada, limitando los bordes, y donde la radiación vaya a aplicarse de forma posquirúrgica se deben evitar las incisiones oblicuas y transversales (Couto y Moreno. 2013).

Pronóstico

La radioterapia también se puede utilizar para tratar metástasis ganglionar local. El pronóstico para los mastocitomas tratada mediante cirugía y radioterapia es favorable, pero la bibliografía sobre ello resulta difícil de interpretar, daba la baja tasa de recurrencia documentada con el uso exclusivo de la cirugía, incluso cuando los bordes histológicos eran incompletos (Couto y Moreno. 2013).

La radioterapia adyuvante para mastocitoma de grado intermedio resulta en un intervalo libre de enfermedad de 1-2 años en el 81-95% de los casos, se ha descrito intervalos libres de enfermedad de 40 meses en perros con tumores de grado I y II con metástasis en ganglios linfáticos regionales tratados con cirugía y radioterapia. Se han descrito varios regímenes de fraccionamiento y se desconoce cuál es el protocolo ideal (Couto y Moreno. 2013).

Quimioterapia tradicional

La quimioterapia se utiliza cuando se requiere terapia sistémica para tratar tumores diseminados, no operable y de grado alto. La quimioterapia también se usa a veces en casos de enfermedad microscópica residual en los que no se dispone de radioterapia (Thamm. 2006).

Para tumores grado II con un índice mitótico alto, tumores de grado III o tumores en los que el patólogo considera que presentan características de tumores grado II/III, la quimioterapia es utilizada para retrasar o prevenir metástasis, adicionalmente al tratamiento quirúrgico de la zona primaria. Se han descrito desenlaces favorables con este planteamiento, con todos los pacientes vivos a los 3 años de haberse llevado a cabo un tratamiento, aunque el pronóstico no era tan favorable para todos los casos de tumores de grado alto (Couto y Moreno. 2013).

La terapia de primera elección es la vinblastina y prednisolona, y la segunda opción, lomustina. También se optan por protocolos que alternan vinblastina y lomustina. Se han descrito buenas tasas de respuesta con la combinación de vinblastina, ciclofosfamida y prednisolona, pero debido a la potencial toxicidad adicional sin una ventaja en un aumento de la supervivencia probada, este protocolo no se ha establecido (Thamm, Turek y Vail. 2006).

La quimioterapia neoadyunta, antes de la intervención quirúrgica o la radioterapia, frecuentemente produce una consolidación de la masa tumoral y mejora la probabilidad de lograr una escisión completa, o la facilita la irradiación de la masa con una mayor seguridad (Thamm, Turek y Vail. 2006).

La lomustina debería utilizarse con precaución, un estudio reciente describe la muerte en dos de doce perros con mastocitoma debido a la hepatotoxicidad producida (Thamm, Turek y Vail. 2006)

Electroquimoterapia

La electroquimioterapia consiste en la aplicación de pulsos eléctricos para aumentar la ingesta de medicamentos quimioterapéuticos como la bleomicina, cisplatino o calcio) en las células tumorales, se ha convertido en una opción de tratamiento muy valiosa en oncología y es una modalidad de tratamiento eficaz y segura, que no solo es beneficiosa como tratamiento paliativo, sino también para un enfoque curativo. Realizar el tratamiento adecuadamente

garantizará los mejores resultados posibles, en el número mínimo de sesiones y reducirá las complicaciones (Mir, Devauchelle y Quintin. 1997). Por lo general, solo una sesión es suficiente para lograr excelentes resultados, pero el tratamiento se puede repetir. Pueden ser necesarias varias sesiones en el caso de lesiones tratadas incompletas o muy extendidas, así como en la aparición de nuevas lesiones. La electroquimioterapia es eficaz para tumores superficiales u orales de cualquier histología a los que puedan acceder los electrodos (Mir, Devauchelle y Quintin. 1997).

La electroquimioterapia consiste en la permeabilización transitoria y reversible de las células a través de la aplicación de un campo eléctrico. Eso aumenta la absorción celular de ciertas moléculas, aumentando su eficacia citotóxica y anticancerígena hasta 1.000 veces. La bleomicina, el cisplatino o el calcio son los medicamentos que han demostrado ser eficaces, con una clara ventaja para la bleomicina entre ellos, ya que esta mata selectivamente las células replicantes, preservando los tejidos sanos no replicantes, e induce una respuesta del sistema inmunitario y se puede administrar por vía intravenosa, proporcionando una disponibilidad de dosis adecuada en el área del tratamiento (Mir, Devauchelle y Quintin. 1997).

Como el fármaco se introduce en la célula por el fenómeno físico, la penetración no depende del tipo celular. Los tumores de cualquier histología se pueden tratar con muy buenos resultados, con una tasa de respuesta objetiva alrededor del 70-100%. Esta alta tasa de respuesta se puede observar en perros, gatos, caballos y, por supuesto, en pacientes humanos. En particular, en el mastocitoma, la tasa de respuesta de menos de 2 cm3 es del 100% (Couto. 2013).

La aplicación de pulsos de electroporación también induce un fenómeno de bloqueo vascular que produce la interrupción instantánea del flujo sanguíneo en el área tratada. Esto proporciona beneficios adicionales al tratamiento, es decir, atrapamiento del medicamento dentro del tumor, inanición tumoral y hemostasia inmediata en el área tratada (Mir. 1997).

Inhibidores de la tirosinquinasa

La activación del KIT receptor de la tirosinaquinasa está asociado al desarrollo del mastocitoma canino. La activación es debida generalmente a mutaciones del gen c- kit, lo que resulta en un incremento en la proliferación celular independiente del ligante, y también alteraciones en las características de la migración, maduración y supervivencia. Aproximadamente el 15-40% de los mastocitomas albergan mutaciones con mayor frecuencia en los tumores de grado alto, y están correlacionados con un pronóstico más desfavorable (Couto. 2013).

Recientemente, se ha focalizado el interés en los inhibidores de la tirosin quinasa en los casos de mutaciones c- kit, y los inhibidores de la tirosina quinasa investigados hasta el momento (mesilato de masitinib y fosfato de toceranib SU11654) tiene su mayor efecto sobre los mastocitomas con mutaciones del c- kit. Ambos agentes han sido utilizados sin una toxicidad inasumible en perros, y estudios controlados han demostrado una respuesta tumoral (toceraib) y un retraso en el tiempo de progresión y aumento de la supervivencia (masitinib, toceranib) en casos de mastocitoma de grado II o III. Estos efectos también explican los efectos adversos observados con estos medicamentos. Los tirosina quinasa representan un excitante desarrollo en el tratamiento de los mastocitomas caninos, pero nuestra comprensión de su papel es actualmente limitado y queda mucho trabajo por delante (Couto. 2013).

Tratamiento de apoyo

Los efectos sistémicos asociados al tumor en pacientes con mastocitomas deben ser tratados. Los antagonistas H2 como la cimetidina , la ranitidina y famotidina son tratamientos valiosos para pacientes con síntomas gastrointestinales asociados a su tumor, o en pacientes asintomáticos en periodo de riesgo; por ejemplo, cuando se tratan con prednisolona a altas dosis, o durante o poco después de la radioterapia. También resulta beneficioso el uso de sucralfato.

Los antagonistas H1 como la clorofeniramina son raramente necesarios de forma continua pero frecuentemente se recomiendan antes de la manipulación del tumor; por ejemplo, durante la cirugía citorreductiva, o la radioterapia (Couto. 2013).

Otros tratamientos

La terapia intralesional local de tumores de mastocitoma primarios han sido descrita, utilizando corticoesteroides intralesionales o agua desionizada, o braquiterapia (implantes radioactivos) con resultados variables. El tratamiento experimental con un compuesto inmunomodulador basado en la gonadotropina coriónica humana y el bacilo Calmette Guerín ha producido respuestas en el 28% de los perros tratados (Meuten. 2002).

Pronóstico

El factor pronóstico más importante es el grado histológico. El sistema Patnaik; basado en la extensión, morfología celular y características nucleares, es el más usado. Presenta algunas limitaciones, particularmente referidas a los tumores subcutáneos bien diferenciados o tumores dérmicos superficiales, en los que la características citológicas y arquitectónicas crean un conflicto al establecer su grado, y peca de subjetividad dando lugar a variaciones en el grado entre patólogos. No obstante, el grado I según Patnaik (bien diferenciado), el grado II (grado intermedio), y el grado III (poco diferenciado) difieren ampliamente en su comportamiento clínico y dictan un tratamiento y un pronóstico diferente. Muchos estudios han confirmado el comportamiento de los tumores de grado I (bueno) y de los grados III (malo), pero para los tumores de grado II según la gradación tradicional su valor es limitado porque no identifica estos tumores que tienden a realizar metástasis (Couto. 2013).

El grado tumoral tiene carácter pronóstico, una enfermedad más avanzada generalmente tiene un pronóstico más desfavorable. Los tumores de grado II con metástasis son controvertidos,

ya que una adecuada terapia multimodalidad puede resultar en una mejoría del tiempo de supervivencia para estos pacientes comprando con informes históricos (Couto. 2013).

Los índices de proliferación como el índice mitótico, las regiones argirofílicas nucleolares, el Ki67 y el antígeno nuclear de célula proliferante pueden ofrecer información sobre el pronóstico. El índice mitótico ha demostrado ser un indicador de pronóstico útil (Couto. 2013).

Márgenes de escisión

Algunos estudios han cuestionado si existe algún valor pronóstico valorando los márgenes completos sobre los márgenes incompletos de tumores de mastocitomas (Couto. 2013). Realmente, en una significativa proporción de tumores; probablemente el 25% o más; con márgenes incompletos o estrechos, la resección en bloque de la cicatriz no revela la presencia de mastocitos, y un estudio reciente informa de una tasa de recurrencia del 23% en tumores de grado II escididos de forma incompleta. Esto puede indicar bien que los mastocitos observados en los márgenes no son neoplásicos, o que el sistema inmune ha erradicado la enfermedad microscópica. La dificultad en la evaluación de las márgenes radica en que los factores liberados por los mastocitos son quimiotácticos para mastocitos inflamatorios normales, y mientras que las células neoplásicas en tumores de alto grado se pueden diferenciar fácilmente de células normales, las de los tumores de grado I y II son más difíciles de diferenciar de los mastocitos normales. Incluso en los casos en los que la resección de los márgenes ha sido completa puede tener lugar la recurrencia; se ha descrito tasas de fracaso local del 5-11% en estas situaciones; pero es más probable en los casos en los que los márgenes eran incompletos o estrechos. Cuando los márgenes son incompletos o estrechos y existe enfermedad microscópica residual, recurrencia o metástasis, está claro que una táctica de “esperar a ver como evoluciona” no es la adecuada y cuando sea factible se debe recurrir a la intervención quirúrgica definitiva. En zonas en las que una escisión quirúrgica resulta complicada de ser llevada a cabo, la quimioterapia neoadjunta; generalmente con vinblastina y prednisolona, o prednisolona únicamente; puede

facilitar una escisión completa, o una radioterapia posquirúrgica puede ser utilizada para tratar la enfermedad residual. Los mastocitomas recurrentes tienen peor pronóstico (Meuten. 2002).

Para los tumores grado I y la mayoría de los grado II en los que se describen márgenes incompletos, pero donde no existe enfermedad macroscópica y la herida ha cicatrizado sin complicaciones, las opciones para llevar a cabo una escisión en bloque de la cicatriz; opción preferente; o controlar la zona y reseccionar el tumor recurrente con los márgenes adecuados tan pronto como se detecte. Si la segunda intervención quirúrgica logra márgenes limpios, no se administra terapia adjunta (Meuten. 2002).

Caso clínico mastocitoma grado II en canino

Datos del paciente

Nombre: Jumbo Vélez

Especie: Canino

Raza: Labrador

Sexo: Macho

Edad: 9 años

Peso: 36.6 Kg

Anamnesis: Llegamos el sábado de USA, le salieron unas bolas al lado y otras por el pene y por la axila, le salieron como hace 6 meses o más, allá en USA lo llevé y le hicieron una ecografía y dijeron que eran masas de grasa, no le duelen. No ha tenido vómito ni diarrea los últimos días. En la cabeza le salió un pelón hace un mes, le apliqué agua oxigenada y una crema humana (vinagre de manzana también le apliqué), no se rasca. Nos devolvemos para USA en marzo del otro año. Come dog chow (D. Vélez. Comunicación personal, 5 de Diciembre, 2022).

Hallazgos clínicos

Paciente atento al medio y nervioso a la manipulación, paciente con una condición corporal de 3/5, mucosa oral rosada, húmeda y brillante, con un tiempo de llenado capilar de 1 segundo, retorno del pliegue cutáneo de 1 segundo, paciente no se encuentra deshidratado, linfonódulos submandibulares, axilares y poplíteos reactivos, no tumefactos, no dolorosos, no ulcerados a la palpación, reflejo tusígeno y palmopercutor negativo, a la auscultación cardiaca se ausculta posible soplo cardiaco 2/6 u 3/6??, a la auscultación traqueal y pulmonar en ambos

hemitórax no se auscultan sonidos respiratorios alterados, no se palpa dolor en columna vertebral en ningún segmento.

No se palpa dolor abdominal en ningún cuadrante, pero si se palpa masa alrededor del pene en hipogastrio, móvil, no dolorosa con un diámetro aproximado de 15-20 cm (cabe la mano).

Se evidencia masa móvil en tórax izquierdo no adherido a piel ni a músculo, adherido posiblemente a costillas con un diámetro aproximado de 8-10 cm.

Se palpa masa móvil en región axilar derecha con un diámetro aproximado de 1-2 cm, móvil, no dolorosa, adherido a piel.

Enfermedad periodontal grado 2, no se evidencian cuerpos extraños en cavidad bucal.

A nivel de región dorsal se evidencia alopecia con lesión en forma de moneda con un diámetro aproximado de 3-4 cm, descamación, y escamación marcada. A nivel de la base de la cola se evidencian las mismas lesiones dérmicas más hiperpigmentación e hiperqueratosis.

Lista de problemas

1. Soplo cardiaco 2/6 u 3/6

2. Masa móvil alrededor del pene en hipogastrio

3. Masa móvil en tórax izquierdo

4. Masa móvil en región axilar derecha

5. Enfermedad periodontal grado II

6. Alopecia en forma de moneda en región dorsal

7. Descamación marcada

8. Escamación marcada.

9. Hiperpigmentación

10. Hiperqueratosis

Lista maestra

I. Sistema cardiovascular (1).

II. Sistema Digestivo (5)

III. Piel y anexos (2, 3, 4,6, 7, 8, 9, 10).

Diagnóstico presuntivo

Cardiomiopatía dilatada, insuficiencia cardiaca, enfermedad valvular, tumor benigno/ maligno (lipoma, linfoma, mastocitoma), dermatofitosis, alergia alimentaria, DAPP.

Plan diagnóstico

Ecografía abdominal

Realizar radiografía de tórax

Agenda cita con cardiología

Según el reporte de exámenes, se pueden requerir más exámenes o más medicamentos.

Según reporte de exámenes, se realizará procedimiento quirúrgico de retiro de masas en histopatología.

Fórmula médica

Shed- x en suspensión perros: Administrar vía oral 10 ml cada 24 horas durante 5 meses inicialmente

Engystol tabletas: Administrar vía oral 1 tableta cada 12 horas hasta nueva orden

Vitamina E cápsulas 400 UI: Administrar vía oral 1 cápsula 2 veces por semana por 2 meses inicialmente

Ixer spray: Realizar limpiezas en zonas afectadas cada 12 horas hasta nueva orden.

Según reportes de exámenes, se realizará procedimiento quirúrgico de retiro de masas e histopatología.

Pronóstico

Reservado

Seguimiento

Seguimiento 1

El reporte de resultados del perfil básico se observa niveles plaquetarios cercanos al límite inferior, se recomienda tomar PCR de hemoparásitos. Correlacionar con hallazgos en radiografía y ecografía abdominal

Hemoleucograma de control

Imagen 1 Hemoleucograma de control.

HEMATOLOGIA			
Exámenes	**Resultado**	**Unidades**	**Intervalo**
Glóbulos rojos (en millones)	6,0	X10^6/mm3	5,7 – 7,4
Hemoglobina	14,7	g/dL	14,0 – 18,0
Hematocrito	41,4	%	38,0 – 47,0
Volumen Corpuscular Medio	69,0	fL	63,0 – 77,0
Hemoglobina Corpuscular Media	24,3	pg	21,0 – 26,0
Concentración Media Hemoglobina Corpuscular	**35,4**	g/dL	31,0 – 35,0
Ancho de Distribución Eritrocitario	15,4	%	12,0 - 16,0
Glóbulos Blancos (en miles)	9,8	X10^3	6,0 – 16,0
Neutrófilos (Porcentaje)	74,9	%	55,0 – 80,0
Linfocitos (Porcentaje)	19,1	%	13,0 – 40,0
Monocitos (Porcentaje)	3,5	%	1,0 – 6,0
Eosinófilos (Porcentaje)	2,5	%	1,0 - 9,0
Bandas (Porcentaje)	0,0	%	0,0 – 1,0
Neutrófilos (Absoluto)	7,3	X10^3	3,0 – 11,0
Linfocitos (Absoluto)	1,9	X10^3	1,0 – 4,8
Monocitos (Absoluto)	0,3	X10^3	0,1 – 1,2
Eosinófilos (Absoluto)	0,2	X10^3	0,1 – 1,5
Bandas (Absoluto)	0,0	X10^3	0,0 – 1,7
Recuento de Plaquetas (en miles)	265	X10^3	200 - 500
Volumen Plaquetario Medio	8,8	fL	8,8 – 12,0
Técnica: Impedancia eléctrica			
Proteínas plasmáticas	7,0	g/dL	6,0 – 8,0
Técnica: Refractometria			
Los valores de referencia están establecidos según la edad del paciente. (*Ref. Guia CLIA*)			

Fuente: Pequeñas especies (2022).

En el anterior hemograma los valores de la línea roja y blanca se encuentran dentro de los parámetros normales, la única alteración presente en este hemograma es la concentración media de hemoglobina corpuscular; la cual me indica la hemoglobina total que se encuentra dentro de los eritrocitos, dicho valor tiene poca relevancia en el hemograma y nos podría indicar una leve deshidratación del paciente. Se encuentran los valores plaquetarios cerca al límite inferior del rango, los cuales pueden ser sospechas de una infección por hemoparásitos.

Extendido de sangre y química sanguínea de control

Imagen 2. Extendido de sangre y química sanguínea de control.

EXTENDIDO DE SANGRE PERIFERICA	
Estudio morfología eritrocitaria:	**Anormal**
• Crenocitos (+)	
Estudio morfología plaquetaria:	Normal
Estudio morfología leucocitaria:	Normal
Técnica: microscopia directa	

Reticulocitos recuento manual	0,3	%	0,0 – 1,0
Técnica: Microscopia directa por azul de cresil			

QUIMICA CLINICA			
Exámenes	**Resultado**	**Unidades**	**Intervalo**
ALT – GPT (Alanino aminotransferasa)	60	UI/L	21 - 112
Técnica: Ensayo UV correlacionado IFCC			
Creatinina	0,97	mg/dL	Ver valores
Técnica: Ensayo colorimétrico - cinético			
VALORES EN CANINOS: (Criterios sugeridos (Baez, 2014)) De 1 a 10 kg: 0,30 – 1,10 mg/dL De 11 a 25 Kg: 0,50 - 1,60 mg/dL Igual o mayor a 25 kg: 0,52 a 1,90 mg/dL			

Fuente: Pequeñas especies (2022).

La presencia de crenocitos en el extendido de sangre podría deberse a un artefacto en el extendido causado por una mala toma de muestra de la sangre ya que esto significa que la membrana celular se encuentra irregular.

Seguimiento 2

Resultados negativos del PCR de hemoparásitos.

PCR de hemoparásitos

Imagen 3. PCR de hemoparásitos.

Examen	Resultado	Tipo de prueba
(*) #: 1 **Identificación:** JUMBA VÉLEZ **Raza:** LABRADOR **Sexo:** Macho **Edad:** 9 AÑOS		
Hemocan completo		
Hepatozoon spp	Negativo	PCR Tiempo Real - qPCR - PR 24 V1
Metodo(s): qPCR para la detección cuantitativa de ADN o ARN del agente infeccioso analizado. Procesado por extracción automatizada King Fisher- Thermo y Thermal cycle- Biomolecular systems. kit comerciales propios de la marca; // //**Proceso**: Laura Bolivar **Fecha de análisis:** 2022-12-07		
Babesia spp	Negativo	PCR Tiempo Real - qPCR - PR 24 V1
Metodo(s): qPCR para la detección cuantitativa de ADN o ARN del agente infeccioso analizado. Procesado por extracción automatizada King Fisher- Thermo y Thermal cycle- Biomolecular systems. kit comerciales propios de la marca; // //**Proceso**: Laura Bolivar **Fecha de análisis:** 2022-12-07		
Mycoplasma spp	Negativo	PCR Tiempo Real - qPCR - PR 24 V1
Metodo(s): qPCR para la detección cuantitativa de ADN o ARN del agente infeccioso analizado. Procesado por extracción automatizada King Fisher- Thermo y Thermal cycle- Biomolecular systems. kit comerciales propios de la marca; // //**Proceso**: Laura Bolivar **Fecha de análisis:** 2022-12-07		
Bartonella spp	Negativo	PCR Tiempo Real - qPCR - PR 24 V1
Metodo(s): qPCR para la detección cuantitativa de ADN o ARN del agente infeccioso analizado. Procesado por extracción automatizada King Fisher- Thermo y Thermal cycle- Biomolecular systems. kit comerciales propios de la marca; // //**Proceso**: Laura Bolivar **Fecha de análisis:** 2022-12-07		
Rickettsiales (Anaplasma sp, Rickettsia sp, Wolbachia sp y Ehrlichia sp)	Negativo	PCR Tiempo Real - qPCR - PR 24 V1
Metodo(s): qPCR para la detección cuantitativa de ADN o ARN del agente infeccioso analizado. Procesado por extracción automatizada King Fisher- Thermo y Thermal cycle- Biomolecular systems. kit comerciales propios de la marca; // //**Proceso**: Laura Bolivar **Fecha de análisis:** 2022-12-07		
Filarias (Incluye Dirofilarias, Brugias y Acanthocheilonema sp)	Negativo	PCR Tiempo Real - qPCR - PR 24 V1
Metodo(s): qPCR para la detección cuantitativa de ADN o ARN del agente infeccioso analizado. Procesado por extracción automatizada King Fisher- Thermo y Thermal cycle- Biomolecular systems. kit comerciales propios de la marca; // //**Proceso**: Laura Bolivar **Fecha de análisis:** 2022-12-07		

Fuente: Pequeñas especies (2022).

Seguimiento 3

Reporte de exámenes de ecografía

Imagen 4. Reporte de exámenes de ecografía.

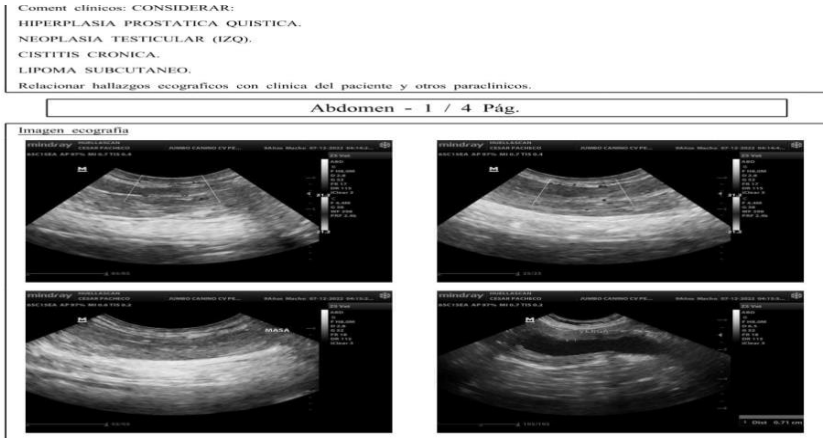
Coment clínicos: CONSIDERAR:
HIPERPLASIA PROSTATICA QUISTICA.
NEOPLASIA TESTICULAR (IZQ).
CISTITIS CRONICA.
LIPOMA SUBCUTANEO.
Relacionar hallazgos ecograficos con clinica del paciente y otros paraclinicos.

Abdomen - 1 / 4 Pág.

Imagen ecografia

Fuente: Pequeñas especies (2022).

Reporte de exámenes de ecografía

Imagen 5. Reporte de exámenes de ecografía.

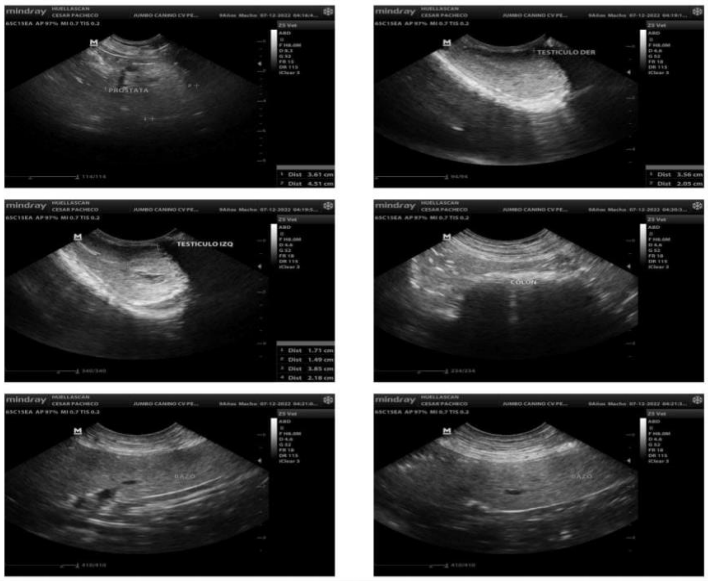

Fuente: Pequeñas especies (2022).

Reporte de exámenes de ecografía

Imagen 6. Reporte de exámenes de ecografía

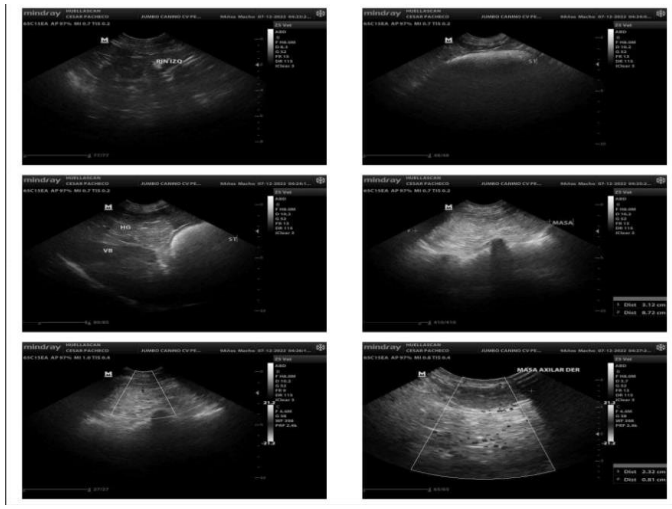

Fuente: Pequeñas especies (2022).

Reporte de exámenes de ecografía

Imagen 7. Reporte de exámenes de ecografía.

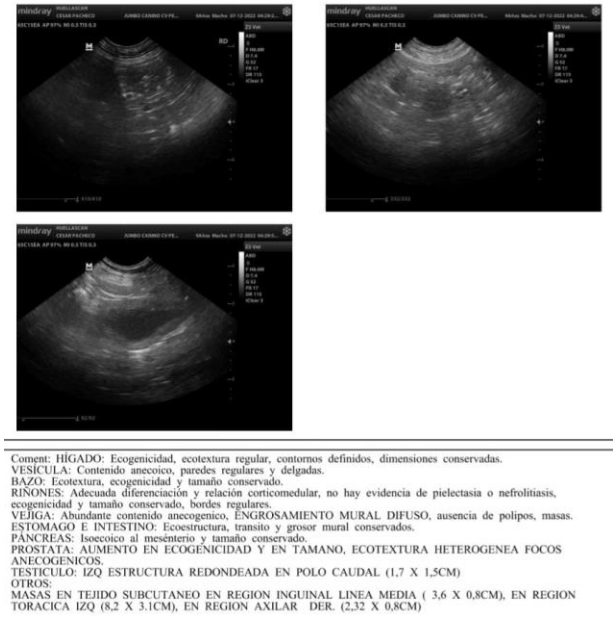

Fuente: Pequeñas especies (2022).

En el estudio ecográfico, se encuentra la vejiga con engrosamiento de la pared y con presencia de contenido anecogénico; la próstata se encuentra con aumento de tamaño y de su ecogenicidad, y en el testículo izquierdo se encuentra una estructura redondeada en el polo caudal de dicho tejido.

Se observan asas en tejido subcutáneo en la región inguinal en su línea media de un tamaño de 3.6X0.8 cm, en la región torácica izquierda se observa masa de 8.2x3.1 cm y en la región axilar derecha una masa de 2.32X0.8 cm. Posteriormente, se dan los siguientes diagnósticos presuntivos:

Hiperplasia prostática quística

Neoplasia testicular

Cistitis crónica

Lipoma subcutáneo

Seguimiento 4

En el estudio radiográfico no se evidencia presencia de metástasis, ni de otras masas. Se encuentran como hallazgos incidentales traqueobronquitis, broncopatía difusa y tórax senil.

Radiografía: Vista lateral izquierda de tórax

Imagen 8. Radiografía vista lateral izquierda de tórax

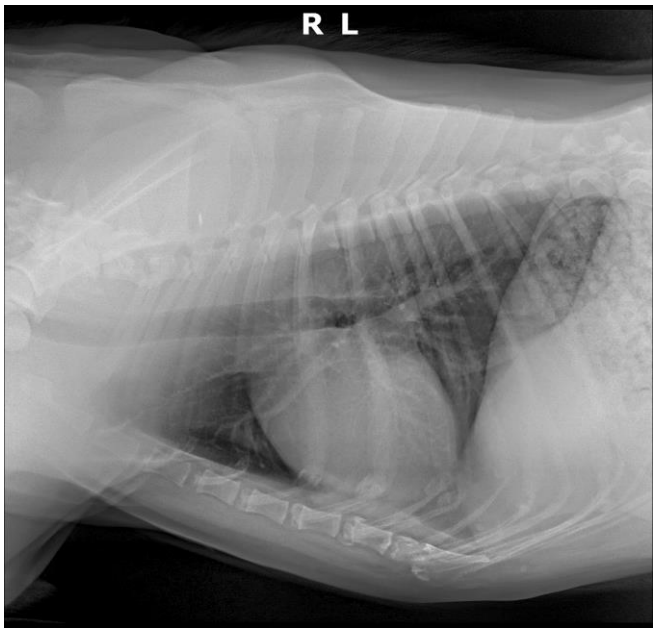

Fuente: Pequeñas especies (2022).

Vista lateral izquierda de tórax, se observan patrones en forma de “dona” con distribución multifocal en todo el campo pulmonar, y también se evidencia bronquiectasia en las estructuras caudales al corazón. Además, el corazón se encuentra un poco acostado en el esternón y con un aumento de tamaño.

Radiografía: Vista dorso ventral de tórax

Imagen 9. Radiografía vista dorso ventral de tórax.

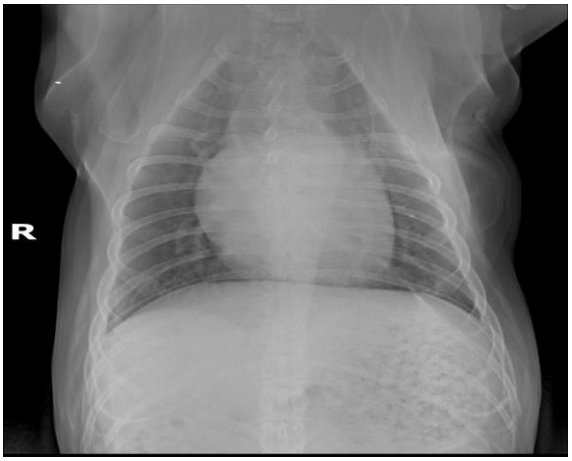

Fuente: Pequeñas especies (2022).

Vista dorso ventral de tórax, se observan patrones en forma de “dona” con distribución multifocal en todo el campo pulmonar, y también se evidencia bronquiectasia en las estructuras caudales al corazón. Además, el corazón se encuentra un poco acostado en el diafragma y con un aumento de tamaño.

Radiografía: Vista lateral derecha de tórax

Imagen 10. Vista lateral derecha de tórax.

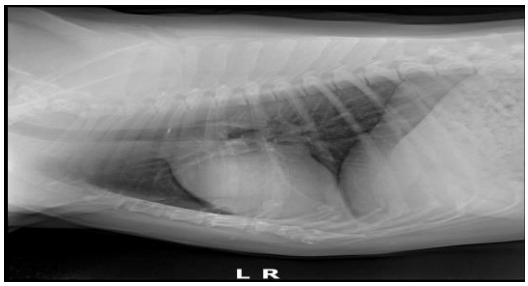

Fuente: Pequeñas especies (2022).

Vista lateral derecha de tórax, se observan patrones en forma de “dona” con distribución multifocal en todo el campo pulmonar, y también se evidencia bronquiectasia en las estructuras caudales al corazón. Además, el corazón se encuentra reposando en el esternón y con un aumento de tamaño.

Radiografía: Vista lateral izquierda de cuello

Imagen 11. Radiografía vista lateral izquierda de cuello.

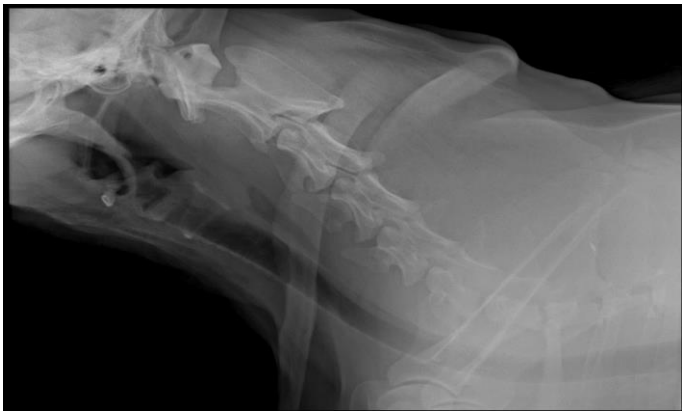

Fuente: Pequeñas especies (2022).

Vista lateral izquierda de cuello, se evidencia una leve dilatación de la porción cervical de la tráquea caudal a los anillos traqueales y con una moderada calcificación del cartílago.

Seguimiento 5

No se evidencia alteraciones clínicas y el paciente es apto para cirugía.

Paciente ingresa a cirugía, aparentemente estable, con un periodo de ayuno de 8 horas, normotérmico e hidratado.

Paciente con clasificación ASA II, con un ayuno de agua y alimento de 8 horas. Se canaliza en miembro anterior derecho en vena cefálica con catéter N 20 y se administra una

solución de cloruro de sodio al 0.9% ewn un sistema macrogoteo y con una velocidad de mantenimiento de 5 ml/kg/hora. Se realiza con una técnica anestésica TIVA.

Se realiza premedicación con dexmedetomidina a 2 mg/kg, Ketamina a 1 mg/kg, Cefalotina 25 mg/kg, Dipirona a 25 mg/kg y Meloxicam 0.2 mg/kg todas administradas por vía intravenosa. Se realiza inducción con Propofol a 3 mg/kg y lidocaína a 2 mg/kg, ambas por vía intravenosa. El mantenimiento se realiza con sevofluorano al 2.0% por vía inhalada y fentanilo a 3 mcg/kg/hora vía intravenosa.

Se envía al paciente con una fórmula de Meloxicam 0.1 mg/kg vía oral 2 veces al día por 4 días consecutivos y dipirona a 25 mg/kg vía oral 3 veces al día durante 7 días consecutivos.

Seguimiento 6

Seguimiento de herida post quirúrgica

Imagen 12. Seguimiento herida post quirúrgica.

Fuente: Pequeñas especies (2023).

Seguimiento 7

Se da el reporte de la citología donde se reportan hallazgos compatibles con lipoma. Pendiente el resultado de histopatología.

Se realiza punción con aguja fina de masa en región del hemitórax izquierdo y se realiza coloración de Wright/Giemsa. A nivel microscópico se detallan en una densa matriz rosácea un extenso fondo claro y limpio con lípidos libres y moderados adipocitos con anisocitosis variable dispuestos en medianos aglomerados de aspecto uni o multioculado con citoplasma amplio y núcleo mediano de forma oval con cromatina reticular y contenido de 0 a 1 nucléolo de tamaño pequeño y aspecto tenue casi imperceptibles. Se encuentran zonas intercelulares con células de naturaleza adiposa entremezcladas con núcleos desnudos envueltos en matriz basófila con diferenciación grasa y que se hayan combinado con lípidos libres superpuestos en dicha matriz.

Se distinguen abundantes vacuolas grasas presentes en estas células adiposas que por su tamaño ocupan casi todo el perímetro de la célula bien sea cubriendo el núcleo o marginándolo hacia el extremo de esta, a la vez que indentan o deforman el contorno nuclear, causando discreta hipercromasia.

Se refleja fusión de las vacuolas lipídicas con formación de una única que ocupa la casi totalidad del citoplasma haciendo que el núcleo queda totalmente desplazado a la periferia dando la impresión de células vacías.

Se observan células escasas de tipo epitelial con moderada basofilia y fuerte grado de queratinización e hiperplasia sin evidencias de atipia celular. Se observan escasos eritrocitos de apariencia bien conservada. No se observa componente leucocitario asociado, no se exhibe presencia de microorganismos

Hallazgos citológicos compatibles con Lipoma.

Hallazgos histopatológicos de la lesión

Imagen 13. Hallazgos histopatológicos de la lesión.

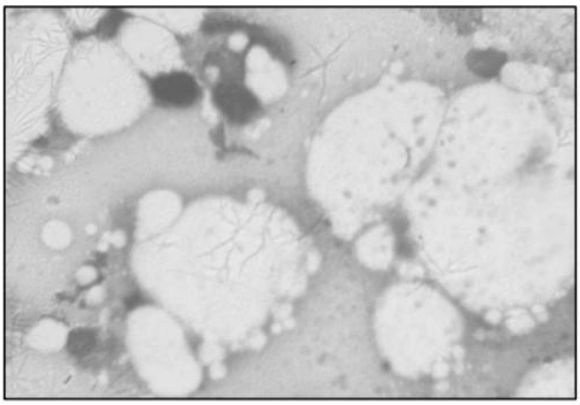

Fuente: Pequeñas Especies (2023).

Seguimiento 8

Se comunica con la propietaria para compartirle los resultados de histopatología el cual arrojó:

Piel (base de la cola): se observa una neoplasia de células redondas localizadas en la dermis, no encapsulada, mal delimitada, que no infiltra todos los bordes de las muestras. Las células neoplásicas se organizan formando cordones y están acompañadas por eosinófilos en cantidad moderada, estas células tienen gránulos intracitoplasmáticos en cantidad moderada, sus núcleos presentan anisocariosis moderada, son eucromáticos o hipercromáticos, con binucleaciones ocasionales y mucléolos notorios o inconspicuos y en 10 campos de 400X se observa 0 mitosis, 1% de cariomegalias, 0 multinucleaciones, y 0 núcleos bizarros, la neoplasia no comprende los bordes del tejido con márgenes amplias. En la muestra no se evidencia necrosis, émbolos tumorales vasculares o linfáticos. Estructura compatibles con Mastocitoma cutáneo de bajo grado (Kuipel) y grado II (Patnaik).

Tejido blando (región púbica y dorsal):Se observa una neoplasia benigna, no encapsulada, no delimitada, constituida por adipocitos maduros, que se organizan en forma sólida, separada por algunos septos delgados de tejido conectivo. Las células neoplásicas presentan citoplasma extenso, bien diferenciado, presentan macrovacuolas lipídicas que desplazan el núcleo hacia la periferia, el núcleo es aplanado basófilo intenso, periférico. No se observa mitosis en 10 campos de alto poder (MC en 400 X). Adicionalmente se observa infiltración leucocitaria mononuclear discreta. Estructura compatible con Lipoma.

Se recomienda pedir cita con oncología.

Seguimiento 9

Se envía la fórmula de oncología. Se prescribe toceranib (1 cápsula vía oral) y esomeprazol (1 cápsula vía oral) cada 48 horas por 5 semanas consecutivas, luego se tomará perfil básico de sangre para evaluar la evolución del paciente. Además, se indica la aplicación de la vacuna La Kimera; como inmunoterapia; vía subcutánea cada 15 días.

Se recomienda recoger orina y heces con guantes durante todo el protocolo, usar trapera aparte para limpiar y lavar con guantes.

Este protocolo se debe realizar durante 3 meses consecutivos siguiendo las indicaciones al pie de la letra del oncólogo.

Seguimiento 10

Se procede a realizar retiro de puntos simples en zona abdominal pendiente, se retiran sin problema, se indica realizar limpieza por 1 semana más, se da de alta al paciente, cuidándolo de movimientos bruscos por 2-3 semanas más. Se da cotización de oncología, pendiente autorización.

Seguimiento 11

Se toman exámenes prequirúrgicos para electroquimioterapia.

Paciente se remite al área de oncología, en la cual se envía al paciente un ayuno de 8 horas de agua y alimento. Al momento de realizar la preparación del paciente se canaliza en el miembro anterior derecho con un catéter N20, y se realiza premedicación con trazadona a 4 mg/kg, fentanilo 3 mcg/kg, dexmetomidina a 2 mg/kg, cerenia 0.1 ml/kg y Meloxicam a 0.1 mg/kg todas por vía intravenosa. El mantenimiento se realiza con Tiopental 15 mg/kg y se aplica bleomicina, como tratamiento oncológico, a 15 UI/superficie corporal; y se envía con pregabalina a 2 mg/kg vía oral por 4 días. Posteriormente, 20 minutos después se procede a realizar electroquimioterapia en los sitios donde se hallaron las masas para continuar con el tratamiento.

Hemograma de control

Imagen 14.Hemoleucograma de control.

HEMATOLOGIA			
Exámenes	**Resultado**	**Unidades**	**Intervalo**
Glóbulos rojos (en millones)	**5,6**	X10^6/mm3	5,7 – 7,4
Hemoglobina	**13,8**	g/dL	14,0 – 18,0
Hematocrito	38,4	%	38,0 – 47,0
Volumen Corpuscular Medio	69,0	fL	63,0 – 77,0
Hemoglobina Corpuscular Media	24,7	pg	21,0 – 26,0
Concentración Media Hemoglobina Corpuscular	**35,9**	g/dL	31,0 – 35,0
Ancho de Distribución Eritrocitario	**17,6**	%	12,0 - 16,0
Glóbulos Blancos (en miles)	7,6	X10^3	6,0 – 16,0
Neutrófilos (Porcentaje)	73,0	%	55,0 – 80,0
Linfocitos (Porcentaje)	24,0	%	13,0 – 40,0
Monocitos (Porcentaje)	2,0	%	1,0 – 6,0
Eosinófilos (Porcentaje)	1,0	%	1,0 - 9,0
Bandas (Porcentaje)	0,0	%	0,0 – 1,0
Neutrófilos (Absoluto)	5,5	X10^3	3,0 – 11,0
Linfocitos (Absoluto)	1,8	X10^3	1,0 – 4,8
Monocitos (Absoluto)	0,2	X10^3	0,1 – 1,2
Eosinófilos (Absoluto)	0,1	X10^3	0,1 – 1,5
Bandas (Absoluto)	0,0	X10^3	0,0 – 1,7
Recuento de Plaquetas (en miles)	323	X10^3	200 - 500
Volumen Plaquetario Medio	9,6	fL	8,8 – 12,0
Técnica: Impedancia eléctrica			
Proteínas plasmáticas	6,8	g/dL	6,0 – 8,0
Técnica: Refractometria			
Los valores de referencia están establecidos según la edad del paciente. (*Ref. Guía CLIA*)			

Fuente: Pequeñas especies (2023).

En la línea roja, se observa una disminución en los valores de glóbulos rojos y hemoglobina, la cual no es muy baja, pero puede indicar inicios de una anemia. Al haber poca cantidad de glóbulos rojos, la médula libera mayor cantidad de eritrocitos, así estos se encuentren inmaduros, dando así la anisocitosis por la diferencia de tamaño en los eritrocitos liberados aumentando así, el valor de la amplitud de distribución eritrocitaria.

Extendido de sangre y química sanguínea de control

Imagen 15. Extendido de sangre y química sanguínea de control.

EXTENDIDO DE SANGRE PERIFERICA	
Estudio morfología eritrocitaria:	**Anormal**
• Policromatofilia (+)	
Estudio morfología plaquetaria:	Normal
Estudio morfología leucocitaria:	Normal
Técnica: microscopia directa	

Reticulocitos recuento manual	0,8	%	0,0 – 1,0
Técnica: Microscopia directa por azul de cresil			

QUIMICA CLINICA			
Exámenes	**Resultado**	**Unidades**	**Intervalo**
ALT – GPT (Alanino aminotransferasa)	**173**	UI/L	21 - 112
Técnica: Ensayo UV correlacionado IFCC			
Creatinina en suero	0,82	mg/dL	Ver valores
Técnica: Ensayo colorimétrico - cinético			
VALORES EN CANINOS: (Criterios sugeridos (Baez, 2014)) De 1 a 10 kg: 0,30 – 1,10 mg/dL De 11 a 25 Kg: 0,50 - 1,60 mg/dL Igual o mayor a 25 kg: 0,52 a 1,90 mg/dL Estadio I: Creatinina en suero menor a < 1,4 mg/dL (No azotemia) Estadio II: Creatinina en suero de 1,4 – 2,8 mg/dL (Azotemia leve) Estadio III: Creatinina en suero de 2,9 – 5,0 mg/dL (Azotemia moderada) Estadio IV: Creatinina en suero mayor a > 5,0 mg/dL (Azotemia severa) *Guía IRIS Estadio CKD – Chronic Kidney Disease basado en creatinina sérica (año 2023)*			

PROTEINAS DIFERENCIADAS			
Exámenes	**Resultado**	**Unidades**	**Intervalo**
Albumina	3,5	g/dL	2,3 - 3,8
Técnica: Verde de Bromocresol			
Globulinas totales	3,3	g/dL	3,0 - 4,1
Técnica: Biuret Colorimétrico			

Fuente: Pequeñas especies (2023).

En el extendido de sangre periférica, se evidencia policromatofilia con 1 cruz, lo que indica una regeneración eritrocitaria en la médula ósea, ya que las células inmaduras pueden teñirse de un color púrpura. Esto se puede correlacionar con los hallazgos obtenidos en la línea roja.

En la química sanguínea, los valores de ALT aumentados pueden deberse al uso de medicamentos y a la realización de la cirugía y su postquirúrgico en el cual el tejido muscular presentó lesiones. No es indicativo de un daño hepático, ya que su aumento no es muy significativo.

Seguimiento 12

Examen hematológico de seguimiento

Imagen 16. Examen hematológico de seguimiento.

HEMATOLOGIA			
Exámenes	**Resultado**	**Unidades**	**Intervalo**
Glóbulos rojos (en millones)	**5,0**	X10^6/mm3	5,7 – 7,4
Hemoglobina	**11,6**	g/dL	14,0 – 18,0
Hematocrito	**33,9**	%	38,0 – 47,0
Volumen Corpuscular Medio	67,0	fL	63,0 – 77,0
Hemoglobina Corpuscular Media	23,1	pg	21,0 – 26,0
Concentración Media Hemoglobina Corpuscular	34,4	g/dL	31,0 – 35,0
Ancho de Distribución Eritrocitario	15,1	%	12,0 - 16,0
Glóbulos Blancos (en miles)	**5,7**	X10^3	6,0 – 16,0
Neutrófilos (Porcentaje)	75,0	%	55,0 – 80,0
Linfocitos (Porcentaje)	18,0	%	13,0 – 40,0
Monocitos (Porcentaje)	4,0	%	1,0 – 6,0
Eosinófilos (Porcentaje)	3,0	%	1,0 - 9,0
Bandas (Porcentaje)	0,0	%	0,0 – 1,0
Neutrófilos (Absoluto)	4,3	X10^3	3,0 – 11,0
Linfocitos (Absoluto)	1,0	X10^3	1,0 – 4,8
Monocitos (Absoluto)	0,2	X10^3	0,1 – 1,2
Eosinófilos (Absoluto)	0,2	X10^3	0,1 – 1,5
Bandas (Absoluto)	0,0	X10^3	0,0 – 1,7
Recuento de Plaquetas (en miles)	322	X10^3	200 - 500
Volumen Plaquetario Medio	8,8	fL	8,8 – 12,0
Técnica: Impedancia eléctrica			
Proteínas plasmáticas	6,6	g/dL	6,0 – 8,0
Técnica: Refractometria			
Los valores de referencia están establecidos según la edad del paciente. (*Ref. Guía CLIA*)			

Fuente: Pequeñas especies (2023).

En la línea roja se indica que el paciente presenta anemia, ya que los valores de glóbulos rojos, hemoglobina y hematocrito se encuentran bajos, además de esto; los glóbulos blancos también se encuentran bajo; lo que nos puede indicar una anemia no regenerativa con leucopenia; en la cual la médula ósea no está produciendo nuevas células sanguíneas. Este tipo

de anemia podría ser provocada por el uso de quimioterapeúticos, ya que estos tienen un efecto inhibidor sobre las células productoras de eritropoyetina

Extendido de sangre y química sanguínea de seguimiento

Imagen 17. Extendido de sangre y química sanguínea de seguimiento.

EXTENDIDO DE SANGRE PERIFERICA	
Estudio morfología eritrocitaria:	Normal
Estudio morfología plaquetaria:	Normal
Estudio morfología leucocitaria:	Normal
OBSERVACION: No se observan estructuras compatibles con hemoparásitos.	
Técnica: microscopia directa	

Reticulocitos recuento manual	0,8	%	0,0 – 1,0
Reticulocitos corregidos	0,6		
Técnica: Microscopia directa por azul de cresil			

QUIMICA CLINICA			
Exámenes	**Resultado**	**Unidades**	**Intervalo**
ALT – GPT (Alanino aminotransferasa)	72	UI/L	21 - 112
Técnica: Ensayo UV correlacionado IFCC			
Creatinina en suero	0,99	mg/dL	Ver valores
Técnica: Ensayo colorimétrico - cinético			
VALORES EN CANINOS: (Criterios sugeridos (Baez, 2014)) De 1 a 10 kg: 0,30 – 1,10 mg/dL De 11 a 25 Kg: 0,50 - 1,60 mg/dL Igual o mayor a 25 kg: 0,52 a 1,90 mg/dL Estadio I: Creatinina en suero menor a < 1,4 mg/dL (No azotemia) Estadio II: Creatinina en suero de 1,4 – 2,8 mg/dL (Azotemia leve) Estadio III: Creatinina en suero de 2,9 – 5,0 mg/dL (Azotemia moderada) Estadio IV: Creatinina en suero mayor a > 5,0 mg/dL (Azotemia severa) *Guía IRIS Estadio CKD – Chronic Kidney Disease basado en creatinina sérica (año 2023)*			

Fuente: Pequeñas especies (2023).

Seguimiento 13

Se toma perfil básico de control, en el cual se encuentra mejoría clínica en la línea roja y blanca. Se indica continuar con la medicación.

Examen hematológico de control

Imagen 18. Examen hematológico de control.

HEMATOLOGIA			
Exámenes	**Resultado**	**Unidades**	**Intervalo**
Glóbulos rojos (en millones)	5,7	X10^6/mm3	5,7 – 7,4
Hemoglobina	**13,8**	g/dL	14,0 – 18,0
Hematocrito	**37,1**	%	38,0 – 47,0
Volumen Corpuscular Medio	65,0	fL	63,0 – 77,0
Hemoglobina Corpuscular Media	24,3	pg	21,0 – 26,0
Concentración Media Hemoglobina Corpuscular	**37,3**	g/dL	31,0 – 35,0
Ancho de Distribución Eritrocitario	**17,1**	%	12,0 - 16,0
Glóbulos Blancos (en miles)	7,6	X10^3	6,0 – 16,0
Neutrófilos (Porcentaje)	76,0	%	55,0 – 80,0
Linfocitos (Porcentaje)	21,0	%	13,0 – 40,0
Monocitos (Porcentaje)	3,0	%	1,0 – 6,0
Eosinófilos (Porcentaje)	**0,0**	%	1,0 - 9,0
Bandas (Porcentaje)	0,0	%	0,0 – 1,0
Neutrófilos (Absoluto)	5,8	X10^3	3,0 – 11,0
Linfocitos (Absoluto)	1,6	X10^3	1,0 – 4,8
Monocitos (Absoluto)	0,2	X10^3	0,1 – 1,2
Eosinófilos (Absoluto)	**0,0**	X10^3	0,1 – 1,5
Bandas (Absoluto)	0,0	X10^3	0,0 – 1,7
Recuento de Plaquetas (en miles)	206	X10^3	200 - 500
Volumen Plaquetario Medio	9,6	fL	8,8 – 12,0
Técnica: Impedancia eléctrica			
Proteínas plasmáticas	7,1	g/dL	6,0 – 8,0
Técnica: Refractometría			
Los valores de referencia están establecidos según la edad del paciente. (*Ref. Guía CLIA*)			

Fuente: Pequeñas especies (2023).

En la línea roja, se encuentran los valores de hematocrito y hemoglobina en los límites inferiores, indicando así que continúa con la anemia pero ha presentado mejoría clínica. Al continuar con la anemia, la médula ósea sigue liberando eritrocitos inmaduros, los cuales varían en tamaños, provocando así el aumento del ancho de distribución eritrocitaria.

Extendido de sangre y química sanguínea de seguimiento

Imagen 19. Extendido de sangre y química sanguínea de seguimiento.

EXTENDIDO DE SANGRE PERIFERICA	
Estudio morfología eritrocitaria:	**Anormal**
• Crenocitos (+ +)	
Estudio morfología plaquetaria:	**Anormal**
• Agregados plaquetarios (+)	
Estudio morfología leucocitaria:	Normal
OBSERVACION: No se observan estructuras compatibles con hemoparásitos.	
Técnica: microscopia directa	

Reticulocitos recuento manual	0,7	%	0,0 – 1,0
Reticulocitos corregidos	0,6		
Técnica: Microscopia directa por azul de cresil			

QUIMICA CLINICA			
Exámenes	**Resultado**	**Unidades**	**Intervalo**
ALT – GPT (Alanino aminotransferasa)	49	UI/L	21 - 112
Técnica: Ensayo UV correlacionado IFCC			
Creatinina en suero	1,01	mg/dL	Ver valores
Técnica: Ensayo colorimétrico - cinético			
VALORES EN CANINOS: (Criterios sugeridos (Baez, 2014)) De 1 a 10 kg: 0,30 – 1,10 mg/dL De 11 a 25 Kg: 0,50 - 1,60 mg/dL Igual o mayor a 25 kg: 0,52 a 1,90 mg/dL Estadio I: Creatinina en suero menor a < 1,4 mg/dL (No azotemia) Estadio II: Creatinina en suero de 1,4 – 2,8 mg/dL (Azotemia leve) Estadio III: Creatinina en suero de 2,9 – 5,0 mg/dL (Azotemia moderada) Estadio IV: Creatinina en suero mayor a > 5,0 mg/dL (Azotemia severa) *Guía IRIS Estadio CKD – Chronic Kidney Disease basado en creatinina sérica (año 2023)*			

Fuente: Pequeñas especies (2023).

En el extendido de sangre, salieron algunas alteraciones como crenocitos y agregados plaquetarios los cuales son indicativos de procesos artefactuales por mala toma de muestra.

Discusión

Uno de los objetivos del presente trabajo de grado fue observar la evolución del caso clínico de un mastocitoma grado II, en un canino macho de 9 años, raza labrador, así como también evaluar los tratamientos implementados en el presente caso.

Una neoplasia es una proliferación excesiva, incontrolada, autónoma e irreversible de las células con características morfológicas y funcionales que se alejan de sus precursoras (Hernández. 2017); por ello, la etiología de la mayoría de cáncer probablemente sea multifactorial.

Los tumores de las células cebadas o mastocitomas constituyen uno de los tumores de piel más comunes en el perro. Sin embargo, representan el 7-21% de los tumores cutáneos en perros con una tasa de metástasis del 10% hasta más del 95% (Romairone y Cartagena. 2014). Aunque es el tumor más frecuente en caninos, se pudo tener presente otros tipos de neoplasias en piel para los diagnósticos diferenciales, tales como carcinomas, linfomas cutáneos y lipomas.

En las predisposiciones para la presentación de dicha patología es la edad. La edad media de los perros es de 8 años (Thamm. 2006); siendo una edad aceptable para la presentación del mastocitoma por nuestro paciente Jumbo.

Los mastocitomas de grados II y III tienen un potencial metastásico más alto, y una probabilidad mayor de diseminarse. Ciertas localizaciones anatómicas (digital, inguinal, genital y mucosa oral) presentan un comportamiento biológico más agresivo. Algunos mastocitomas pueden desarrollar diseminación sistémica, apareciendo en hígado, bazo y médula ósea (Dobson. 2014). Aunque en Jumbo no se diseminó en la mucosa oral y la región inguinal, si se presentó metástasis en el pene, región axilar y en tórax izquierdo; pero no se diseminó hacia órganos internos como lo sugiere la literatura.

Los perros con mastocitoma sufren complicaciones debido a la liberación de sustancias bioactivas a partir de los mastocitomas. Los efectos locales de la degranulación incluyen eritema, inflamación e irritación del hospedador, hemorragia local y cicatrización deficiente (Willard y Tvedten. 2004). Los efectos secundarios tales como la inflamación, edema y cicatrización deficiente se pudo haber evitado o disminuido de grado, posiblemente sí al finalizar el procedimiento quirúrgico en el cual se realizó la extracción de las masas, se instauró un tratamiento para dichos síntomas. En la clínica se realizó un tratamiento con Quercetol de 500 mg durante 3 días para contrarrestar el sangrado y el edema; pero no fue instaurado hasta el momento en que el animal empezó a presentar edema durante las revisiones.

Macroscópicamente, el mastocitoma se puede parecer a cualquier lesión primaria o secundaria de la piel, y aproximadamente de un 10% a un 15% de los mastocitomas en perros son clínicamente difíciles de distinguir de otros tumores como lipomas subcutáneos. Pero, un tumor de origen mastocítico no puede ser considerado como un diagnóstico final hasta que la lesión haya sido evaluada por citología o histopatología (Couto. 2003)(Rassnick. 2005). La observación al realizar la histopatología de la masa permitió el diagnóstico certero del paciente con mastocitoma grado II, debido a la presencia de células pleomórficas a redondeadas que se tiñen intensamente.

Es importante tener presente los resultados de los exámenes realizados y buscar las posibles causas de alteraciones en algunos componentes, ya que esto nos puede indicar muchas cosas. En el hemograma vemos un aumento en la ALT que se encuentra en el citoplasma de los hepatocitos y también se encuentra en otros órganos; como el músculo cardíaco, músculo esquelético,riñones o los eritrocitos (Puig. 2020). La liberación y el aumento de esta enzima está muchas veces asociada a alteraciones en la membrana de la célula hepática, causadas generalmente por toxinas, procesos inflamatorios, hipoxia, traumatismos tisulares o neoplasias. Sin embargo, la elevación de la ALT no siempre es una enfermedad hepática primaria. Hay

diferentes causas de enfermedades que cursan con elevación de enzimas hepáticas, cuya causa primaria está lejos de encontrarse en el hígado (Puig. 2020).

Aunque la indicación para el tratamiento del mastocitoma de grado II es la radioterapia (Duncan y Dobson. 2014), para nuestro paciente se optó por realizar electroquimioterapia, ya que esta tiene mayor margen de seguridad en el tratamiento de este tipo de neoplasia que la radioterapia, además. De que está enfocada en recordarle a la célula la apoptosis y no la necrosis celular, evitando así mayor daño tisular que con la radioterapia.

Conclusiones

-Un diagnóstico definitivo, a tiempo y con la terapia adecuada, cirugías e histopatología que siempre será fundamental y determinará el éxito del procedimiento, es la forma correcta de desarrollar un caso clínico.

- Es necesario realizar todas las ayudas diagnosticas posibles para determinar el origen y plan terapéutico de las anormalidades en nuestros pacientes como lo son los exámenes de sangre, aspirado con aguja fina, histopatología, ecografía y radiografía.

- Según la literatura el mastocitoma es la neoplasia más frecuente en perros representando el 16 a 21% de las neoplasias cutáneas.

- El mastocitoma por ser una neoplasia, debe ser evaluado por un médico veterinario especialista en oncología, puesto que ellos poseen las bases y el conocimiento sobre el tema, para así realizar un abordaje correcto de dicha patología que afecta a nuestros pacientes.

- La razón de porqué el mastocitoma presenta alta incidencia en perros es desconocida y, seguramente, es multifactorial, por este motivo es fundamental evaluar todas los factores predisponentes tales como raza, edad, agentes virales, entre otros.

- Clasificar los tumores según su grado y su diferenciación nos permitirá tomar las decisiones terapéuticas correctas para abordar el caso particular de cada paciente.

- El método inicial para diagnosticar un mastocitoma es un aspirado con aguja fina, y posteriormente, la histopatología para determinar el tipo y grado de neoplasia que se presenta en el paciente.

Referencias

Couto, G. Moreno, N. (2013). *Oncología canina y felina, de la teoría a la práctica.* Grupo Asís Biomédica S L. SERVET, Saragoza, España.

Dobson, D. Lascelles, D. (2014). *Manual de oncología veterinaria en pequeños animales.* Ediciones S, Barcelona, España.

Hernández, N.; Monreal, A; Carvajal, V (2017). Frecuencia y caracterización de las principales neoplasias presentes en el perro doméstico en Tamaulipas, México. *Revista de Medicina Veterinaria*; 1 (35), 50-55.

Meuten D. J. (2002). *Tumors in domestic animals.* Cuarta edición, ed Iowa state presS.

Mir LM, Devauchelle P, Quintin Colonna F, Deslisle F, Doliger S, Fradelizi D, et al. (1997). *Primer ensayo clínico de tratamiento de sarcomas de tejidos blandos mediante electroquimioterapia.* Br J Cáncer.

Puig, J. (2020). *Cómo abordar el perro con alteración de las enzimas* https://vetfocus.royalcanin.com/es/cientifico/c%C3%B3mo-abordar-el-perrocon-alteraci%C3%B3n-de-las-enzimas-hep%C3%A1ticas

Romairone, A. Cartagena, J. C. (2014). *Atlas de tumores.* Edición Servet, Zaragoza, España.

Thamm, D. H., Turek, M. M., & Vail, D. M. (2006). Outcome and prognostic factors following adjuvant prednisone/vinblastine chemotherapy for high-risk canine mast cell tumour: 61 cases. *Journal of Veterinary Medical Science*, 68(6), 581-587.

Tvedten, H. Willard, M. (2004). *Diagnóstico clínico patológico práctico en los pequeños animales.* Cuarta edición, Buenos Aires. Editorial Intermédica.