# Carcinoma Escamocelular bien diferenciado con corrección mediante planectomía parcial: reporte de caso

**Trabajo de grado para optar por el título de Médica Veterinaria**

**Angie Lorena Navarro Giraldo**

**Asesor**

**Carlos Felipe Orjuela Acosta**
**MVZ,**

**Unilasallista Corporación Universitaria**

**Facultad de Ciencias Agropecuarias**

**Medicina Veterinaria**

**Caldas-Antioquia**

**2022**

## Contenido

**Lista de Tablas** ..... 4
**Introducción** ..... 6
**Objetivos** ..... 8
  **General** ..... 8
  **Específicos** ..... 8
**Marco Teórico** ..... 9
  **Tratamiento** ..... 16
    **Protocolo de actuación:** ..... 17
  **Preparación quirúrgica** ..... 21
  **Escisión del tumor** ..... 21
  **Reconstrucción quirúrgica** ..... 22
  **Cuidado postoperatorio** ..... 22
**Caso Clínico** ..... 23
  **Historia clínica** ..... 23
  **Listado de Problemas** ..... 24
  **Diagnóstico Diferencial** ..... 24
  **Plan diagnóstico** ..... 24
  **Tratamiento** ..... 24
  **Evolución** ..... 24
**Hallazgos** ..... 26
**Conclusión** ..... 26
  **Descripción anestésica** ..... 27
    **Premedicación** ..... 27
    **Inducción** ..... 27
    **Mantenimiento** ..... 27
  **Procedimiento quirúrgico** ..... 28
..... 29
  **Hallazgos a la histopatología** ..... 30
**Discusión** ..... 33
**Conclusiones** ..... 35
**Referencias** ..... 36

## Lista de ilustraciones

Ilustración 1 Valoración del uso de la electroquimioterapia como tratamiento ..... 20

Ilustración 2 Paciente con lesión erosiva ulcerativa en región de filtro nasal. ..... 23

Ilustración 3 Imagenes TAC ..... 27

Ilustración 4 Procedimiento quirúrgico .....**¡Error! Marcador no definido.**

Ilustración 5 Muestra para histopatología..... 30

Ilustración 6 Hematoxilina-Eosina 100x perla de queratina**¡Error! Marcador no definido.**

Ilustración 7 2-Hematoxilina-Eosina 100x neoplasia originándose en el epitelio de la mucosa ..... 32

Ilustración 8 -Hematoxilina-Eosina 100x perla de queratina 2 ..... 32

Ilustración 9 4-Hematoxilina-Eosina 40x neoplasia originándose en el epitelio de la mucosa nasal ..... 32

Ilustración 10 Hematoxilina-Eosina 40x neoplasia invadiendo hasta pericondrio ..**¡Error! Marcador no definido.**

## Lista de Tablas

Tabla 1 Clasificación de carcinoma de células escamosas..... 15

Tabla 2 Reseña..... 23

Tabla 3 Examen clínico de ingreso ..... 23

Tabla 4 Resultado bioquímica Sanguínea..... 25

Tabla 5 Resultado de perfil prequirúrgico..... 26

Tabla 6 Resultados de Tomografía axial computarizada ..... 26

## Resumen

El cáncer es una de las patologías con mayor interés en la medicina veterinaria en nuestra época. El presente trabajo documenta información de un caso de carcinoma de células escamosas en un Canino samoyedo de 8 años de edad de la clínica veterinaria animal hospital; el paciente presenta historial de exposición a un químico no identificado durante los paseos diarios, posteriormente inicia sintomatología clínica del tracto respiratorio superior, rinitis, rinorrea, patrón respiratorio obstructivo anterior. Se realiza tratamiento con Prednisolona a 0,5mg/kg, Cefalexina 25mg/kg, Omeprazol 1mg/kg y nebulizaciones (Gentamicina, dexametasona, terbutalina), sin respuesta médica, luego empieza con irritación marcada del tejido nasal y ulceración de la trufa, se decide realizar rinoscopia y se toma muestra para biopsia donde se tiene como diagnóstico inicial una Hiperplasia epitelial severa, con cambios compatibles con un posible Carcinoma escamocelular in situ, se consulta con especialista en oncología el cual recomienda empezar terapia con electro quimioterapia, obteniendo una respuesta inadecuada y finalmente se realiza tomografía axial computarizada simple y contrastada de cara para toma de decisiones respecto a extensión quirúrgica y realizar planectomía nasal.

**Palabras claves:** Carcinoma escamocelular, histopatología, planectomía

## Introducción

Las neoplasias son proliferaciones anormales de los tejidos que se inician de manera aparentemente espontánea (no se conoce la causa de la mayoría de ellos), de crecimiento progresivo, sin capacidad de llegar a un límite definido, carente de finalidad y regulado por leyes propias más o menos independiente del organismo. Este es un aumento anormal y sin control (anarquía celular) de un tejido, cuyo crecimiento excede y no está coordinado con el crecimiento de los tejidos normales y continúa creciendo tras el cese de los estímulos que lo provocaron (Goldman, 2003).

Las neoplasias nasales se pueden desarrollar a partir de los diferentes tejidos que componen la cavidad nasal, tales como hueso, cartílago, tejido conjuntivo, tejido epitelial y vasos sanguíneos. Se sabe que los tumores nasales se presentan con mayor frecuencia en perros de tallas mediana y grande, en razas dolicocéfalas y mesocéfalas, así como en aquellos animales de nariz larga (Williams, 2006).

Se sugiere también que existe cierta predisposición de sexo donde los machos se ven ligeramente más afectados que las hembras. La edad y el ambiente son factores preponderantes implicados en la epidemiología de las neoplasias nasales, la evolución de éstas generalmente inicia en perros adultos a partir de los siete años y particularmente en animales seniles. Los tumores nasales se complican fácilmente con infecciones bacterianas y micóticas, así como con procesos alérgicos, lo que provoca que los signos clínicos se confundan entre sí (Murphy, 2013).

Los signos clínicos que se asocian frecuentemente con la presencia de los tumores nasales son: Secreción nasal, epistaxis, epífora, y en menor frecuencia se pueden presentar episodios convulsivos. Algunas veces los tumores nasales pueden

invadir tejidos y estructuras adyacentes y provocar metástasis que ocasionan exoftalmos, deformidad facial, pérdida de piezas dentales y diferentes signos nerviosos (Murphy, 2013).

La gran mayoría de las neoplasias nasales caninas son de tipo maligno, se consideran localmente agresivas, invasivas y metastásicas (Williams, 2006).

# Objetivos

## General

Presentar un reporte de caso de un canino con carcinoma escamocelular con corrección quirúrgica mediante planectomía de la Clínica Veterinaria Animal Hospital.

## Específicos

- Mostrar el pronóstico de recuperación de un paciente con planectomía nasal
- Describir la técnica de planectomía para retiro de masas a nivel nasal
- Describir la diferencia a nivel histológico de un carcinoma de células escamosas in situ e invasivo

# Marco Teórico

## Carcinoma de células escamosas

El carcinoma de células escamosas (CCE) del plano nasal es común en el gato, pero raro en el perro. Los sitios afectados con mayor frecuencia en el perro son el flanco, el abdomen y el lecho ungueal. Suele ser una enfermedad de los animales más viejos, con una edad media de 8 años. Por lo general, existe una exposición solar crónica, que da como resultado la progresión de cambios actínicos a carcinoma in situ y finalmente a carcinoma invasivo. En perros, existe una alta incidencia de CCE plano nasal en labradores y perros perdigueros de oro, respecto a la predisposición por sexo, los perros machos se presentan con mayor frecuencia.

El CCE puede aparecer como una lesión proliferativa o erosiva y en el plano nasal generalmente son localmente invasivos durante un largo período de tiempo, que va meses a años, aunque tardan en hacer metástasis (Lana et al, 2004). Ocupa el octavo lugar dentro de las neoplasias cutáneas y subcutáneas (4,6 %) que afectan a los caninos, y a nivel oral representa entre 20 y 30 % del total de tumores malignos. Habitualmente son ulcerosos, perforantes y cubiertos de costras (Ettinger S, Feldman E, 2003).

El CCE crece a partir de células epiteliales escamosas que producen queratina, ya sea a nivel cutáneo o en mucosas (especialmente oral). Mediante técnicas de hibridación in situ, estudios recientes demostraron la presencia de ADN de Papilomavirus, y se están realizando investigaciones para determinar el papel de este virus en la aparición de estas neoplasias

**Etiología**

El origen del CCE se relaciona fuertemente con la exposición frecuente a los rayos ultravioletas y sus reacciones fotoquímicas que activan las rutas inflamatorias alterando el sistema inmune y dañando el ADN; además, puede ser localmente inmunosupresora, reduciendo la efectividad de las defensas inmunológicas locales. Suele estar relacionado con animales de capa blanca (dálmatas, bulterrier y los gatos blancos). Entre las razas caninas más afectadas se encuentran: Poodle, Blood Hound, Rottweiler, Bóxer, Golden Retriever, Doberman y mestizos (Fuchs y Marmur, 2007).

**Historia y signos clínicos**

El CCE invasivo suele estar precedido por un curso prolongado de la enfermedad (meses a años) que progresa a través de las siguientes etapas: formación de costras y eritema, erosiones superficiales y úlceras (carcinoma in situ o CEC temprano) y, finalmente, lesiones erosivas profundamente invasivas. En perros el CCE a menudo ocurre en la membrana mucosa de la fosa nasal o en el plano externo. Los pacientes a menudo han sido tratados con corticosteroides o ungüentos tópicos, con una respuesta mínima.

**Técnicas de diagnóstico y evaluación**

En el caso de lesiones erosivas o proliferativas, se puede realizar una biopsia en cuña profunda para determinar el grado de invasión y el tipo histológico de la enfermedad. Estas biopsias requieren una breve anestesia general debido a la sensibilidad del plano nasal. La hemorragia puede ser temporalmente profusa y generalmente requiere una o dos suturas profundas para aplicar los bordes. Los raspados citológicos y las biopsias superficiales tienen poco valor porque con frecuencia

solo revelan inflamación, que puede acompañar tanto al cáncer como a enfermedades no cancerosas. Los ganglios linfáticos rara vez se ven afectados, excepto en casos muy avanzados de enfermedad, y las radiografías torácicas casi siempre son negativas para metástasis. La tomografía computarizada (TC) y la resonancia magnética (RM) han demostrado ser una valiosa herramienta de estadificación en perros con SCC de la fosa nasal. Pueden ayudar a definir la extensión posterior del tumor y guiar el nivel posterior de resección o la extensión posterior del campo de radiación.

**Terapia**

El CCE y probablemente otras neoplasias también se clasifican en dos categorías generales: enfermedad superficial mínimamente invasiva versus enfermedad profundamente infiltrante. Los cánceres superficiales pueden tratarse eficazmente mediante casi cualquier método, incluida la criocirugía, láser, terapia fotodinámica, quimioterapia con carboplatino intralesional, carboplatino intralesional combinado con radioterapia (RT), hipertermia e irradiación sola. La RT, en particular, que tendría la mayor probabilidad de preservar el aspecto cosmético de la nariz, ha tenido tasas de control local pobres para el CCE más grande e invasivo en el perro, pero es más eficaz para tratar el CCE del plano nasal en el gato. Las expectativas de radiación con otros tipos de tumores deben extrapolarse de los resultados obtenidos en sitios más convencionales.

Los resultados funcionales y estéticos son buenos en el gato y de regulares a buenos en el perro. Este procedimiento probablemente sea el tratamiento de elección para las lesiones invasivas que no se han extendido ampliamente al labio o la piel circundante. El autor ha descubierto que la RT adyuvante ha tenido éxito si los márgenes

de eliminación son incompletos. Se ha informado la eliminación combinada del premaxilar y el plano nasal en perros con lesiones invasivas extensas.

**Carcinoma de células escamosas in situ**

El CCE in situ se define como un carcinoma que no ha penetrado la membrana basal del epitelio. Clínicamente, el CCE in situ puede presentarse como erosiones de la epidermis, proliferaciones o placas con costras, dolorosos a la palpación. Por definición, el carcinoma in situ aún no es invasivo y, por lo tanto, no se ha producido metástasis. Sin embargo, si no se trata, el carcinoma in situ puede progresar a carcinoma invasivo y poner al paciente en riesgo de metástasis.

Muchos enfoques de tratamiento son efectivos para el SCC in situ. La escisión quirúrgica es el tratamiento de elección para la mayoría de las lesiones. La mediana del intervalo libre de enfermedad y la supervivencia en 39 gatos tratados con escisión quirúrgica fue de 594 días y 675 días, respectivamente.

**Sitios y morfología macroscópica**

En perros, estos son los carcinomas de piel diagnosticados con mayor frecuencia. Dos formas ocurren en perros: piel y subungueal. Los carcinomas de células escamosas de la piel son tumores de perros mayores. Bloodhounds, Basset Hounds y Standard Poodles corren mayor riesgo. Aparecen en la cabeza, la parte inferior de las piernas, el abdomen y la parte trasera. La mayoría aparecen como parches y bultos firmes, elevados y frecuentemente ulcerados. A veces pueden crecer hacia afuera con una superficie como una verruga. Algunos son causados por la exposición prolongada al sol. Estos generalmente se desarrollan en la parte inferior del abdomen, especialmente en o cerca del área púbica en razas de piel blanca y pelo corto, como dálmatas, pitbull terriers, bull

terriers y beagles. Se desarrollan en la parte inferior de los perros porque la piel con poco pelo ofrece una protección mínima contra la radiación ultravioleta. Muchos animales se asolean acostados boca arriba. También reciben algo de radiación solar que se refleja desde el suelo. Antes de que se desarrolle un tumor maligno, los perros desarrollan queratosis por lo que genera una piel engrosada y descolorida, Los perros con pelaje blanco son más susceptibles al SCC cutáneo, mientras que los perros con pelaje oscuro parecen estar sobrerrepresentados en los casos de tumores digitales (Meuten,2002).

**Características histológicas**

Los CCE completamente desarrollados son fáciles de diagnosticar, sin embargo, los cambios precoces o preneoplásicos pueden ser sutiles. Las lesiones neoplásicas tempranas, denominadas queratosis actínica, muestran hiperplasia epidérmica, hiperqueratosis, paraqueratosis, acantosis, acentuación de la capa epidérmica y displasia de queratinocitos. Los queratinocitos afectados, que se encuentran mayoritariamente en la capa basal y espinosa, presentan pérdida de polaridad, cariomegalia, hipercromatismo nuclear, nucléolos agrandados y prominentes y figuras mitóticas de queratinocitos basales y suprabasales.

Los **CCE** tienen una asociación con la epidermis suprayacente, aunque esto no siempre se puede encontrar en el examen microscópico. Islas, cordones y trabéculas de células epiteliales escamosas neoplásicas invaden la dermis y la subcutis. La cantidad de queratina, vista como material fibrilar eosinofílico intracitoplasmático (tonofilamentos de queratina), producida por las células neoplásicas es bastante variable. Cuando hay una queratinización extensa, que puede ser ortoqueratótica o paraqueratósica, y en neoplasias bien diferenciadas existe la formación de distintas “perlas” de queratina.

El número de figuras mitóticas es variable, pero son más frecuentes en neoplasias menos diferenciadas. La invasión de la dermis y el tejido subcutáneo puede provocar una respuesta desmoplásica. A menudo hay un infiltrado de neutrófilos en las islas de epitelio escamoso neoplásico, mientras que las células plasmáticas y los linfocitos se encuentran en el estroma del tejido conectivo que rodea el epitelio neoplásico. Los márgenes invasivos de la neoplasia pueden mostrar neurotropismo así como invasión de los linfáticos dérmicos y subcutáneos.

**Crecimiento y metástasis**

Los SCC suelen ser de crecimiento lento. La mayoría de las neoplasias, aunque invasivas, no muestran diseminación metastásica a los ganglios linfáticos regionales; La metástasis en los ganglios linfáticos regionales se encuentra con mayor frecuencia con neoplasias poco diferenciadas o neoplasias que han estado presentes durante un tiempo considerable antes de ser diagnosticadas o extirpadas. En general, la metástasis a los ganglios linfáticos regionales y otros órganos es poco común en comparación con los CCE orales.

## Clasificación de carcinoma de células escamosas

Los SCC varían considerablemente en su apariencia histológica. Esta función se ha utilizado para clasificar estos tumores (sistema de clasificación de Broder).

**Tabla 1 Clasificación de carcinoma de células escamosas**

| | |
|---|---|
| **Grado 1 (bien diferenciado)** | Se caracteriza por células neoplásicas con abundante citoplasma eosinofílico, puentes intercelulares y masas laminadas concéntricas de queratina, las perlas de queratina. El pleomorfismo nuclear y la actividad mitótica son mínimos. La invasión de la dermis y subcutis se acompaña de una proliferación de tejido conectivo fibroso. |
| **Grado 2 y 3 (moderadamente diferenciado)** | Se caracteriza por células tumorales con citoplasma menos eosinofílico, núcleos con mayor pleomorfismo e hipercromatismo y figuras mitóticas más numerosas, algunas de las cuales pueden resultar bastante extrañas. Se encontrarán menos perlas de queratina y los puentes intercelulares pueden ser difíciles de identificar. La invasión es más prominente con islas de células neoplásicas que parecen más pequeñas que con un SCC bien diferenciado. |
| **Grado 4 ( pobremente diferenciado)** | Puede mostrar poca diferenciación escamosa. El citoplasma parece anfófilo y los núcleos son extremadamente pleomórficos con hipercromatismo y marcada actividad mitótica. Las células neoplásicas son profundamente invasivas, a menudo aparecen como células individuales o pequeños grupos de células en una matriz desmoplásica. |

Meuten, D. J. (Ed.). (2016). *Tumors in Domestic Animals.*

## Tratamiento con Electroquimioterapia

La electroquimioterapia es una alternativa a la quimioterapia clásica, basada en el efecto que produce un campo eléctrico en la célula. Los pulsos eléctricos conllevan a una reorganización de la membrana plasmática dando lugar a un aumento de la permeabilidad celular. Este efecto se combina con la administración local o sistémica de quimioterápicos de baja permeabilidad a la membrana plasmática. De este modo, se potencia el mecanismo de acción de ambos componentes y se consigue destruir o paliar los efectos malignos de la neoplasia. Varios estudios realizados en medicina humana

demuestran que la efectividad antitumoral es de alrededor de un 80-85%. En medicina veterinaria, se ha demostrado una eficacia similar para el tratamiento de diferentes tipos de tumores cutáneos y subcutáneos de perros, gatos y caballos. Llegándose a obtener una respuesta a largo plazo en el 80% del total de los casos analizados.

**Mecanismo de acción:**

La electroquimioterapia puede considerarse como una técnica de ablación local para tumores de diferentes tipos histológicos. La técnica se basa en la inyección sistémica (por infusión intravenosa) o intralesional directa de ciertos quimioterápicos de baja permeabilidad celular junto con la emisión de pulsos eléctricos sobre la masa tumoral. En condiciones fisiológicas normales, el campo eléctrico en la membrana celular es de aproximadamente 10V/cm (potencial transmembrana). Cuando se aplica un campo eléctrico por encima de este valor umbral, la membrana sufre cambios en su estructura que conllevan un incremento de la conductividad y la permeabilidad celular. De este modo, la electropulsación conlleva un aumento del tamaño de los poros celulares y un incremento de la permeabilidad de la membrana celular que se traduce en una mayor absorción de los fármacos quimioterápicos. Con esta técnica se pretende mejorar la eficacia de la acción de los fármacos citostáticos mediante su acumulación intracelular a partir de un proceso previo, la electroporación de la membrana celular.

**Tratamiento**

El tratamiento completo suele desarrollarse en dos fases: En una primera etapa se introducen los fármacos sistémicamente mediante una infusión intravenosa o inyectándolos directamente en la lesión tumoral. Los quimioterápicos más utilizados en esta técnica son la bleomicina y el cisplastino, dos fármacos hidrófilos con baja

permeabilidad de la membrana. Debido a su citotoxicidad mejorada en el lugar de aplicación del impulso eléctrico las dosis necesarias para conseguir un buen efecto antitumoral son bajas y, consecuentemente, apenas se observan efectos secundarios sistémicos.

En una segunda etapa se genera la electropulsación en forma de pulsos eléctricos que inciden directamente en las células tumorales. Bajo condiciones controladas, in vitro o en el animal vivo, la membrana celular incrementa su permeabilidad permitiendo que los fármacos quimioterápicos penetren en el interior de la célula.

**Protocolo de actuación:**

***1. Selección de los pacientes***

Una vez diagnosticado el tumor como carcinoma de células escamosas es preciso evaluar si el paciente es apto para recibir este tratamiento. Para ello es esencia revisar el historial del animal (datos generales relativos a la edad, la raza, el sexo y todos aquellos datos relacionados con la neoplasia: tipo de CCE, progresión o evolución del tumor en el tiempo, historial de tratamientos previos y los resultados obtenidos, y finalmente la tasa de recurrencia). Se tiene que hacer especial incidencia en la posible existencia de una hipersensibilidad la bleomicina si el animal ha recibido un tratamiento de quimioterapia. También cabe evaluar las posibilidades de éxito de tratamiento, las tasas de supervivencia, curación y remisión y tener en cuenta las expectativas que tienen los propietarios sobre el éxito del tratamiento. Si no se ha realizado previamente, es recomendable hacer una biopsia de tejido para evaluar la histología y determinar el alcance del tratamiento y estadio del paciente.

Debido a que el carcinoma de células escamosas suele aparecer con más frecuencia en animales geriátricos, se recomienda realizar una revisión general del paciente antes de implantar el tratamiento para detectar enfermedades concomitantes, infecciones crónicas o enfermedades hematológicas que podrían alterar la coagulación durante el tratamiento. Además, hay que tener en cuenta que se utilizara anestesia general o se sedara profundamente al paciente por lo que, es conveniente realizar una valoración preanestésica que incluya analíticas generales.

***2. Pruebas de laboratorio***

Para la valoración preanestésica es esencial realizar análisis con un panel bioquímico completo y un análisis hematológico. Es fundamental incluir en la analítica ciertos parámetros que pueden ser indicativos de una enfermedad renal crónica subclínica o una patología hepática avanzada como son la urea en sangre (BUN), creatinina, la alanina aminotransferasa (ALT), fosfatasa alcalina (FA).

Otros parámetros que se analizan para conocer el estado clínico del paciente son la albúmina,  fósforo, sodio, potasio, cloruro y la concentración de lipasa. Además, debe realizarse un análisis de sangre especifico si el paciente está recibiendo un medicamento que pudiera alterar los cambios en la capacidad de coagulación y se debe comprobar su perfil de coagulación. El recuento plaquetario debe ser mayor que 100.000/mm3. En el caso de que sea menor, el perfil de coagulación (PT, APTT, fibrinógeno, dímero D) debe ser normal.

***3. Elección del modo de funcionamiento***

Selección del electrodo: es muy importante elegir el tipo de electrodo correcto ya que su configuración afecta a la distribución del campo eléctrico en el tejido. Para la

electroquimioterapia se utilizan dos tipos de electrodos: los electrodos de placa y los de aguja.

-Los electrodos de placa están formados por dos placas paralelas de acero inoxidable: la distancia interior entre los electrodos depende del tamaño del tumor y de la capacidad del generador de impulsos eléctricos. Por lo general, suele ser de 6-8 mm.

-Los electrodos de aguja pueden estar dispuestos en filas o de forma hexagonal. El electrodo hexagonal tiene una aguja central y seis agujas en una matriz circular.

-Los pulsos se aplican entre un par de electrodos de forma bidireccional. Se suele seleccionar el tipo de electrodo según la profundidad que tiene la masa tumoral con el fin de realizar la electroporación de forma adecuada.

***4. Generadores de impulsos eléctricos***

Los pulsos eléctricos se aplican con un generador de impulsos eléctricos. Se trata de una máquina que genera impulsos de onda cuadrada que tiene un software integrado y una interfaz de pantalla táctil que permite seleccionar el tipo de impulsos eléctricos que se pretende aplicar. El generador está equipado con un botón de activación de impulsos que puede ser controlado por un interruptor de pie.

***5. Aplicación del tratamiento:***

Tras la depilación y la aplicación del gel en el área tumoral se va a administrar la dosis adecuada de citostático. Este debe inyectarse lentamente, en un tiempo de unos 30 segundos, para evitar fugas. La dosis a inyectar depende del tamaño del tumor y de la forma de administración.

Para la inyección intratumoral las dosis difieren según el tamaño de la masa tumoral:

- Si el tumor es de menos de 1 cm3, la dosis de bleomicina es de 0’5 ml (1500 UI)/cm3 de tumor.

-Si el tumor tiene un tamaño superior a 1 cm3 la dosis de bleomicina va desde 0’5 a 1 ml (1500- 3000 UI)/cm3 .

- Sin embargo, la dosis en inyección intravenosa es la misma en ambos casos: 300 UI/ kg.

***6. Revisiones post tratamiento***

Una semana tras el tratamiento es conveniente programar una cita para evaluar el efecto de la terapia sobre el tumor y detectar posibles reacciones adversas. Posteriormente se recomienda hacer dos reevaluaciones: la segunda pasadas dos semanas tras la electroquimioterapia y otra a las cuatro semanas.

**Ilustración 1 Valoración del uso de la electroquimioterapia como tratamiento**

| Ventajas | Desventajas |
|---|---|
| Terapia relativamente sencilla | Disponibilidad de los electrodos limitada |
| Sesiones son cortas | No tiene efectos sobre las posibles metástasis en otros órganos internos. |
| Bajas dosis de citostáticos | Algunos efectos adversos |
| Terapia ambulatoria | |
| Alta afectividad antitumoral | |
| Efecto tóxico mínimo y aplicación segura | |

## Preparación quirúrgica

La escisión quirúrgica de un CCE nasal a menudo se descarta como una opción debido a las dificultades percibidas en la técnica quirúrgica y las preocupaciones sobre la cosmesis, es decir, el aspecto posoperatorio del paciente. Ciertamente, para obtener un margen clínico, la cirugía requiere la extirpación de la nariz (planectomía nasal o, más coloquialmente, 'nosectomía') y ocasionalmente la premaxila (Ladlow,et al 2014). La cirugía en sí no es particularmente onerosa, aunque requiere un manejo de enfermería posoperatorio moderadamente intensivo.

La planificación preoperatoria para la nosectomía debe incluir investigaciones bioquímicas y hematológicas de rutina (idealmente con examen de orina también). Se debe realizar un estudio oncológico completo para definir los márgenes necesarios para la escisión y descartar enfermedad metastásica (Fowler y Williams, 1999). El examen de las fosas nasales con un otoscopio dará una idea de la extensión, pero también se deben tomar radiografías de cráneo, junto con tres proyecciones de los pulmones. Si existe alguna sospecha de que se ha producido una invasión más profunda, se debe considerar la derivación para una resonancia magnética (MRI) o una tomografía computarizada (TC).

### Escisión del tumor

La nariz se extirpa con una hoja del número 10 o 15: dependiendo de la extensión del CCE, se realiza una premaxilectomía (o maxilectomía (Lascelles et al, 2004). La hemorragia, como se mencionó, puede ser rápida y debe controlarse mediante una combinación de electrocauterización y compresión directa. Si se realiza una maxilectomía, puede ser necesario ligar las arterias palatinas (Gallegos et al, 2007).

**Reconstrucción quirúrgica**

La reconstrucción del lecho quirúrgico dependerá de la extensión de la resección: en los casos en que se haya extirpado el plano, sin premaxilectomía, se puede cerrar la piel alrededor de la abertura nasal con una simple sutura en bolsa de tabaco, aunque el autor prefiere colocar simple suturas interrumpidas a través del cartílago nasal y la mucosa. Donde se ha realizado una resección más extensa, es necesario elevar los colgajos labiales para cerrar el defecto oral (Worley, 2016): también se debe cerrar la mucosa palatina.

**Cuidado postoperatorio**

Los perros y gatos son respiradores nasales primarios. Así, aunque pueden respirar por la boca, solo lo hacen en condiciones, generalmente, extremas. La secreción seca alrededor de un sitio de planectomía nasal puede llevar a una obstrucción nasal casi completa, lo que resulta en una respiración abdominal marcada e hipoxia a medida que los pacientes continúan intentando respirar por la nariz. Esto es especialmente importante en el período posoperatorio inmediato, cuando los pacientes pueden ser propensos a sufrir un paro respiratorio y luego cardíaco. En caso de felinos, y en menor medida los perros, suelen necesitar un buen grado de estimulación olfativa para mejorar el apetito. Si los gatos no pueden oler su comida, es muy poco probable que coman. Esto no solo retrasa la recuperación de la cirugía, sino que puede provocar una anorexia posoperatoria grave. Se debe tener en cuenta El "estándar de oro" de la terapia quirúrgica para este tipo de procedimientos debe ser el uso de la TC y la RM para determinar con mayor precisión la extensión de la invasión tumoral antes de la escisión.

## Caso Clínico

### Historia clínica

Ingresa paciente canino, macho de 8 años de edad, el motivo de ingreso es por exposición a químico no identificado durante los paseos diarios

**Ilustración 2 Paciente con lesión erosiva ulcerativa en región de filtro nasal.**

**Tabla 2 Reseña**

| | |
|---|---|
| **Nombre** | Siku |
| **Especie** | Canino |
| **Raza** | Samoyedo |
| **Sexo** | Macho |
| **Color** | Blanco |

**Tabla 3 Examen clínico de ingreso**

| | |
|---|---|
| **Actitud** | Alerta al medio |
| **Temperamento** | NE |
| **Membranas mucosas** | Rosadas, húmedas y brillantes |
| **Tiempo de llenado capilar** | 1 segundo |
| **Frecuencia cardiaca** | 110 lpm |
| **Frecuencia respiratoria** | 40 rpm<br>Se evidencia rinorrea y dificultad respiratoria |

| | |
|---|---|
| **Temperatura** | 38.8°C |
| **Motivo de consulta** | Tiene estornudos, tiene flujo nasal y dificultad para respirar |

**Listado de Problemas**

- Rinorrea
- Disnea

**Diagnóstico Diferencial**

- Rinitis

**Plan diagnóstico**

- Hemoleucograma
- Alt
- Creatinina

**Tratamiento**

Prednisolona a 0,5mg/kg, Cefalexina 25mg/kg, omeprazol 1mg/kg y nebulizaciones (Gentamicina, dexametasona, terbutalina).

**Evolución**

El paciente con el tratamiento inicial no presenta mejoría, empieza a mostrar una lesión ulcerativa en la región de filtro nasal aproximadamente de 4cm, por lo que se recomienda realizar rinoscopia y toma de biopsia e histopatología. El informe de histopatología describió Hiperplasia epitelial severa, cambios compatibles con un posible Carcinoma escamocelular in situ; con base en esto se programa cita de valoración con especialista en oncología. Se observa deformación en masa de plano nasal, en región

dorsal y de filtro, con renuencia a la manipulación y palpación zonal, el crecimiento es exofítico no parece infiltrante, se realiza solo una sección de electroquimioterapia, primero de canaliza al paciente para realizar sedación en este caso se realiza con Propofol® 2mg/kg, se administra 15U/I de bleomicina intratumoral y se generan los impulsos eléctricos. No se obtiene respuesta satisfactoria con la electro quimioterapia y se observa crecimiento de la masa de aproximadamente 13mm, ulcerativa de apariencia nodular en la región de filtro nasal, el propietario no acepta realizar otras secciones de electro quimioterapia y se decide valorar con cirujano, se recomienda la resección de plano nasal, se realiza TAC para toma de decisiones respecto a extensión quirúrgica. Además, se toman exámenes pre quirúrgicos (Hemograma, ALT, Creatinina) y tiempos de coagulación TP (Tiempo de Protrombina) y TPT (Tiempo Parcial Tromboplastina).

**Tabla 4 Resultado bioquímica Sanguínea**

| BIOQUÍMICA SANGUÍNEA | | | |
|---|---|---|---|
| **Analito** | **Resultado** | **Unidades** | **Valor de referencia** |
| **TP Tiempo de Protombina** | 6.14 | Segundos | 6.0-8.4 |
| **TPT Tiempo Trombop. Parcial** | 13.49 | Segundos | 10-17 |
| **Interpretación**: *** Los valores de referencia son tomados de la literatura y se dan a título orientativo; tener en cuenta que pueden variar acorde a la edad, peso, raza, estado gestacional, localización geográfica, entre otros. El médico veterinario tratante los debe interpretar en conjunto con la sintomatología del paciente y las variantes mencionadas. | | | |

## Tabla 5 Resultado de perfil prequirúrgico

**1Perfil Prequirúrgico Basico**

| | | | |
|---|---|---|---|
| **Alanino Aminot SGPT / ALT** | 61.82 | U/L | 15-58 |

**Metodo(s)**: Enzimatica colorimetrica. //**Analista**: ROGER AUGUSTO COLL MONTERO / **Fecha de análisis:** 2021-08-31 / **Estado de la muestra:** PROCESADA, Satisfactorio, ,-

| | | | |
|---|---|---|---|
| **Creatinina** | 1.16 | mg/dl | 0.5-1.5 |

**Metodo(s)**: Enzimatica Colorimetrica. //**Analista**: ROGER AUGUSTO COLL MONTERO / **Fecha de análisis:** 2021-08-31 / **Estado de la muestra:** PROCESADA, Satisfactorio, ,-

**Cuadro Hemático Electrónico.**

| Examen | Resultado | Unid | Rango sugerido | Examen | Resultado | Unid | Rango sugerido |
|---|---|---|---|---|---|---|---|
| **RECUENTO DE ERITROCITOS** | | | | | | | |
| Eritrocitos | 6040000 | Eri/ul | 5300000 - 8830000 | Anisocitosis | No se observa | | |
| Hemoglobina | 14 | g/dl | 12.7-16.3 | Macrocitos | No se observa | | |
| Hematocrito | 44.7 | % | 39,2-58,8 | Crenocitos | No se observa | | |
| VCM | 74.01 | fl | 70 (60-77) | Policromatofilia | No se observa | | |
| HCM | 23.18 | pg | 19 - 23 | Dianocitos | No se observa | | |
| CHCM | 31.32 | g/dl | 33 (31-34) | Microcitos | No se observa | | |
| Reticulocitos | 0.3 | % | 0 - 1 | Hipocromia | No se observa | | |
| **RECUENTO DE PLAQUETAS** | | | | | | | |
| Rec. de plaquetas | 392000 | plt/uL | 160.000-461.000 | VPM vol promedio | 7.4 | fL | 8.0-13.0 |
| **PROT. PLASMA** | 74 | g/L | 55-78 | | | | |

**RECUENTO DE LEUCOCITOS**

| **Valores Relativos** | | | | **Valores Absolutos** | | | |
|---|---|---|---|---|---|---|---|
| Leucocitos | 14000 | Leu/ul | 6.000-15.000 | Leucocitos | 14000 | Leu/ul | 6.000-15.000 |
| Neutrófilos | 77 | % | 50-73 | Neutrófilos | 10780 | Neu/ul | 3,300 - 10,000 |
| Eosinofilos | 2 | % | 1 - 10 | Eosinofilos | 280 | Eos/ul | 100 - 1,500 |
| Linfocitos | 20 | % | 25 - 33 | Linfocitos | 2800 | Linfo/ul | 1,000 - 4,500 |
| Monocitos | 1 | % | 1 - 7 | Monocitos | 140 | Mon/ul | 100 - 700 |
| Neutrófilos en Banda | 0 | % | 0 - 4 | Neutrófilos en Banda | 0 | band/ul | 0 - 700 |
| Células inmaduras | 0 | % | 0 | Células inmaduras | 0 | Cel inm/ul | 0 |
| Linfocitos Reactivos | 0 | % | 0 | Linfocitos Reactivos | 0 | Lreact/ul | 0 |
| Basófilos | 0 | % | | Basófilos | 0 | Baso/ul | 0 |

**Hallazgos al frotis sanguineo**

| | |
|---|---|
| Otros Hallazgos en la Linea Roja | Normocitica normocromica |
| Linea Blanca | Neutrofilia absoluta, linfopenia relativa, |
| Serie Plaquetaria | Moderadas macroplaquetas |
| Otros Hallazgos | Ninguno |

## Tabla 6 Resultados de Tomografía axial computarizada

### Hallazgos

Masa nasal derecha, de apariencia nodular adherida a la porción móvil del tabique nasal, en su aspecto más rostral, de aproximadamente 13.3mm,con zona infiltrativa, mal definida, con realce leve con el medio de contraste, que compromete plano nasal, rostrum derechos, ala nasal del mismo lado, con oclusión parcial del orificio nasal, rostrum derechos, ala nasal del mismo lado, con oclusión parcial del orificio nasal , sin aparente compromiso del cartílago nasal accesorio, no presenta calcificaciones ni signos de necrosis. Ala nasal izquierda y labio sin alteraciones.

Pliegues rectos y alares, turbinas y senos paranasales sin lesiones. No se observa lesión ósea. Parénquima encefálico incluido de apariencia normal. Permeabilidad las estructuras vasculares. Órbitas, articulaciones temporomandibulares y oídos sin alteraciones. Linfonodos submandibulares, sin alteración en sus características morfológicas

### Conclusión

Masa del plano nasal derecho y de la porción móvil del tabique de características neoplásicas.

**Ilustración 3 Imagenes TAC**

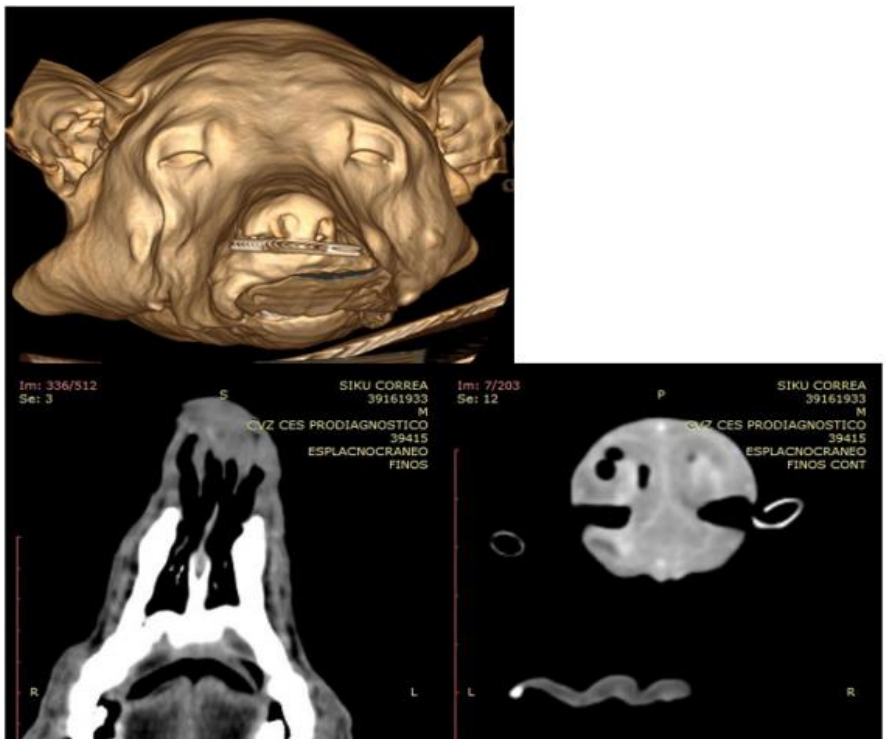


**Descripción anestésica**

| Premedicación | Inducción | Mantenimiento |
|---|---|---|
| Acepromacina 0.06mg/kg | Propofol 2 mg/kg | Isoflurano 1.5% CAM |
| Tramadol 3mg/kg | Ketamina 2mg/kg | |
| Meloxicam 0.1mg/kg | | |
| Omeprazol 1mg/kg | | |
| Cefalotina 20mg/kg | | |

## Procedimiento quirúrgico

Se realiza intubación del paciente con tubo endotraqueal calibre 8, Se posiciona el paciente decúbito esternal con cabeza apenas levantada y se realiza tricotomía de la zona y posterior a esto se prepara la cirugía aséptica.

Se colocan campos alrededor del plano nasal y este se extrae por completo con incisión cutánea de 360 ° utilizando electrobisturí, posterior a ello, se retraen los bordes cutáneos exponiendo las conchas nasales. La submucosa del labio inciso se sutura a través de los orificios del paladar duro con material de sutura absorbible de monofilamento. El labio se une en la línea media del paladar con suturas que se colocan aproximadamente en el medio de cada incisión del labio.

La membrana mucosa del labio se sutura a la membrana mucosa del paladar duro y el labio contralateral se sutura con material de sutura absorbible de monofilamento en un patrón de sutura continua o discontinua. Este cierre da como resultado el cierre de la cavidad bucal en forma de “T”. La piel de los labios se aproxima en la línea media con material de sutura monofilamento no absorbible.

Para reducir el diámetro de la abertura a un tamaño correspondiente al diámetro del plano nasal extirpado, se coloca una sutura simple continua en bolsa de tabaco alrededor de la piel y el labio que recubren la cavidad nasal expuesta. La piel no se sutura al hueso ni a los cornetes nasales durante la aplicación en bolsa de tabaco. Suturas interrumpidas simples de nailon 4-0 o 5-0 para suturar la piel con pelo a la mucosa nasal. Esto se realiza circunferencialmente alrededor del sitio, dejando un orificio de aproximadamente 1 cm.

**Ilustración 4 Procedimiento quirúrgico**

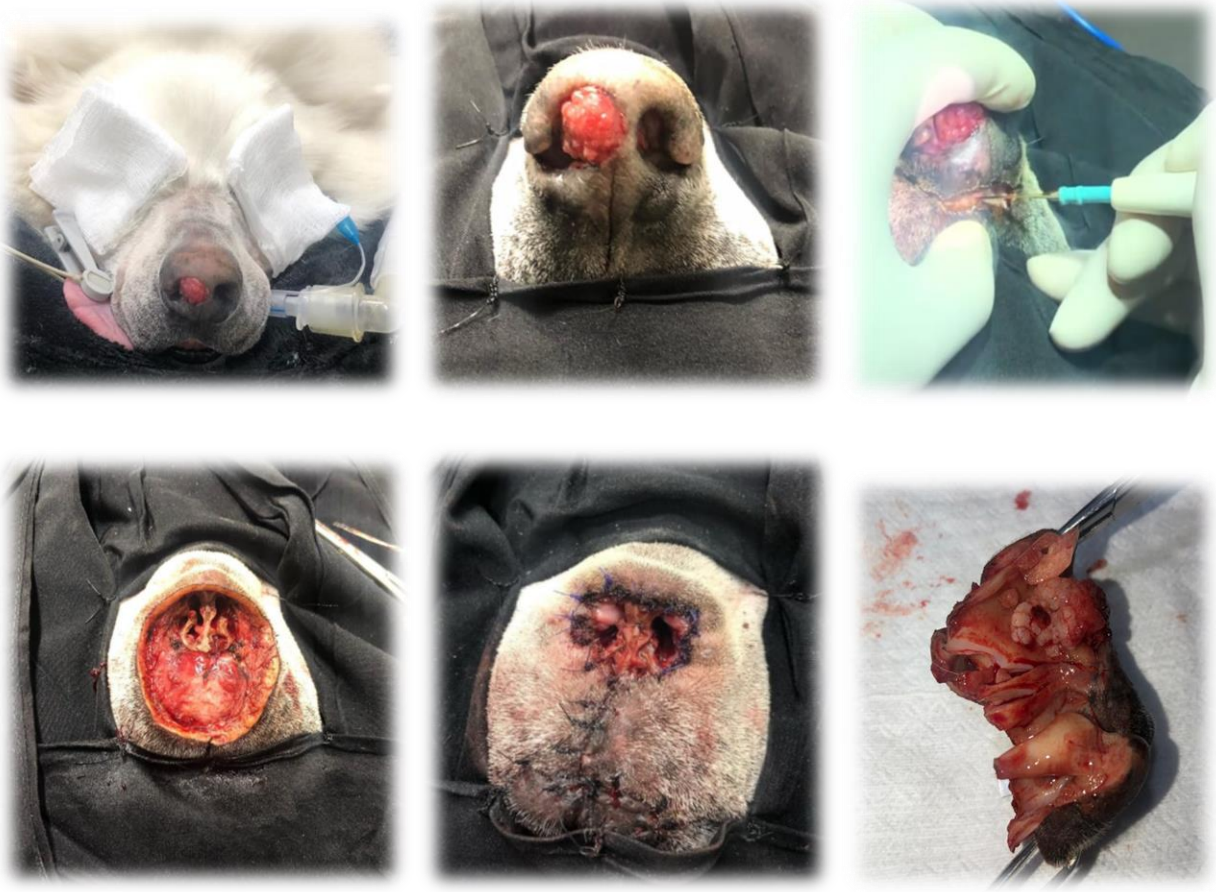

**Postquirúrgico**

Paciente se queda bajo observación 48 horas, donde se mantiene con manejo del dolor tramadol a 3mg/kg, antibiótico cefalexina 20mg/kg, omeprazol 1mg/kg, prednisolona 0.5mg/kg , limpiezas de la zona cada 8 horas con ciclorac spray para mejorar la cicatrización.

**Evolución**

Se decide realizar histopatología nuevamente de la masa que se había tomado anteriormente para tener placas histológicas y describir mejor el caso clínico, donde se observó que no se trataba de un carcinoma de células escamosas in situ.

## Hallazgos macroscópicos

Se tiene un fragmento de tejido conservado en Formol, el tejido presenta coloración beige, consistencia firme, estructura compacta, de 2 centímetros aproximadamente.

**Ilustración 5 Muestra para histopatología**

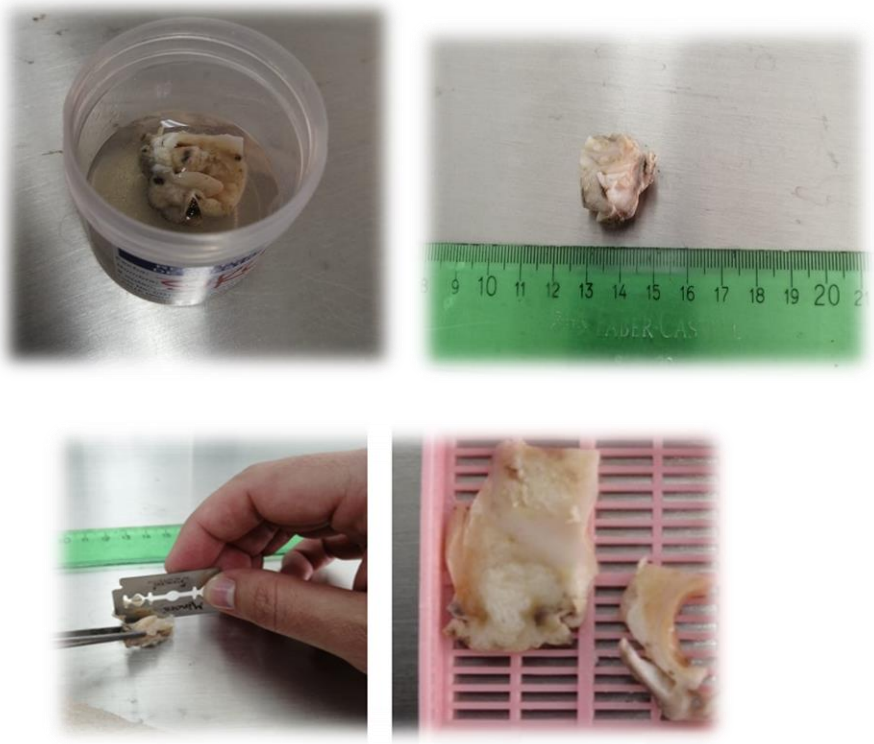


## Hallazgos a la histopatología

Mucosa nasal: Lámina con 3 cortes y una repetición. Neoplasia maligna de origen epitelial densamente poblada con patrón de crecimiento invasivo. La neoplasia se origina del estrato espinoso de la mucosa, permeando la membrana basal e invadiendo estratos profundos de la lámina propia, comprometiendo en focos el pericondrio del cartílago nasal; predomina un arreglo en láminas y anidaciones multifocales a coalescentes en cuyo centro hay queratinización acelerada, formando abundantes agregados de

queratina (“perlas de queratina”) intratumorales; el estroma es fibroso y no forma cápsula que delimite el tumor del tejido anexo. Células poligonales con citoplasma eosinófilo intenso, resalta la presencia de proyecciones filamentosas intercelulares que recuerdan a desmosomas, pérdida de la polaridad celular con ruptura de membrana basal e invasión del estroma adyacente, anisocitosis y pleomorfismo celular moderado. Núcleos redondos a ovalados, basales, algunos con discariosis y cariomegalia moderada, relación núcleo-citoplasma 70/30, cromatina laxa en patrón vesiculado predominante con hasta 2 nucléolos evidentes, anisocariosis severa, pleomorfismo nuclear moderado, 8 mitosis en 2,37 mm 2 (10 HPF), células neoplásicas en márgenes quirúrgicos; además infiltrado mononuclear severo multifocal al interior de la neoplasia. Sumado a esto acantosis severa y extensa con focos de hiperplasia pseudocarcinomatosa, necrosis y atrofia extensiva de glándulas serosas de la mucosa nasal.

**Diagnóstico Morfológico-Final:** Se trata de un Carcinoma de células escamosas Grado II o bien diferenciado con compromiso de márgenes quirúrgicos. Hay evidencia de traumatismo crónico en la mucosa nasal (esto con base en la acantosis e hiperplasia pseudocarcinomatisa descrita).

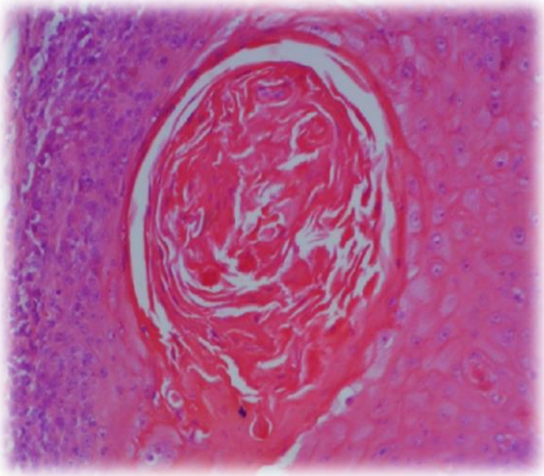

**Ilustración 7 Hematoxilina-Eosina 100x Perla de queratina**

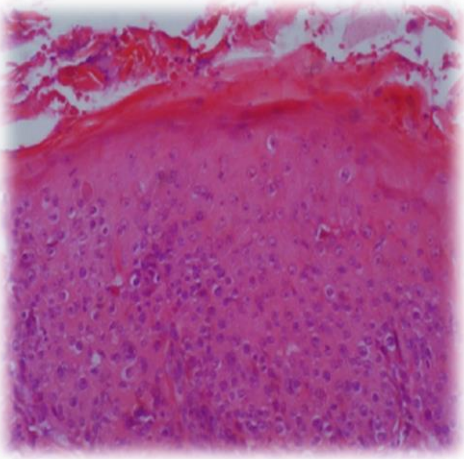

**Ilustración 6 2-Hematoxilina-Eosina 100x**

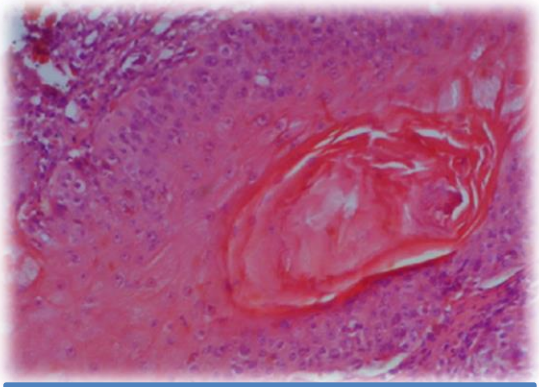

**Ilustración 9 -Hematoxilina-Eosina 100x perla de queratina 2**

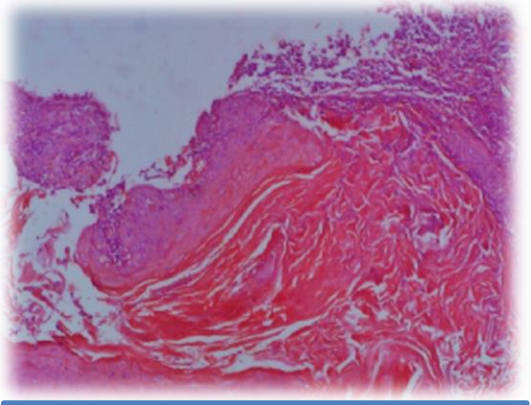

**Ilustración 8 4-Hematoxilina-Eosina 40x neoplasia originándose en el epitelio de la mucosa nasal.**

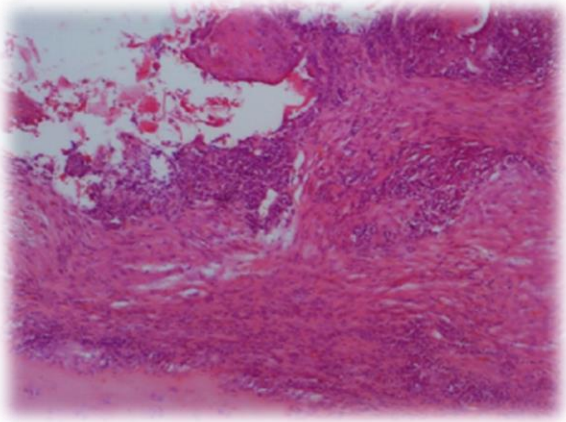

**Ilustración 10 Hematoxilina-Eosina 40x neoplasia invadiendo hasta pericondrio**

## Discusión

En la literatura se describen varios tratamientos para la corrección de CCE en caninos, en este caso se evidencia una mala respuesta a la terapéutica con electro quimioterapia, esto pudo haber ocurrido por una falta de diagnóstico preciso. Sé describió en el informe de histopatología inicial como Carcinoma escamocelular in situ, sin embargo, en nuestro reporte de histopatología como diagnostico final se pudo observar que se trataba de un Carcinoma de células escamosas Grado II o bien diferenciado con compromiso de márgenes quirúrgicos donde hay evidencia de traumatismo crónico en la mucosa nasal (esto con base en la acantosis e hiperplasia pseudocarcinomatisa descrita). con base a esto podemos concluir que el plan terapéutico que se llevo en el paciente fue el adecuado ya que se trataba de un tumor bastante agresivo y con alta tasa de infiltración, por lo que según  según Tozon y colaboradores (2016), indican que para realizar electroquimioterapia se debe tener un diagnóstico preciso del tipo de tumor y esta podría ser la razón principal por la que no respondió al plan inicial y se decide realizar planectomia.

En este caso en particular se realiza planectomía parcial donde se obtiene muy buenos resultados el paciente se mantiene 48 horas bajo cuidados postquirúrgicos para calmar el dolor e inflamación, recibe alimento blando sin dificultad, es importante resaltar que los perros son respiradores nasales primarios. Así, aunque pueden respirar por la boca, solo lo hacen, generalmente, en condiciones extremas. La secreción seca alrededor de un sitio de planectomía nasal puede conducir a una obstrucción nasal casi completa, lo que resulta en una respiración abdominal marcada e hipoxia a medida que

los pacientes continúan tratando de respirar por la nariz. En este caso no se presentó ninguna dificultad para respirar y se mantuvo libre de secreciones.

Después de 5 meses de la cirugía la propietaria reporta buenos resultados, el paciente no presentó ninguna complicación, y no hay recurrencia del carcinoma. A pesar de que hay mucha menos información disponible en perros debido al número relativamente bajo de casos tratados. Lascelles y colaboradores (2010), describen el tratamiento de 17 perros con CCE del plano nasal: en donde 6 recibieron cirugía, 4 recibieron radiación solar y 7 recibieron cirugía y radiación. La recurrencia ocurrió en 10 de los 11 perros sometidos a radiación. De los seis que recibieron cirugía, cuatro se curaron y dos recurrieron. Las dos recurrencias ocurrieron en perros con márgenes quirúrgicos incompletos. Al combinar estos resultados con otros casos quirúrgicos tratados parece que las mejores posibilidades de curación son la escisión quirúrgica con márgenes completos. La radiación posoperatoria de los casos con células tumorales que se extienden hasta los márgenes quirúrgicos no evitó la recurrencia en los siete casos tratados por Lascelles ni en los tres casos tratados por Rogers y colaboradores. La escisión quirúrgica del plano nasal en perros se puede realizar de manera similar a los gatos, o Kirpensteijn y colaboradores describieron una técnica para una resección combinada del plano nasal y premaxilar para lesiones más extensas. Cabe resaltar que la apariencia facial cosmética es quizás el mayor desafío después de la planectomía nasal, y esta es una consideración importante para discutir con el propietario antes de la cirugía. Debido a la respuesta emocional que tienen los propietarios ante una apariencia facial alterada en su mascota.

## Conclusiones

El carcinoma de células escamosas es un tipo de cáncer de elevado grado de malignidad, teniendo en cuenta que el tumor del paciente del caso clínico no respondió muy bien al proceso de electro quimioterapia, un diagnóstico histopatológico más completo hubiese sido esencial para un mejor resultado del tratamiento.

La cirugía siempre es el tratamiento de elección según el grado de infiltración del CCE, pero suele verse limitada por la apariencia facial por lo que muchos propietarios deciden recurrir a otros tratamientos antes de la cirugía.

El pronóstico de la planectomía nasal en este caso mejoro mucho la calidad de vida del paciente, mejoro su sintomatología clínica y su recuperación fue exitosa.

## Referencias

Bradley, P. A., & Harvey, C. E. (1973). Intra–nasal tumours in the dog: an evaluation of prognosis. Journal of Small Animal Practice, 14(8), 459-467.Recuperado de: https://doi.org/10.1111/j.1748-5827.1973.tb06485.x

Hoad, J. (2016). Nosectomy in the dog and cat. *The Veterinary Nurse*, 7(6), 326–333.Recuperado de: https://doi.org/10.12968/vetn.2016.7.6.326

Dickerson, V. M., Grimes, J. A., Vetter, C. A., Colopy, S. A., Duval, J. M., Northrup, N. C., & Schmiedt, C. W. (2019). Outcome following cosmetic rostral nasal reconstruction after planectomy in 26 dogs. *Veterinary surgery*, 48(1), 64-69.Recuperado de: https://doi.org/10.1111/vsu.13120

Tozon, N., Tratar, U. L., Znidar, K., Sersa, G., Teissie, J., & Cemazar, M. (2016). Operating procedures of the electrochemotherapy for treatment of tumor in dogs and cats. *Journal of visualized experiments*: JoVE, (116).

Ettinger S, Feldman E. (2003). Tratado de medicina interna veterinaria. Barcelon España. Elsevier.

Kirpensteijn, J., withrow, S. J., & Straw, R. C. (1994). Combined resection of the nasal planum and premaxilla in three dogs. *Veterinary Surgery*, 23(5), 341-346.Recuperado de: https://doi.org/10.1111/j.1532-950X.1994.tb00493.x

Belluco, S., Brisebard, E., Watrelot, D., Pillet, E., Marchal, T., & Ponce, F. (2013). Digital squamous cell carcinoma in dogs: epidemiological, histological, and imunohistochemical study. *Veterinary pathology*, 50(6), 1078-1082.

Ierace, M. K., Canfield, M. S., Peters-Kennedy, J., & Kane, C. W. (2018). Combined carbon dioxide laser and cryosurgical ablation of rostral nasal septum squamous cell carcinoma in 10 dogs. *Veterinary dermatology*, 29(5), 431-e142.

Gallegos, J., Schmiedt, C. W., & McANULTY, J. F. (2007). Cosmetic rostral nasal reconstruction after nasal planum and premaxilla resection: technique and results in two dogs. *Veterinary Surgery*, 36(7), 669-674.

Worley, D. R. (2016). Nose and nasal planum neoplasia, reconstruction. Veterinary Clinics: *Small Animal Practice*, 46(4), 735-750.

Thomson, M. (2007). Squamous cell carcinoma of the nasal planum in cats and dogs. Clinical techniques in small animal practice, 22(2), 42-45

Fossum, T. (2009). Cirugía en pequeños animales (3.ª ed., pp. 817–825). España: ElSEVIER.

Moulton, J. E. (1978). Tumors in domestic animals. Univ of California Press.