

Reporte de caso cachorro Bernes de la montaña con efusión peritoneal

Trabajo de grado para optar por título de médico veterinario

Juan David Otalvaro Arcila

Asesor

David Stiven García Zapata

MV, MSc

Unilasallista Corporación Universitaria

Facultad de ciencias agropecuarias

Medicina veterinaria

Caldas-Antioquia

2025

Contenido

Resumen	6
Introducción	7
Objetivos	8
Objetivo general	8
Objetivos específicos	8
Justificación	9
Impacto tecnológico	9
Impacto social y económico	9
Marco teórico	11
Etiología	13
Epidemiología	17
Fisiopatología	17
Diagnóstico	18
Tratamiento	20
Caso clínico	23
Reseña	23
Anamnesis	23
Examen clínico	23
Plan diagnóstico	24
Plan terapéutico	25
Evolución	26
Día 1: 21/07/2024	27
Examen Físico:	27
Tratamiento instaurado:	27
Día 2: 22/07/2024	27
Examen Físico:	27
Tratamiento instaurado:	29
Ayudas diagnósticas:	30
Día 3: 23/07/2024	31
Examen Físico:	31
Tratamiento instaurado:	33
Ayudas diagnósticas:	34
Día 4: 24/07/2024	34
Examen Físico:	34
Tratamiento instaurado:	35
Ayudas diagnósticas:	36
Día 5: 25/07/2024	38
Examen Físico:	38
Tratamiento instaurado:	39
Día 6: 26/07/2024	39
Examen Físico:	39
Tratamiento instaurado:	40
Interconsulta con nutricionista:	40
Ayudas diagnósticas:	41
Día 7: 27/07/2024	42

Examen Físico:	42
Tratamiento instaurado:.....	42
Ayudas diagnósticas:	43
Día 8: 28/07/2024	43
Examen Físico:	43
Tratamiento instaurado:.....	44
Día 9: 29/07/2024	45
Examen Físico:	45
Tratamiento instaurado:.....	45
Ayudas diagnósticas:	46
Día 10: 30/07/2024	46
Examen Físico:	46
Alta médica:	47
Discusión	49
Conclusiones	53
Referencias	54

Lista De Tablas

Tabla 1 Clasificación de las efusiones	13
Tabla 2 Perfil sanguíneo 21/07/2024	25
Tabla 3 Proteína C reactiva 22/07/2024.....	30
Tabla 4 Análisis de líquido abdominal 22/07/2024	30
Tabla 5 sanguíneo 23/07/2024.....	34
Tabla 6 Proteína C reactiva 24/07/2024.....	37
Tabla 7 Perfil sanguíneo 24/07/2024.....	38
Tabla 8 Cultivo bacteriológico 26/07/2024.	41
Tabla 9 Antibiograma 26/07/2024.	41
Tabla 10 Perfil Sanguíneo 27/07/2024.	43
Tabla 11 Perfil sanguíneo 29/07/2024.....	46
Tabla 12 Evolución anemia.....	50
Tabla 13 Evolución PRC.	51

Lista de ilustraciones

Ilustración 1: US cuadrantes con LL, Yeyuno corrugado y anastomosis..... **¡Error!**

Marcador no definido.

Ilustración 2 Herida quirúrgica y drenes. 26

Ilustración 3 Seguimiento herida quirúrgica. 29

Ilustración 4 Ecografía abdominal 22/07/2024 31

Ilustración 5 Seguimiento herida quirúrgica. 33

Ilustración 6 Seguimiento herida quirúrgica. 35

Ilustración 7 Ecografía abdominal 24/07/2024. 37

Ilustración 8 Herida quirúrgica antes del alta. **¡Error! Marcador no definido.**

Resumen

La efusión abdominal en perros es una condición médica caracterizada por la acumulación anormal de líquido en la cavidad peritoneal, este líquido puede ser clasificado según su naturaleza, se denomina trasudado, exudado, sangre o linfa; Esta aparición de líquido en la cavidad abdominal se asocia a diferentes patologías que afectan principalmente el sistema cardiovascular, hepático, renal o linfático; además puede ser también manifestación de afecciones en la cavidad abdominal como ruptura de órganos, traumatismos o neoplasias (Brown et al., 2015; Kraus et al., 2014).

El diagnóstico de la efusión abdominal en perros requiere una combinación de historia clínica, examen físico y pruebas diagnósticas como la ecografía abdominal, análisis de fluidos y pruebas de laboratorio. La identificación temprana y el manejo adecuado de la causa, son cruciales para evitar complicaciones graves.

Palabras clave: Efusión abdominal, cavidad abdominal, ecografía, trasudado, exudado, fluidos, pruebas de laboratorio, proteína C reactiva, albumina.

Introducción

La efusión abdominal en perros se refiere a la acumulación anormal de líquido en la cavidad peritoneal, esta acumulación puede manifestarse de diferentes naturalezas, como trasudado, exudado, sangre o linfa (quilo), dependiendo de la etiología causante de esta, (Brown et al., 2015; Kraus et al., 2014). La efusión abdominal es un signo clínico y no una enfermedad en sí misma, lo que significa que su aparición está relacionada con una serie de trastornos subyacentes que afectan la homeostasis corporal, particularmente la función del sistema cardiovascular, hepático, renal y linfático (Goldstein & Biller, 2019).

La acumulación de líquido en la cavidad abdominal puede ocurrir debido a diversas condiciones patológicas que afectan los mecanismos fisiológicos del equilibrio de líquidos. Entre las causas más comunes se incluyen enfermedades hepáticas, insuficiencia cardíaca, neoplasias, enfermedades renales, peritonitis o traumatismos; Las manifestaciones clínicas de la efusión abdominal varían según la cantidad de líquido acumulado y la causa subyacente, los principales signos evidentes son: distensión abdominal, dolor a la palpación abdominal, evidencia de líquido en palpación abdominal, letargo, inapetencia, pérdida de peso, vómitos o diarreas; siendo signos inespecíficos y variables según la patología causante de la efusión abdominal (Nelson & Couto, 2019).

Objetivos

Objetivo General

Identificar manejo intrahospitalario adecuado en paciente post quirúrgico de enteroanastomosis con efusión peritoneal.

Objetivos Específicos

Determinar las ayudas diagnósticas necesarias en pacientes críticos con enteroanastomosis.

Definir la posible causa de efusión peritoneal.

Relacionar el tratamiento instaurado con los resultados de las pruebas diagnósticas.

Detallar las opciones posibles para una adecuada nutrición enteral post enteroanastomosis.

Justificación

Impacto Tecnológico

En el presente caso clínico se accede desde la autorización del tutor, y desde el adecuado manejo médico, el uso de diferentes procedimientos y ayudas diagnósticas para solucionar el problema de base y mejorar el pronóstico del paciente; En la cual se destacan: cirugía, ultrasonografía, hematología, química sanguínea, gasometría, proteína c reactiva, análisis de líquido, cultivo bacteriológico. La mayoría de estas pruebas y procedimientos fueron ejecutados y analizados en el área de quirófano, Imagenología, laboratorio clínico y hospitalización al interior de las instalaciones de CatDog hospital veterinario, además de laboratorios externos.

Impacto Social y Económico

En las instalaciones de CatDog hospital veterinario se cuenta con todo el personal médico veterinario y tecnológico (ayudas diagnósticas) para llevar a cabo el proceso, pero esto implica altos costos para el tutor, ya que se requiere una serie de ayudas diagnósticas como ecografías de control, seguimiento de los valores sanguíneos mediante hemogramas, química sanguínea, gases, proteína c reactiva, además de esto análisis del líquido libre tomado del abdomen; es indispensable la interacción de varias dependencias de medicina veterinaria (interconsulta con especialistas) como medicina interna a nivel intrahospitalario, indicaciones del médico cirujano, indicaciones de nutricionista, etc; Por este motivo sacar adelante el tratamiento depende de la disponibilidad económica del tutor.

El tutor logra obtener el beneficio de regresar con su mascota en buenas condiciones y mejor pronóstico de vida.

Para CatDog hospital veterinario es gratificante cumplir con el propósito de la medicina veterinaria que es velar por el bienestar de las personas mediante la salud animal, por consiguiente, logra obtener prestigio, confianza y aceptación de las personas por su buena labor medica; además, se obtiene también remuneración monetaria necesaria para el mantenimiento y sustento de este.

El estudiante obtiene el beneficio de participar en el tratamiento del paciente y así afianzar y poner en práctica todos los conocimientos otorgados por Unilasallista corporación universitaria fortaleciendo su profesión como médico veterinario.

Marco Teórico

La efusión abdominal en perros se refiere a la acumulación anormal de líquido en la cavidad peritoneal, lo cual puede ser un síntoma de diversas condiciones médicas subyacentes. Esta acumulación de líquido puede ser serosa, hemorrágica o contener contenido bacteriano o maligno, dependiendo de la causa (Pardal et al., 2021); La efusión abdominal en perros puede clasificarse según el tipo de líquido presente en la cavidad peritoneal, y cada tipo tiene diferentes implicaciones clínicas y diagnósticas. Los principales tipos de efusión abdominal en perros son:

Trasudado: El trasudado se divide en dos, trasudado puro, es un tipo de líquido con baja concentración de proteínas y células (ver *tabla 1*), Es más frecuente en condiciones donde hay un desequilibrio en las presiones hidrostáticas y osmóticas, pero no hay inflamación activa. La causa más común de trasudado es la insuficiencia hepática, insuficiencia cardiaca congestiva o el síndrome nefrótico (Hughes et al., 2017). Y trasudado modificado, donde tiene una concentración de proteínas algo mayor y puede contener algunas células (ver *tabla 1*), es indicativo que se está generando un proceso más complejo, como la ruptura de vasos sanguíneos o alguna alteración en la permeabilidad capilar. Las causas más comunes son enfermedades hepáticas más avanzadas como la cirrosis, enfermedades que afecten la circulación linfática, enfermedad renal o hipoproteinemia (Beck, 2006).

Exudado: El exudado contiene una mayor cantidad de proteínas y células inflamatorias, y generalmente se asocia con procesos infecciosos o inflamatorios, como peritonitis bacteriana, abscesos o neoplasias. Los exudados se clasifican en sépticos asociados a una infección bacteriana, lo que significa que contiene una gran cantidad de

bacterias y células principalmente neutrófilos (ver *tabla 1*); Y no sépticos que generalmente no contiene bacterias ni signos de infección activa, aunque puede estar relacionado con procesos inflamatorios no infecciosos (asociados con neoplasias o procesos autoinmunes), principalmente proteínas plasmáticas, linfocitos y macrófagos, (ver *tabla 1*) (Brown et al., 2015).

Sangre (hemorragia abdominal): La efusión hemorrágica se caracteriza por la presencia de sangre en la cavidad abdominal (ver *tabla 1*); Generalmente es consecuencia de trauma abdominal, tumores vasculares o coagulopatías; Este tipo de efusión es grave y requiere una pronta intervención (Kraus et al., 2014).

Quilo (quiloperitoneo): El quilo se produce cuando hay un derrame de linfa, y se asocia con lesiones en los conductos linfáticos o en la circulación linfática. El líquido es de aspecto lechoso, contiene linfocitos, macrófagos, células plasmáticas (ver *tabla 1*) y se observa generalmente en casos de trauma o neoplasias que afectan la circulación linfática (Bengal et al., 2016).

Tabla 1**Clasificación de las efusiones**

Clasificación de las efusiones					
Clasificación	Apariencia	Densidad	Proteínas totales (PT)	Células totales	Celularidad
Trasudado puro	Claro y transparente.	<1017	<2.5	<1500	Macrófagos, linfocitos y células mesoteliales.
Trasudado modificado	Seroso, transparente o leve turbio.	1017 - 1025	2.5 - 5	1000 - 7000	Macrófagos, linfocitos, neutrófilos no degenerados, células mesoteliales y glóbulos rojos.
Exudado no séptico	Serosanguinolento, claro a turbio, amarillo.	>1025	>3	>5000	Neutrófilos no degenerados, macrófagos, células mesoteliales y glóbulos rojos ocasionales.
Exudado Séptico	Purulento, Serosanguinolento, amarillo turbio, marrón, flóculos.	>1025	>3	>5000	Neutrófilos degenerados, células mesoteliales, glóbulos rojos, bacterias.
Hemorrágico	Serosanguinolento, rosado, opaco.	>1025	>3	>1000	Glóbulos rojos, macrófagos.
Quilo	Blanco, rosado, lechoso	>1018	>2.5	Variable	Linfocitos, neutrófilos no degenerados, macrófagos, células mesoteliales.

Fuente: Adaptada de (Cowell, 1989)

Etiología

Enfermedades hepáticas: Las principales enfermedades que se generan a nivel hepático como la cirrosis hepática (cicatrización excesiva del hígado), hepatitis crónica, neoplasias hepáticas, generan las dos alteraciones cruciales para la formación de ascitis: hipertensión portal y alteración en la síntesis de proteínas plasmáticas (albumina); La hipertensión portal se genera por la obstrucción de los vasos sanguíneos hepáticos, produciendo hipertensión por aumento de la presión hidrostática venosa, con valores >12mmHg (valor normal 10mmHg), hay movilización de plasma hacia los vasos linfáticos de los sinusoides hepáticos, excediendo la capacidad de estos para drenar linfa expulsando ésta a la cavidad peritoneal (ascitis); a su vez, se aumenta el flujo sanguíneo

hacia el sistema venoso portal, provocando hipotensión arterial sistémica y una disminución del volumen sanguíneo efectivo o central activando el sistema renina angiotensina aldosterona, desencadenando retención de sodio y agua a nivel renal y favoreciendo la salida de líquido a nivel peritoneal. En la afección de la función hepática generando alteración en la síntesis de proteínas plasmáticas, especialmente de albumina, siendo ésta la responsable de mantener la presión oncótica, la cual contrarresta la presión hidrostática que tiende a empujar el líquido fuera de los vasos sanguíneos; Cuando los niveles de albúmina disminuyen (hipoalbuminemia), la presión oncótica disminuye, lo que permite que el líquido escape de los capilares hacia cavidad peritoneal (Webster, Center, Cullen, Penninck, Richter, Twedt, Watson, 2019).

Insuficiencia cardíaca: La insuficiencia cardíaca congestiva (ICC) es la incapacidad del corazón para bombear sangre de manera eficiente, se divide en dos, dependiendo del lado que se encuentra afectado, ICC derecha e izquierda; la insuficiencia cardíaca congestiva del lado derecho se caracteriza por generar ascitis, dada por una incapacidad del ventrículo derecho para bombear sangre de manera efectiva hacia los pulmones; La afección del lado derecho del corazón se presenta por diferentes causas como: enfermedad degenerativa valvular tricúspide, dilatación del ventrículo derecho (cardiomiopatía dilatada), pericarditis y tromboembolismo, estas poseen en común el aumento de la presión hidrostática, alterando la homeostasis de los grandes vasos (vena cava y circulación portal) en consecuencia fuga de líquido de estos hacia cavidad peritoneal. (Tilley, Smith, 2008).

Neoplasias: Las neoplasias abdominales pueden causar ascitis a través de diferentes mecanismos, como la obstrucción de vasos linfáticos o sanguíneos, la invasión directa de estructuras abdominales o la respuesta inflamatoria que provoca una mayor producción de líquido. A continuación, se destacan las principales neoplasias presentes a nivel abdominal: El linfoma es una de las neoplasias más frecuentes en perros y afecta principalmente a los ganglios linfáticos, además de involucrar órganos como el hígado, bazo y médula ósea. La invasión de los ganglios linfáticos abdominales o el resto de órganos a raíz de la neoplasia, puede obstruir el drenaje linfático, lo que contribuye al desarrollo de ascitis; Los carcinomas hepáticos son tumores malignos que se originan en el hígado. A medida que el tumor crece, puede invadir los vasos sanguíneos hepáticos, como la vena porta, lo que altera la circulación sanguínea portal (hipertensión portal) desencadenando ascitis por el mecanismo antes mencionado en problemas hepáticos; El carcinoma peritoneal es una neoplasia rara que afecta directamente a la membrana que recubre la cavidad abdominal (el peritoneo) o puede ser de carácter metastásico, la irritación de la cavidad peritoneal y la producción excesiva de líquido inflamatorio tienen como consecuencia efusión peritoneal; El hemangiosarcoma es un tumor maligno que se origina en los vasos sanguíneos. Aunque más comúnmente se presenta en el bazo o el corazón, el hemangiosarcoma también puede afectar el hígado o los vasos sanguíneos abdominales, lo que puede dar lugar a la ruptura del vaso sanguíneo y el sangrado dentro de la cavidad abdominal conocido como hemoabdomen (Withrow & MacEwen, 2013).

Enfermedades renales: El síndrome nefrótico en perros generalmente es el resultado de una glomerulopatía, que es un término que se refiere a una serie de

enfermedades que afectan los glomérulos (las unidades filtrantes de los riñones) como lo son: glomerulonefritis idiopática, la necrodisplasia glomerular, leishmaniosis o el lupus eritematoso sistémico. Los perros con síndrome nefrótico presentan una pérdida excesiva de proteínas en la orina (proteinuria), lo que lleva a una serie de alteraciones clínicas como hipoalbuminemia (bajos niveles de albúmina en sangre) alterando la presión oncótica y por ende derrame peritoneal (Polzin, 2019).

Peritonitis: La peritonitis se puede definir como la inflamación del peritoneo o parte de este ya sea por un agente infeccioso o por irritación causada por sustancias propias del organismo; según su naturaleza se puede clasificar en dos, peritonitis séptica y peritonitis aséptica (Crowe, 1993); La peritonitis séptica se presenta tanto por agentes bacterianos como virales, en el caso de peritonitis virales el adenovirus canino y el parvovirus generan peritonitis intestinal focal en la cual se presentan signos del órgano primario afectado, sin embargo la mayoría de peritonitis caninas son de difusión generalizada y están más asociadas a bacterias anaerobias y perforación de órganos gastrointestinales o urinarios o rotura de abscesos de órganos abdominales (Morgan, 2003); Los agentes bacterianos más comunes presentes en peritonitis infecciosas en caninos son: *E coli*, *Clostridium spp*, *Streptococos faecalis*, *Enterococos*, *actinomices* y *nocardia spp*, siendo los más relevantes en peritonitis causadas por injuria abdominal, la peritonitis séptica también puede ser iatrogénicamente por malas técnicas de antisepsia en procedimientos quirúrgicos (Rhea, 2007). La peritonitis aséptica se presenta por la manipulación del tejido post quirúrgico, implementos utilizados en procedimientos quirúrgicos sin buena asepsia, trauma causado por migración parasitaria (*Spirocerca*), úlceras gastroduodenales, adicionalmente entran también las peritonitis químicas,

causadas por problemas como pancreatitis, ruptura de vesícula biliar, o ruptura de vejiga urinaria (uroperitoneo) (Morgan, 2003).

Epidemiología

En un estudio con 788 perros realizado en el Hospital de la Universidad de Nigeria (Ihedioha I y col 2011), 0.78% de los pacientes presentaron derrame peritoneal de los cuales 35.7 % eran enfermos hepáticos, 50.3% enfermos cardiacos, y 14.3% enfermos renales.

En un estudio observacional realizado en el Hospital Veterinario para Pequeñas Especies de la FMVZ de la Universidad Autónoma del Estado de México (Muñoz, Hernández, Mireles & Caraza, 2014). Se atendieron 2,354 pacientes de los cuales 21(0.89%) de ellos prestaban derrame peritoneal. 4 (19%) eran pacientes jóvenes, 8 (38%) adultos, 5 (23%) adultos mayores y 4 (19%) pacientes geriátricos; Con base en el análisis del líquido obtenido, 12 (57.1%) presentaron trasudado simple, 8 (38%) trasudado modificado y 1 (4.7%) exudado séptico. La causa de ascitis estuvo relacionada en 11 (52.3%) casos con enfermedad hepática inflamatoria, 6 (28%) casos enfermedad cardiaca, 2 (9.5%) casos con enfermedad renal y 2 (9.5%) con enteropatía perdedora de proteína.

Fisiopatología

La perforación de la pared intestinal da lugar a la liberación de contenido intestinal hacia la cavidad peritoneal, el contenido intestinal rico en bacterias (*E coli*, *Clostridium spp*, *Streptococos faecalis*, *Enterococos*, *actinomices* y *nocardia spp*), bilis, enzimas

digestivas, y material no digerido causa una irritación y contaminación de la cavidad peritoneal. La presencia de estas sustancias en el espacio peritoneal desencadena una respuesta inflamatoria aguda, que se manifiesta en la forma de peritonitis. Se desencadena liberación de células del sistema inmune como los neutrófilos y macrófagos que estimulan mediadores inflamatorios, como citoquinas (TNF-alfa, IL-1, IL-6), prostaglandinas y leucotrienos. Estos mediadores causan vasodilatación, aumento de la permeabilidad vascular y atracción de más células inmunitarias hacia el sitio de la inflamación se aumenta la permeabilidad de los vasos sanguíneos, lo que permite que fluido rico en proteínas y células inmunitarias (exudado) se acumule en la cavidad peritoneal alterando el equilibrio de líquidos en el cuerpo. La infiltración de bacterias en el peritoneo, en conjunto con la vasodilatación favorecen a la translocación bacteriana al torrente sanguíneo (endotoxemia) dando lugar a sepsis, caracterizada por una respuesta inflamatoria sistémica descontrolada (SIRS); A medida que la inflamación se propaga, se activa el sistema de coagulación, lo que puede llevar a la disfunción endotelial y a la formación de micro trombos, que, en conjunto con la vasodilatación y la fuga de líquido, pueden dar lugar a un cuadro de shock séptico; En este estado, los principales órganos como el corazón, los riñones y el sistema respiratorio pueden verse comprometidos por la disminución del flujo sanguíneo y el colapso circulatorio, finalizando en una falla multi orgánica posteriormente con la muerte (Levy, et al, 2018).

Diagnóstico

Antes de realizar cualquier prueba diagnóstica, se debe tener presente la anamnesis del animal, traumas recientes, procedimientos quirúrgicos o afecciones

(cuerpos extraños ingeridos) en órganos abdominales que puedan desencadenar peritonitis, también se debe descartar cualquier otro proceso patológico séptico como: piómetra, neumonía o enteritis (Álvarez, 2003).

Exámenes de sangre: Este tipo de pruebas no son específicas para peritonitis, pero las alteraciones encontradas en estas permiten valorar el estado del paciente. Los hallazgos más frecuentes son: Leucocitosis con Neutrofilia con desviación a la izquierda (bandas), causada por septicemia que puede estar presentando el animal, hemoconcentración, como consecuencia de deshidratación, aumento del fibrinógeno se presenta como reacción a la inflamación y medio de contención de la inflamación, Aumento de urea y creatinina, a causa de la disminución de la tasa de filtración glomerular por el estado hipovolémico del paciente o se puede presentar por procesos inflamatorios en el riñón secundario a desechos tóxicos generados por la peritonitis, alteraciones en electrolitos: hiponatremia, hipocloremia, hipercalemia, hiperpotasemia, hipoglucemia, estas variaciones pueden verse alteradas por el estado de deshidratación, pérdidas por ruptura de tracto gastrointestinal o por fallas en la absorción intestinal (Álvarez, 2003).

Diagnóstico por imagen: En ocasiones no hay dilatación abdominal marcada como para ser detectada al examen físico, se puede acudir a rayos x en la cual se puede apreciar la pérdida de nitidez en las estructuras abdominales, también se acompaña de distensión de asas intestinales y si la causa primaria de la peritonitis es una ruptura de estas se aprecia escape de gas (neumoperitoneo). La ecografía nos da información sobre presencia de derrame abdominal, mediante la técnica A fast, diferenciado la

presencia de líquido en los cuatro cuadrantes evaluables y nos puede guiar a la causa de la peritonitis (pancreatitis, neoplasias o abscesos) (Álvarez, 2003).

Análisis del líquido: Es la prueba diagnóstica más certera para el diagnóstico de efusión abdominal; este se realiza mediante abdominocentesis (extracción de líquido abdominal, mediante aguja fina o catéter), es recomendable realizar la punción guiada en el momento de la ecografía. El líquido obtenido se debe enviar para análisis, determinando tipo de líquido obtenido y seguido a esto, es recomendable realizar análisis del líquido, cultivo y antibiograma. (Álvarez, 2003).

Tratamiento

Fluidoterapia intravenosa: La reanimación con líquidos es esencial para el tratamiento de peritonitis. El objetivo de la reanimación es restablecer y mantener la perfusión tisular. La pérdida de grandes volúmenes de líquido y proteínas hacia la cavidad peritoneal, combinada con la vasodilatación secundaria a la inflamación sistémica, puede provocar un shock hipovolémico, es necesario instaurar soluciones cristaloides como Plasmolyte A o Lactato de ringer, seguido o en conjunto de soluciones coloides naturales (sangre entera, concentrados de glóbulos rojos, albumina, plasma) o sintéticos como Dextranos y Hetastarch; Los objetivos de la reanimación con líquidos incluyen mantener la presión arterial media por encima de 80 mmHg y la frecuencia cardíaca entre 80 y 120 lpm (Culp & Holt. 2010).

Manejo analgésico: La analgesia es un aspecto importante del tratamiento prequirúrgico y posquirúrgico. Los opioides son una opción de primera línea para el tratamiento del dolor en pacientes con peritonitis séptica, La buprenorfina tiende a tener menos efectos gastrointestinales y puede ser una mejor opción para estos pacientes. La

dosis habitual de buprenorfina en perros y gatos es de entre 0,005 y 0,02 mg/kg. También pueden requerirse infusión continua de analgésicos. Los medicamentos comunes que se utilizan en infusiones analgésicas incluyen fentanilo, lidocaína y ketamina (Culp & Holt, 2010).

Tratamiento antibiótico: Lo ideal es que el antibiótico se base en los resultados de los cultivos y las pruebas de sensibilidad. Sin embargo, en la mayoría de los casos, se insta un tratamiento empírico mientras se esperan los resultados de las pruebas, los tratamientos antibióticos empíricos de amplio espectro en casos de peritonitis séptica incluyen una penicilina o una cefalosporina para la cobertura de gram positivos combinada con una fluoroquinolona o un aminoglucósido para la cobertura de gram negativos; Los anaerobios constituyen un componente importante de la microbiota gastrointestinal. No todos los anaerobios son sensibles a las penicilinas y muchos son resistentes a las cefalosporinas. (Dow, 1988), La adición de un antibiótico con actividad anti anaeróbica documentada o mejorada (por ejemplo, metronidazol) (Culp & Holt, 2010).

Según Culp & Holt, para gram positivos es recomendable utilizar Ampicilina 22 mg/kg, Clindamicina: 10 mg/kg; Para gram negativos Enrofloxacin: 10–15 mg/kg, Cefotaxima: 25 a 50 mg/kg y para anaerobios Metronidazol 10mg/kg.

Tratamiento quirúrgico: Si la causa de la peritonitis es una perforación gastrointestinal, una herida traumática o un absceso, es probable que se necesite cirugía para limpiar la cavidad abdominal y reparar el daño subyacente; Si una anastomosis gastrointestinal previa ha presentado dehiscencia, se debe extirpar toda el área y realizar otra anastomosis, además incluye: lavado con un gran volumen de solución de

electrolitos tibia y equilibrada para eliminar bacterias y citoquinas pro inflamatorias, contenido gastrointestinal, hemoglobina, moco y bilis (Culp & Holt. 2010).

Drenaje abdominal: Una vez que se ha tratado el proceso patológico subyacente, se ha lavado la cavidad peritoneal y se ha aspirado el líquido presente, el cirujano determina si es necesario un drenaje peritoneal posoperatorio y/o dejar abierto el abdomen. No existen pautas claras y objetivas reportadas para tomar esta decisión. Se debe considerar principalmente el grado de contaminación que la cavidad peritoneal estuvo expuesta, evaluando los procedimientos antes realizados (tratamiento quirúrgico y lavado peritoneal); En caso de exposición alta a contaminantes de la cavidad abdominal, las opciones de drenaje incluyen el drenaje peritoneal abierto donde una parte de la laparotomía se deja sin suturar, permitiendo la oxigenación y creando un ambiente desfavorable para las bacterias anaerobias, eliminación efectiva del exceso de líquido peritoneal y un acceso más fácil para la re exploración de la cavidad peritoneal. Drenaje de succión o presión negativa, este drenaje se conecta a un sistema de succión que crea presión negativa, ayudando a extraer el líquido (residuos de lavado, sangre, fluidos inflamatorios) y prevenir la formación de abscesos o seromas. El ultimo, dren penrose, es un tipo de drenaje pasivo que funciona por gravedad, evacuando líquidos subyacentes a este (Culp & Holt. 2010).

Caso clínico

Reseña

Fecha: 21/07/2024.

Especie: Canino.

Raza: Bernés de la montaña.

Sexo: Macho.

Edad: 4meses.

Peso: 11.7kg.

Estado reproductivo: Entero.

Plan vacunal: dos refuerzos de C4: Distemper, Adenovirus, Parainfluenza, Parvovirus.

Motivo de consulta: Remitido para ecografía abdominal por sospecha de líquido libre abdominal posterior a enteroanastomosis + enteroanastomosis secundaria.

Anamnesis

Paciente procedente de Guarne, Antioquia, remitido por el médico veterinario cirujano ya que se le había realizado dos momentos quirúrgicos, el primero fue enterotomía por cuerpo extraño en yeyuno, posteriormente se genera intususcepción en zona quirúrgica por ende se realiza segunda intervención; Cirujano remite al paciente por sospecha de alteración en procedimiento quirúrgico (líquido libre).

Examen clínico

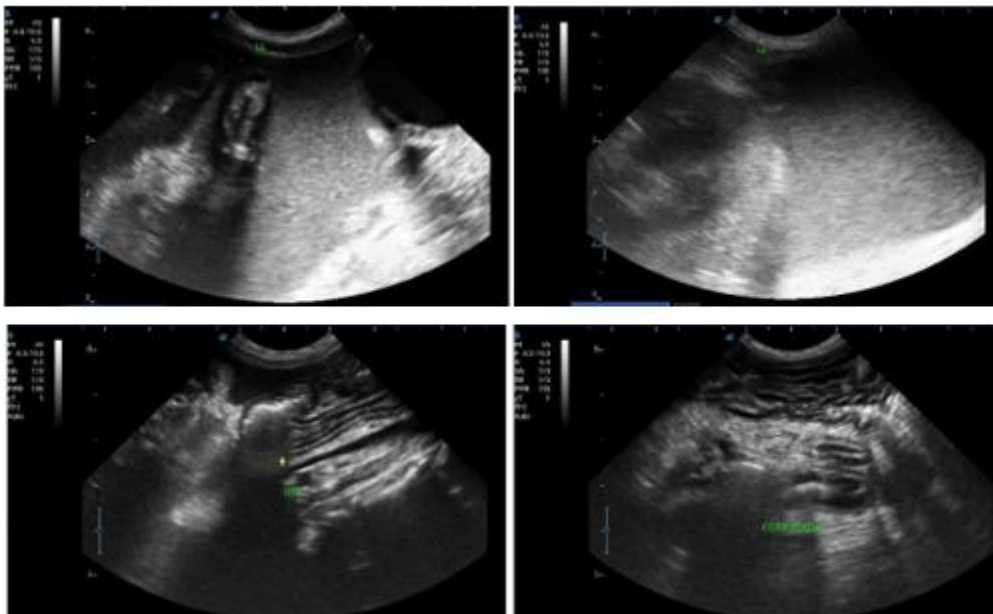
Paciente alerta, atento al medio, dócil a la manipulación, CC 5/9, mucosas rosadas y húmedas, TLLC 2seg, no presenta signos de deshidratación, nódulos linfoides periféricos no reactivos, sonidos cardiacos y pulmonares sin alteraciones aparentes, RT y RPC negativos, dolor a la palpación abdominal generalizado, con prueba de pivote positiva, constantes fisiológicas: FC120 lpm, FR 36 rpm, T° 38.6°C, SPO2 94%.

Plan diagnóstico

Ecografía abdominal: Se observan cambios ecográficos asociados al peritoneo, evidenciándose liquido libre en todos los cuadrantes evaluados, con reacción peritoneal difusa, corrugado intestinal ubicado en el lugar de la anastomosis intestinal, evidenciándose la omentalizacion sin liquido libre, no pudiendo determinar el origen del líquido libre, colon con pared engrosada, a la abdominocentesis se evidencia liquido de color amarillento con aspecto turbio (ver *Ilustración 1*).

Ilustración 1

US cuadrantes con LL, Yeyuno corrugado y anastomosis.



Fuente: CatDog hospital veterinario.

Perfil sanguíneo: Se realiza perfil preoperatorio y tiempos de coagulación en donde se evidencia anemia regenerativa (índice reticulocitario), plaquetas se encuentran en rango, leucocitos en rango con neutrófilos en límites superiores, creatinina, urea y nitrógeno ureico en sangre (BUN) en rangos, aumento de la fosfatasa alcalina (FA),

alanina amonotransferasa (ALT) en rango, hipoproteinemia, hipoalbuminemia; Tiempo de protrombina (TP) y tiempo de tromboplastina parcial (TTP) en rangos (ver *tabla 2*).

Tabla 2

Perfil sanguíneo 21/07/2024.

Perfil sanguíneo 21/07/2024		
Parámetro	Resultado	Valor de referencia
Recuento de glóbulos rojos	4.46	5.5 - 8.5
Hemoglobina	8.7	12.0 - 18.0
Hematocrito	26.2	37.0 - 55.0
Reticulocitos	14.4	0 - 1
Índice reticulocitario	6.6	
# Neutrófilos	12.42	3.62 - 12,30
Fosfatasa alcalina	841.1	23 - 212
Proteínas totales en suero u otros fluidos	3.29	5.2 - 8.2
Albumina en suero u otros fluidos	2.07	2.3 - 4.0

Fuente: Elaboración propia.

Plan terapéutico

Laparotomía exploratoria: Ingresa paciente a laparotomía exploratoria de urgencia por líquido libre de coloración amarilla de aspecto turbia, asociada a enteroanastomosis previa, cirujano tratante solo reporta: zona de enteroanastomosis con bordes afrontados y sin afección asociada, prueba de sello negativa; Zona distal del sitio de enteroanastomosis en yeyuno con focos necróticos, se realiza enterectomía (8cm apx) y enteroanastomosis; se cierra laparotomía con patrón simple continuo y se instauran tubos para drenaje abdominal (ver *Ilustración 2*). (reporte verbal del cirujano ya que es el médico tratante y no realizó reporte quirúrgico).

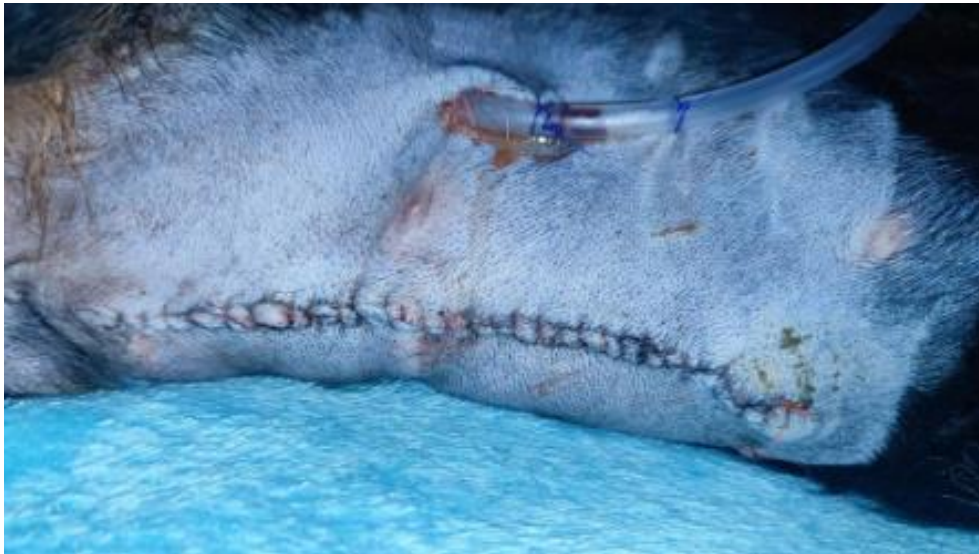Plan diagnóstico:

- Análisis de líquido abdominal + cultivo bacteriológico.
- Proteína C reactiva.

- Ecografía abdominal 24h.
- Perfil básico 24h.

Ilustración 2

Herida quirúrgica y drenes.



Fuente: CatDog hospital veterinario.

Evolución

Día Uno: 21/07/2024

Examen Físico:

Estado de conciencia: Alerta.

Reflejos/estímulos: +

FC: 120lpm.

FR: 36rpm.

T°: 38.1°C.

Mucosas: Rosadas / Húmedas / Brillantes.

TLLC: 2seg.

SIS/DIA/MAP: 112/86/105.

Auscultación: A/N.

Abdomen: Leve dolor.

Hidratación: Hartman.

Colecta de líquido: Der 1ml – Izq 0ml; coloración marrón.

Recibe alimento (Glicopan) con normalidad, no vómitos, orina concentrado, no defeca.

Herida quirúrgica sin dehiscencia ni secreción, drenes en posición con leve secreción en estoma (ver *Ilustración 2*).

Pronóstico reservado.

Tratamiento instaurado:

Glicopan 20ml PO cada 3 horas (después de 12h de ayuno postqx).

Omeprazol 1mg/kg IV SID.

Dipirona 25mg/kg IV BID.

Metronidazol 25mg/kg IV BID.

Cefalotina 15mg/kg IV BID.

Día Dos: 22/07/2024

Examen Físico:

Estado de conciencia: Alerta.

Reflejos/estímulos: +

FC: 132lpm.

FR: 32rpm.

T°: 38.5°C.

Mucosas: Rosadas / Húmedas.

TLLC: 2seg.

SIS/DIA/MAP: 102/84/92.

Auscultación: A/N.

Abdomen: Dolor generalizado.

Hidratación: Multielectrolitos.

Colecta de líquido: Der 2ml – Izq 3ml; coloración marrón.

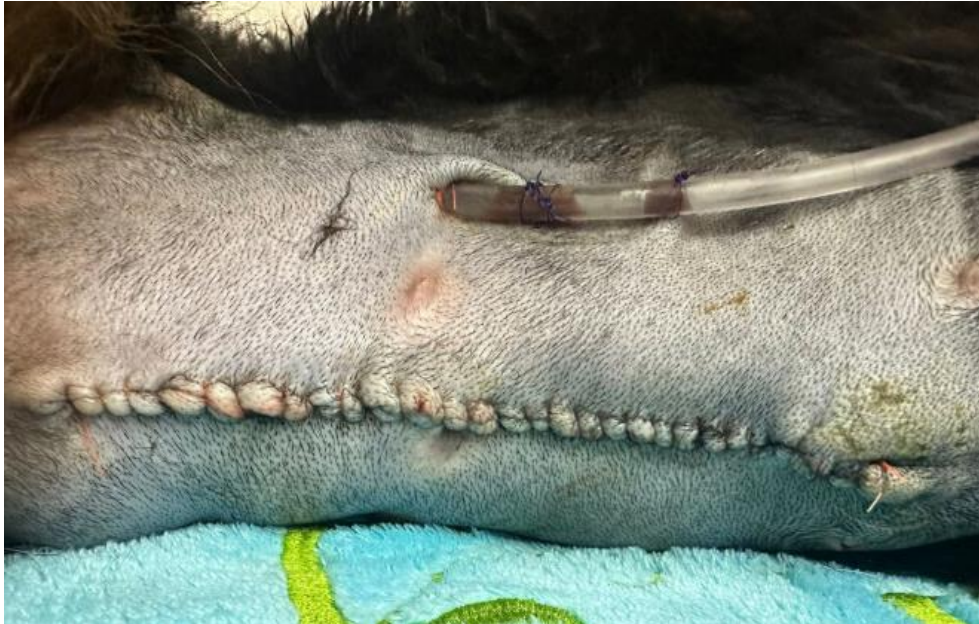Recibe alimento (Glicopan) con normalidad, no vómitos, orina concentrado y olor fuerte, no defeca.

Herida quirúrgica sin dehiscencia ni secreción, drenes en posición (ver *Ilustración* 3).

Pronóstico reservado.

Ilustración 3

Seguimiento herida quirúrgica.



Fuente: CatDog hospital veterinario

Tratamiento instaurado:

Glicopan 20ml PO cada 3 horas.

Omeprazol 1mg/kg IV SID.

Dipirona 25mg/kg IV BID.

Metronidazol 25mg/kg IV BID.

Cefalotina 15mg/kg IV BID.

Aminolyte 12ml IV BID.

Pregabalina 2mg/kg PO BID.

N acetil cisteína 70mg/kg IV BID.

Tramadol 2mg/kg + Ketamina 1mg/kg SC BID.

Hidratación 40ml/kg/día.

Gelatina 20ml cada 3 horas (12 horas después de inicio de Glicopan).

Ayudas diagnósticas:**Tabla 3***Proteína C reactiva 22/07/2024*

Proteína C reactiva 22/07/2024		
Parámetro	Resultado	Valor de referencia
Proteína C reactiva canina	169.5	< 30

Fuente: Propia**Tabla 4***Análisis de líquido abdominal 22/07/2024*

Análisis de líquido 22/07/2024		
Parámetro	Resultado	Valor de referencia
MICROSCOPIA		
Consistencia	Líquida	
Color	Amarillo	
Aspecto	Turbio	
Densidad	1022	
pH	8.0	
ANÁLISIS QUÍMICO		
Proteínas totales	2.4	
Albumina	1.66	
Glucosa	1	
Creatinina	0.91	
Naturaleza del líquido	Exudado	
COLORACION DE WRIGHT		
Mononucleares	17	
Segmentados	83	
Descripción celular	Infiltrado leucocitario abundante con predominio de neutrófilos, macrófagos activos	
COLORACION DE GRAM		

Bacterias	Bacilos gram negativos escasos
Reacción leucocitaria	Abundante
Eritrocitos	Escasos

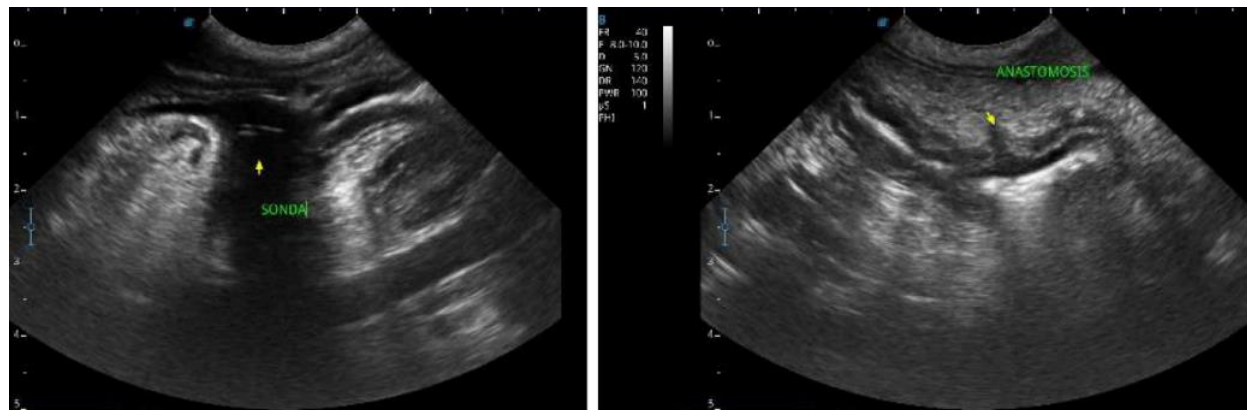
Fuente: Elaboración propia.

Ecografía abdominal:

Se observan cambios ecográficos leves asociados al peritoné, evidenciándose muy leve cantidad de líquido libre con respecto al estudio anterior; enteroanastomosis conservada con tránsito de patrón mucoso sin signos de dehiscencia (ver *Ilustración 4*).

Ilustración 4

Ecografía abdominal 22/07/2024



Fuente: CatDog hospital veterinario.

Día Tres: 23/07/2024

Examen Físico:

Estado de conciencia: Alerta, hipodinámico.

Reflejos/estímulos: +

FC: 123lpm.

FR: 72rpm.

T°: 39.1°C.

Mucosas: Rosadas levemente pálidas / Húmedas / Brillantes.

TLLC: 2seg.

SIS/DIA/MAP: 129/65/94.

Auscultación: A/N.

Abdomen: Leve dolor.

Hidratación: Multielectrolitos.

Colecta de líquido: Der 6ml – Izq 0ml; contenido seroso.

Recibe alimento (gelatina) con normalidad, no vómitos, orina, no defeca.

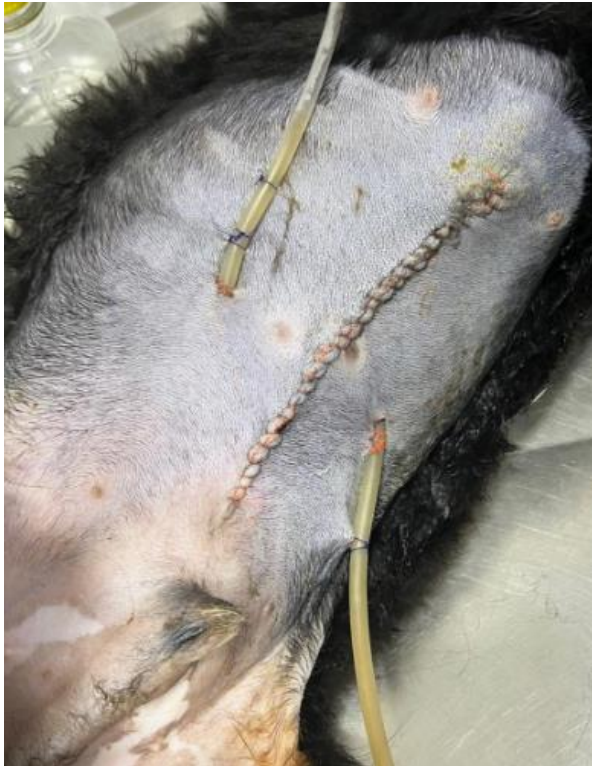Herida quirúrgica sin dehiscencia ni secreción, drenes en posición (ver *Ilustración*

5).

Pronóstico reservado.

Ilustración 5

Seguimiento herida quirúrgica.



Fuente: CatDog hospital veterinario

Tratamiento instaurado:

- Omeprazol 1mg/kg IV SID.
- Dipirona 25mg/kg IV BID.
- Metronidazol 25mg/kg IV BID.
- Cefalotina 15mg/kg IV BID.
- Aminolyte 12ml IV BID.
- Pregabalina 2mg/kg PO BID.
- N acetil cisteína 70mg/kg IV BID.
- Tramadol 2mg/kg + Ketamina 1mg/kg SC BID.
- Hidratación 30ml/kg/día.
- Gelatina 20ml cada 3 horas.
- 1 cucharada de Albumina revuelta con el alimento TID.

Hierro sacarosa 10mg/kg IV SID.

Eritropoyetina 100UI/kg SC SID.

Ayudas diagnósticas:

Perfil sanguíneo:

Se evidencia anemia no regenerativa (índice reticulocitario), plaquetas se encuentran en rango, leucocitos en rango con leve neutrofilia, ALT y creatinina se encuentran en rangos y presenta hipoalbuminemia (ver *tabla 5*).

Tabla 5

Perfil sanguíneo 23/07/2024

Perfil sanguíneo 23/07/2024		
Parámetro	Resultado	Valor de referencia
Recuento de glóbulos rojos	2.66	5.5 - 8.5
Hemoglobina	5.5	12.0 - 18.0
Hematocrito	18.5	37.0 - 55.0
Reticulocitos	5.0	0 - 1
Índice reticulocitario	1.25	
# Neutrófilos	13.29	3.62 - 12,30
Albumina en suero u otros fluidos	2.09	2.3 - 4.0

Fuente: Propia.

Día Cuatro: 24/07/2024

Examen Físico:

Estado de conciencia: Alerta.

Reflejos/estímulos: +

FC: 132lpm.

FR: 40rpm.

T°: 38.4°C.

Mucosas: Rosadas levemente pálidas / Húmedas / Brillantes.

TLLC: 2seg.

SIS/DIA/MAP: 118/73/86.

Auscultación: A/N.

Abdomen: Leve dolor.

Hidratación: Multielectrolitos.

Colecta de líquido: Der 5ml – Izq 0ml; contenido seroso.

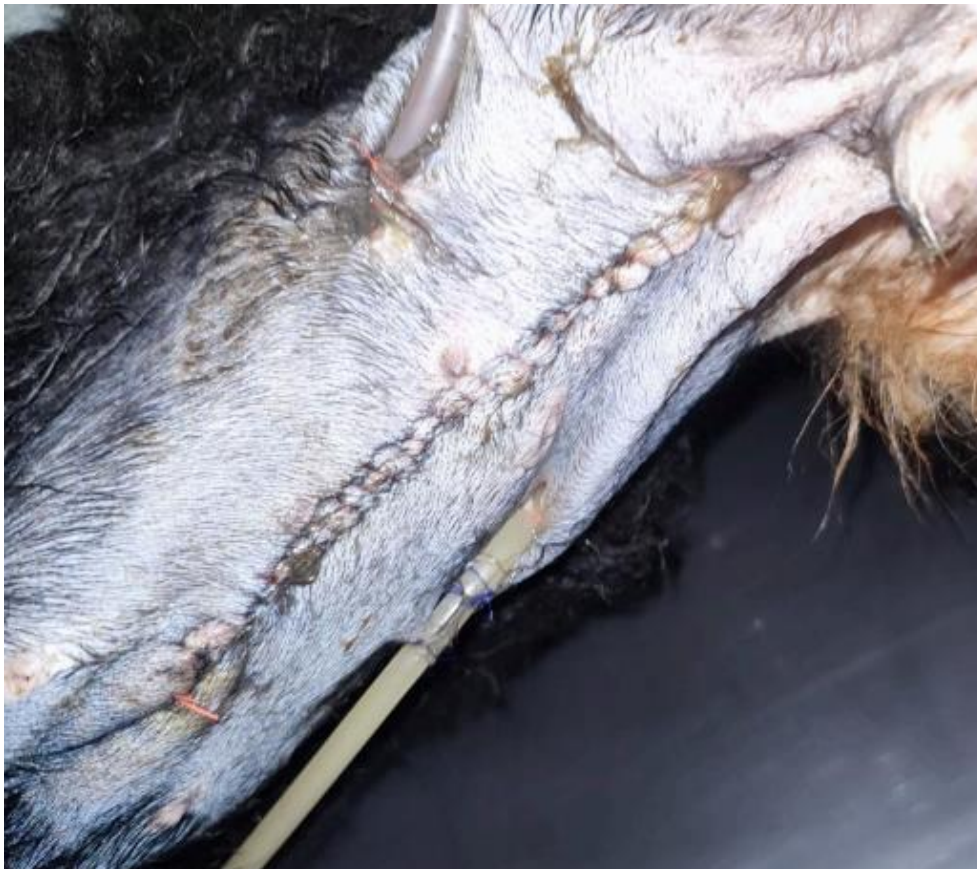Recibe alimento (gelatina) con normalidad, no vómitos, orina, no defeca.

Herida quirúrgica sin dehiscencia ni secreción, levemente inflamada, drenes en posición con leve secreción en estoma izquierdo (ver *Ilustración 6*).

Pronóstico reservado.

Ilustración 6

Seguimiento herida quirúrgica.



Fuente: CatDog hospital veterinario.

Tratamiento instaurado:

Omeprazol 1mg/kg IV SID.

Dipirona 25mg/kg IV BID.
Metronidazol 25mg/kg IV BID.
Cefalotina 15mg/kg IV BID.
Aminolyte 12ml IV BID.
Pregabalina 2mg/kg PO BID.
N acetil cisteína 70mg/kg IV BID.
Tramadol 2mg/kg + Ketamina 1mg/kg SC BID.
Hidratación bolos.
Gelatina 20ml cada 3 horas.
1 cucharada de Albumina revuelta con el alimento TID.
Oxigeno 1lt.

Ayudas diagnósticas:

Gases venosos:

Alcalosis respiratoria (compensada) con leve incremento del cloro y hematocrito bajo.

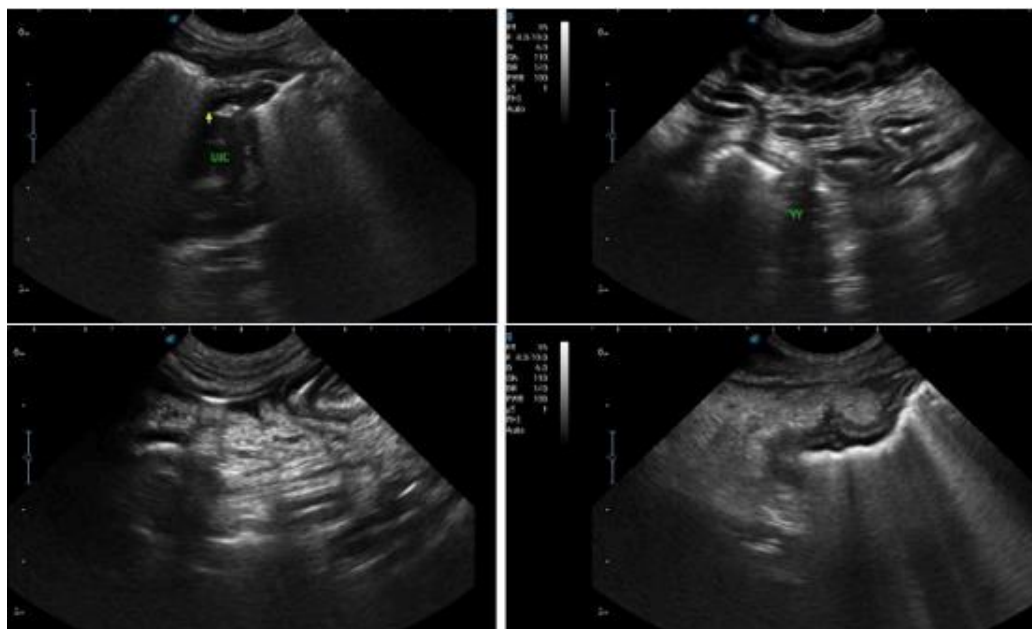
Recomendaciones: Fluidoterapia de mantenimiento conservadora (bolos) y suplementación con O2.

Ecografía abdominal:

Ecografía de control con respecto al estudio anterior, se evidencia evolución positiva observándose sin liquido libre en ninguno de los cuadrantes evaluados, con leve reacción mesentérica, anastomosis intestinal con transito conservado, resto de órganos ecográficamente conservados al momento del estudio (ver *Ilustración 7*).

Ilustración 7

Ecografía abdominal 24/07/2024.



Fuente: CatDog hospital veterinario.

Proteína C reactiva: Se obtiene un resultado aumentado de 93,2 (ver *tabla 6*)

Tabla 6

Proteína C reactiva 24/07/2024.

Proteína C reactiva 24/07/2024		
Parámetro	Resultado	Valor de referencia
Proteína C reactiva canina	93.2	Normal <30 Alto >30

Fuente: Propia

Perfil sanguíneo:

Se evidencia anemia regenerativa (índice reticulocitario), trombocitosis y leucocitosis neutrofilica (ver *tabla 7*).

Tabla 7*Perfil sanguíneo 24/07/2024.*

Perfil sanguíneo 24/07/2024		
Parámetro	Resultado	Valor de referencia
Recuento de glóbulos rojos	2.72	5.5 - 8.5
Hemoglobina	6.1	12.0 - 18.0
Hematocrito	19.6	37.0 - 55.0
Reticulocitos	16.0	0 - 1
Índice reticulocitario	5.6	
Plaquetas	601	200 - 400
Leucocitos	19.43	6.0 - 17.0
# Neutrófilos	14.38	3.62 - 12,30
Albumina en suero u otros fluidos	2.09	2.3 - 4.0

Fuente: Propia.**Día Cinco:** 25/07/2024**Examen Físico:****Estado de conciencia:** Alerta.**Reflejos/estímulos:** +**FC:** 114lpm.**FR:** 60rpm.**T°:** 38.8°C.**Mucosas:** Rosadas ligeramente pálidas / Húmedas / Brillantes.**TLLC:** 2seg.**SIS/DIA/MAP:** 113/68/83.**Auscultación:** A/N.**Abdomen:** Leve dolor.**Hidratación:** Multielectrolitos.**Colecta de líquido:** Der 0ml – Izq 0ml.

Recibe alimento sopa Hill's I/D con normalidad, no vómitos, orina, no defeca.

Herida quirúrgica sin dehiscencia ni secreción, levemente inflamada, drenes en posición sin secreción en estoma; Se realiza A-Fast en donde no se evidencia liquido libre y se retiran los drenes, se realiza sutura con Nylon 3-0 patrón punto simple.

Pronóstico reservado.

Tratamiento instaurado:

Omeprazol 1mg/kg IV SID.

Dipirona 25mg/kg IV BID.

Metronidazol 25mg/kg IV BID.

Cefalotina 15mg/kg IV BID.

Aminolyte 12ml IV BID.

Pregabalina 2mg/kg PO BID.

N acetil cisteína 70mg/kg IV BID.

Hidratación bolos.

Gelatina 20ml cada 3 horas.

1 cucharada de Albumina revuelta con el alimento TID.

Oxigeno 1lt.

Glicopan 4ml PO BID.

Hill's I/D diluido en 50ml agua, administrar 24ml cada 4 horas Día 1 (25/07/202).

Hierro sacarosa 10mg/kg IV SID.

Eritropoyetina 100UI/kg SC SID.

Día Seis: 26/07/2024

Examen Físico:

Estado de conciencia: Alerta.

Reflejos/estímulos: +

FC: 96lpm.

FR: 36rpm.

T°: 38.5°C.

Mucosas: Rosadas leve pálidas / Húmedas / Brillantes.

TLLC: 2seg.

SIS/DIA/MAP: 118/78/109.

Auscultación: A/N.

Abdomen: No evidencia dolor.

Hidratación: Multielectrolitos.

Recibe alimento sopa Hill's I/D con normalidad, no vómitos, orina y presenta diarrea de coloración amarilla fluida.

Herida quirúrgica sin dehiscencia ni secreción.

Pronóstico reservado a moderado.

Tratamiento instaurado:

Omeprazol 1mg/kg IV SID.

Dipirona 25mg/kg IV BID.

Metronidazol 25mg/kg IV BID.

Cefalotina 15mg/kg IV BID.

Aminolyte 12ml IV BID.

Pregabalina 2mg/kg PO BID.

N acetil cisteína 70mg/kg IV BID.

Hidratación bolos.

Gelatina 20ml cada 3 horas.

1 cucharada de Albumina revuelta con el alimento TID.

Oxígeno 1lt.

Glicopan 4ml PO BID.

Royal Canin Gastrointestinal 40ml PO TID (día 1).

Interconsulta con nutricionista:

Se indica suplementación de albumina IV, Inicio de suplementación con Royal Canin Gastrointestinal, PIVOT suplemento (a partir del 27/07/2024) y continuar con gelatina, y albumina en polvo.

Ayudas diagnósticas:

Cultivo bacteriológico: (ver *tabla 8*)

Tabla 8

Cultivo bacteriológico 26/07/2024.

Cultivo bacteriológico 26/07/2024	
24 horas de incubación	Crecimiento
48 horas de incubación	Crecimiento
Bacteria aislada	<i>Escherichia coli</i>

Fuente: Elaboración Propia.

Antibiograma:

BLEEs positivo, por lo tanto, esta bacteria es productora de Betalactamasas de espectro extendido, siendo así, resistente a todas las penicilinas, cefalosporinas y aztreonam; Se sugiere aislamiento de contacto (ver *tabla 9*).

Tabla 9

Antibiograma 26/07/2024.

Antibiograma 26/07/2024	
Antibiótico	Interpretación
Amoxicilina + AC Clavulanico	R
Ampicilina sulbactam	R
Ceftriazona	R
Ciprofloxacina	R
Doxiciclina	R
Tetraciclina	R
Nitrofurantoina	S
Trimetopim Sulfa	R
TEST DE BLEEs	Positivo
Resistencia intrínseca	Azitromicina, Lincomicina, Clindamicina Eritromicina

Fuente: Elaboración propia.

Día Siete: 27/07/2024

Examen Físico:

Estado de conciencia: Alerta.

Reflejos/estímulos: +

FC: 100lpm.

FR: 40rpm.

T°: 38.7°C.

Mucosas: Rosadas / Húmedas / Brillantes.

TLLC: 2seg.

SIS/DIA/MAP: 122/94/110.

Auscultación: A/N.

Abdomen: No evidencia dolor.

Hidratación: Multielectrolitos.

Recibe alimento PIVOT con normalidad, no vómitos, orina y no defeca.

Herida quirúrgica sin dehiscencia ni secreción.

Pronóstico reservado a moderado.

Tratamiento instaurado:

Omeprazol 1mg/kg IV SID.

Dipirona 25mg/kg IV BID.

Metronidazol 25mg/kg IV BID.

Cefalotina 15mg/kg IV BID.

Aminolyte 12ml IV BID.

Pregabalina 2mg/kg PO BID.

N acetil cisteína 70mg/kg IV BID.

Hidratación bolos.

Gelatina 20ml cada 3 horas.

1 cucharada de Albumina revuelta con el alimento TID.

Oxígeno 1lt.

Glicopan 4ml PO BID.

Citrato de Maropitant 1mg/kg SC SID.

PIVOT 42ml PO cada 4horas (día 1).

Albumina Humana 20% 50mg/kg CRI 24h.

Premedicación 30min antes de inicio de infusión de albumina, Difenhidramina 2mg/kg SC, Dexametasona 0.5mg/kg IV.

Ayudas diagnósticas:

Perfil sanguíneo:

Se evidencia anemia regenerativa (índice reticulocitario), trombocitosis, línea blanca se encuentra en rango (ver *tabla 10*).

Tabla 10

Perfil Sanguíneo 27/07/2024.

Perfil sanguíneo 27/07/2024		
Parámetro	Resultado	Valor de referencia
Recuento de glóbulos rojos	2.84	5.5 - 8.5
Hemoglobina	6.6	12.0 - 18.0
Hematocrito	19.9	37.0 - 55.0
Reticulocitos	12.2	0 - 1
Índice reticulocitario	3.2	
Plaquetas	603	200 - 400

Fuente: Elaboración propia.

Ecografía abdominal:

Sin presencia de efusión abdominal, enteroanastomosis conservada, sin cambios patológicos.

Día Ocho: 28/07/2024

Examen Físico:

Estado de conciencia: Alerta.

Reflejos/estímulos: +

FC: 116lpm.

FR: 60rpm.

T°: 38.8°C.

Mucosas: Rosadas / Húmedas / Brillantes.

TLLC: 2seg.

SIS/DIA/MAP: 117/59/79.

Auscultación: A/N.

Abdomen: No evidencia dolor.

Hidratación: Multielectrolitos.

Recibe alimento PIVOT con normalidad, no vómitos, orina y presenta leve diarrea amarilla.

Herida quirúrgica sin dehiscencia ni secreción.

Pronóstico reservado a moderado.

Tratamiento instaurado:

Omeprazol 1mg/kg IV SID.

Dipirona 25mg/kg IV BID.

Metronidazol 25mg/kg IV BID.

Cefalotina 15mg/kg IV BID.

Aminolyte 12ml IV BID.

Pregabalina 2mg/kg PO BID.

N acetil cisteína 70mg/kg IV BID.

Hidratación bolos.

1 cucharada de Albumina revuelta con el alimento TID.

Oxígeno 1lt.

Glicopan 4ml PO BID.

Citrato de Maropitant 1mg/kg SC SID.

PIVOT 83ml PO cada 4horas (día 2).

Albumina Humana 20% 50mg/kg CRI 24h (día 2).

Difenhidramina 2mg/kg SC BID.

AVINTRA ½ sobre diluido en 60ml PO SID.

Día Nueve: 29/07/2024

Examen Físico:

Estado de conciencia: Alerta.

Reflejos/estímulos: +

FC: 110lpm.

FR: 32rpm.

T°: 38.9°C.

Mucosas: Rosadas / Húmedas / Brillantes.

TLLC: 2seg.

SIS/DIA/MAP: 117/76/92.

Auscultación: A/N.

Abdomen: No evidencia dolor.

Hidratación: Multielectrolitos.

Recibe alimento PIVOT con normalidad, no vómitos, orina y presenta deposición blanda de coloración café.

Herida quirúrgica sin dehiscencia ni secreción.

Pronóstico reservado a moderado.

Tratamiento instaurado:

Omeprazol 1mg/kg IV SID.

Dipirona 25mg/kg IV BID.

Metronidazol 25mg/kg IV BID.

Cefalotina 15mg/kg IV BID.

Aminolyte 12ml IV BID.

Pregabalina 2mg/kg PO BID.

N acetil cisteína 70mg/kg IV BID.

Hidratación bolos.

1 cucharada de Albumina revuelta con el alimento TID.

Oxígeno 1lt.

Glicopan 4ml PO BID.

Citrato de Maropitant 1mg/kg SC SID.

PIVOT 166ml PO cada 4horas (día 2).

AVINTRA 1 sobre diluido en 60ml PO SID.

Ayudas diagnósticas:

Perfil sanguíneo:

Se evidencia anemia regenerativa (índice reticulocitario), trombocitosis, línea blanca se encuentra en rango, albumina se encuentra en rango (ver *tabla 11*)

Tabla 11

Perfil sanguíneo 29/07/2024.

Perfil sanguíneo 29/07/2024		
Parámetro	Resultado	Valor de referencia
Recuento de glóbulos rojos	3.03	5.5 - 8.5
Hemoglobina	7.6	12.0 - 18.0
Hematocrito	24.0	37.0 - 55.0
Reticulocitos	7.6	0 - 1
Índice reticulocitario	3.2	
Plaquetas	653	200 - 400

Fuente: Elaboración propia.

Proteína C reactiva:

Resultado de proteína C reactiva en rangos.

Gases venosos:

Alcalosis respiratoria (compensada).

Recomendaciones: Fluidoterapia de mantenimiento conservadora (bolos), retirar suplementación con O₂.

Día Diez: 30/07/2024

Examen Físico:

Estado de conciencia: Alerta.

Reflejos/estímulos: +

FC: 128lpm.

FR: 44rpm.

T°: 38.6°C.

Mucosas: Rosadas / Húmedas / Brillantes.

TLLC: 2seg.

SIS/DIA/MAP: 122/84/98.

Auscultación: A/N.

Abdomen: No evidencia dolor.

Hidratación: Multielectrolitos.

Recibe alimento PIVOT con normalidad, no vómitos, orina y presenta deposición blanda de coloración café.

Herida quirúrgica sin dehiscencia ni secreción.

Pronóstico reservado a moderado.

Alta médica:

En conjunto con el médico cirujano de cabecera, medicina interna y personal del área de hospitalización se evalúa el alta médica bajo la cual se instaura medicación vía oral con el fin de evaluar su tolerancia y evolución.

Se envía formulación vía oral, Herida quirúrgica sin dehiscencia ni secreción (ver *ilustración 8*).

Formulación:

Antax suspensión: 5ml PO BID 15días.

Dipirona tab 500mg: ½ tab PO BID 2 días.

Metronidazol suspensión 250mg/ml: 0.9ml VO BID 4 días.

Rilexine 300mg: 1tab PO BID 4 días.

Lyrica 25mg: 1cap PO BID 5 días.

Organew polvo: 1 cucharada en la alimentación SID 1 mes.

Albumina en polvo: 1 cucharada en la alimentación TID 15 días.

Hemolitan: 1ml VO SID 15 días.

Glicopan: 4ml VO SID 15 días.

Collar isabelino permanente.

Limpieza de herida 3 veces al día con clorhexidina.

Fitovet crema: aplicar sobre la herida dos veces al día después de limpieza.

Recomendaciones:

Retiro de puntos 10 días.

Ecografía abdominal 10-15 días.

Hemograma 48h.

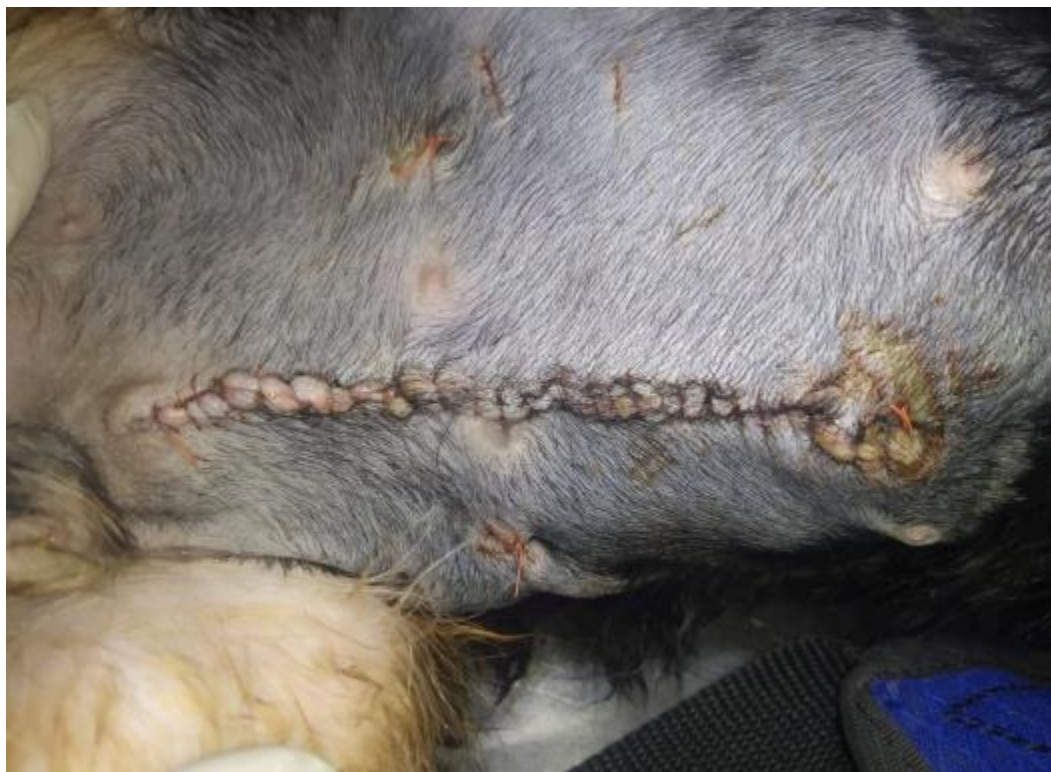Revisión 48h.

Seguir instrucciones del área de nutrición.

Acudir al centro veterinario de inmediato si observa algún signo de alarma.

Ilustración 8

Herida quirúrgica antes del alta.



Fuente: CatDog hospital veterinario.

Discusión

El uso de ayuda diagnóstica por imagen (ultrasonografía) como lo plantea (Álvarez, 2003), fue crucial para el diagnóstico pertinente a la afección con la que fue remitido el paciente, ya que permitió determinar la presencia de líquido libre en los cuatro cuadrantes evaluados (ver *ilustración 1*) y facilitó realizar abdominocentesis con aguja fina y eco guiada como lo describió este autor; tomando como referencia algunos de los errores analíticos en los estudios ecográficos en humanos descrito por (Barr, 2019); la ecografía siempre fue realizada por el mismo médico especialista y con el mismo equipo de ultrasonografía, con el fin de minimizar errores analíticos y favorecer el adecuado diagnóstico.

Como lo mencionan Culp & Holt. 2010 “La nutrición enteral posoperatoria temprana parece ser beneficiosa en la peritonitis, pero no se ha demostrado un beneficio claro en la supervivencia. Los posibles beneficios incluyen una mayor resistencia anastomótica, una cicatrización más rápida y una menor translocación bacteriana a través de una barrera mucosa gastrointestinal comprometida.” Y contrastando con la hipótesis que en el primer momento quirúrgico no se realizó una adecuada nutrición temprana; En este caso si se logró un beneficio basándose en las recomendaciones de la nutricionista la cual plantea una nutrición micro enteral bajo ayuno postquirúrgico, moderadas cantidades (porciones), nutrición medicada y especializada siempre con el fin de otorgar los requerimientos nutricionales.

Cuando se presentan signos clínicos severos de anemia, el hematocrito alcance valores inferiores del 20-22% (Bartges, 2012) plantea utilizar Eritropoyetina (EPO) seguido de suplemento intravenoso de hierro para evitar el secuestro de este por la

estimulación de EPO, a su vez (Bartges, 2012) propone un seguimiento constante del hematocrito (pruebas seriadas de laboratorio) para evitar sobredosis con EPO y asegurarse que el tipo de anemia sea regenerativo; con base a lo que describe Bartges y a la clínica del paciente, se mantuvo un índice reticulocitario superior al 1.5 lo cual indica que la anemia era regenerativa y respondió al estímulo con Hierro y EPO (ver *tabla 12*); Adicional a esto, como describe (Cowgill et al. 1998) la administración de EPO puede generar principalmente hipertensión, hipertermias o convulsiones, como se evidencia en el seguimiento del día a día, el paciente nunca presento alteraciones en respuesta a EPO.

En pacientes con peritonitis la hipoalbuminemia puede ocurrir por fugas a través de membranas endoteliales y peritoneales dañadas o inflamadas, efectos de dilución de la terapia con líquidos o desnaturalización de la albúmina en sitios de inflamación (Craft & Powell, 2012) también puede existir falta de absorción y /o pérdidas intestinales (Reynolds T, 2000; Stockham S y De Scott 2008); considerando esto, y los resultados de los hemogramas con respecto a la albumina (ver *tabla 13*) al presentarse hipoalbuminémico, se inicia transfusión de albumina, dando como resultado aumento favorable de esta.

Tabla 12

Evolución anemia.

Parámetro	Anemia					Valor de referencia
	Resultado/Fecha					
	21-jul	23-jul	24-jul	27-jul	29-jul	
Recuento de glóbulos rojos	4.46	2.66	2.72	2.84	3.03	5.5 - 8.5
Hemoglobina	8.7	5.5	6.1	6.6	7.6	12.0 - 18.0
Hematocrito	26.2	18.5	19.6	19.9	24.0	37.0 - 55.0
Reticulocitos	14.4	5.0	16.0	12.2	7.6	0 - 1

Índice reticulocitario	6.6	1.25	5.6	3.2	3.2	
Plaquetas	Rango	Rango	601	603	653	200 - 400
Leucocitos	Rango	Rango	19.43	Rango	Rango	
# Neutrófilos	12.42	13.29	14.38	Rango	Rango	3.62 - 12,30
Albumina en suero u otros fluidos	2.07	2.09	2.09	Rango	Rango	2.3 - 4.0

Fuente: Elaboración propia

La proteína C reactiva (CRP) es un marcador inflamatorio sintetizada en el hígado como parte de la respuesta de fase aguda después de la estimulación de los hepatocitos por citoquinas pro inflamatorias entre otras, siendo indicativa de la respuesta inflamatoria sin embargo no es específico de la causa subyacente de peritonitis (Gebhardt et al., 2009); en este caso se utilizó como indicador pronóstico y de mejoría significativa a nivel sistémico, haciendo énfasis en sitios de afección: Intestino con enteroanastomosis, reacción peritoneal, músculos abdominales involucrados en laparotomía; En *Tabla 13*, se observa la evolución favorable expresada en mejoría de resultados de proteína C reactiva; según Nakamura y colaboradores, 2008 la proteína C reactiva se incrementa pasadas 6 horas después de la injuria, y su descenso se comienza a ver 24 horas después de la injuria, pasados 7 días (se encuentra en rango) nos indica que se redujo significativamente la inflamación en los sitios de afección.

Tabla 13

Evolución proteína C reactiva.

Proteína C reactiva		
22-jul	24-jul	29-jul
169.5	93.2	Rango

Fuente: *Elaboración propia.*

Como plantea (Culp & Holt, 2010) es necesario “instaurar un tratamiento empírico mientras se esperan los resultados de las pruebas” se inicia tratamiento antibiótico con

betalactámico (cefalotina) y contra anaerobios con metronidazol como este lo plantea; La prueba diagnóstica cultivo bacteriológico y antibiograma fue esencial para esclarecer que microorganismos se encontraban presente, ya que el análisis de líquido abdominal dio como resultado exudado; se aisló únicamente *Escherichia coli*, y arrojando resultado de antibiograma altamente resistente ya que al ser BLEEs positivo, por lo tanto, esta bacteria es productora de Betalactamasas de espectro extendido, siendo así, resistente a todas las penicilinas, cefalosporinas y aztreonam, confirmando lo que describe (Dow, 1988) afirmando que la mayoría de las bacterias presentes a nivel del peritoneo, son resistentes a penicilinas y cefalosporinas; Es debatible que en el momento de tener el resultado de antibiograma, no se optó por el cambio de antibiótico (Cefalotina) teniendo presente la resistencia que esta bacteria aislada presentaba, se justificó continuar con el mismo antibiótico bajo los controles seriados de hemograma, en el cual se tenía énfasis en leucocitosis y neutrofilia (ver *tabla 12*), indicando así que los antibióticos instaurados estaban generando efecto positivo en el paciente.

Conclusiones

Es indispensable considerar el uso de ultrasonografía de control en pacientes postquirúrgicos por enterotomías o enteroanastomosis, dado que esta, nos da un diagnóstico por imagen del estado actual del sitio quirúrgico.

En definitiva, la ayuda diagnóstica por medio de ultrasonografía logró determinar tempranamente la afección (efusión abdominal) logrando así que el cuadro no empeore, ya que se puede cursar con una patología subclínica, con afecciones severas a nivel abdominal y sistémica a causa de peritonitis, teniendo así un pronóstico reservado/malo.

Como se ha podido evaluar en este caso, y revisando literatura, el éxito y mejoría en recuperación postquirúrgica de enteroanastomosis radica en el adecuado manejo de volúmenes y tipo de alimentación, garantizando así el adecuado aporte energético.

Es estrictamente necesario, realizar hemogramas de control cada 48h, teniendo como base que el paciente presenta peritonitis con aislamiento bacteriano y a su vez alteración en los glóbulos rojos (anemia), con el fin de lograr determinar el progreso favorable del tratamiento instaurado y poder generar cambios en este.

Referencias

- "Canine and Feline Cardiology", by R. W. Kittleson, M. D. (2015) – Una referencia integral sobre enfermedades cardíacas en perros y gatos, incluyendo la insuficiencia cardíaca y sus complicaciones, como la ascitis.
- Barr, R. G., et al. (2019). "Quality assurance for ultrasound in medicine." *Journal of Ultrasound in Medicine*, 38(3), 1-12.
- Bartges JW. Chronic kidney disease in dogs and cats. *Vet Clin North Am Small Anim Pract* 2012; 42:669-692.
- Beck, K. (2006). Fisiopatología de los líquidos corporales en medicina veterinaria.
- Bengal, P. P., Kumar, S., & Gupta, R. (2016). Chylous ascites in dogs: diagnosis and management. *Veterinary Surgery*, 45(3), 357-364.
- Bourne, D. E., & Watson, P. J. (2011). "Hepatic diseases in dogs and cats". *Veterinary Clinics of North America: Small Animal Practice*, 41(4), 761-775.
- Brown, D. C., Barr, K., & Mills, J. (2015). Causes and diagnostic approaches to peritoneal effusion in dogs. *Journal of Veterinary Emergency and Critical Care*, 25(2), 175-184.
- Clínica práctica online Año 2009, no1 Publicación oficial de la federación iberoamericana de asociaciones veterinarias de animales de compañía nuevo comité fiavac digestivo Obstrucciones intestinales V CONGRESO FIAVAC. (n.d).
<http://www.fiavac.org/pdf/revista%20fiavac%20on%20line%201.pdf>
- Cohn LA, et al. (2011). Peritonitis: Diagnosis and Treatment. *Veterinary Clinics of North America: Small Animal Practice*.

- Cowell R.L. and Tyler R.D.; Diagnostic Cytology of the dog and cat. American Veterinary Publications Inc. California 1989.
- Cowgill LD, James KM, Levy JK, Browne JK, Miller A, Lobingier RT, Egrie JC. Use of recombinant human erythropoietin for management of anemia in dogs and cats with renal failure. *J Am Vet Med Assoc* 1998; 212:521-528.
- Craft, E. & Powell L. (2012) The use of canine-specific albumin in dogs with septic peritonitis. *Journal of Veterinary Emergency and Critical Care*. 22 (6): 631-639.
- Crowe, Deiby. Peritoneo and peritoneal cavity. 2 Ed. Filadelfia:WB Saunders. 1993. 407 p.
- Culp, W. & Holt, D. (2010) Septic Peritonitis. *Compendium: Continuing Education for Veterinarians*. 32 (10): 1-14.
- Dow SW. Management of anaerobic infections. *vet Clin North Am Small Anim Pract* 1988; 18:1167-1181.
- Goldstein, R. E., & Biller, D. S. (2019). *Small Animal Critical Care Medicine* (2nd ed.). Elsevier.
- Hedlund, C. S. y Welch, T. (2009). Cirugía del aparato digestivo. En T. Welch. (Ed.), *Cirugía en pequeños animales* (pp. 443-479). Barcelona, España: Elsevier.
- Hernandez, C. A. (2010). Emergencias gastrointestinales en perros y gatos. *Revista CES Medicina Veterinaria y Zootecnia*, 5(2), 69-85. Disponible en <http://www.redalyc.org/pdf/3214/321428104008.pdf>
- Hughes, D. M., Marins, M. L., & Johnson, D. (2017). The clinical significance of abdominal effusion in canine patients. *Veterinary Clinics of North America: Small Animal Practice*, 47(4), 781-798.

- Ihedioha J, Anosa V, King A. Prevalence of and clinicopathologic findings associated with ascites in dogs in Enugu State, Nigeria. *Comp. Clin. Pathol*; 2013;22:185-193
- Johnson LR, et al. (2013). Mechanisms of Gastrointestinal Diseases: Pathogenesis of Intestinal Perforation. *The Veterinary Journal*, 196(2): 234-240.
- Jones, B. D. (1998). Cuerpos extraños esofágicos y gastrointestinales. En L. P. Tilley y F. Smith. (Eds.), *La consulta veterinaria en 5 minutos canina y felina* (p. 468-469). Buenos Aires: Inter-Médica.
- Kraus, M. S., Drobatz, K. J., & Boggess, M. (2014). Peritoneal effusion in dogs: a retrospective study of 70 cases. *Journal of Veterinary Internal Medicine*, 28(2), 578-584.
- Levy, M. M., et al. (2018). Sepsis: Pathophysiology and clinical management in veterinary medicine. *Journal of Veterinary Internal Medicine*, 32(5), 1721-1733.
- Morgan, Rose. *Clínica de Pequeños Animales*. 4 Ed. España: Elsevier; 2003. 1400 p
- Muñoz, A. O., Hernández, I., Mireles, M. B., & Caraza, J. D. A. (2014). Hallazgos clínico-patológicos de 21 casos con derrame peritoneal.
- Nelson, R. W., & Couto, C. G. (2019). *Small Animal Internal Medicine* (6th ed.). Elsevier.
- Pardal, M. E., López, A., & Pérez, E. (2021). Peritoneal effusion in dogs: Clinical presentation and diagnostic approach. *Veterinary Clinics of North America: Small Animal Practice*, 51(5), 1091-1107.
- Polzin, D. J. (2019). "Chronic Kidney Disease in Dogs and Cats." *Veterinary Clinics of North America: Small Animal Practice*, 49(3), 607-626.
- Reynolds T B. Ascites. *Clin Liver Disease*, eds.4;2000:151–168

- Rodríguez Sosa, V. M., Saborit Leiva, H. E., & Macías Hernández, I. (2005). Tratamiento quirúrgico paliativo de la ascitis rebelde. Experiencia en el perro. REDVET. Revista Electrónica de Veterinaria, VI(6), 1-11.
- Summers B, et al. (2016). Canine Peritonitis: A Review of Causes and Treatment Strategies. Journal of the American Veterinary Medical Association, 248(4): 433-439.
- Tilley, L. P., & Smith, F. W. (2008). The Handbook of Dog and Cat Cardiology. Saunders Elsevier.
- Webster CRL, Center SA, Cullen JM, Penninck DG, Richter KP, Twedt DC, Watson PJ. ACVIM consensus statement on the diagnosis and treatment of chronic hepatitis in dogs. J Vet Intern Med. 2019 May;33(3):1173-1200.
- Withrow, S. J., & MacEwen, E. G. (2013). Small Animal Clinical Oncology. Elsevier Health Sciences.