

Hiperplasia endometrial quística y ovarios quísticos en una perra Pinscher de la ciudad de Medellín. Un reporte de caso clínico.

**Trabajo de grado para optar por el título de
Médica veterinaria**

Sara Gallego Toro

**Asesor
Yira Gaona Narváez
Médica Veterinaria, MSc. Ciencias Animales.**

**Unilasallista Corporación Universitaria
Facultad de Ciencias Agropecuarias
Programa de Medicina Veterinaria
Caldas-Antioquia
2021**

Contenido

Tabla de ilustraciones	3
Resumen	4
Introducción	6
Objetivos	8
Objetivo General	8
Objetivos Específicos	8
Justificación	9
Marco teórico	11
Hiperplasia endometrial quística y ovarios quísticos.....	11
Etiopatogenia.....	11
Presentación clínica.....	¡Error! Marcador no definido.
Diagnóstico	18
Tratamiento.....	22
Presentación del caso clínico.....	¡Error! Marcador no definido.
Descripción del caso	¡Error! Marcador no definido.
Detalles del examen físico.....	¡Error! Marcador no definido.
Listado de problemas	28
Lista maestra.....	28
Diagnósticos diferenciales.....	29
Plan diagnóstico	29
Plan terapéutico y diagnóstico	29
Descripción del caso clínico.....	29
Seguimiento de evolución clínica del paciente	29
Día 06 de septiembre del 2021.....	30
Día 07 de septiembre del 2021.....	36
Día 08 de septiembre del 2021.....	37
Día 09 de septiembre del 2021.....	41
Día 10 de septiembre del 2021.....	42
Día 11 de septiembre del 2021.....	43
Discusión.....	46

Conclusiones.....

Referencias.....

Tabla de ilustraciones

Ilustración 1.Fisiopatología de la HEQ y piómetra.....	14
Ilustración 2.Prevalencia de quistes ovaricos según diferentes autores	19
Ilustración 3.Ultrasonografía de un quiste folicular (reporte de un caso).....	21
Ilustración 4.Perra Bullmastiff- ecografía uterina (reporte de un caso).....	22
Ilustración 5.Resultados de hemograma Bullmastiff	23
Ilustración 6.Cortes histologicos de hiperplasia endometrial quística; Error! Marcador no definido. 24	24
Ilustración 7.Ilustraciones de la OVH	27
Ilustración 8.Puntos de referencia para orientar la incision en el abdomen	28
Ilustración 9.Paciente raza Pinscher con motivo de consulta por sangrado vaginal.	32
Ilustración 10.Resultados analisis de tiempos de coagulacion- Candy Hernández	40
Ilustración 11.Ecografía abdominal de Candy Hernandez.....	41
Ilustración 12.Test de hemoparásitos- Candy Hernández	44
Ilustración 13.Proteína C reactiva y dimero D-Candy Hernadez	48

Índice de tablas

Tabla 1.Resultados hematicos-Candy Hernández	36
Tabla 2. Plaquetograma.....	37
Tabla 3. Leucograma.....	37
Tabla 4. Proteínas plasmáticas.....	35
Tabla 5.Quimica sanguínea- Candy Hernández	39
Tabla 6.Resultados hematicos de control.....	46
Tabla 7. Resultados plaquetograma de control.....	46
Tabla 8. Resultados leucograma de control.....	47
Tabla 9. Resultado proteínas plasmáticas de control.....	47
Tabla 10.Hemograma de control- Candy Hernandez.....	52
Tabla 11. Plaquetograma de control.....	53
Tabla 12. Leucograma de control	53
Tabla 13. Proteínas plasmáticas de control.....	54

Resumen

Las lesiones uterinas más comunes en hembras de la especie canina, incluyen las alteraciones del crecimiento (hiperplasia) y las alteraciones inflamatorias/infecciosas (endometritis-piómetra). En la etiopatogenia de ambas entidades, el rol de la hormona progesterona es crucial, al generar cambios tanto celulares como moleculares en el epitelio uterino (Sánchez y Arias, 2017, p.1,3).

Picardo, Farias y Fernández (2019) afirman que los quistes en los ovarios se deben a la persistencia de folículos que no ovularon o cuerpos lúteos que no hicieron regresión, lo cual está relacionado a su vez con alteraciones en el ciclo estral; este tipo de patologías son generalmente asintomáticas, pero pueden llegar a complicarse llegando a presentar hiperplasia endometrial quística, piómetra o incluso tumores en los ovarios.

La hiperplasia endometrial quística (HEQ) de la perra es considerada como un trastorno reproductivo subclínico que puede o no afectar la fertilidad y se le ha asociado con una respuesta anormal del endometrio a los esteroides ováricos. (Sánchez y Arias, 2017, p.3).

El presente trabajo de grado, describe el caso de una hembra canina de raza Pinscher de 10 años de edad, sin antecedentes de esterilización, la cual al ingresar a Catdog Hospital Veterinario, presentaba secreción vulvar sanguinolenta, dicha secreción

no la había presentado anteriormente. Al examen físico general se logra identificar que los linfonodos poplíteos estaban reactivos, dolor abdominal a nivel del hipogastrio y vulva edematizada. Los exámenes complementarios reportaron un bajo recuento de eritrocitos $6.08 \times 10^{12}/L$, trombocitopenia severa $28 \times 10^9/L$, e hiperproteinemia $9.6g/dL$, Proteína C Reactiva levemente aumentado $42.0mg/L$ dímero D $0.10ug/m$ consistente con hemoparasitismo, confirmado por prueba SNAP positiva para Ehrlichia y Anaplasma. La ecografía abdominal reportó ovarios poliquísticos, hiperplasia endometrial quística con quistes múltiples sin colecta.

Palabras clave: Anaplasma, diestro, ehrlichia, etiopatogenia, piómetra, progesterona.

Introducción

El ciclo estral de las perras se clasifica principalmente en 4 fases las cuales se definen como proestro, estro, diestro y anestro. El proestro es el periodo que comprende la atracción de la hembra hacia el macho hasta aceptarlo, pueden presentarse síntomas como edematización de la vulva y secreción serosanguinolenta vaginal; en el estro se disminuye o desaparece por completo la edematización de la vulva; la secreción suele persistir, aunque generalmente disminuye. El diestro comienza cuando la perra ya no acepta al macho, y se considera que finaliza cuando la concentración plasmática de progesterona disminuye a un valor inferior o igual a 3nmol/l. Por último, entra en la fase de anestro cuya duración es variable (Picardo et al., 2019, p.5).

La prolongada estimulación hormonal durante la fase diestral puede conllevar a un incremento en el número y actividad de las células secretoras, con la consiguiente acumulación de exudados en el útero. Adicional a esto la hiperplasia e hipertrofia glandular con hipersecreción de las glándulas endometriales facilita la formación de quistes con líquido estéril en el útero (Sánchez, 2015, p.2).

Varios autores estiman que la HEQ es un estado previo y necesario para la presentación de piómetra en la perra, para el desarrollo de HEQ se requiere de niveles plasmáticos de P4 asociados a la presencia de cuerpos lúteos funcionales y factores asociados con trauma o irritación endometrial que actúan sinérgicamente con el estímulo progestacional (Sánchez y Arias, 2017, p.3,4).

El presente reporte expone el caso de una hembra canina de raza Pinscher, de 10 años de edad con presencia de edema y secreción vulvar sanguinolenta, dolor de hipogastrio con un diagnóstico de hiperplasia endometrial quística y ovarios quísticos, como patología de baja presentación, la cual está relacionada con condiciones hormonales en hembras caninas, por la cual es necesario realizar la descripción clínica y las variables del animal asociadas con la presentación de la patología y relacionarlos con los reportes similares a nivel mundial, con el fin de comprender de mejor forma la presentación de dicha patología, y conocer su manejo terapéutico, profiláctico y quirúrgico.

Objetivos

Objetivo general

Describir la presentación clínica de hiperplasia endometrial quística y ovario poliquístico en una Perra de raza Pinscher de la ciudad de Medellín, Antioquia.

Objetivos específicos

Reportar la etiología de la hiperplasia endometrial quística y ovarios poliquísticos en la especie canina.

Relacionar la presentación clínica, la patología y los hallazgos imagenológicos en hiperplasia endometrial quística y ovarios quísticos de una ejemplar canina.

Analizar las diversas herramientas de diagnóstico utilizadas en hiperplasia endometrial quística y ovarios poliquísticos en la especie canina.

Describir el manejo terapéutico, profiláctico y quirúrgico en hiperplasia endometrial quística y ovarios poliquísticos en la especie canina.

Justificación

Las patologías reproductivas en la especie canina, suelen pasar desapercibidas, la hiperplasia endometrial quística (HEQ) se presenta de forma subclínica, es una afección que se asocia a una respuesta anormal del endometrio a las hormonas ováricas. La HEQ ocasiona engrosamiento del endometrio por aumento en número y tamaño de las células epiteliales y de las glándulas endometriales; adicionalmente el incremento de actividad de células secretoras genera la acumulación de exudado en el útero que facilita la formación de quistes con líquido estéril en este órgano, todo lo anterior desencadena fenómenos de infertilidad en las hembras (Sánchez y Arias, 2017, p.3),

El ovario poliquístico, es una condición patológica donde estructuras ováricas como los folículos o cuerpos lúteos persisten anormalmente (producen estrógenos y progesterona) y no hacen regresión, su presentación es silenciosa y se caracteriza por generar estro persistentes, periodos interestro cortos, aunque su presentación no genera alteraciones graves de salud, se ha asociado a otras patologías como la HEQ, piómetra y la generación de neoplasias ováricas, que representan afecciones graves en la salud de los pacientes, que pueden llegar incluso a generar la muerte (Picardo et al., 2019, p.3).

El presente reporte de caso clínico describe la patología, el diagnóstico y el manejo terapéutico de HEQ y ovario poliquístico en una perra, como condiciones

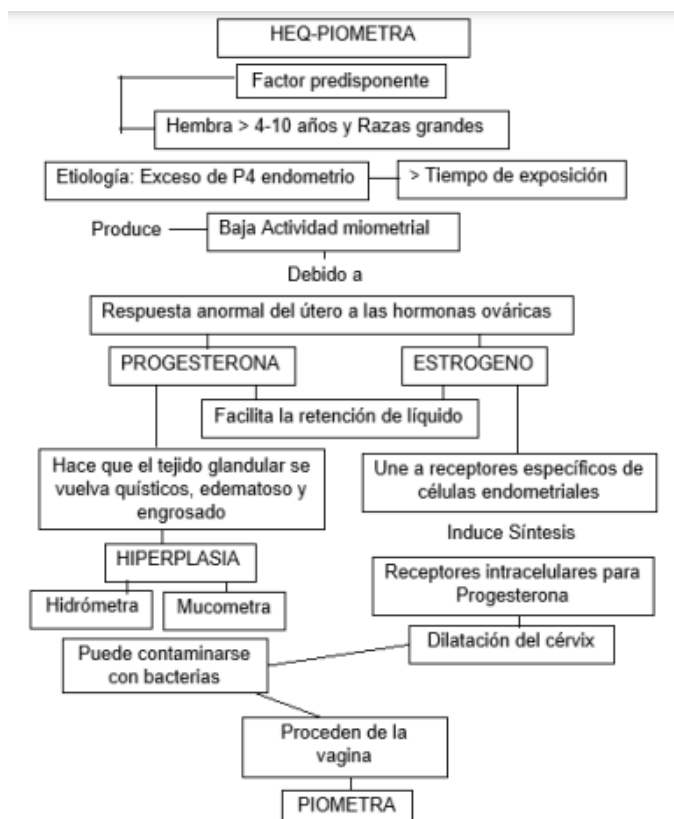
reproductivas importantes en hembras caninas que pueden llegar a ser la base de condiciones en salud que atenten con el bienestar del animal y su calidad o expectativa de vida.

Marco teórico

Hiperplasia endometrial quística y ovarios quísticos: etiopatogenia

La hiperplasia endometrial se define como un trastorno proliferativo progresivo asociado a la exposición crónica del revestimiento uterino a los esteroides ováricos, el cual puede generar quistes endometriales en su etapa más avanzada. (Sánchez y Arias, 2017, p.2) y es producida principalmente por un exceso en el tiempo de exposición y en los niveles de progesterona en el endometrio; esto contribuye a la disminución de la actividad miometrial debido a una respuesta anormal del útero a las hormonas ováricas como progesterona y estrógenos; facilitando así la retención de líquido. La excesiva influencia progestacional o una respuesta exagerada a la progesterona (P4), inducen a que el tejido glandular uterino se vuelva quístico, edematoso y engrosado (HEQ); el drenaje queda impedido por la inhibición progestacional de la contractibilidad miometrial, posteriormente brindarán un adecuado y rico ambiente permitiendo el crecimiento bacteriano (Ilustración 1) (Ortega, 2014, p.38); la administración exógena de progestágenos está involucrada en la etiopatogenia de HEQ. Asimismo, la HEQ predispone a la ocurrencia de piómetra (Praderio et al., 2018, p.3).

Ilustración 1. Fisiopatología de la HEQ y piómetra.



Fuente: Tomado de Ortega (2014). *Ovarios poliquísticos y su relación con el desarrollo de piometra en hembras caninas diagnosticadas en la clínica de animales de compañía y clínica de pequeños animales.*

Por otro lado, los estrógenos en el endometrio se unen a receptores específicos de las células endometriales e induce la síntesis de receptores intracelulares para progesterona; provocando la dilatación del cérvix y por consecuencia la infección de útero por bacterias probablemente provenientes de la vagina, se puede desarrollar

mucometra, hidrómetra o piómetra, según la viscosidad del fluido acumulado. El organismo aislado con mayor frecuencia es *Escherichia coli* (Ortega, 2014, p.38).

Un aumento en los niveles de estrógenos como efecto secundario (administración exógena) puede ser causal de hiperplasia endometrial quística; ya que el mantenimiento de los niveles de estrógenos característicos del pro-estro pueden ser ocasionados por quistes foliculares del ovario que pueden producirse en hembras menores de 3 años, y algunos tumores ováricos (cistoadenomas, adenocarcinomas, y tumores de la teca y de la granulosa) que tienen mayor incidencia en hembras mayores a 5 años (Ortega, 2014, p.29).

Según De Bosschere et al (2001), los cambios patológicos útero-ováricos de perras con hiperplasia endometrial se puede clasificar en 4 tipos:

Tipo I: fisiológicamente normal, involucra un engrosamiento endometrial, así como numerosos quistes traslúcidos, no tiene complicaciones, ni signos clínicos de la enfermedad, puede presentarse en cualquier período del ciclo estral, se presenta en perras de edad media (< 6 años).

Tipo II. fisiológicamente normal, se presenta en la primera parte del diestro por aumento en el número y tamaño de las glándulas endometriales que provocan engrosamiento endometrial y acúmulo de material mucoso en el lumen. El endometrio se encuentra engrosado con elevaciones irregulares quísticas, presencia de moco en el lumen uterino e infiltrado inflamatorio crónico difuso de linfocitos y células plasmáticas.

Tipo III: patológica, es quística y semejante a la tipo II, comienza en la etapa de diestro

cuando el endometrio está bajo la acción de la P4, ocurre entre los 20 y 40 días después del estro, pero la HE así como la actividad secretora de las glándulas endometriales producida por esta etapa del ciclo se mantienen funcionales hasta la etapa de anestro, lo que provoca un acúmulo de fluido uterino estéril y el lumen uterino que se acompaña de una reacción inflamatoria aguda del endometrio donde se encuentra un infiltrado de células inflamatorias.

Tipo IV: ocurre entre los 55 y 90 días después del estro, involucra endometritis quística crónica en la que el cérvix puede estar abierto o cerrado, si está abierto se presenta descarga vaginal purulenta en donde los cuernos no se encontrarían aumentados de tamaño, pero sus paredes están engrosadas y dilatadas dando la apariencia de rosario, hay hipertrofia miometrial y fibrosis. Si el cérvix está cerrado, el útero se encuentra muy distendido y sus paredes delgadas dando la apariencia de útero grávido y este, está lleno de exudado purulento (Ortega, 2014, p. 31).

Los procesos inflamatorios endometriales subclínicos pueden producir infertilidad en la perra al causar fallas en la concepción por provocar un medio ambiente inadecuado para la supervivencia espermática y la interacción entre espermatozoide y ovocito o por causar pérdidas embrionarias tempranas al interferir con la implantación. Actualmente, la HEQ es considerada como la principal causa de infertilidad en la perra (Praderio et al., 2018, p.7).

Schlafer y Gifford (2008) afirma que los quistes se originan en la capa serosa del útero incluyendo miometrio o endometrio; además de esto asocia la presentación del piómetra con la HEQ.

Durante la fase lútea del ciclo estral el endometrio sufre cambios tales como hiperplasia e hipertrofia, independientemente de si la perra está embarazada o no, tanto es el cambio que el diámetro y el peso del útero aumentan drásticamente (Schlafer, 2012, p.3).

Debido al crecimiento excesivo del endometrio y al aumento en la actividad de las células secretoras, esto contribuye al establecimiento de infecciones bacterianas asociadas a inflamación que pueden culminar en la formación de piómetra (Schlafer, 2012, p.3).

Los quistes de inclusión serosa son comunes y pueden llegar a ser de gran tamaño; estos son estructuras delgadas amuralladas que se encuentran en la superficie serosa del útero, a menudo formando pequeños racimos en forma de uva. Ellos se desarrollan a lo largo de los pliegues lineales de la superficie externa del útero en las adherencias del recubrimiento seroso mesotelial en perras mayores paridas, o en perras que han tenido una cesárea, su tamaño oscila desde menos de 1cm de diámetro hasta más de 20 cm (Schlafer, 2012, p.3)

Se pueden clasificar como no funcionales y funcionales; dentro de los no funcionales se encuentran los quistes epiteliales o los de la red ovárica (rete ovarii). Estos no son productores de hormonas, aunque pueden causar infertilidad si ejercen un efecto masa sobre el ovario sano. Por otra parte, dentro de los quistes funcionales se encuentran dos tipos: los foliculares y los luteínicos o luteales (Picardo, et al., 2019, p.14).

De acuerdo con Picardo et al (2019), los quistes ováricos pueden tener diferentes presentaciones las cuales son (Ilustración 2),

- Quistes de cuerpo lúteo: raramente ocurren en la perra y son asintomáticos.
- Quiste de estructuras subepiteliales: son pliegues microscópicos del epitelio ovárico externo (células peritoneales modificadas) que protruyen dentro del estroma del ovario. Las células que revisten estas estructuras suelen sufrir hiperplasia y distensión quística. Pueden tener cambios neoplásicos y desarrollar adenomas o adenocarcinomas quísticos.
- Quiste de la rete ovarii: son poco comunes. Son túbulos quísticos agrandados, derivados de túbulos mesonéfricos alrededor del ovario. Pueden reemplazar el tejido ovárico normal que lo rodea, sin resultar en alguna enfermedad manifiesta.
- Quistes paraováricos: se desarrollan de estructuras mesonéfricas y paramesonéfricas remanentes rodeando el ovario. No perjudican la función ovárica.

No siempre es fácil diferenciarlos de quistes foliculares con ultrasonografía (Fontbonne, 2011).

Ilustración 2. Prevalencia de quistes ováricos según diferentes autores.

Quistes ováricos			Quistes Paraováricos	Referencias
Foliculares	Rete ovarii	Estructuras sub epiteliales		
19% múltiples 36% solitarios	8%	17,4%		(Dow, 1960)
10%	48%	48%	22%	(Marino y col., 2010)
24%	11%	52%		(Akihara y col., 2007)

(Tabla modificada de Payan-Carreira y Pires, 2016).

Fuente: Tomado de Picardo, et al., (2019). Ovarios poliquísticos en hembra canina:

Reporte de un caso.

Presentación clínica

Se desconoce la incidencia de la hiperplasia endometrial quística. Karen y Spencer (2012) indican que en un 15% de las pacientes a las cuales se les realizó OVH por posible piómetra, estas tenían hiperplasia endometrial quística y mucometra. Aunque la hiperplasia endometrial quística se ha considerado como parte de un complejo de enfermedad progesterona dependiente conjunto con piómetra, los dos pueden desarrollarse de manera independiente. La HEQ puede desarrollarse como una remodelación proliferativa organizada del endometrio, con apariencia histológica similar a los sitios de placentación. Este segundo tipo de hiperplasia puede ser inducido por irritación uterina al cual se le ha denominado *deciduoma*.

El signo principal de HEQ es la imposibilidad para concebir. Sin embargo, los signos clínicos pueden ser similares a los del piómetra, incluyen, flujo vaginal (67% de los casos), poliuria y polidipsia (22%), letargo (22%), e inapetencia (11%). A comparación del piómetra, los signos clínicos en HEQ son menos frecuentes y pueden presentar solo uno se los signos clínicos anteriormente mencionados a diferencia del piómetra que en estos casos presentan tres o más signos.

En comparación de las perras con piómetra, los resultados del hemograma, la química sanguínea y el análisis de orina en pacientes con mucometra e HEQ a menudo se consideran normales, con excepción de la albumina que puede diferir en perras con HEQ a diferencia de las perras sanas, lo cual podría indicar algún tipo de infección sistémica (Karen y Spencer, 2012, p.2403).

Diagnóstico

El diagnóstico definitivo se puede obtener mediante la realización de una correcta evaluación física del paciente (teniendo en cuenta su sintomatología y su anamnesis), al momento de este llegar a consulta y a su vez llevar a cabo exámenes complementarios ya sean rutinarios (hemograma, pruebas biológicas, citología), especiales (endoscopia, ecografía) o extemporáneos (resonancia, TAC, EEG), que se requieran. La citología vaginal es un camino rápido y fácil indicativo de la presencia de estrógenos. La ultrasonografía (ilustración 3) usualmente confirmara el diagnóstico de quistes apareciendo como estructuras redondeadas hipoeoicas o anecoicas con una delgada pared (Picardo et al., 2019, p.16).

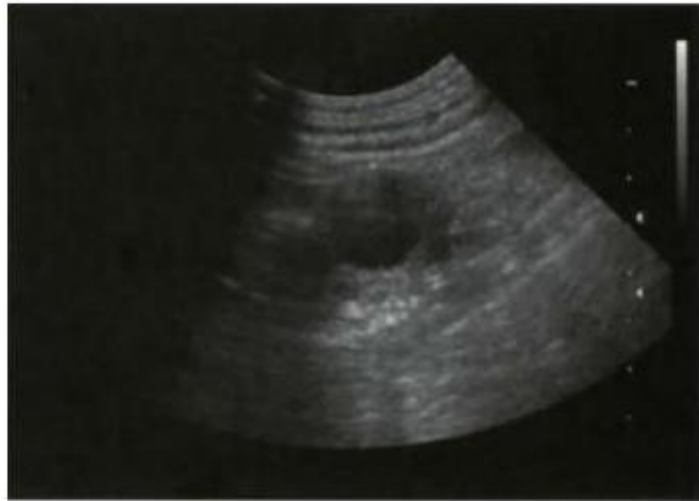
Ilustración 3. Ultrasonografía de un quiste folicular (reporte de un caso).

Figura 2. Apariencia ultrasonográfica de un quiste folicular en una perra Golden Retriever que presentaba intervalos interestro acortados (Fontbonne, 2011).

Fuente: Tomado de Picardo et al (2019). Ovarios poliquísticos en hembra canina.

Reporte de un caso.

La herramienta diagnóstica más sensible es la ecografía uterina. Comúnmente, el útero presenta un agrandamiento de leve a moderado en la HEQ (diámetro promedio 29mm), y contiene contenido luminal con ecogenicidad que varía desde anecoico en hidrometra hasta hiperecoico en hematomatera (Vivian et.al., 2017).

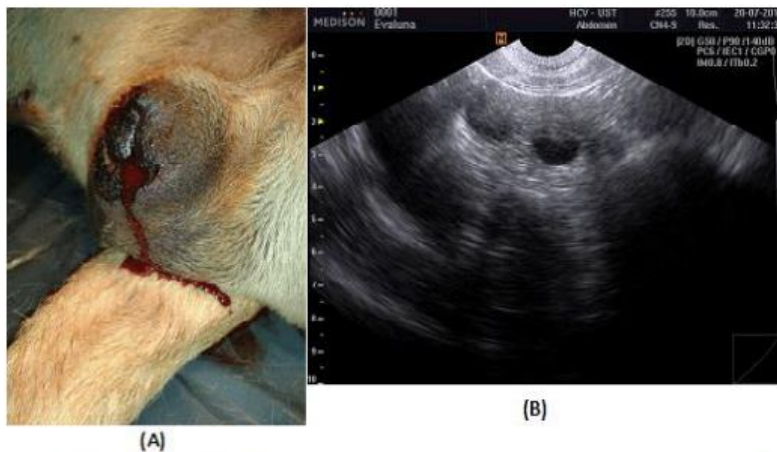
Vivian et al., (2017) aseguran que al momento de realizar la ecografía se puede observar una imagen anecoica o compleja con ecos internos.

Picardo et al., (2019) informan que la evolución de un quiste folicular a uno atrésico o a un cuerpo lúteo se puede evaluar mediante ecografía, citología vaginal y determinando los niveles séricos de estrógenos y progesterona.

En la mayoría de los casos la sintomatología (Ilustración 4) puede incluir secreción sanguinolenta por la vagina, edematización de la vulva, dolor abdominal, mucosas pálidas, los rangos de temperatura y presiones pueden estar por debajo de los normales, exceptuando en casos de piómetra donde los rangos de temperatura pueden estar elevados.

Ilustración 4. Perra Bullmastiff- ecografía uterina.

A. Sánchez



1. Perra Bullmastiff, nulípara, de 4.5 años, con historial de ciclos estrales irregulares, con secreción vaginal sanguinolenta por 15 días. (A) Vista de la zona vulvar con abundante secreción sanguinolenta y ausencia de edema vulvar; (B) Ecografía uterina donde se destaca un área central anecoica limitada por una pared ecogénica, característico de presencia de contenido.

Fuente: Tomado de Picardo et al (2019). Ovarios poliquísticos en hembra canina.

Reporte de un caso.

En cuanto a los valores hematológicos (Ilustración 5), estos pueden tener variaciones dependiendo del cuadro clínico del paciente, pero en la mayoría de los casos pueden presentar una leve disminución del hematocrito y la hemoglobina.

Ilustración 5. Resultados de hemograma Bullmastiff

Cuadro 1. Resultados del hemograma de una perra Bullmastiff, nulípara, de 4.5 años, con secreción vaginal sanguinolenta por 15 días

Parámetro	Valor en el paciente	Valor de referencia ¹
Hematocrito (%)	35	37 - 55
Hemoglobina (g/dl)	11.2	12 - 18
Eritrocitos ($\times 10^6/\text{ml}$)	5.3	5.5 - 8.5
Leucocitos ($\times 10^3/\text{ml}$)	11.6	6 - 17
Neutrófilos (%)	70	65 - 73
Eosinófilos (%)	2	1 - 8
Linfocitos (%)	13	9 - 26
Plaquetas ($\times 10^3/\mu\text{l}$)	215	160 - 525
Reticulocitos (%)	2	0 - 1.5

¹ Fuente: Jain (1993)

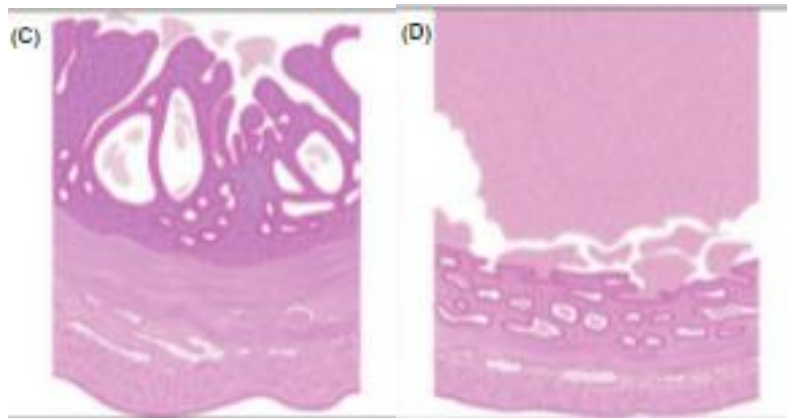
Fuente: Tomado de Picardo et al. (2019). Hematometra e hiperplasia endometrial quística en una perra. Descripción de un caso.

El reporte de caso de Picardo et al. (2009), evidencio en el hemograma (de una hembra Bullmastiff) en el caso de ovarios poliquísticos; el recuento de glóbulos rojos levemente disminuido $5.3 \times 10^6/\text{dL}$ (anemia), así como hemoglobina disminuida 11.2g/dL y un hematocrito disminuido del 35%.

Schlafer (2012). Recomienda otra herramienta diagnóstica útil, que son los estudios histopatológicos, para diferenciar posibles neoplasias de la HEQ. En el caso de

la HEQ se puede observar la dilatación de las glándulas uterinas y la atrofia de la pared del útero (mucosa y lámina propia) (Ilustración 6).

Ilustración 6. Cortes histológicos de hiperplasia endometrial quística.



© 2012 Blackwell Verlag GmbH

Fuente: Tomado de Schlafer (2012). Disease of the Canine Uterus.

Tratamiento

El tratamiento más efectivo es de tipo quirúrgico; procedimiento denominado ovariectomía, el cual consiste en la extracción de los ovarios y el útero, se indica realizarse a edad temprana para evitar el acumulo de contenido (que formen los quistes), el cual puede contaminarse con bacterias y, si la paciente presenta HEQ esta podría progresar a piómetra agravando así su cuadro clínico (Centeno, 2014, p.5)..

Actualmente se aplican dos tipos de técnicas quirúrgicas de abordaje medial y lateral. La medial es la más recomendada al permitir un campo de visión más amplio de estructuras que permite identificar un posibles sangrado, como el de muñón. El material

de sutura más adecuado para realizar las ligaduras es de tipo absorbible. El no absorbible (nylon) podría ocasionar reacción a cuerpo extraño con el tiempo; para suturar la línea alba y el tejido subcutáneo se utiliza material absorbible y para suturar la piel se utiliza no absorbible (Centeno, 2014, p.5)..

La longitud de la incisión depende de la habilidad y experiencia del cirujano (2 centímetros), esta debe ser lo suficientemente amplia para permitir la fácil extracción del útero y los ovarios, así como la grasa que los envuelve (Centeno, 2014, p.5).

La incisión se ubica la cavidad abdominal 4cm craneal al cartílago xifoides y 4cm caudal hasta el borde craneal del pubis, exponiendo e incidiendo la línea alba. Se realiza una celiotomía en la línea media ventral abarcando el tercio craneal de la distancia entre el ombligo y el pubis en perros mayores de 5 meses de edad. Se localiza el útero con el dedo índice, posteriormente para una mejor manipulación del ovario se puede colocar una pinza hemostática en el ligamento ancho del útero, continuando sujeta el ovario con los dedos y se aplica una tracción caudo medial suave al ligamento suspensorio, este ligamento se debe incidir lo más cráneo dorsalmente posible hasta que pueda exteriorizar el ovario (Centeno , 2014, p.6).

A continuación, se aplica la técnica de las 3 pinzas en donde la primera se coloca a través de todo el mesovario (craneal al defecto del ligamento ancho) y lo más dorsalmente posible (lo más cerca a la aorta). La segunda se coloca de 10 a 20mm distal a la primera y la tercera justo distal a la segunda (lo más cerca al ovario). Las pinzas que

se pueden utilizar son Rochester o pinzas más pequeñas como el Mosquito (dependiendo el tamaño de la paciente). (Karen y Spencer, 2012).

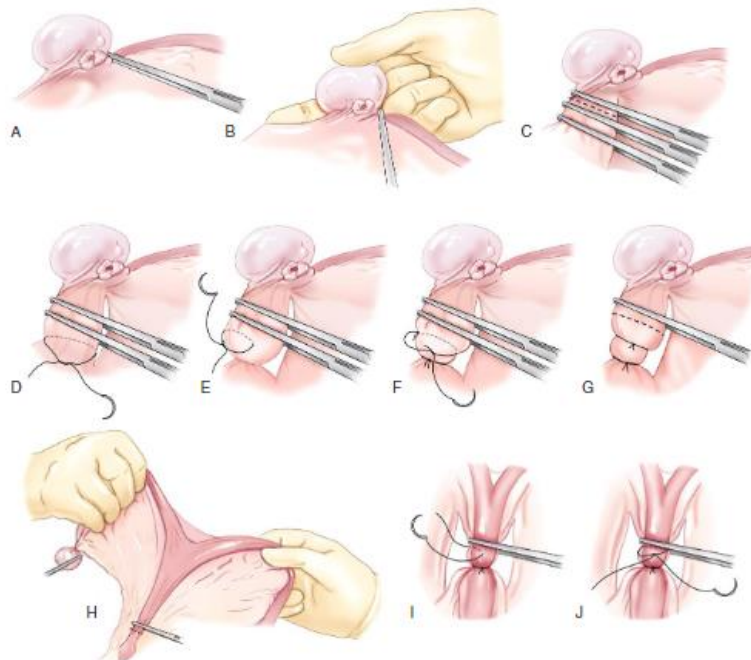
Luego de aplicar dicha técnica se procede a realizar la primera ligadura por debajo de la segunda pinza con sutura absorbible monofilamento 0 a 3-0 (poliglatina 910 o ácido poliglicólico) ventral a la primera pinza de Rochester. El tamaño de la sutura varía dependiendo el diámetro del muñón; pasa la sutura montada en una pinza mosquito, se atraviesa el ligamento ancho, da la primera vuelta, anuda utilizando el nudo del cirujano (utilizar la técnica de ligadura por transfixión); a medida que se apriete el nudo se debe soltar el fórceps para asentar la ligadura a la ranura; si lo considera puede dar una segunda vuelta y realizar el mismo procedimiento (Karen et al., 2012.).

El corte puede proceder con tijeras o bisturí entre las ligaduras, queda el ovario con una pinza y el cuerno del útero, el ligamento ancho y el paquete de la arteria ovárica y vena ovárica. Levanta el ligamento ancho y lo corta (puede ser con electrobisturí para evitar complicaciones). Lo ideal es hacer la ligadura en bloque y así poder cortar todo el paquete. Realizar el mismo procedimiento en el otro cuerno (Karen et al., 2012).

Para hacer la ligadura del cuello uterino se debe aplicar la misma técnica de las 3 pinzas y se realiza ligadura por transfixión en bloque, cortar entre las 2 pinzas con bisturí (debajo de la segunda), cerciorarse de que no haya sangrado (Karen et al., 2012).

Finalmente, realizar el cierre de las 3 capas que se incidieron, para la línea alba y el tejido subcutáneo se utiliza material absorbible y en la piel material no absorbible (Karen y Spencer, 2012).

Ilustración 7. Ilustraciones de la OVH



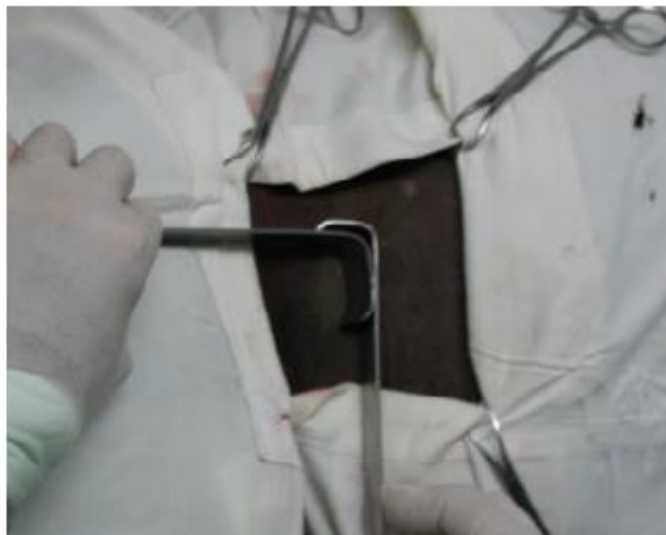Fuente: Tomado de Karen y Spencer (2012). Veterinary surgery small animal.

En cuanto a la técnica lateral se recomienda que la técnica lateral se realice por el flanco derecho y así poder abordar el ovario derecho, el ligamento ovárico izquierdo es ligeramente más largo y flácido lo cual permite extraer y retirar dicho ovario con mayor facilidad. (Centeno, 2014).

Centeno (2014) recomienda tener 3 puntos de referencia los cuales son **(ilustración 8),**

1. Límite de la porción del musculo oblicuo abdominal externo.
2. Proyección dorsal de la antepenúltima glándula mamaria.
3. Borde inferior del trocánter mayor del fémur

Ilustración 8. Puntos de referencia para orientar la incisión en el abdomen.



Fuente: Tomado de Centeno (2014). Técnica lateral Ovariohisterectomia.

Otras técnicas de tratamiento que se pueden emplear para tratar el ovario poliquístico pueden ser de tipo farmacológico. Sasidharan et al., (2021) informan que teniendo en cuenta la baja incidencia y el bajo diagnóstico, no es sorpresa ver que se

dispone de limitada literatura sobre el tratamiento medico de quistes ováricos con respecto a la recuperación, recaída y complicaciones postratamiento

Las opciones terapéuticas son manejadas principalmente para el tratamiento de quistes foliculares y lúteos, ya que otros quistes ováricos no causan enfermedad clínica en perros. En una serie de casos, el tratamiento médico conservador con hCG y / o análogos de GnRH resultó en un éxito con una tasa del 40% en el primero, 33,3% en el segundo y 66,7% en el tercer intento (Sasidharan et al., 2021).

Las perras fueron tratadas con hCG a dosis entre 450 y 3000 UI por animal o buserelina análogo de GnRH en dosis entre 0,8 y 6 mg por animal. La terapia con buserelina se ha realizado de 2 a 6 veces a intervalos de 12 horas o 3 veces a intervalos de 8 horas en diferentes perras. Pero no se han descrito los diferentes tipos de quistes y no se ha realizado una observación a largo plazo de la eficacia de la terapia y la posible recurrencia (Sasidharan et al., 2021).

Aunque los análogos de GnRH o hCG se utilizan para el tratamiento de quistes ováricos en perras, la respuesta al tratamiento varía y varios estudios de casos mostraron un fracaso de la terapia hormonal así como la posterior inducción de piómetra, por lo tanto, se recomienda la alternativa quirúrgica. Además, las posibles reacciones de hipersensibilidad limitan el uso de hCG para el tratamiento de quistes ováricos funcionales (Sasidharan et al., 2021).

Verstegen et al., (2008) informan que históricamente, el piometra ha sido más comúnmente tratado por ovariohisterectomía (OHE), una vez que la perra se ha estabilizado adecuadamente. Este sigue siendo el tratamiento más recomendado en los

casos en los cuales las perras no tienen valor reproductivo. Debido a la insidiosa naturaleza de la enfermedad y los errores que se cometen al identificar los signos clínicos, los pacientes a menudo se presentan en malas condiciones para la anestesia y cirugía. Aunque el tratamiento no debe retrasarse, los pacientes deben ser estabilizados antes de la cirugía, mediante la administración de líquidos intravenosos y antibióticos de amplio espectro.

El uso de PGF para tratar la piometra en perros ha sido reportado por varios autores y los resultados han sido generalmente positivos, excepto cuando fueron utilizadas altas dosis (Verstegen et al., 2008).

El tratamiento con PGF en dosis de 10 a 50 mg / kg, administrado de tres a cinco veces al día durante 3 a 7 días, se ha utilizado con éxito para el tratamiento de caninos piometra, ya sea solo o en combinación con otros fármacos (Verstegen et al., (2008).

La hormona luteotrópica más importante en la perra es la prolactina; la administración repetida de inhibidores de prolactina 25 días después de la ovulación resulta en una reducción rápida y permanente en la concentración de la progesterona, un efecto que se ha utilizado para interrumpir el embarazo no deseado. Más recientemente, los inhibidores de la prolactina se han combinado con pequeñas dosis de prostaglandinas para tratar la piometra en un intento de acelerar la luteólisis, como se demuestra en estudios de aborto inducido (Verstegen et al., (2008).

Cuando se utilizan los agonistas de dopamina en combinación con prostaglandinas naturales, dosis similares y los regímenes se utilizan con cabergolina a

5 mg / kg una vez al día vía oral durante 7 días, o bromocriptina a 25 mg / kg tres veces al día vía oral durante 7 días (Verstegen et al., 2008).

Presentación del caso clínico

Descripción del caso

Día 05/09/2021

El día 05 de septiembre de 2021, ingresa a consulta al Hospital veterinario CatDog, un paciente canino, de raza Pinscher, sexo femenino, de 10 años y 4 meses de edad, peso 2,6kg, color negro fuego, sin antecedente de esterilización, de nombre de Candy Hernández (Ilustración 9). La cual estaba atenta al medio, con respuesta normal a estímulos visuales. El motivo de consulta es la presencia de sangrado vaginal, la propietaria reporta que nunca antes lo había presentado.

Ilustración 9. Paciente raza Pinscher con motivo de consulta por sangrado vaginal.



Fuente: Sara (2021).

Examen físico

Paciente atenta al medio, linfonodos poplíteos reactivos, frecuencia cardiaca (FC) de 120 latidos por minuto (lpm). Frecuencia respiratoria (FR) de 40 respiraciones por minuto (rpm), auscultación pulmonar y cardiaca sin ninguna evidencia de sonidos patológicos. A la palpación se detecta dolor abdominal a nivel del hipogastrio moderado, reflejo tusígeno (RT) negativo, reflejo palmopercutor (RPP) negativo, temperatura 38.9°C, mucosas rosadas levemente pálidas, TLLC un segundo, pliegue cutáneo un segundo. En la valoración del sistema reproductivo se observó la vulva edematizada, presencia de secreción vulvar sanguinolenta moderada, en glándula mamaria no se evidencia ginecomastia, ni galactorrea.

Lista de problemas

1. Secreción vulvar sanguinolenta moderada.
2. Dolor abdominal a nivel del hipogastrio.
3. Vulva edematizada.

Lista maestra

- I. Sistema genitourinario: 1, 2, 3
- II. Sistema digestivo: 2
- III. Sistema hematopoyético: 1
- IV. Sistema cardiaco: 1

Diagnósticos diferenciales

- I. Piometra
- II. Hematómetra
- III. Infección urinaria
- IV. Neoplasia

Plan diagnóstico

- I. Perfil pre operatorio (ALT, AST, ALP, troponina, LDH, CK, creatinina, relación BUN-creatinina) más hemograma.
- II. Proteína C reactiva.
- III. Tiempos de coagulación: tiempo de protrombina (TP) y tiempo parcial de tromboplastina (TPT).
- IV. Ecografía abdominal.

Plan terapéutico y diagnóstico

Se hace el ingreso de la paciente a hospitalización, se canaliza utilizando un catéter de 24G intravenoso en vena cefálica, se instaura fluidoterapia con solución 90 a 40ml/kg/día mediante bomba de infusión, en el procedimiento se inicia el tratamiento con metronidazol a 20 mg/kg, ampicilina sulbactam 20 mg/kg, omeprazol 1 mg/kg, dipirona 28 mg/kg, meloxic 0,2 mg/kg, ácido tranexámico 15 mg/kg/infusión, glomax 0,2 ml/kg, dexametasona a 0.2ml IV, neodoxyl 0.3ml IV lento en infusión. La paciente se dispone con alimento medicado (Proplan recovery) y pañal. Se realiza la toma de muestras para hemoleucograma y tiempo de coagulación (los resultados se dan el día de mañana).

Seguimiento de evolución clínica del paciente

06/09/2021 (seguimiento en hospitalización)

La paciente continua en hospitalización, se le realiza examen clínico general el cual reporta FC 146 latidos por minuto (lpm), FR 36 respiraciones por minuto (rpm), saturación de oxígeno dentro de los rangos normales (95%), mucosas rosadas húmedas y brillantes, T° 37.9°C, no presenta vómitos ni diarrea, tiempo de llenado capilar (TLLC) un segundo, sangrado vulvar. Se le indica a la propietaria los resultados de análisis hemáticos (tabla 1), química sanguínea (tabla 2) y pruebas de coagulación, donde se evidencia trombocitopenia severa, hiperproteinemia hipoglucemia leve y tiempos de coagulación aumentados (Ilustración 12), se indica a la propietaria la necesidad de realizar prueba SNAP o PCR para identificación de hemoparásitos.

Tabla 1. Resultados hemáticos- Candy Hernández

Eritrograma	Resultado	Valores de referencia
Recuento de glóbulos rojos (x10e12/L)	6.08	5.10- 8.50
Hematocrito (%)	36.4	33.0 -56.0
Hemoglobina (g/L)	11.4	11.0- 19.0
VCM (fL)	71.7	60.0- 76.0
HCM (pg)	22.5	20.0 -27.0
Concentración hemoglobina corpuscular (mg/dL)	31.3	30.0- 38.0
Reticulocitos (%)	3.6	0- 2
RDW-CV (%)	16.1	12.0 -16.0

En el eritrograma se observó fenómeno de Rouleaux ++, Policromatofilia ++ y se identificaron 3 metarrubricitos por cada 100 leucocitos.

Al realizar el plaquetocrito se observa que la paciente presenta trombocitopenia severa, confirmada (tabla 2).

Tabla 2. Plaquetograma

Plaquetograma	Resultado	Valores de referencia
Plaquetas (x10e9/L)	28	200- 500
Volumen plaquetario medio (fL)	7.3	8.0- 14.1
Ancho distribución plaquetaria (%)	15.6	Hasta el momento no se han establecido valores de referencia
Plaquetocrito (%)	0.20	0.90- 5.8

Fuente: Hospital veterinario CatDog (2021).

En el leucograma, no se evidencia ninguna alteración (tabla 3)

Tabla 3. Leucograma

Leucograma	Resultado	Valores de referencia
Leucocitos (x10e9/L)	12.17	6.0- 17.0
Valor absoluto		
Neutrófilos (x10e9/L)	9.28	3.62 -12.30
Bandas (x10e9/L)	0.00	
Linfocitos (x10e9/L)	1.62	0.83- 4.91
Monocitos (x10e9/L)	1.01	0.14 -1.97
Eosinófilos (x10e9/L)	0.21	0.04- 1.62
Basófilos (x10e9/L)	0.05	0.00- 0.12

Fuente: hospital veterinario CatDog (2021).

Las proteínas plasmáticas están elevadas lo cual nos indica una hiperproteinemia moderada, se recomienda prueba de hemoparásitos (tabla 4)

Tabla 4. Proteínas plasmáticas

Proteínas plasmáticas	Resultado	Valores de referencia
Proteínas plasmáticas (g/dL)	9.6	5.7-7.9

Fuente: hospital veterinario CatDgod (2021)

En cuanto a la química sanguínea (tabla 5), se evidencia una disminución de la glucosa en suero y un aumento en las proteínas totales (lo que se mencionaba anteriormente con referencia a la tabla 4).

Tabla 5. Química sanguínea

Parámetro	Resultado	Valores de referencia
Alanino amino transferasa ALT (U/L)	33	5-100
Aspartato amino transferasa AST (U/L)	31	0-50
Glucosa en suero u otros fluidos (mg/gl)	66	74-143
Creatinina en suero u otros fluidos (mg/dl)	0.58	0.50-1.50
Lactato deshidrogenasa (U/L)	183	40-400
Creatininaquinasa total CK-CPK (U/L)	69	10-200
Fosfatasa alcalina (U/L)	53	23-212
Nitrógeno ureico BUN (mg/dl)	11.4	7-27
Proteínas totales en suero u otros fluidos (mg/dl)	8.7	5.20-8.20
Relación BUN-Creatinina	76.638	16-000-218.000

Se realiza la toma de tiempos de coagulación, en los resultados se observan aumentados (Ilustración 10).

Ilustración 10. Resultados análisis de tiempos de coagulación



CATDOG LAB
 NIT: 1152438657.
 Direccion: Calle 50 # 81a- 51 local 1.
 Medellin - Antioquia
 Telefono: 3496820 ext 105 - 3006030931
 Correo: catdog.laboratorio@gmail.com.


 00104842
 No. página : 1 De : 4

Veterinaria : HOSPITAL VETERINARIO CATDOG Nit : 1152438657
 Medico Veterinario Remitente : Gómez Santiago N° Tarjeta Profesional : 42540
 Paciente : CANDY HERNANDEZ **Especie** : CANINO **Raza** : PINSCHER **Sexo** : MACHO
 Propietario : LILIANA PATRICIA HERNANDEZ **Edad** : 10 Año / 0 Meses / 0 Dias
 Solicitud : 00104842 **Fecha** : 2021-09-06 08:12:49 **Fecha Impresión** : 2021-09-06 11:56:09

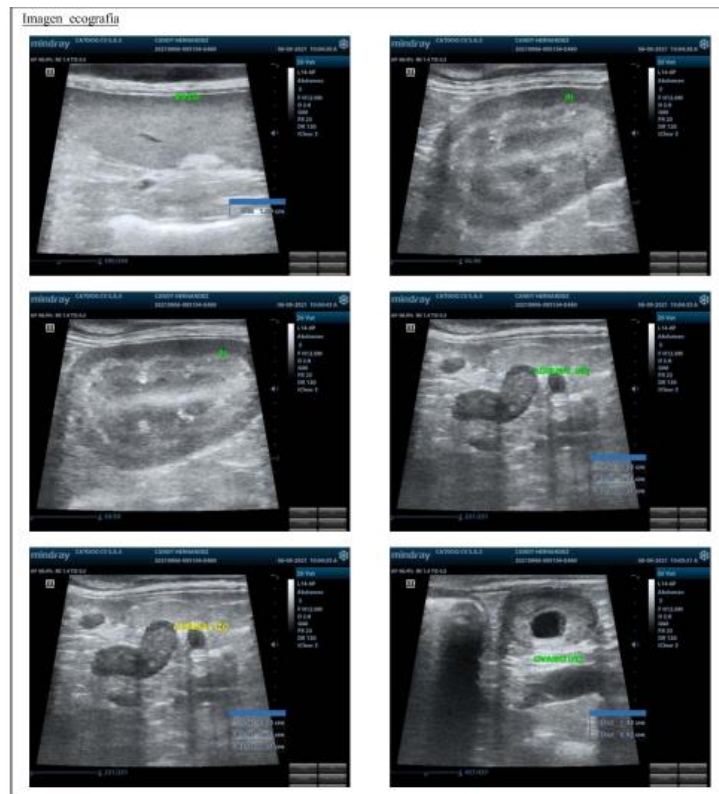
ANALISIS	RESULTADO	UNIDADES	VALORES DE REFERENCIA
COAGULACION			
TIEMPO DE PROTROMBINA TP			
Tiempo de Protrombina - PT	25	Seg	6 21.5
TIEMPO DE TROMBOPLASTINA PARCIAL TTP			
Tiempo Parcial de Tromboplastina	41	Seg	12 22


ANALISTA
 INGRID JOHANA ROLDAN CARVAJAL
 TP: 1214733317
 MICROBIOLOGA Y BIOANALISTA
 Fecha / Hora Validado : 2021-09-06 / 11:51


DIRECTOR CIENTIFICO
 Sara Lopez Osorio
 Médica Veterinaria. MSc Dr.Vet.Sci., Dr.Med.Vet
 TP:23770



Fuente: Hospital veterinario CatDog (2021).

La ecografía abdominal (Ilustración 11) reporta como hallazgos la presencia de ovarios quísticos e hiperplasia endometrial quística con quistes múltiples sin colecta a la fecha; el análisis que se realizó en el resto de órganos reportan que no presentan alteración. (Ilustración 11: A, B, C).



B. Bazo, glándula adrenal izquierda y ovario izquierdo

única dosis vía SC, y media hora después se aplica propionato de imidocar a 5mg/kg vía SC. Se sugiere tomar dimero D para evaluar si se le pone vitamina k por sus tiempos de coagulación aumentados o si se le aplica henoxiheparina para evitar coagulación intravascular diseminada (CID). Se sugiere a la propietaria hacer un hemograma de control (tabla 6).

Ilustración 12. Test de hemoparásitos

	CATDOG LAB NIT: 1152438657. Direccion: Calle 50 # 81a- 51 local 1. Medellin - Antioquia Telefono: 3496820 ext 105 - 3006030931 Correo: catdog.laboratorio@gmail.com.	 00104862 No. página : 1 De : 1
	Veterinaria : HOSPITAL VETERINARIO CATDOG Medico Veterinario Remitente : DANIELA RIOS Paciente : CANDY HERNANDEZ Especie : CANINO Propietario : LILIANA PATRICIA HERNANDEZ Solicitud : 00104862	Nit : 1152438657 N° Tarjeta Profesional : TP 35866 Raza : PINSCHER Sexo : MACHO Edad : 10 Año / 0 Meses / 1 Dias Fecha Impresión : 2021-09-07 08:06:58

ANALISIS	RESULTADO	UNIDADES	VALORES DE REFERENCIA
INMUNOLOGIA			
TEST DE EHRLICHIA Y ANAPLASMA ANIGEN AB			
DETECCIÓN Ac EHRLICHIA			
RESULTADO	POSITIVO		
DETECCIÓN Ac ANAPLASMA			
RESULTADO	POSITIVO		
Lote:	2123D030		
Fecha Vencimiento:	20-05-2023		
Ensayo Inmunocromatográfico			
Kit BIONOTE			

 ANALISTA INGRID JOHANA ROLDAN CARVAJAL TP 1214733317 MICROBIOLOGA Y BIOANALISTA Fecha / Hora Validado : 2021-09-07 / 08:06	 DIRECTOR CIENTIFICO Sara Lopez Osorio Médica Veterinaria. MSc Dr.Vet.Sci., Dr.Med.Vet TP:23770
--	---

Fuente: Hospital veterinario CatDog

08/09/2021 (seguimiento en hospitalización)

Paciente dinámica, atenta al medio, responde a estímulos externos. Consume alimento de manera voluntaria no presenta episodios de vómito y diarrea. Se evidencia disminución de producción de secreción sanguinolenta a nivel vulvar. A la valoración clínica se evidencia: frecuencia cardiaca de 100 latidos por minuto (lpm), frecuencia respiratoria 32 respiraciones por minuto (rpm), T°: 37.7°C, mucosas rosadas levemente pálidas/húmedas/brillantes, linfonodos no reactivos, tiempo de llenado capilar (TLLC) 1 segundo, pliegue cutáneo 1 segundo. Auscultación cardiopulmonar normal, palpación abdominal asas intestinales con leve contenido alimenticio. Pendiente resultado de hemograma de control (tablas 6,7,8, y 9), proteína C reactiva y dímero D (ilustración 13).

En el eritrograma de control (tabla 6) se observa fenómeno de Rouleaux ++, Policromatofilia +, se observa 3 metarrubricitos por cada 100 leucocitos, macrocitos +

Tabla 6. Resultados hemáticos de control

Eritrograma	Resultado	Valores de referencia
Recuento de glóbulos rojos (x10e12/L)	4.80	5.10- 8.50
Hematocrito (%)	33.5	33.0 -56.0
Hemoglobina (g/L)	11.1	11.0- 19.0
VCM (fL)	69.7	60.0- 76.0
HCM (pg)	23,1	20.0 -27.0
Concentración hemoglobina corpuscular (mg/dL)	33,2	30.0- 38.0
Reticulocitos (%)	3.2	0- 2
RDW-CV (%)	15.5	12.0 -16.0

En el plaquetograma de control se observa (tabla 7) que la paciente presenta trombocitopenia severa, confirmada.

Tabla 7. Resultados plaquetograma de control

Plaquetograma	Resultado	Valores de referencia
Plaquetas (x10e9/L)	60	200- 500
Volumen plaquetario medio (fL)	10.4	8.0- 14.1
Ancho distribución plaquetaria (%)	16.5	Hasta el momento no se han establecido valores de referencia
Plaquetocrito (%)	0.61	0.90- 5.8

En el leucograma de control se observa (tabla 8) una leucocitosis leve.

Tabla 8. Resultados leucograma de control

Leucograma	Resultado	Valores de referencia
Leucocitos (x10e9/L)	17.78	6.0- 17.0
VALOR ABSOLUTO		
Neutrófilos (x10e9/L)	15.40	3.62 -12.30
Bandas (x10e9/L)	0.00	
Linfocitos (x10e9/L)	1.78	0.83- 4.91
Monocitos (x10e9/L)	0.44	0.14 -1.97
Eosinófilos (x10e9/L)	0.05	0.04- 1.62
Basófilos (x10e9/L)	0.02	0.00- 0.12

En el control que se hizo de las proteínas plasmáticas se evidencio (tabla 9) todavía más aumento de las proteínas plasmáticas (hiperproteinemia).

Tabla 9. Resultado proteínas plasmáticas de control



Proteínas plasmáticas	Resultado	Valores de referencia
Proteínas plasmáticas (g/dL)	10.0	5.7-7.9

Fuente: hospital veterinario CatDog (2021)

Finalmente, el resultado obtenido de la proteína C reactiva (ilustración 13) se encuentra aumentada y el dimero D igualmente aumentado.

Ilustración 13. Proteína C reactiva y dimero D

ANALISIS	RESULTADO	UNIDADES	VALORES DE REFERENCIA
ESPECIALES			
PROTEINA C REACTIVA CANINA VCHECK			
PROTEINA C REACTIVA	42,0	mg/L	
Lote:	F109D070		
Fecha Vencimiento:	15-10-2022		
			Normal < 30
			Alto > 30
DIMERO D AUTOMATIZADO VCHECK			
DIMERO D	0,10	ug/ml	
Lote:	F107D010		
Fecha Vencimiento:	04-01-2022		
			Normal < 0,3
			TED:DIC >= 0,3
OBSERVACIONES	< 0,10		

 ANALISTA INGRID JOHANA ROLDAN CARVAJAL TP: 1214733317 MICROBIOLOGA Y BIOMANLISTA Fecha / Hora Validado : 2021-09-08 / 08:45	 DIRECTOR CIENTIFICO Sara Lopez Osorio Médica Veterinaria, MSc Dr. Vet. Sci., Dr. Med. Vet TP: 23770
---	--

Fuente: Hospital veterinario CatDog (2021).

Se toma la muestra para evaluar los niveles de la proteína C reactiva levemente aumentado 42.0mg/L, y el dimero D 0.1ug/ml se encuentra disminuido. Estos resultados se le reportan a la propietaria.

08/09/2021 (seguimiento en hospitalización)

En el turno nocturno se le realizo el respectivo examen clínico en donde se pudo evidenciar que la paciente se encuentra clínicamente estable, alerta, dócil, mucosas rosadas, húmedas, TLLC 2 segundos, retorno de pliegue cutáneo (rpc) inmediato, a la palpación abdominal se encuentra prensa abdominal leve hipogastrio, consume alimento

voluntariamente (lata royal canin recovery), orina y defeca con normalidad, presenta leve secreción vulvar francamente sanguinolenta.

Debido a que el paciente ha permanecido estable, y que ha presentado leve mejoría en el recuento plaquetario, se decide iniciar manejo ambulatorio, se explica a la propietaria que la paciente debe asistir dos veces al día para la administración de medicación y revisión médica, adicionalmente, se indica realizar hemogramas de control de acuerdo a consideración médica. Repetir dipropionato de Imidocarb el 21 de septiembre. Pronóstico Reservado-Malo.

09/09/2021 (revisión post hospitalización)

Ingresa paciente a revisión, la propietaria reporta que está bien, la noche anterior comió con agrado cuando llego a casa, el día de hoy no saben debido a que es otra persona la que le suministra el alimento, no ha presentado secreción vulvar, el pañal y las cobijas han estado limpias, no han visto secreción hemorrágica por ninguna cavidad. Al examen clínico la paciente se encuentra atenta al medio, dócil y nerviosa a la manipulación, mucosas levemente pálidas y húmedas, TLLC 2 segundos, rpc inmediato, linfonodos submandibulares levemente reactivos, reflejo tusígeno (rt) negativo, reflejo palmo percutor (rpp) negativo, no presenta dolor a la palpación abdominal, temperatura 37.8°C, no hay secreción nasal ni ocular.

Se habilita acceso venoso para aplicar el respectivo tratamiento, se aplica doxiciclina 8,5 mg/kg, glomax 0,2 ml/kg, ácido tranexámico 15 mg/kg/ en infusión, colivet 28 mg/kg, omeprazol 1 mg/kg, dexametasona 0,5 mg/kg, se sugiere hemograma de control para el día de mañana, en base al resultado de este (incluyendo todos los valores), considerar transfusión de plasma rico en plaquetas, el procedimiento quirúrgico (OVH) queda postergado hasta que la paciente se encuentre estable en cuanto a sus valores hematológicos pronóstico reservado.

10/09/2021 (revisión post hospitalización)

La propietaria reporta que la paciente ha estado comiendo alimento comercial, y menudencias, no ha tenido episodios de vómito y que ha estado estable. Al examen clínico la paciente se encuentra atenta al medio, normotérmica, mucosas húmedas levemente pálidas, no se observa sangrado vulvar, nódulos linfáticos levemente reactivos, auscultación cardiopulmonar sin alteraciones.

Se habilita acceso venoso y se realiza tratamiento con: doxiciclina 8,5 mg/kg, glomax 0,2 ml/kg, ácido tranexámico 15 mg/kg/ en infusión, colivet 28 mg/kg, omeprazol 1 mg/kg, dexametasona 0,5 mg/kg, según resultados de hemograma considerar fórmula para la casa y solicitar proteína c reactiva de control en 2 días.

11/09/2021 (revisión post hospitalización)

Ingresa la paciente para revisión, la propietaria reporta que ha estado muy bien y que ya está muy activa. A la exploración física la paciente se encuentra atenta al medio, normotérmica (37.7°), linfonodos no reactivos, mucosas levemente pálidas/rosadas, no presenta enfermedad periodontal, no presenta rt ni rpp, a la palpación abdominal presenta dolor moderado, no presenta dolor a la palpación de la columna, en la auscultación cardiopulmonar no se evidencian alteraciones.

Se le da formula y se le da alta médica. Se le recomienda a la propietaria realizar exámenes de control cada semana hemograma, adicional a esto se da la lectura de los resultados del examen hematológico (tabla 10) en donde se evidencia leve anemia regenerativa - reticulocitos 4.2% - sin leucocitosis ni neutrofilia, plaquetas en 77 mil.

FORMULACION MECICA**I. DOXIFIG SISPENSIÓN #_1**

Administrar vía oral cada 24 horas 0.4 ml del producto por 30 días.

II. HEMOLITAN 125#_1

Administrar 3 ml cada 24 horas hasta finalizar el producto.

III. ANTAX SUSPENSIÓN #_1

Administrar cada 12 horas 3 ml por 1 mes.

Pedir cita de revisión en 7 días y tomar hemograma de control (IDEAL HACERLO CADA SEMANA HASTA VER EVOLUCIÓN FAVORABLE DE LAS PLAQUETAS)

Tabla 10. Hemograma de control

Eritrograma	Resultado	Valores de referencia
Recuento de glóbulos rojos (x10¹²/L)	4.74	5.10- 8.50
Hematocrito (%)	34.9	33.0 -56.0
Hemoglobina (g/L)	11.5	11.0- 19.0
VCM (fL)	73.8	60.0- 76.0
HCM (pg)	24,2	20.0 -27.0
Concentración hemoglobina corpuscular (mg/dL)	32,8	30.0- 38.0
Reticulocitos (%)	4.2	0- 2
RDW-CV (%)	16.0	12.0 -16.0

En este eritrograma se observa cuerpos de howell jolly +, policromatofilia +, se observa 6 metarrubricitos por cada 100 leucocitos.

Al realizar el plaquetocrito se observa que la paciente presenta trombocitopenia severa, confirmada (tabla 11).

Tabla 11. Plaquetograma de control

Plaquetograma	Resultado	Valores de referencia
Plaquetas (x10e9/L)	77	200- 500
Volumen plaquetario medio (fL)	10.8	8.0- 14.1
Ancho distribución plaquetaria (%)	16.9	Hasta el momento no se han establecido valores de referencia
Plaquetocrito (%)	0.83	0.90- 5.8

En el leucograma de control se evidencia (tabla 12) una disminución en el valor de los eosinófilos.

Tabla 12. Leucograma de control

Leucograma	Resultado	Valores de referencia
Leucocitos (x10e9/L)	12.64	6.0- 17.0
VALOR ABSOLUTO		
Neutrófilos (x10e9/L)	11,08	3.62 -12.30
Bandas (x10e9/L)	0.00	
Linfocitos (x10e9/L)	0,88	0.83- 4.91
Monocitos (x10e9/L)	0.66	0.14 -1.97
Eosinófilos (x10e9/L)	0.01	0.04- 1.62
Basófilos (x10e9/L)	0.01	0.00- 0.12

Los resultados obtenidos en cuanto a las proteínas plasmáticas de control (tabla 13) evidencian una disminución con respecto al control que se realizó anteriormente.

Tabla 13. Proteínas plasmáticas de control

Proteínas plasmáticas	Resultado	Valores de referencia
Proteínas plasmáticas (g/dL)	8.8	5.7-7.9

El día **25/09/2021** la paciente ingresa a consulta para revisión, la propietaria manifiesta que el día jueves le notaron algo de secreción por la vulva pero la mascota ha estado animada no ha presentado episodios de vómito ni diarrea y está consumiendo alimentos con mucho agrado. La paciente se encuentra atenta al medio, es dócil a la manipulación no manifiesta dolor a la palpación abdominal presenta vulva levemente edematizada con secreción de color transparente sin olor fuerte, auscultación cardiopulmonar dentro de rangos establecidos y sin ruidos patológicos, normo térmica.

Se realiza la indicación a la propietaria para la toma de perfil sanguíneo de control y la segunda dosis de imidocard la cual le correspondía el 21/09/2021. Propietaria AUTORIZA.

Se realiza premedicación con atropina 0.02 mg/kg SC, 20 minutos después se aplica imidocar a 5 mg/kg SC.

El tratamiento instaurado en la paciente, se centro en solucionar la secreción sanguinolenta producida por la hiperplasia endometrial (la cual no fue abordada quirúrgicamente debido a la negativa de la propietaria al procedimiento de OVH). Posteriormente los exámenes complementarios hematológicos y serológicos por SNAP

confirmaron la presencia de hallazgos y anticuerpos correspondientes a una infección por los hemoparásitos Ehrlichia y Anaplasma, los cuales también están implicados en la signología de la paciente del caso. posterior al tratamiento contra hemoparásitos los exámenes hematológicos de control, el recuento de glóbulos rojos y las proteínas plasmáticas fueron regresando a los rangos normales. Se recomendó a la propietaria la importancia del tratamiento quirúrgico de piómetra. Sin embargo la propietaria no regresó con el paciente a las revisiones programadas y no hay respuesta al contactarla.

Discusión

Las patologías reproductivas en hembras de la especie canina tienden a ser silenciosas, son usuales en hembras no esterilizadas, debido a la dinámica hormonal del ciclo reproductivo de las hembras y la influencia prolongada de estrógenos y progesterona así como irregularidades en su secreción y su efecto en las estructuras uterinas y ováricas, llegando a generar condiciones como la hiperplasia endometrial quística y ovario poliquísticos (Sánchez y Arias, 2017), su condición se sospecha cuando se presentan problemas de fertilidad, o por deterioro en salud cuando la contaminación bacteriana de las secreciones uterinas que desencadenan piómetra que puede o no acompañarse de secreción vulvar purulenta en ocasiones hemorrágica, o puede darse como un hallazgo en los estudios imagenológicos abdominales (Ortega, 2014). En el presente reporte de caso de una paciente canina de raza Pinscher, la cual asistió a consulta al Hospital veterinario CatDog por presentar sangrado vaginal, se sospecho de una condición reproductiva, a la cual se le ordeno una ultrasonografía abdominal que reporto la presencia de evidenciar ovarios poliquísticos e hiperplasia endometrial quística con quistes múltiples sin colecta.

No obstante de acuerdo con la descripción anterior, el diagnóstico y abordaje clínico del caso se basó en la signología de la paciente, sin embargo, es importante tener en cuenta que la anamnesis de los pacientes, así como un examen clínico ordenado permite obtener información valiosa y así mismo acercarnos al diagnóstico definitivo; en el caso, no se indago acerca de la utilización de algún método de anticoncepción, la historia de monta previa, el número de ciclos al año y acceso a la calle con o sin

supervisión. Otro aspecto importante es el hecho de que los pacientes ingresen a consulta con sus propietarios porque ellos dan información asertiva a cerca de los pacientes, si ingresan con una persona que los cuida esporádicamente esto dificulta el diagnóstico e incluso el tratamiento a instaurar.

En el desarrollo del caso clínico, la valoración de ingreso al servicio veterinario, no se realizó el examen ginecológico detallado con herramientas especializadas como lo son el espejo para identificar la procedencia del sangrado o lesiones posiblemente compatibles con tumor venéreo transmisible TVT, por otro lado, se sospechó de infección urinaria, sin embargo, no se tuvo en cuenta realizar un citoquímico o incluso un urocultivo en el plan diagnóstico.

Respecto a la ausencia de colecta uterina, se ha reportado que en la hiperplasia del endometrio, en la fase del estro se da la apertura del cuello uterino y existe la posibilidad de colonización ascendente del útero por bacterias desde la vagina, así como la formación de endotoxinas por parte de estos microorganismos que favorecen el desarrollo de piómetra(Ortega, 2014), en el caso clínico no se evidencio el desarrollo de piómetra posiblemente al tratarse de una condición patológica que estaba estableciéndose. Por otro lado, se debe tener en cuenta que cuando hay infección bacteriana, se pueden formar complejos inmunes que pueden llegar a causar daño o disfunción en los glomérulos renales (glomeruloesclerosis) y enfermedad renal aguda (Glomerulopatía en canino hembra pospiometra, s.f.).

De acuerdo a factores predisponente de la hiperplasia endometrial quística y ovario poliquísticos, la paciente del caso clínico presentaba el rango de edad (mayores de 5 años) (Ortega, 2014), adicionalmente es una hembra canina de raza pequeña

(Pinsher), las cuales son más precoces a la pubertad que las de razas grande, lo que favorece posiblemente una mayor exposición hormonal y el desarrollo de las patologías reproductivas como HEQ u ovario poliquístico (Gobello & Angel, 2005).

En el presente reporte se presentaron algunas limitantes para el establecimiento de un tratamiento quirúrgico de la HEQ y ovario poliquístico con la OVH, debido a los hallazgos hematológicos encontrados que incluían el fenómeno de rouleaux ++, policromatofilia ++, 3 metarrubricitos por cada 100 leucocitos, trombocitopenia severa $28 \times 10^9/L$, confirmada, e hiperproteinemia moderada 9.6g/dL. Donde se sugirió realizar un test SNAP, el cual evidencio anticuerpos contra Ehrlichia y Anaplasma. De acuerdo con la anterior se dio un manejo clínico y terapéutico adecuado por el personal médico veterinario del Hospital Veterinario CatDog, contra estos microorganismos para estabilizar la paciente y proseguir con el tratamiento de la afección reproductiva. No obstante, el sangrado vaginal posiblemente pudo deberse a la trombocitopenia generada por los hemoparásitos, más que por la afección hormonal de HEP o por la presencia de ovarios poliquísticos.

El estudio de las secreciones vaginales de la perra, mediante la técnica de citología vaginal, es una importante herramienta en el diagnóstico de estados fisiológicos y patológicos del tracto genital. El flujo vaginal sanguinolento se relaciona usualmente con el calor (proestro-estro), coagulopatías, laceraciones vaginales, subinvolución de sitios placentarios, infecciones y neoplasias (Fieni, 2006).

La ovariectomía es un procedimiento que es utilizado para tratar trastornos quísticos de los ovarios y así prevenir la posible recurrencia; además de esto es el tratamiento de elección para la mayoría de las enfermedades uterinas, que incluyen:

anomalías congénitas, piometra, CEH localizada o difusa, prolapso uterino, neoplasia uterina y ruptura uterina. La aspiración de líquido quístico mediante laparotomía o aspiración guiada por ultrasonido son otras alternativas de tratamiento para los quistes ováricos (Sasidharan et al., 2021).

Técnicamente, la ovariectomía se asocia con más complicaciones quirúrgicas como hemorragia intraabdominal y vaginal, ligadura uretral, complicaciones del muñón uterino y restos ováricos (Verstegen et al., 2008).

La última limitante fue la falta a los controles por parte del propietario, ya que con esto se podría haber instaurado el tratamiento de elección para la paciente que era realizar el procedimiento quirúrgico OVH.

Con respecto al tratamiento de los hemoparásitos es importante mencionar que se tomaron las medidas médicas y farmacológicas para tratarlos, por lo tanto fue efectivo el tratamiento como se vio evidenciado en los exámenes de control que se le realizaron a la paciente, no obstante, queda en duda si el problema fue resuelto en su totalidad debido a la inconsistencia de la propietaria con respecto a las revisiones de la paciente, ya que la medicación tiene tiempos estipulados para ser administrada y así seguir el protocolo farmacológico.

Monsalve et.al., (2017) informan que para que la doxiciclina pueda ejercer su acción bacteriostática frente a *Ehrlichia canis* se debe alcanzar una concentración mínima inhibitoria a nivel plasmático, que a su vez esté en equilibrio con la obtenida en espacios intracelulares. Los procesos farmacocinéticos que determinan las concentraciones alcanzadas en los distintos compartimentos orgánicos se pueden

resumir en una mayor absorción por vía oral con valores en un rango del 90-95% debido a su alta liposolubilidad. También puede llegar a unirse a hasta un $88\pm 5\%$ y tener una biodisponibilidad del 93%, por lo tanto, podría llegar a alcanzar concentraciones plasmáticas de 2.8 $\mu\text{g/ml}$ en promedio.

Los alimentos retardan la absorción de la doxiciclina, por lo tanto, se recomienda suministrar el medicamento en ausencia de comida. Sin embargo, esto puede causar lesiones sobre la mucosa esofágica y estomacal. Adicionalmente la absorción podría reducirse por la presencia de divalentes o trivalentes (calcio, magnesio, hierro, zinc, aluminio y el bismuto como salicilato) los cuales quelan el fármaco formando un complejo inactivo (Monsalve et.al., 2017).

La concentración máxima de doxiciclina, es detectable a las 2 horas después de ser suministrada, encontrándose niveles séricos de 1.7 $\mu\text{g/ml}$ a 3 $\mu\text{g/ml}$, lo cual corresponde a dosis relativas entre 5 a 10 mg/kg (Monsalve et.al., 2017).

Las características lipofílicas y el alto volumen de distribución ($>1.0 \text{ L/Kg}$) de la doxiciclina (así como para otras tetraciclinas) facilitan una amplia distribución por todo el organismo que permite la acumulación de estas sustancias en diversos tejidos. Algunos factores como la unión a proteínas y solubilidad lipídica influyen en el paso de las tetraciclinas desde la sangre hasta el espacio intersticial y los tejidos. La alta unión a proteínas hace que este fármaco tenga un tiempo de vida medio largo (15.1 horas) en comparación con otras tetraciclinas. Por otro lado, este principio activo puede ser 5 veces más liposoluble que la oxitetraciclina, propiedad que le permite atravesar con facilidad la membrana celular (Monsalve et.al., 2017).

Conclusiones

Las patologías reproductivas en hembras de la especie canina tienden a ser de tipo subclínico, son usuales en hembras no esterilizadas, debido a la dinámica hormonal del ciclo reproductivo de las hembras y la influencia de estrógenos y progesterona. De acuerdo a lo anterior la esterilización en edad temprana de las hembras caninas son una medida preventiva a condiciones reproductivas

Razón por la cual la sensibilización dirigida a los propietarios hacia el control reproductivo y sanitario por medio del procedimiento quirúrgico de la OVH a temprana edad o en caso de no estar de acuerdo con este tipo de procedimientos por lo menos recomendar hacer controles anuales de su estado de salud en general para evitar complicaciones futuras: adicional a esto, es importante que los pacientes estén en control medico para verificar el éxito del tratamiento instaurado.

Las enfermedades hemoparasitarias pueden causar deficiencias en el recuento hematológico pudiendo así desarrollar enfermedades secundarias por la cronicidad de la infección, sin embargo, en la mayoría de casos las infecciones como ehrlichiosis suelen diagnosticarse con facilidad evitando el desarrollo de patologías avanzadas; así mismo las infecciones urinarias pueden ser detectadas fácilmente si se aplican los métodos de plan diagnóstico adecuados.

Referencias

Centeno, C., Alberto, F. (2014). Técnica lateral ovariohisterectomia (OVH) lateral. *REDVET. Revista Electrónica de Veterinaria*, 15(3), 1-12.

Bosschere, H., Ducatelle, R., Vermeirsch, H., Van Den, B., Coryn, M. Cystic endometrial hyperplasia-pyometra complex in the bitch: should the two entities be disconnected?, *Theriogenology*. (2001) Apr 15;55(7),1509-19.
URL:<http://www.ncbi.nlm.nih.gov/pubmed/11354710>

Fieni F. 2006. Patología de los ovarios y el útero. En: Wanke M, Gobello C (eds). Reproducción en caninos y felinos domésticos. Buenos Aires: Inter-Médica. p 75-95.

Fontbonne, A. (2011). Chapter 18: Clinical approach to conditions of the nonpregnant and neutered bitch. En: Manual of Canine and Feline Reproduction 21 and Neonatology, second edition (Gary England y Angelika von Heimendahl). BSAVA. Pp: 166-185.

Vetrinarianormandia. (s.f.) Glomerulopatía en canino hembra pospiometra. https://vetrinarianormandia.com/casos/2017/GLOMERULOPATIA_EN_PERRA_POSPIOMETRA.pdf

Gobello, C., & Angel, M. O. (Eds.). (2005). El libro latinoamericano de reproducción canina y felina. Biogenesis.

Karen M,T., Spencer A,J. (2012). Veterinary surgery small animal. St. Louis, Missouri: El sevier saunders

Monsalve B, S., Gallego L, V., Molina, V., & Rodas G, J. (2017). *Farmacocinética y efectos adversos de la doxiciclina en el tratamiento de la Ehrlichiosis: fundamentos teóricos para ensayos clínicos en caninos. Revista MVZ Córdoba, 22(supl), 6062-6074.* <https://doi.org/10.21897/rmvz.1076>

Ortega Camacho, D. C. (2014) Ovarios poliquísticos y su relación con el desarrollo de piómetra en hembras caninas diagnosticadas en la clínica de animales de compañía y clínica de pequeños animales. Universidad Cooperativa de Colombia, Bucaramanga, Colombia

Praderio, R. G.; García Mitacek, M. C.; García, M. F.; Stornelli, M. C.; Stornelli, M. A (2018). *Lesiones hispatológicas más frecuentes en el endometrio de perras clínicamente sanas en diestro. InVet , 201, p.3,7*

Sasidharan, J. K., Patra, M. K., Singh, L. K., Saxena, A. C., De., U. K., Singh, V., Krishnaswamy, N. (2021). Ovarian Cysts in the Bitch: An Update. *Topics in Companion Animal Medicine, 43, 100511.* doi:10.1016/j.tcam.2021.100511

Sánchez R, Alfonso. (2015). *Hematometra e hiperplasia endometrial quística en una perra: Descripción de un Caso. Revista de Investigaciones Veterinarias del Perú, 26(1), 146-151.* <https://dx.doi.org/10.15381/rivep.v26i1.10918>

Sánchez Riquelme, Alfonso, & Arias Ruiz, Francisco. (2017). *Fundamentos y consideraciones de la patología endometrial canina. Revista de Investigaciones Veterinarias del Perú, 28(1), 1-12.* <https://dx.doi.org/10.15381/rivep.v28i1.12940>

Schlafer D, Gifford A. 2008. Cystic endometrial hyperplasia, pseudoplacental endometrial hyperplasia, and 12 Rev Inv Vet Perú 2017; 28(1), 01-12 A. Sánchez y F. Arias other cystic conditions of the canine and feline uterus. Theriogenology 70: 349- 358. 10.1016/j.theriogenology.- 2008.04.041

Schlafer D. 2012. Diseases of the canine uterus. Reprod Dom Anim 47 (Suppl 6), 318-322. 10.1111/ rda.12064

Silva-Molano, R. F., & Loaiza-Echeverri, A. M. (2007). Piómetra en animales pequeños. Vet Zootec, 1(2), 71-86

Verstegen, J., Dhaliwal, G., & Verstegen-Onclin, K. (2008). Mucometra, cystic endometrial hyperplasia, and pyometra in the bitch: Advances in treatment and assessment of future reproductive success. Theriogenology, 70(3), 364–374. doi:10.1016/j.theriogenology.2008.

Vivian Tatiana P,C. y Liz Angie M,V. (2017). Complejo hiperplasia endometrial quística: hidrómetra/ mucometra en una gata mestiza. Universidad cooperativa de Colombia Facultad de Medicina Veterinaria y Zootecnia Villavicencio- Meta.

Picardo, Farias y Fernández. (2019). Ovarios poliquísticos en hembra canina: Reporte de un caso. Facultad de Ciencias Veterinarias Tandil, Argentina.