

**Práctica empresarial en el área de pequeñas especies en la Clínica Veterinaria**

**Lasallista Octavio Martínez López f.s.c**

**Trabajo de grado para optar por el título de Medica Veterinaria**

**Verónica Montoya Alzate**

**Asesor**

**Brayan Alexander Fonseca Martínez**

**Corporación Universitaria Lasallista.**

**Facultad de Ciencias Administrativas y Agropecuarias**

**Medicina Veterinaria**

**Caldas-Antioquia**

**2019**

## Contenido

|  |    |
|--|----|
| Objetivos .....                                      | 8  |
| Objetivo general .....                               | 8  |
| Objetivos específicos .....                          | 8  |
| Introducción .....                                   | 9  |
| Marco teórico .....                                  | 11 |
| Definición.....                                      | 11 |
| Etiología .....                                      | 11 |
| Fisiopatología.....                                  | 12 |
| Presentación clínica de la Ehrlichiosis canina ..... | 14 |
| Métodos diagnósticos .....                           | 17 |
| Tratamientos.....                                    | 20 |
| Presentación de caso clínico.....                    | 24 |
| Reseña .....   | 24 |
| Anamnesis .....                                      | 24 |
| Motivo de consulta.....                              | 25 |
| Examen físico general .....                          | 25 |
| Examen físico especial .....                         | 25 |
| Detalles del examen .....                            | 26 |
| Lista de problemas y lista maestra.....              | 26 |
| Diagnósticos diferenciales.....                      | 26 |
| Plan diagnóstico .....                               | 26 |
| Diagnóstico presuntivo .....                         | 26 |
| Plan terapéutico .....                               | 27 |
| Observaciones .....                                  | 27 |
| Pronóstico .....                                     | 27 |
| Tratamiento.....                                     | 27 |
| Notas de progreso .....                              | 27 |
| Discusión .....                                      | 38 |
| Referencias .....                                    | 41 |

**Lista de tablas**

|  |    |
|--|----|
| Tabla 1. Hallazgos laboratoriales según la fase de la enfermedad. .... | 19 |
| Tabla 2. Reseña del paciente.....                                      | 24 |
| Tabla 3. Anamnesis del paciente. ....                                  | 24 |
| Tabla 4. Examen físico general del paciente.....                       | 25 |
| Tabla 5. Examen físico especial del paciente. ....                     | 25 |
| Tabla 6. Lista de problemas y lista maestra del paciente.....          | 26 |
| Tabla 7. Perfil básico canino. ....                                    | 28 |
| Tabla 8. Hemograma canino. ....  | 30 |
| Tabla 9. Perfil básico canino. ....                                    | 32 |
| Tabla 10. Hemoleucograma canino.....                                   | 35 |

**Lista de ilustraciones**

|   |    |
|---|----|
| Ilustración 1. Garrapata <i>Rhipicephalus sanguineus</i> . .....                                | 11 |
| Ilustración 2. Monocito parasitado por <i>Ehrlichia canis</i> . .....                           | 13 |
| Ilustración 3. Estados de infección y alteraciones clínicas en <i>Ehrlichiosis canina</i> ..... | 15 |

### **Glosario**

**Canino:** del perro o relacionado con este mamífero. (Dictionaries)

***Ehrlichia canis:*** es una enfermedad infecciosa emergente transmitida por garrapatas, producida por *Ehrlichia* spp. (Proteobacteria: Rickettsiales), la cual afecta a miembros de la familia Canidae. (Gutiérrez, Pérez Ybarra, & Agrela , 2016)

**Orquitis:** inflamación del testículo. (Diccionario RAE, 2018)

**Edema:** Hinchazón blanda de una parte del cuerpo, que cede a la presión y es ocasionada por la serosidad infiltrada en el tejido celular.

**Herida:** es una disrupción de la continuidad normal de un tejido. La etiología de la herida frecuentemente determina la extensión del daño. Las heridas se clasifican en abiertas y cerradas. (Cruz, 2008)

## Resumen

En el presente trabajo se describe el caso de un canino que se presenta a la Clínica Veterinaria Lasallista con decaimiento, postración, sin dolor evidente a la palpación de miembros tanto anteriores como posteriores. En la historia se reporta que en consulta intenta ponerse de pie, sin embargo se queja de dolor y cae, presenta una deshidratación del 7%, FC 64 lpm, FR 20 rpm, temperatura rectal 37.9°C, TLLC 2 seg, MM R/H/B, condición corporal 3.5/5, peso 33.9 kg.

Se trata de un canino pitbull de 6 años de edad el cual ingresa a la Clínica Veterinaria Lasallista para manejo intrahospitalario por los signos anteriormente mencionados. Inicialmente se realiza terapia de fluidos con solución salina y se toma muestra sanguínea para realizar hemoleucograma, medición de alanino aminotransferasa (Alt), creatinina, se realiza prueba rápida de Elisa snap 4Dx® plus del laboratorio idexx para hemoparásitos la cual sale positiva para *Ehrlichia canis*.

La *Ehrlichia canis* es una bacteria gram negativa cocoidal, intracelular obligada, que necesita de un vector para su transmisión el cual es la garrapata *Rhipicephalus sanguineus*. Esta puede generar diversas alteraciones clínicas, como desordenes hematológicos que desencadenan una serie de signos patognomónicos de la enfermedad como lo son las petequias, membranas mucosas pálidas, entre otros.

Durante los siguientes días se realiza tratamiento médico, finalmente luego de un manejo intrahospitalario, el paciente presenta mejoría clínica por lo que es dado de alta bajo fórmula médica.

Pasado un mes, el paciente ingresa de nuevo para manejo intrahospitalario, presentando una herida en MPD ulcerada de aproximadamente 3 cm de diámetro, edematización de ambos MP y orquitis. Nuevamente se instaura fluidoterapia con solución salina y se toma muestra sanguínea para perfil básico de control, 6 días después el paciente de nuevo es dado de alta bajo formula médica.

**Palabras clave:** canino, *Ehrlichia canis*, orquitis, edema, herida.

## **Objetivos**

### **Objetivo general**

Reconocer y aplicar los conocimientos teóricos prácticos necesarios para el tratamiento de un caso particular de pequeñas especies en la Clínica Veterinaria Lasallista Octavio Martínez López f.s.c. en el municipio de Caldas Antioquia.

### **Objetivos específicos**

1. Identificar un caso que afecte la integridad de las pequeñas especies en la Clínica Veterinaria Lasallista Octavio Martínez Lopez f.s.c. en el municipio de Caldas Antioquia.

2. Describir los tratamientos más adecuados para un caso particular en el área de pequeñas especies en la Clínica Veterinaria Lasallista Octavio Martínez Lopez f.c.s. en el municipio de Caldas Antioquia.

3. Evaluar la pertinencia de los tratamientos en un caso de pequeñas especies en la Clínica Veterinaria Lasallista Octavio Martínez Lopez f.s.c. en el municipio de Caldas Antioquia.

## Introducción

La ehrlichiosis canina es una enfermedad infecciosa transmitida por garrapatas, producida por un organismo perteneciente al subgrupo  $\alpha$ -proteobacteria, de orden rickettsial, familia Anaplasmataceae, género Ehrlichia, que afecta a la especie canina. El agente causal es una bacteria gram negativa, redondeada, pleomórfica, intracelular obligada, la cual se localiza en forma de mórulas en el citoplasma de células sanguíneas y según sea la especie tiene tropismo por granulocitos, linfocitos y monocitos. La mayoría de casos se presentan durante la época de primavera o verano por que en esta época la garrapata es más activa. (Peña G., Vidal F., Toro R., & Hernández R. , 2018)

Las diferentes especies causantes de la ehrlichiosis canina son: *Ehrlichia canis*, *Ehrlichia ewingii* y *Ehrlichia chaffeensis*; sin embargo *Ehrlichia canis* es el agente etiológico de la Ehrlichiosis Monocítica Canina (EMC), una enfermedad multisistémica grave que afecta a toda la familia canidae, incluyendo perros, lobos, coyotes y zorros, sin embargo la enfermedad se presenta más en los perros y esta es transmitida por la garrapata marrón del perro *Rhipicephalus sanguineus*. (Gutiérrez, Pérez Ybarra, & Agrela , 2016)

La ehrlichiosis canina cursa con diversas sinologías según la etapa en la cual se encuentre el paciente, bien sea la fase aguda, subclínica o crónica; El diagnóstico se basa en el hallazgo de parásitos en el interior de los neutrófilos, 8-9 días pos- exposición a garrapatas, en la actualidad la forma más fácil y rápida de diagnosticar *E. canis* es por medio de la realización de un test rápido de Elisa snap 4Dx® plus del laboratorio idexx

el cual posee una especificidad cercana al 100% y sensibilidad 98,9%. (Benavides A. & Ramirez F, 2003)


En la actualidad no existe una vacuna para prevenirla sin embargo existen productos para el manejo y control de ectoparásitos o parásitos externos (Gutiérrez, Pérez Ybarra, & Agrela , 2016)

## Marco teórico

### Definición

La *Ehrlichia canis* es una bacteria gram negativa cocoidal, intracelular obligada que necesita un mamífero como reservorio y un artrópodo (vector) como transmisor, el cual en este caso sería la garrapata *Rhipicephalus sanguineus* **ver ilustración 1**. Posee tropismo por las células sanguíneas de humanos y animales, en las cuales se multiplican por fisión binaria dentro de vacuolas que han sido nombradas mórulas gracias a su apariencia. (Cartagena Yarce , Ríos Osorio , & Cardona Arias , Seroprevalencia de Ehrlichia canis en perros con sospecha de infección por patógenos transmitidos por garrapatas en Medellín, 2012-2014, 2015)

### Ilustración 1. Garrapata *Rhipicephalus sanguineus*.



Tomada de (Front , Cairó, & Callés, 1988)

### Etiología

Existen varias especies que afectan la población de mamíferos; principalmente se encuentran: *E. canis*, que produce ehrlichiosis monocítica en perros, *E. chaffeensis*, que

ha sido identificada en humanos, perros, coyotes, cabras y venados; *E. ewingii*, causante de ehrlichiosis granulocítica en perros y en humanos, y *E. risticii*, asociada a ehrlichiosis monocítica en equinos, reclasificada como *Neorickettsia risticii* y finalmente se ha registrado *Anaplasma phagocytophilum*, causante también de ehrlichiosis granulocítica en perros y humanos. Las ehrlichiosis presentan diversas fases clínicas las cuales cursan con alteraciones hemáticas, linfáticas, gastrointestinales, musculoesqueléticas, nerviosas, oftálmicas, renales, entre otros. (Cartagena Yarce , Ríos Osorio , & Cardona Arias , Seroprevalencia de Ehrlichia canis en perros con sospecha de infección por patógenos transmitidos por garrapatas en Medellín, 2012-2014, 2015)

### **Fisiopatología**

La *Ehrlichia sp.* Es una rickettsia transportada por la garrapata *Rhipicephalus sanguineus*, la cual forma acúmulos intracitoplasmáticos en forma de mórulas **ver ilustración 2**. La bacteria no tiene pasaje transovarico en la garrapata de modo que una garrapata no expuesta debe alimentarse de sangre de un canino enfermo en la fase aguda para poder perpetuar la enfermedad. Esta rickettsia puede transmitirse también por transfusiones sanguíneas por ende si el paciente luego de una transfusión presenta alguna signología deberá hacerse una serología del mismo. (Couto & Nelson, 2000)

## Ilustración 2. Monocito parasitado por *Ehrlichia canis*.

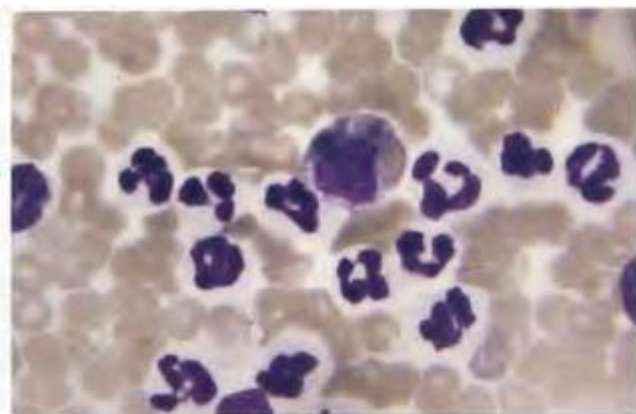


Fig. 8. Monocito parasitado por *Ehrlichia Canis*. Tinción Diff-Quick. Obsérvese la cantidad de células nucleadas en un mismo campo debido a la leucoconcentración.

Tomado de (Front , Cairó, & Callés, 1988)

En la primera fase de la enfermedad se da la formación de “cuerpos iniciales” de 2u amorfos, estos se localizan en el citoplasma de los monocitos principalmente, estos se multiplican y se transforman en mórulas de 3-6u con varias granulaciones, lo común es que se forme una sola inclusión por célula sin embargo pueden formarse 2 o más, posteriormente la mórula estalla generando la liberación hacia el exterior de sus cuerpos elementales de 0.2 a 0.4u permitiendo así la infección de otros monocitos. (Front , Cairó, & Callés, 1988)

La infección con *Ehrlichia canis* consiste en tres fases: aguda, subclínica y crónica, en la fase aguda las células mononucleares infectadas se marginan en los vasos pequeños o migran dentro de tejidos endoteliales induciendo vasculitis, esta etapa inicia 2-3 semanas luego de la infección, y dura de 2-4 semanas, la mayoría de los perros inmunocompetentes sobreviven. La fase subclínica puede durar hasta 5 años en perros con infección natural, algunos perros eliminan el agente en esta etapa, pero otros

conservan el patógeno dentro de sus células sanguíneas avanzando hasta la fase crónica de la enfermedad. (Couto & Nelson, 2000)

La enfermedad concomitante con otros parásitos transmitidos por garrapatas o u otros patógenos puede afectar la gravedad y la manifestación de la enfermedad, no existe predilección por edad o sexo; sin embargo parece ser que los pastores alemanes tienen mayor susceptibilidad que otras razas, esto puede explicarse con la habilidad para desarrollar respuestas inmunes humorales o celulares adecuadas respecto otras razas como el Beagle (Greene, 2008)

### **Presentación clínica de la Ehrlichiosis canina**

Los signos clínicos y la gravedad de la patogenia dependen de la respuesta inmune del canino. En general la patología puede presentarse en 3 etapas: aguda, subclínica y crónica **ver ilustración 3**

### Ilustración 3. Estados de infección y alteraciones clínicas en *Ehrlichiosis canina*

| Alteraciones clínicas asociadas con la infección por <i>Ehrlichia canis</i> en los perros |  |
|---|--|
| ESTADO DE LA INFECCIÓN  | ALTERACIONES   |
| <b>Aguda</b>  | Fiebre<br>Descarga oculonasal serosa o purulenta<br>anorexia<br>Pérdida de peso<br>Disnea<br>Linfadenopatía<br>Infestación con garrapatas a menudo evidente  |
| <b>Subclínica</b>   | Sin alteraciones clínicas<br>Las garrapatas a menudo no están presentes  |
| <b>Crónica</b>  | Las garrapatas a menudo no están presentes<br>Depresión<br>Pérdida de peso<br>Membranas mucosas pálidas<br>Dolor abdominal<br>Hemorragias: Epistaxis, hemorragia retiniana, etc.<br>Linfadenopatía<br>Esplenomegalia<br>Disnea, aumento de los sonidos pulmonares, infiltrados pulmonares intersticiales o alveolares.<br>Oculares: retinitis perivascular, hifema, desprendimiento de retina, uveítis anterior, edema corneal.<br>Sistema nervioso central: Dolor meningeal, paresia, déficits en los pares craneales, convulsiones.<br>Hepatomegalia<br>Arritmias y déficits de pulso<br>Poliuria y polidipsia<br>rigidez e inflamación, dolor articular |

Tomado de (Jimenez Avedaño, Cala Centeno , Albarracin Navas , & Beatriz Duarte , 2017)

En la fase aguda de la enfermedad las garrapatas suelen encontrarse sobre el perro, igual que los periodos febriles, sin embargo los aumentos de temperatura también pueden presentarse en las demás fases clínicas con menor frecuencia; las petequias y alteraciones hemáticas que se presentan en la fase aguda suceden por la trombocitopenia leve (consumo) y la vasculitis; para esta fase la trombocitopenia no

alcanza a producir un sangrado espontáneo. La trombocitopenia (consumo o producción reducida) junto con la vasculitis y la alteración de la función plaquetaria son más características de la fase crónica. (Couto & Nelson, 2000)

Las membranas mucosas pálidas hacen parte de la fase crónica teniendo compatibilidad con la pancitopenia. La hepatomegalia, esplenomegalia y linfadenopatía aparecen como resultado de la inmunostimulación activa (hiperplasia linfocítica), puede también presentarse edema alveolar o intersticial secundario a: la vasculitis, la trombocitopenia o inclusive por una infección concomitante por la neutropenia, esta sería la explicación de por qué algunos perros presentan tos o disnea. (Couto & Nelson, 2000)

En algunos casos puede presentarse un daño renal, el cual genera signos como: poliuria, polidipsia, y proteinuria. Las afecciones articulares como: rigidez, tumefacción, intolerancia al ejercicio y dolor severo se deben a depósitos de complejos inmunes en las articulaciones esto podría llegar a convertirse en una poliartritis supurativa aséptica como resultado de una inmunostimulación crónica (Couto & Nelson, 2000)

Además de los signos clínicos que podrían sugerir la *Ehrlichiosis canina*, las marcadas alteraciones laboratoriales pueden contribuir con la sospecha de la enfermedad, anomalías hematológicas como pancitopenia, anemia aplásica, neutropenia o trombocitopenia, suelen ser compatibles con la enfermedad, de todas las alteraciones la trombocitopenia es la más característica tanto en la fase aguda como en la crónica. (Ettinger & Feldman, 2007)

Se han documentado pancitopenias en menos del 25% de los perros estudiados, dado que la *Ehrlichia canis* da lugar a una función defectuosa de las plaquetas, en perros

con un recuento normal, aumentado o reducido, pueden además presentarse hemorragias espontaneas, sobretodo en la fase crónica de la enfermedad. (Ettinger & Feldman, 2007)

El paciente puede presentar anemia y su gravedad es independiente para cada perro, las pruebas de Coombs positivas indican el daño en el sistema inmune, donde por los anticuerpos eritrocitarios circulantes puede desencadenarse una crisis hemolítica aguda en algunos perros infectados con *Ehrlichia canis*, en este caso suele presentarse anemia regenerativa; sin embargo en los perros en la fase crónica suele presentarse una anemia de tipo no regenerativa. (Ettinger & Feldman, 2007)

La exposición a la enfermedad no confiere inmunidad al paciente, esto quiere decir que un perro puede expulsar el patógeno, y más tarde volver a tener contacto con una garrapata infectada provocando una recidiva de la enfermedad, generalmente de menor gravedad (Ettinger & Feldman, 2007)

### **Métodos diagnósticos**

El diagnóstico de la *Ehrlichia canis* se basa tanto en el examen clínico del paciente al encontrar compatibilidad entre los signos clínicos y la presencia del vector sobre el perro como en la realización de las pruebas correspondientes. (Rojas Triviño, y otros, 2013)

Las técnicas utilizadas para el diagnóstico de *Ehrlichia canis* son Inmunofluorescencia indirecta (IF), Elisa, Cromatografía en capa sólida, frotis directo (extendido de sangre) y reacción en cadena de la polimerasa (PCR). Elisa, cromatografía y frotis directo son las más utilizadas en Medellín y Colombia. (Cartagena Yarce, Ríos

Osorio, & Cardona Arias, Seroprevalencia de Ehrlichia canis en perros con sospecha de infección por patógenos transmitidos por garrapatas en Medellín, 2012-2014, 2015)

Algunos estudios exponen que la forma más certera de guiar el diagnóstico se basa en la realización de PCR ya que esta es más sensible para la determinación de microorganismos pertenecientes al género *Ehrlichia* evitando las reacciones cruzadas que puedan presentarse con las variaciones del género, es decir este método permite la identificación certera de *Ehrlichia canis*, evitando la confusión con otro tipo de *Ehrlichia*. (Rojas Triviño, y otros, 2013)

Se sugiere la realización de la PCR siempre y cuando en el momento no se esté suministrando antibiótico. (Ettinger & Feldman, 2007)

En cuanto a la detección de anticuerpos existen las pruebas de Inmunofluorescencia y Elisa, sin embargo en estos casos podrían presentarse reacciones cruzadas entre *Ehrlichia canis* y *Ehrlichia chaffensis*, ya que ambas saldrían positivas, siendo un poco más sensible la inmunofluorescencia generando menos reacciones cruzadas. (Ettinger & Feldman, 2007) La inmunofluorescencia indirecta además es útil para detectar portadores inaparentes y así poder conocer la distribución de la enfermedad. (Front , Cairó, & Callés, 1988)

Actualmente la prueba que se realiza para generar un diagnóstico inicial y casi que final es el test comercial Elisa SNAP® 3Dx® o 4Dx® plus del laboratorio idexx el cual presenta una especificidad cercana al 100% y una sensibilidad del 98.9%. (Cartagena Yarce , Ríos Osorio , & Cardona Arias , Seroprevalencia de Ehrlichia canis en perros con

sospecha de infección por patógenos transmitidos por garrapatas en Medellín, 2012-2014, 2015)

Los exámenes laboratoriales suelen ser de gran ayuda para confirmar la patología. La neutropenia es habitual durante la fase aguda por la vasculitis y después de la supresión medular en la fase crónica, en la inmunoestimulación crónica son comunes los linfocitos granulosos grandes, puede originarse una anemia regenerativa a causa de hemorragias tanto en la fase aguda como en la crónica, la anemia normocítica, normocromica no regenerativa es a causa de la mielosupresión o la anemia de la enfermedad en fase crónica, la trombocitopenia se produce en la fase aguda por la vasculitis, o en la fase crónica por la supresión de la medula ósea en esta fase se observa una trombocitopenia mucho más marcada. Los hallazgos laboratoriales según la fase de la enfermedad se resumen en la **tabla 1**.

**Tabla 1. Hallazgos laboratoriales según la fase de la enfermedad.**

| Estadio de la infección | Anomalías de laboratorio   |
|-------------------------|--|
| Aguda                   | Trombocitopenia, leucopenia seguida por leucocitosis neutrofilica y monocitosis, mórulas, anemia regenerativa leve a menos que haya hemorragia, títulos inmunes variables. |

|            |   |
|------------|---|
| Subclínica | Hiperglobulinemia, trombocitopenia, neutropenia, linfocitosis, monocitosis, títulos inmunes positivos.  |
| Crónica    | Monocitosis, linfocitosis, trombocitopenia, anemia arregenerativa, hiperglobulinemia, médula ósea hipocelular, plasmocitosis medular o esplénica, hipoalbuminemia, proteinuria, Gammapatia policlonal o monoclonal IgG, pleocitosis mononuclear del LCR, poliartritis supuraiva aséptica, azotemia rara, incremento de la actividad ALT, y FA, tirulos inmunes positivos. |

Tomado de (Couto & Nelson, 2000)

### Tratamientos

El tratamiento de elección para la Ehrlichiosis está basado en antibióticos del grupo de las tetraciclinas, en los casos agudos la respuesta es muy positiva, lo contrario sucede en los casos crónicos en los cuales suele presentarse una resistencia a los antibióticos. (Jimenez Avedaño, Cala Centeno , Albarracin Navas , & Beatriz Duarte , 2017)

La doxiciclina es un antibiótico de amplio espectro eficaz para el tratamiento de bacterias gram positivas y gram negativas, este tiene acción prolongada por lo que puede usarse una vez al día sin generar alteraciones con la comida, este es un derivado de la

oxitetraciclina que a su vez hacen parte de las tetraciclinas. Su mecanismo de acción es inhibir la unión entre el ARNm y el ARNt por bloqueo de la subunidad 30S, inhibiendo así la formación de proteína bacteriana. (Front , Cairó, & Callés, 1988)

Se recomienda el uso de tetraciclina a 22mg/kg 3 veces al día durante 21 días, o doxiciclina 5mg/kg 2 veces al día durante 21 días, experimentalmente se ha usado enrofloxacino el cual suprime la infección pudiendo alcanzar una mejoría clínica y hematológica, pero este no elimina la infección. El dipropionato de imidocarb ha mostrado resultado en algunas zonas endémicas en casos de *Ehrlichiosis* crónicas, graves o recurrentes sin embargo se ha demostrado falta de eficacia en el tratamiento de algunos perros. También se ha observado mejoría clínica con sulfas y penicilinas las cuales han mostrado una respuesta variable e infecciones normalmente persistentes. (Ettinger & Feldman, 2007)

Otros autores mencionan que el uso de dipropionato de imidocarb es efectivo para el tratamiento de la *Ehrlichia canis*, este a dosis de 5-7mg/kg IM 1 o 2 veces en un periodo de 14 días es importante realizar un monitoreo constante del paciente en caso de la aplicación de este medicamento ya que este puede generar efectos adversos como: salivación excesiva, descarga nasal serosa, diarrea y disnea (Greene, 2008)

El dipropionato de imidocarb es un antiprotozoario derivado de la carbanilida, su mecanismo de acción es poco conocido, parece ser que este actúa sobre la glucólisis del parásito y como inhibidor de la topoisomerasa II, bloqueando la relicación del ADN. Este medicamento no tiene larga acción por su lento metabolismo hepático y a la unión a proteínas plasmáticas y tisulares. (MINISTERIO DE SANIDAD, 2013)

. También se habla el uso de vincristina 0.01mg/kg/IV semanal, para estimular la liberación plaquetaria por parte de la medula en casos de trombocitopenias graves, su eficacia suele ser insegura y produce hipoplasia megacariocítica. (Couto & Nelson, 2000)

En algunos pacientes se requiere terapia de apoyo con fluidos, transfusiones sanguíneas, vitaminas y esteroides anabólicos. (Ettinger & Feldman, 2007). Las transfusiones sanguíneas en los casos de perros excesivamente anémicos no suelen ser suficientes para aumentar el conteo plaquetario por lo tanto suele utilizarse plasma rico en plaquetas. (Greene, 2008)

Debido a la existencia de fenómenos inmunológicos es recomendado el uso de corticoesteroides en simultáneo con la terapia elegida. También se menciona el uso de levamisol por sus propiedades inmunoestimulantes. (Front , Cairó, & Callés, 1988)

Los esteroides son compuestos derivados a partir del colesterol, se producen mayormente en la corteza adrenal, estos tienen como función reducir el número de linfocitos circulantes, reducir el número de eosinófilos, inhibir la función de macrófagos, suprimir la función de anticuerpos, suprimir la liberación de lisosomas, interferir en la migración leucocitaria e inhibir y deprimir la liberación de IL, Leucotrienos y PGs, de esta manera estos combaten los procesos inflamatorios. (Cordero) Para el caso de la Ehrlichiosis estos fármacos pueden ayudar en la atenuación de la destrucción inmunomediada de las plaquetas. (Greene, 2008)

En general, suele presentarse una mejoría clínica 24-48 horas posteriores al inicio del tratamiento con tetraciclinas en perros con la fase aguda o crónica leve, el recuento

de plaquetas comienza a aumentar durante este tiempo y normalmente vuelven a estar dentro de su rango fisiológico a los 14 días iniciado el tratamiento. (Greene, 2008)

Las tetraciclinas suelen causar hipoplasia del esmalte dental en pacientes juveniles, por ende se ha recomendado el uso de cloranfenicol 15-25mg/kg/PO/SC/IV/TID/28 días, este medicamento también se recomienda cuando la enfermedad persiste a pesar del tratamiento con las tetraciclinas, es necesario advertir que este medicamento produce interferencia directa con la síntesis por parte de la médula ósea y hem, por ende debe evitarse su uso en pacientes anémicos o pancitopenicos. (Greene, 2008)

Si un animal no muestra mejoría clínica luego de una serie de tratamientos recomendados debe considerarse otra causa de la enfermedad o una causa que la agrava. (Greene, 2008)

En la actualidad no existe una vacuna de control por lo que las medidas de control de las garrapatas son la principal prevención, en algunas perreras se ha usado la tetraciclina como medida profiláctica a dosis de 6.6mg/kg/día, sin embargo la aplicación indiscriminada de este fármaco puede generar la resistencia del mismo. (Greene, 2008)

## Presentación de caso clínico

### Reseña

**Tabla 2. Reseña del paciente.**

|                     |                          |
|---------------------|--------------------------|
| Nombre              | Cabezón                  |
| Especie             | Canino                   |
| Raza                | Pitbull x Dogo argentino |
| Sexo                | Macho                    |
| Fecha de nacimiento | NR                       |
| Edad                | 6 años aproximadamente   |
| Color               | Negro/blanco             |

### Anamnesis

**Tabla 3. Anamnesis del paciente.**

|                         |                    |
|-------------------------|--------------------|
| Estado reproductivo     | Entero             |
| Descripción de la dieta | Nutrecan croquetas |
| Vacunación              | 2017               |
| Desparasitación         | Agosto 2018        |
| Enfermedades anteriores | Heridas en patas   |
| Alergias                | NR                 |

### Motivo de consulta

Amaneció que no se puede mover y tuvo unos quejidos en la mañana, no puede caminar, es muy agresivo, no sale a la calle muy fácil, él es finquero y anda detrás de una perra en calor.

### Examen físico general

**Tabla 4. Examen físico general del paciente.**

|                                   |  |                |
|-----------------------------------|--|----------------|
| Peso: 33.9kg                      | Condición corporal: 3.5/5                | Mucosas: R/H/B |
| Frecuencia cardíaca:<br>64lpm     | Temperatura rectal: 37.9°C               |                |
| Frecuencia respiratoria:<br>20rpm | Tiempo de llenado capilar:<br>2 segundos |                |

### Examen físico especial

**Tabla 5. Examen físico especial del paciente.**

| Parámetro                 | N | A | NE | Parámetro                      | N | A | NE |
|---------------------------|---|---|----|--------------------------------|---|---|----|
| 1. Actitud                |   | X |    | 8. Sistema reproductivo        | X |   |    |
| 2. Hidratación            |   | X |    | 9. Sistema urinario            |   |   | X  |
| 3. Estado nutricional     | X |   |    | 10. Sistema nervioso           | X |   |    |
| 4. Nódulos superficiales  | X |   |    | 11. Sistema musculoesquelético |   | X |    |
| 5. Sistema cardiovascular | X |   |    | 12. Ojos                       | X |   |    |
| 6. Sistema respiratorio   | X |   |    | 13. Piel y anexos              | X |   |    |
| 7. Sistema digestivo      | X |   |    |                                |   |   |    |

N: normal, A: anormal, NE: no evaluado.

### Detalles del examen

Al examen clínico el paciente se encuentra decaído, postrado, sin dolor a la manipulación de los miembros tanto anteriores como posteriores, al finalizar la consulta intenta incorporarse y ponerse en pie, sin embargo se queja y cae, presenta una deshidratación del 7%.

### Lista de problemas y lista maestra

**Tabla 6. Lista de problemas y lista maestra del paciente.**

| Lista de problemas       | Lista maestra                 |
|--------------------------|-------------------------------|
| 1. Deshidratación 7%     | I. Sistema musculoesquelético |
| 2. Postración            |                               |
| 3. Dolor al incorporarse |                               |

### Diagnósticos diferenciales

- I. Dislocación de cadera, hemoparásitos, disminución espacios intervertebrales, artritis, displasia de cadera.

### Plan diagnóstico

- I. Hemoleucograma, ALT, creatinina, Radiografía LL, VD toracolumbar y lumbosacra, snap 4Dx plus hemoparásitos.

### Diagnóstico presuntivo

Hemoparásitos, dislocación de cadera.

**Plan terapéutico**

Se canaliza vena cefálica MAD con catéter #20, se toma muestra sanguínea en tubo tapa lila y tubo tapa roja para realizar exámenes de laboratorio (hemoleucograma, ALT y creatinina) se deja el paciente hospitalizado bajo terapia de fluidos con solución salina 9%, se realiza prueba 4Dx plus para hemoparásitos la cual sale positiva para *Ehrlichia canis*.

**Observaciones**

Pendientes resultados de laboratorio.

**Pronóstico**

Reservado

**Tratamiento**

- ✓ Oxitetraciclina 10mg/kg/IV/SID/3 días, luego continuar con Doxiciclina 10mg/kg/PO/SID/18 días.
- ✓ Omeprazol 0,7mg/kg/IV/SID.
- ✓ Meloxic 0,1mg/kg/IV/SID/3 días.
- ✓ Tramadol 2 mg/kg/IV/TID.
- ✓ Plasvit 1ml/10kg/BID.

**Notas de progreso**

15/10/18. En la mañana el paciente se encuentra atento al medio, se pone en estación y se desplaza sin signos de dolor, consume agua y alimento a voluntad, constantes fisiológicas dentro del rango establecido para la especie, se suspende meloxic y se inicia Dexametasona 0,5mg/kg/IV/SID/5 días.



| <b>Formula absoluta</b> |              |     |              | <b>Formula relativa</b> |           |   |        |
|-------------------------|--------------|-----|--------------|-------------------------|-----------|---|--------|
| Leucocitos totales      | <b>3.700</b> | /ul | 7.000-14.000 | Leucocitos x 100        |           |   |        |
| Basófilos               | 0            | /ul | 0-200        | Basófilos               | 0         | % | 0-1%   |
| Eosinófilos             | 0            | /ul | 100-1.500    | Eosinófilos             | 0         | % | 1-10%  |
| Neutrófilos             | <b>3.219</b> | /ul | 3.300-10.000 | Neutrófilos             | <b>87</b> | % | 55-75% |
| Bandas                  | <b>333</b>   | /ul | 0-300        | Bandas                  | <b>9</b>  | % | 0-3%   |
| Linfocitos              | <b>74</b>    | /ul | 1.000-4.500  | Linfocitos              | <b>2</b>  | % | 12-30% |
| Monocitos               | 74           | /ul | 100-700      | Monocitos               | 2         | % | 1-7%   |

No se observan hemoparásitos en el extendido de sangre analizado.

| <b>Analito</b>                   | <b>Resultado</b> | <b>Unidades</b> | <b>Valor de referencia</b> |
|----------------------------------|------------------|-----------------|----------------------------|
| ALT<br>(alaninoaminotransferasa) | 26               | U/l             | 21-102                     |
| Creatinina                       | 0.8              | Mg/dl           | 0.5-1.5                    |

Tomado de la historia clínica del paciente y analizado por laboratorio de la clínica veterinaria lasallista Hno Octavio Martínez López f.s.c.

17/10/18. Se continúa tratamiento previamente instaurado, el paciente continuo clínicamente estable.

18/10/18. Paciente alerta, dócil, buen consumo de agua y alimento, al examen físico se observan múltiples petequias en la base del pene, en horas de la mañana se realiza toma de muestra sanguínea en tubo tapa roja y tapa lila para realizar hemoleucograma, ALT y creatinina de control, se realiza aplicación de 1,3 ml de Imizol vía SC. En las horas de la tarde llegan resultados de laboratorio donde se observa una anemia normocítica normocromica no regenerativa, marcada trombocitopenia, ligera leucopenia con linfopenia, neutropenia y bandemia además se observa hiperproteinemia **ver tabla 8**. En horas de la noche el paciente es dado de alta bajo fórmula médica con doxiciclina 5mg/kg/PO/BID/18 días, prednisolona 0,5mg/kg/PO/SID/2 días, hemolitan 3,3ml totales/PO/BID/10 días, omeprazol 1mg/kg/PO/SID/10 días, se programa en una nota: revisión en 7 días, aplicación de infervac el 20/10/18, aplicación de imizol 01/11/18 y en caso de cualquier anormalidad llevar de inmediato a la clínica veterinaria.

**Tabla 8. Hemograma canino.**

| Serie roja  | Valor       | Unidad  | V.R           |              | Valor | Unidad  | V.R      |
|-------------|-------------|---------|---------------|--------------|-------|---------|----------|
| Eritrocitos | <b>4.73</b> | Mill/ul | 5.5-<br>8.5   | Anisocitosis | +     | - a +++ | Escaso   |
| Hemoglobina | <b>11.3</b> | g/dl    | 12.0-<br>18.0 | Policromasia | -     | - a +++ | Negativo |
| Hematocrito | <b>33.7</b> | %       | 37-55         | Hipocromía   | +     | - a +++ | Negativo |

|          |      |      |       |               |           |                      |          |
|----------|------|------|-------|---------------|-----------|----------------------|----------|
| V.C.M    | 71   | Fl   | 60-77 | Howell-Jolley | -         | - a +++              | Negativo |
| H.C.M    | 23.9 | Pg   | 22-27 | Plaquetas     | 33        | X10 <sup>3</sup> /ul | 200-500  |
| C.Hb.C.M | 33.5 | g/dl | 32-37 |               |           |                      |          |
| ADE      | 16.2 | %    | 12-18 | Proteínas P   | <b>92</b> | g/l                  | 55-75    |

| Serie                   | Valor        | Unidad | V.R          |                         | Valor     | Unidad | V.R    |
|-------------------------|--------------|--------|--------------|-------------------------|-----------|--------|--------|
| <b>blanca</b>           |              |        |              |                         |           |        |        |
| <b>Formula absoluta</b> |              |        |              | <b>Formula relativa</b> |           |        |        |
| Leucocitos totales      | <b>2.030</b> | /ul    | 7.000-14.000 | Leucocitos x 100        |           |        |        |
| Basófilos               | 0            | /ul    | 0-200        | Basófilos               | 0         | %      | 0-1%   |
| Eosinófilos             | 0            | /ul    | 100-1.500    | Eosinófilos             | 0         | %      | 1-10%  |
| Neutrófilos             | <b>1.888</b> | /ul    | 3.300-10.000 | Neutrófilos             | <b>93</b> | %      | 55-75% |
| Bandas                  | 0            | /ul    | 0-300        | Bandas                  | 0         | %      | 0-3%   |
| Linfocitos              | <b>41</b>    | /ul    | 1.000-4.500  | Linfocitos              | <b>2</b>  | %      | 12-30% |
| Monocitos               | 102          | /ul    | 100-700      | Monocitos               | 5         | %      | 1-7%   |



|             |             |         |               |                   |            |                      |          |
|-------------|-------------|---------|---------------|-------------------|------------|----------------------|----------|
| Eritrocitos | <b>3.48</b> | Mill/ul | 5.5-<br>8.5   | Anisocitosis      | +          | - a +++              | Escaso   |
| Hemoglobina | <b>7.8</b>  | g/dl    | 12.0-<br>18.0 | Policromasia      | +          | - a +++              | Negativo |
| Hematocrito | <b>24.2</b> | %       | 37-55         | Hipocromía        | ++         | - a +++              | Negativo |
| V.C.M       | 70          | Fl      | 60-77         | Howell-<br>Jolley |            | - a +++              | Negativo |
| H.C.M       | 22.4        | Pg      | 22-27         | Plaquetas         | <b>7**</b> | X10 <sup>3</sup> /ul | 200-500  |
| C.Hb.C.M    | 32.2        | g/dl    | 32-37         |                   |            |                      |          |
| ADE         | 16.3        | %       | 12-18         | Proteínas P       | 73         | g/l                  | 55-75    |

| Serie                   | Valor        | Unidad | V.R              |                         | Valor | Unidad | V.R    |
|-------------------------|--------------|--------|------------------|-------------------------|-------|--------|--------|
| <b>blanca</b>           |              |        |                  |                         |       |        |        |
| <b>Formula absoluta</b> |              |        |                  | <b>Formula relativa</b> |       |        |        |
| Leucocitos<br>totales   | <b>1.730</b> | /ul    | 7.000-<br>14.000 | Leucocitos<br>x 100     |       |        |        |
| Basófilos               | 0            | /ul    | 0-200            | Basófilos               | 0     | %      | 0-1%   |
| Eosinófilos             | <b>0</b>     | /ul    | 100-<br>1.500    | Eosinófilos             | 0     | %      | 1-10%  |
| Neutrófilos             | <b>1.298</b> | /ul    | 3.300-<br>10.000 | Neutrófilos             | 75    | %      | 55-75% |

|            |            |     |                 |            |    |   |        |
|------------|------------|-----|-----------------|------------|----|---|--------|
| Bandas     | 0          | /ul | 0-300           | Bandas     | 0  | % | 0-3%   |
| Linfocitos | <b>346</b> | /ul | 1.000-<br>4.500 | Linfocitos | 20 | % | 12-30% |
| Monocitos  | <b>87</b>  | /ul | 100-<br>700     | Monocitos  | 5  | % | 1-7%   |

No se observan hemoparásitos en el extendido de sangre analizado.

| <b>Analito</b>                   | <b>Resultado</b> | <b>Unidades</b> | <b>Valor de referencia</b> |
|----------------------------------|------------------|-----------------|----------------------------|
| ALT<br>(alaninoaminotransferasa) | 48               | U/l             | 21-102                     |
| Creatinina                       | 1.1              | Mg/dl           | 0.5-1.5                    |

Tomado de la historia clínica del paciente y analizado por laboratorio de la clínica veterinaria lasallista Hno Octavio Martínez López f.s.c.

21/11/18. Paciente alerta, dócil, buen consumo de agua y alimento, en las horas de la mañana presenta 3 episodios de vómito con contenido alimenticio y presencia de sangre, continua con presencia de petequias a nivel de la mucosa prepucial y gingival, las constantes fisiológicas se encuentran dentro del rango, se programa omeprazol 0,7mg/kg/IV/SID, cerenia 1mg/kg/IV y sucralfato 30mg/kg/PO. En las horas de la tarde el paciente no presenta episodios de vómito, llegan resultados de citología en los cuales se reporta una muestra hemodiluida no diagnostica

22/11/18. Paciente clínicamente estable, no posee acceso venoso por lo que se aplican 3.5ml totales de Inmunocell/SC.



| <b>Formula absoluta</b> |              |     |              | <b>Formula relativa</b> |           |   |        |
|-------------------------|--------------|-----|--------------|-------------------------|-----------|---|--------|
| Leucocitos totales      | <b>2.220</b> | /ul | 7.000-14.000 | Leucocitos x 100        |           |   |        |
| Basófilos               | 0            | /ul | 0-200        | Basófilos               | 0         | % | 0-1%   |
| Eosinófilos             | 44           | /ul | 100-1.500    | Eosinófilos             | 2         | % | 1-10%  |
| Neutrófilos             | <b>1.621</b> | /ul | 3.300-10.000 | Neutrófilos             | 73        | % | 55-75% |
| Bandas                  | 67           | /ul | 0-300        | Bandas                  | 3         | % | 0-3%   |
| Linfocitos              | <b>244</b>   | /ul | 1.000-4.500  | Linfocitos              | <b>11</b> | % | 12-30% |
| Monocitos               | 244          | /ul | 100-700      | Monocitos               | <b>11</b> | % | 1-7%   |

No se observan hemoparásitos en el extendido de sangre analizado.

Tomado de la historia clínica del paciente y analizado por laboratorio de la clínica veterinaria lasallista Hno Octavio Martínez López f.s.c.

24/11/18. Paciente aleta, dócil, buen consumo de agua y alimento, persiste edematización de miembros posteriores y orquitis, se realiza última aplicación de inmunucell/SC/3.5ml totales. El paciente es dado de alta bajo fórmula médica con doxiciclina 5mg/kg/PO/BID/25 días, prednisolona 0,5mg/kg/PO/dosis de reducción cada 7 días durante 3 semanas, omeprazol 1mg/kg/PO/SID/25 días, Hemolitan 4 ml

totales/PO/BID/28 días, inmunair 4ml totales/PO/SID/12 días, se programa en una nota:  
aplicación de imizol 6/12/18 y desparasitar con endogard para perros 30kg.

## Discusión

Durante el tiempo en el cual se realizó la practica en la clínica veterinaria lasallista Hno. Octavio Martínez López f.s.c. se observó con frecuencia un aumento en cuanto al caso de pacientes con Ehrlichiosis canina, como se mencionó anteriormente el vector que transmite esta enfermedad es la garrapata *Rhipicephalus sanguineus*, es importante resaltar que por el vector encontrarse en cualquier clima y época del año, la tasa de pacientes enfermos sea cada vez más alta. Otro factor de suma importancia es el inadecuado o ausente tratamiento de desparasitación externa frente a los ectoparásitos. (Peña G., Vidal F., Toro R., & Hernández R. , 2018)

Los signos clínicos presentados en este paciente se pueden correlacionar desde un inicio con la fase crónica de la enfermedad ya que en esta es en la cual se presenta una sinología que afecta la parte articular (Jimenez Avedaño, Cala Centeno , Albarracin Navas , & Beatriz Duarte , 2017), con el avance de los días esta hipótesis puede ser un poco más clara ya que en los resultados de laboratorio se observan alteraciones características de la fase crónica de la enfermedad como una anemia normocítica normocromica no regenerativa que se sostiene en el tiempo, una trombocitopenia marcada, y leucopenia. (Couto & Nelson, 2000)

Para el diagnóstico de la Ehrlichiosis canina actualmente se utiliza un test rápido el cual toma un tiempo de tan solo 8 minutos, este proporciona una especificidad casi del 100% y una sensibilidad del 98.9%, sin embargo normalmente en el laboratorio se hace un extendido de la sangre tomada inicialmente al ingresar el paciente para realizar un extendido de sangre y corroborar la presencia de mórulas en los monocitos; en este caso

el paciente fue positivo en la prueba rápida 4Dx de laboratorios idexx, sin embargo no se encontraron mórulas en ninguno de los 4 extendidos realizados durante las 2 hospitalizaciones. (Cartagena Yarce, Ríos Osorio, & Cardona Arias, Seroprevalencia de Ehrlichia canis en perros con sospecha de infección por patógenos transmitidos por garrapatas en Medellín, 2012-2014, 2015)

En cuanto al tratamiento instaurado en el paciente y el encontrado en la bibliografía se observa un adecuado manejo inicial con la administración de Oxitetraciclina 10mg/kg/IV/SID/3 días, Doxiciclina 10mg/kg/PO/SID/18 días, terapia de fluidos, analgésicos y antiinflamatorios Meloxic 0,1mg/kg/IV/SID/3 días y Tramadol 2 mg/kg/IV/TID, y vitaminización con Plasvit 1ml/10kg/BID. Se realiza aplicación de Imizol a dosis de 1.3 ml totales vía SC y se realiza fórmula médica con doxiciclina 5mg/kg/PO/BID/18 días, Prednisolona 0,5mg/kg/PO/SID/2 días, Hemolitan 3,3ml totales/PO/BID/10 días, Omeprazol 1mg/kg/PO/SID/10 días, se programa en una nota: revisión en 7 días, aplicación de Infervac el 20/10/18 para ayudar a la inmunoestimulación por la leucopenia característica del paciente, y aplicación de Imizol 01/11/18.

El Hemolitan es un suplemento vitamínico utilizado en diferentes especies, una de ellas el canino, sus componentes actúan directa e indirectamente en el metabolismo celular principalmente de células sanguíneas, por esto se recomienda en casos de anemias. (VETNIL, 2019)

En base a los autores (Ettinger & Feldman, 2007) el tratamiento instaurado es el indicado, a pesar de esto el paciente un mes después regresa con signologías aún más

graves como palidez en membranas mucosas, petequias en diversas mucosas, orquitis, y nódulos linfáticos aumentados de tamaño, se repiten exámenes de laboratorio en los cuales se evidencian las mismas alteraciones del mes pasado, esto permite evidenciar por completo que el paciente se encuentra en una fase crónica de la enfermedad y que es posible que haya creado resistencia al tratamiento; sin embargo también puede influir el inadecuado manejo inicial por parte de los propietarios ya que en una primera instancia estos no finalizaron el tratamiento.

Uno de los autores reporta que en los casos en los cuales se presentan anemias y recuentos plaquetarios bajos no responsivos al tratamiento es necesario realizar transfusiones sanguíneas y plasma rico en plaquetas, para aumentar el conteo de dichas líneas celulares; esta solución no fue planteada para este paciente sin embargo podría plantearse para casos futuros que no sean responsivos al tratamiento. (Greene, 2008) Además es importante resaltar que al paciente no se le realizó control de ectoparásitos, tal vez porque al momento de la revisión no se observó presencia de la garrapata *Rhipicephalus sanguineus* sobre el paciente.

En la actualidad hay muchos casos reportados para la Ehrlichiosis canina, por esto es importante que los médicos veterinarios puedan detectar y correlacionar la sinología con la presentación de la enfermedad, igual que evaluar los factores de riesgo de cada canino, su diagnóstico preciso y su respectivo tratamiento para así favorecer la recuperación y salud del paciente.

## Referencias

- Benavides A., J., & Ramirez F, G. (2003). casos clinicos, Ehrlichiosis canina. *Col Cien Pec*, 16(3), 268-274. Obtenido de <https://www.google.com/search?q=ehrlichiosis+canina+benavides&oq=ehrlichiosis+canina+benavides&aqs=chrome..69i57.12565j0j4&sourceid=chrome&ie=UTF-8#>
- Cartagena Yarce , L. M., Ríos Osorio , L. A., & Cardona Arias , J. A. (Jan/June de 2015). Seroprevalencia de Ehrlichia canis en perros con sospecha de infección por patógenos transmitidos por garrapatas en Medellín, 2012-2014. *SCIELO*, 29, 51-62. Obtenido de [http://www.scielo.org.co/scielo.php?script=sci\\_arttext&pid=S0122-93542015000100006](http://www.scielo.org.co/scielo.php?script=sci_arttext&pid=S0122-93542015000100006)
- Cartagena Yarce, L. M., Ríos Osorio, L. A., & Cardona Arias, J. A. (2015). Seroprevalencia de Ehrlichia canis en perros con sospecha de infección por patógenos transmitidos por garrapatas en Medellín, 2012-2014. *SCIELO*, 29, 51-62.
- Cordero, A. M. (s.f.). *Corticoesteroides y ciclosporina*. Obtenido de <http://www.norvet.com.mx/wp-content/uploads/2011/09/Corticoides-y-Ciclosporina-DR-ALBERTO-MARTIN-CORDERO.pdf>
- Couto, G., & Nelson, R. (2000). *Medicina interna de animales pequeños*. Buenos Aires, Argentina: Intermédica.
- Cruz, A. J. (2008). Principios básicos de manejo de las heridas. *vet.zootec*, 2(1), 70-81. Obtenido de <http://vetzootec.ucaldas.edu.co/downloads/v2n1a08.pdf>
- Diccionario RAE. (2018). Madrid .
- Dictionaries, S. (s.f.).
- Ettinger, S., & Feldman, E. (2007). *Tratado de medicina interna veterinaria Enfermedades del perro y el gato* (Vol. 1). Madrid, España: ELSERVIER.
- Front , J., Cairó, J., & Callés, A. (Julio de 1988). Ehrlichiosis canina. *AVEPA*, 8(3), 141-148.
- Greene, C. (2008). *Enfermedades infecciosas del perro y el gato* (Vol. 1). Buenos Aires, Argentina: Intermédica.
- Gutiérrez, C. N., Pérez Ybarra, L., & Agrela , I. F. (2016). Ehrlichiosis canina. *SCIELO*, 28(4), 641-645. Obtenido de [http://www.scielo.org.ve/scielo.php?script=sci\\_arttext&pid=S1315-01622016000400002](http://www.scielo.org.ve/scielo.php?script=sci_arttext&pid=S1315-01622016000400002)
- Jimenez Avedaño, L. P., Cala Centeno , F. A., Albarracin Navas , J. H., & Beatriz Duarte , L. S. (2017). La ehrlichiosis canina: Ehrlichia canis (caso clínico). *REDVET*, 18(8). Obtenido de <http://www.veterinaria.org/revistas/redvet/n080817/081707.pdf>
- MINISTERIO DE SANIDAD, S. S. (2013). *Resumen del medicamento veterinario imizol*. Madrid. Obtenido de [https://www.msds-animal-health.es/binaries/57\\_Imizol\\_SPC\\_181013\\_tcm101-168357.pdf](https://www.msds-animal-health.es/binaries/57_Imizol_SPC_181013_tcm101-168357.pdf)

- Peña G., I., Vidal F., F., Toro R., A., & Hernández R., A. (abr/jun de 2018). Uso de la oxitetraciclina en el tratamiento de la ehrlichiosis canina: estudio retrospectivo de 15 casos en Camagüey, Cuba. *SCIELO*, 29(2), 699-705. Obtenido de [http://www.scielo.org.pe/scielo.php?pid=S1609-91172018000200035&script=sci\\_arttext](http://www.scielo.org.pe/scielo.php?pid=S1609-91172018000200035&script=sci_arttext)
- Rojas Triviño, A., Rueda Hurtado, A., Díaz Molano, D. M., Mesa Cobo, N. C., Benavides Montaña, J. A., Imbachi López, K., . . . López Bermúdez, R. (Enero de 2013). Identificación de Ehrlichia canis (Donatien&Lestoquard) Moshkovski mediante PCR añadida. *Veterinaria y zootecnia*, 7(1), 37-48. Obtenido de <http://vetzootec.ucaldas.edu.co/downloads/v7n1a03.pdf>
- VETNIL. (2019). *Hemolitan Pet*. Obtenido de <http://www.vetnil.com.br/idiomas/index.php/produtos/hemolitan-pet/?lang=es>