

Práctica empresarial en la clínica veterinaria Animal Pet's en el segundo semestre del 2018

Trabajo de grado para optar por el título de Médica Veterinaria

María José Carvajal Díaz

Asesor

Jorge Enrique Gallego Rodríguez

**Médico veterinario, especialista médico en pequeñas especies animales,
candidato a magister.**

**Corporación Universitaria Lasallista.
Ciencias Administrativas y Agropecuarias
Medicina Veterinaria
Caldas-Antioquia
2018**

TABLA DE CONTENIDO

Introducción	7
Objetivos	8
Objetivo general	8
Objetivos específicos	8
Marco teórico	10
Materiales y métodos.	14
Reporte de caso clínico.	14
Premedicación:	21
Inducción:	21
Mantenimiento:	22
Procedimiento:	22
Tratamiento postquirúrgico:	25
Resultados	27
Diagnóstico definitivo:	27
Discusión	28
Incidencia, edad, raza y sexo:	35
Conclusiones	41
Referencias.	42

Lista de tablas

Tabla 1. Diagnósticos diferenciales esplenomegalia.....	12
Tabla 2. Sobrevida sarcomas esplénicos.....	13
Tabla 3. Causas esplenomegalia.	30

Lista de ilustraciones

Ilustración 3. Hemograma.	15
Ilustración 4. Radiografía de tórax.	16
Ilustración 5. Radiografía latero lateral de tórax.	16
Ilustración 6. Radiografía ventro dorsal de tórax.	17
Ilustración 7. Ecografía abdominal.	17
Ilustración 8. Ecografía abdominal.	18
Ilustración 9. Ecografía abdominal.	19
Ilustración 10. Ecografía abdominal.	20
Ilustración 11. Ecografía abdominal.	20
Ilustración 12. Reporte ecografía abdominal.	21
Ilustración 13. Tumor en el bazo.	24
Ilustración 14. Tumor en el bazo.	24
Ilustración 15. Técnica esplenectomía.	25
Ilustración 16. Resultado Histopatología.	27
Ilustración 18. Reporte leiomioma en canino.	31
Ilustración 19. Radiografía.	32
Ilustración 20. Leiomioma en hembra canina.	33
Ilustración 21. Histología bazo.	34
Ilustración 22. Características histológicas.	35
Ilustración 23. Leiomioma esplénico.	36
Ilustración 24. Histología bazo.	38

Ilustración 25. Histología bazo. 39

Resumen

El leiomioma es un tumor que proviene de las células del músculo liso, son tumores malignos con un índice metastásico moderado. El tracto gastrointestinal es el más afectado, pero también pueden verse afectados otros órganos como el hígado, el tracto genitourinario, el bazo, entre otros.

El leiomioma afecta principalmente a perros adultos, la edad media de su presentación es de 11 años y no tiene predisposición por raza ni sexo. Los signos de esta enfermedad son inespecíficos, pero es importante realizar un detallado examen físico en el paciente para identificar organomegalia, distensión y dolor abdominal.

El método diagnóstico esencial para detectar esta patología es la ultrasonografía abdominal.

Se describe el caso de una paciente canina que llega a la clínica Animal Pet's remitida de otra veterinaria con ecografía abdominal en donde se encuentra una masa en el bazo de aproximadamente 8 x 5.3 cm.

Palabras clave: Leiomioma, bazo, neoplasia, hematopoyético, caninos, músculo liso.

Introducción

El bazo está ubicado al lado izquierdo en la cavidad abdominal, dentro de las funciones que cumple se encuentran, el almacenamiento de glóbulos rojos, respuesta inmunológica frente a antígenos, interviene en la hematopoyesis, también participa en la diferenciación de linfocitos y eliminación de glóbulos rojos viejos.

Existen diferentes patologías que pueden alterar el tamaño y la funcionalidad correcta del bazo. La esplenomegalia puede ser ocasionada como consecuencia a tumores principalmente, torsiones, etc.

Los principales tumores en el bazo son el hemangiosarcoma 57% y el linfoma 9%, representando la mayor parte de tumores malignos en este órgano, después de estos los sarcomas son los tumores predominantes del bazo. En un estudio en 137 perros se reportó el sarcoma indiferenciado en un 28% y el leiomioma en un 19%. (Ogilvie, G. y Moore, S. 2008).

Algunas masas en el bazo pueden ser benignas, es por esto que deben ser correctamente evaluadas para su diagnóstico y clasificación. Es importante realizar exámenes para el diagnóstico y evaluación general del paciente, entre estos se encuentran, el hemograma, radiografía, ultrasonografía y biopsia.

Los signos clínicos de los tumores esplénicos son inespecíficos, algunos pacientes pueden presentar anorexia, pérdida de peso, vómito, apatía, letargia y distensión abdominal principalmente.

Objetivos

Objetivo general

Afianzar los conocimientos adquiridos a lo largo de la carrera universitaria, aplicando los valores infundados por el ente educativo, aportando mi capacidad como ser humano y como profesional.

Objetivos específicos

- Aplicar las técnicas de manejo y sujeción aprendidas en semiología.
- Resaltar la importancia de una adecuada comunicación con el propietario siendo los más éticos y claros posible.
- Afianzar mis conocimientos en la toma y manejo de muestras, teniendo en cuenta su adecuada recolección.
- Aprovechar los conocimientos que pueda adquirir durante la práctica profesional.
- Reconocer la importancia del trabajo en equipo, el manejo de relaciones interpersonales en la formación como futura profesional.
- Integrar los conocimientos previamente adquiridos en la emisión de un diagnóstico y un acertado tratamiento.
- Acompañamiento y asistencia en las consultas generales, especialistas y en el área de cirugía.

Justificación

Con el paso del tiempo la medicina veterinaria se ha encargado de la prevención, curación y diagnóstico de enfermedades, que no sólo afectan a los animales sino que también son de alta importancia en la medicina humana, se tiene más consideración sobre el bienestar animal, teniendo en cuenta las 5 libertades, estar libres de sed y hambre, libres de dolor, libres de incomodidad, libres de miedo y angustia, libertad para expresar su comportamiento normal. Es así como los animales están siendo tomados hoy en día como seres sintientes, son considerados también parte de una familia y es por esto que las clínicas veterinarias han incrementado con el pasar de los años su acogida en la sociedad y sus ingresos.

Marco teórico

En los tumores del sistema hematopoyético frecuentemente participa el bazo, este órgano es también una zona importante para el desarrollo de tumores primarios no linfoides y un área de metástasis. (Dobson, J. Duncan, B 2014).

La esplenomegalia es un hallazgo clínico relativamente frecuente en los perros y existen informes que sugieren que en el 43-75% de estos casos están causados por neoplasias.

El bazo actúa como un órgano hematopoyético en el desarrollo fetal, en adultos funciona con una capacidad limitada para la hematopoyesis, almacena glóbulos rojos y plaquetas, cumple también con funciones inmunológicas.

Histológicamente el bazo tiene dos porciones; externamente está rodeado por la cápsula, que contiene tejido conectivo denso, fibras musculares lisas, estas son las responsables de la contracción esplénica y fibras elásticas, de la cápsula se emiten trabéculas hacia el interior del órgano. El parénquima se divide en pulpa blanca formada por tejido linfático, encargada de reconocimiento de antígenos y producción de anticuerpos, contiene linfocitos, macrófagos, células plasmáticas y es ahí donde se produce la diferenciación de los linfocitos B. La pulpa roja filtra la sangre, está compuesta por cordones esplénicos y senos venosos, también se encuentran células del torrente sanguíneo, eritrocitos, linfocitos y macrófagos, y estos últimos son los encargados de destruir los eritrocitos que están viejos o con alguna alteración.

Como mencioné anteriormente el bazo está compuesto por fibras musculares lisas, lo que permite su adecuada contracción. El leiomioma es un tumor que

proviene de células del músculo del liso, son tumores malignos con un índice metastásico moderado. El tracto gastrointestinal es el más afectado, pero también pueden verse afectados el hígado, el tracto genitourinario, el bazo, entre otros órganos. El leiomioma afecta principalmente a perros viejos, la edad media de su presentación es de 11 años, no tiene predisposición por raza ni sexo. Los tumores a menudo son grandes, por lo tanto el examen físico puede revelar dolor abdominal. Algunas masas en el bazo pueden ser benignas, los métodos utilizados para su diagnóstico pueden ser hemograma, radiografía y ultrasonografía, siendo esta última más efectiva para evaluar la esplenomegalia, es importante evaluar también a través de esta herramienta diagnóstica la presencia de focos metastásicos en otros órganos como el hígado.

La radiografía de tórax es una herramienta importante para implementar un tratamiento, porque esta puede determinar metástasis pulmonar, y evitar que esta sólo sea determinada en cirugía o en necropsia.

La determinación del índice mitótico tiene valor para el pronóstico del paciente.

La siguiente tabla muestra los diagnósticos diferenciales para el aumento del tamaño del bazo, nódulos o masas esplénicas:

Tabla 1. Diagnósticos diferenciales esplenomegalia.

Enfermedad neoplásica	Enfermedad no neoplásica
Benigna	Abscesos
Fibroma	Hematoma
Hemangioma	Hematopoyesis extramedular
Lipoma	Torsión
Mielolipoma	Trombosis/infarto
Maligna	
Condrosarcoma	
Fibrosarcoma	
Hemangiosarcoma	
Histiocitosis	
Linfosarcoma	
Liposarcoma	
Mastocitoma	
Mesenquioma	
Mixosarcoma	
Síndrome paraneoplásico	
Osteosarcoma	
Rabdomiosarcoma	
Sarcoma indiferenciado/ anaplásico	

(Fossum, T. 2008)

Histológicamente en el leiomioma las fibras musculares se encuentran dispuestas en diferentes direcciones con citoplasma eosinofílico y anisocariosis y las células presentan alto índice mitótico. Macroscópicamente se presenta en el bazo como una masa firme con algunas áreas necróticas (Cattaneo, G. 2012).

La aparición de leiomioma en el bazo como tumor primario se considera rara, por eso los reportes son escasos.

Los signos clínicos son escasos e inespecíficos, pueden variar entre anorexia, letargia, debilidad, pérdida de peso y distensión abdominal. En un estudio realizado los perros

con tumores que tenían índices mitóticos < 9 tuvieron una sobrevida de 7 meses. (Ogilvie, G. y Moore, S. 2008). El tratamiento de elección para el leiomioma es la esplenectomía total.

En la siguiente tabla se aprecia los diferentes sarcomas esplénicos, y su sobrevida, el leiomioma se presenta como se mencionaba anteriormente en una edad promedio de 11 años y su sobrevida es de 3 meses.

Tabla 2. Sobrevida sarcomas esplénicos.

Diagnóstico patológico	Perros (n)	Edad media (años)	Sobrevida mediana (meses)
Mesenquimoma	7	13	12
Fibrosarcoma	11	12,5	2
Sarcoma histiocítico	4	11	2
Leiomioma	7	11	3
Mixosarcoma	6	12,5	2
Osteosarcoma	6	10	1
Sarcoma indiferenciado	12	13	4
Todos los sarcomas (excepto mesenquimoma)	46	12	3

Ogilvie, G. y Moore, S. (2008). Tumores del hígado, páncreas y bazo. Tomado de: Manejo del paciente canino oncológico.

Materiales y métodos.

Reporte de caso clínico.

Raza: Pug.

Especie: Canino.

Sexo: Hembra.

Edad: 11 años.

Paciente llega a la clínica porque su propietaria quiere una segunda opinión acerca del diagnóstico de su mascota, ella reporta que le diagnosticaron una masa a nivel abdominal, también dice que la llevó al veterinario porque presentaba dificultad para respirar, estaba decaída, inapetente y lloraba.

La propietaria hace entrega de las pruebas complementarias Hemograma, radiografía de tórax y abdomen y ultrasonografía abdominal que se mostrarán a continuación.

Ilustración 1. Hemograma.

Examen	Resultado	Unidad	Rango Sugerido
Cuadro Hemático Electrónico.			
Recuento de Eritrocitos	6450000	Eri/ul	5.300.000 - 8.830.000
Hemoglobina	14.9	g/dl	12,7-16,3
Hematocrito	43.9	%	39,2-58,8
VCM	68.06	fl	70 (60-77)
HCM	23.1	pg	19 - 23
CHCM	33.94	g/dl	33 (31-34)
Recuento de Plaquetas	336000	plt/ul	160.000-461.000
VPM volumen medio plaq.	7.6	fL	6.7-11.1
Recuento de Leucocitos	10500	Leu/ul	6.000-15.000
Neutrófilos	76	%	50-73
Neutrófilos (Absoluto)	7980	Neu/ul	3.300 - 10.000
Eosinófilos	4	%	1 - 10
Eosinófilos (Absoluto)	420	Eos/ul	100 - 1500
Linfocitos	18	%	25 - 33
Linfocitos (Absoluto)	1890	Linfo/ul	1.000 - 4.500
Monocitos	2	%	1 - 7
Monocitos (Absoluto)	210	Mon/ul	100 - 700
Neutrofilos en Banda	0	%	0 - 1
Neutrofilos en Banda (Absoluto)	0	band/ul	0 - 700
Blastos	0	%	0
Blastos (Absoluto)	0	blast/ul	0
Linfocitos reactivos	0	%	0
Linfocitos reactivos (Absoluto)	0	Lreact/ul	0
Basofilos	0	%	0
Basofilos (absolutos)	0	Baso/ul	0
Proteinas Plasmaticas	78	g/L	55-78
Reticulocitos	0.1	%	0 - 1
Observaciones al frotis sanguíneo			
Línea Roja	Anisocitosis+//Macrocitos+//Crenocitos++		
Línea Blanca	Morfología normal		
Serie plaquetaria	Morfología normal		

Metodo(s): Impedancia electronica. Equipo. URIT2900 Vet.. Lectura en placa por microscopia optica / refractometria /col. wright. / **Fecha de análisis:** 2018-09-19

Ilustración 2. Radiografía de tórax.

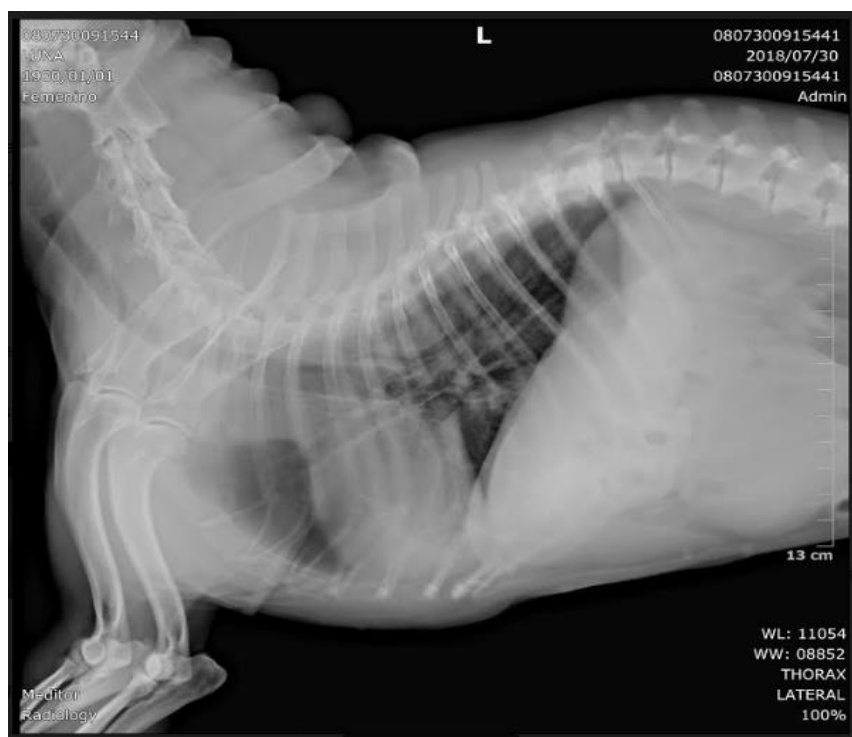


Ilustración 3. Radiografía latero lateral de tórax.

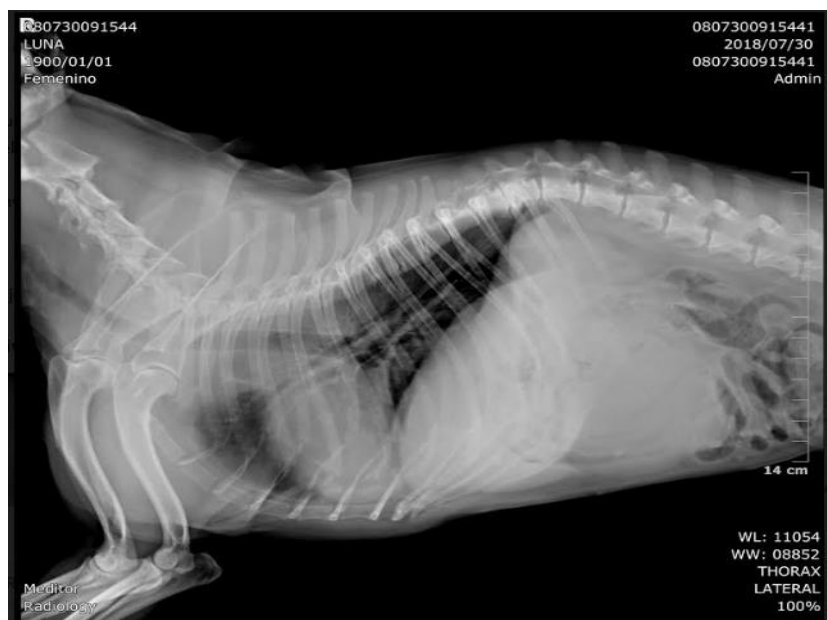

Ilustración 4. Radiografía ventro dorsal de tórax.

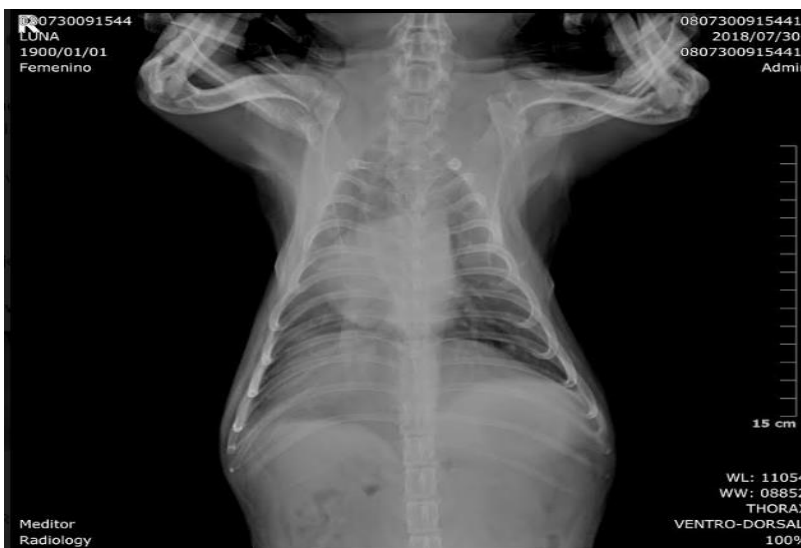

Ilustración 5. Ecografía abdominal.

<h2>CALIPET Imagenología Veterinaria</h2>		Nomb:CVC Animal:Per ID:LUNA CASTILLO PUG Sexo:Mujer
CR 46 #51-38 Teléfono:3105953895 Fax: Web:www.calipet.com Director médico:Santiago Acevedo Bar...		Abdomen Exam fech:30/07/2018 Equipo usado:Mindray M5Vet Operador:Santiago Acevedo

Abdomen Ultrasound Report

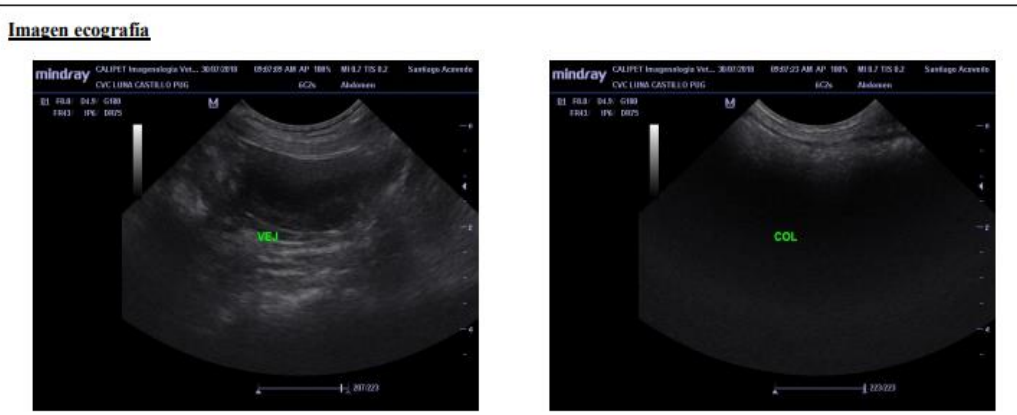


Ilustración 6. Ecografía abdominal.

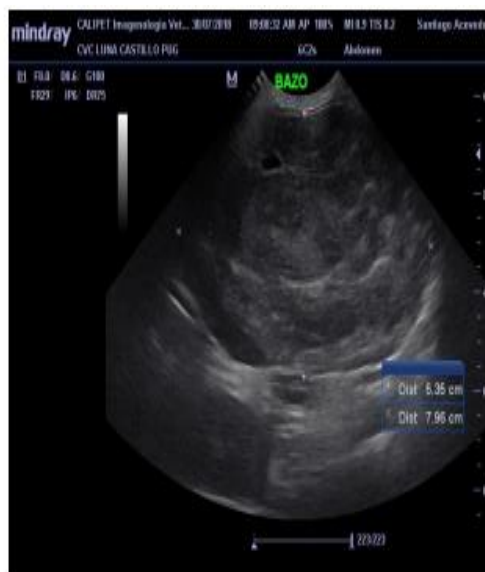
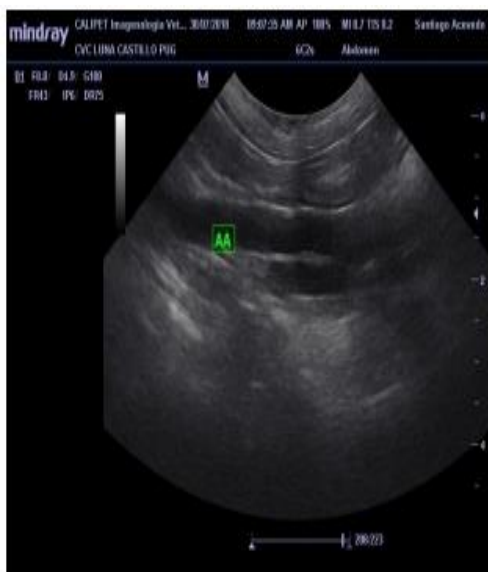
Ilustración 7. Ecografía abdominal.

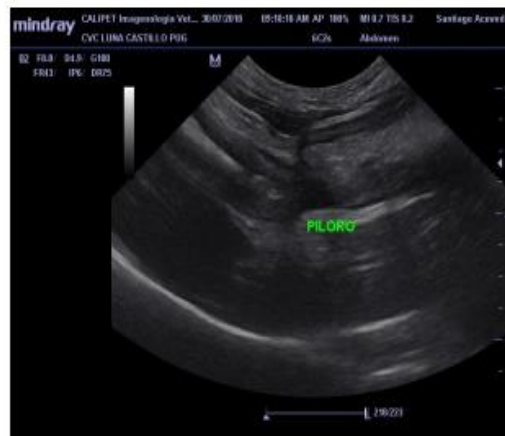
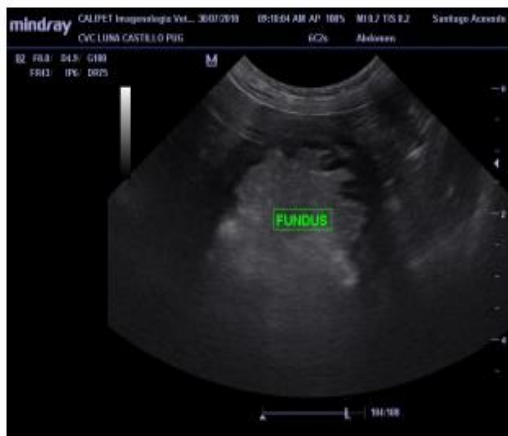
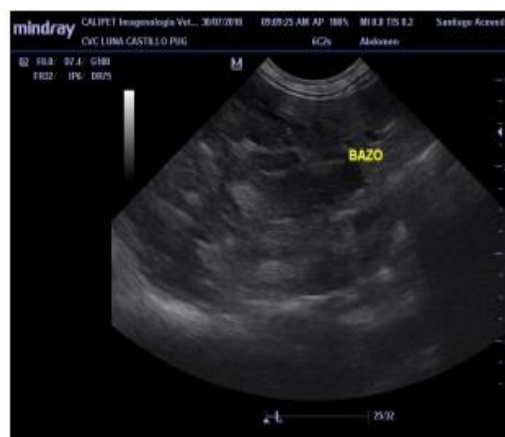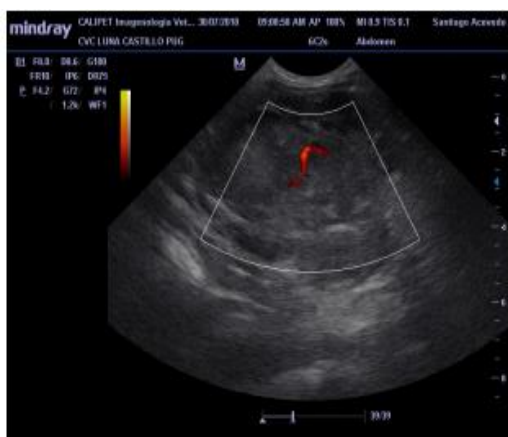Ilustración 8. Ecografía abdominal.

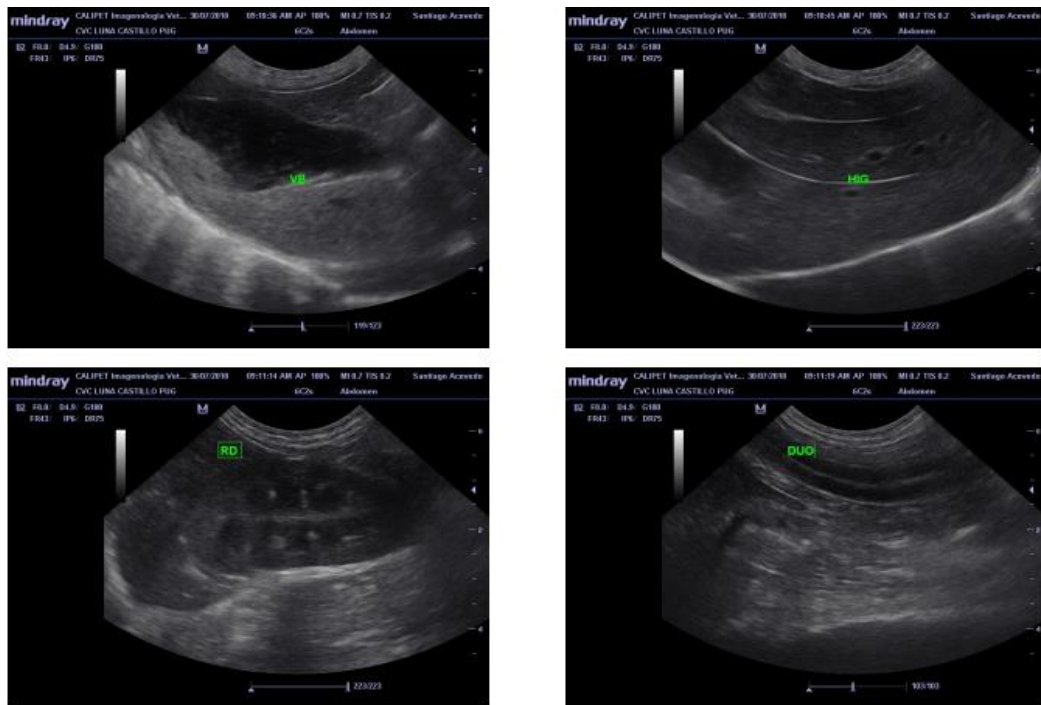


Ilustración 9. Ecografía abdominal.

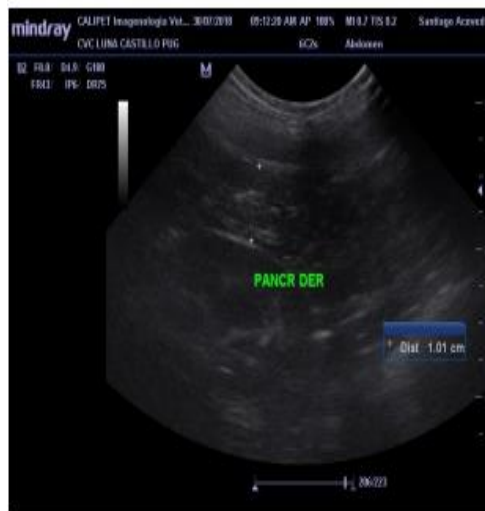

Ilustración 10. Reporte ecografía abdominal.

Coment:	
Estudio ultrasonográfico abdominal	
Hígado: Conservado en forma, tamaño, ecogenicidad y ecoestructura, sin evidencia de alteraciones vasculares.	
Vesícula biliar: Conservada en grosor y ecoestructura mural. Contenido anecoico con escasa presencia de ecos internos sin sombra acústica asociada	
Riñones: Conservados en forma, tamaño, ecogenicidad cortical y diferenciación cortico-medular, sin evidencia de alteraciones en sistema pielocolector	
Vejiga: Conservada en grosor y ecoestructura mural. Contenido anecoico homogéneo	
Glándulas adrenales: Conservadas en forma, tamaño, ecogenicidad y ecoestructura	
Bazo: Conservado en forma, tamaño, ecogenicidad con presencia de imagen de masa de aproximadamente 8 x 5,3 cm de contornos bien definidos y ecoestructura finamente heterogénea ubicada en la extremidad caudal del órgano	
Páncreas: Conservado en forma, tamaño, ecogenicidad y ecoestructura	
CONCLUSIONES	
NEOPLASIA ESPLÉNICA	
BARRO BILIAR	
Identif(sello):	Date Signed:

Se programa paciente para realizar esplenectomía

Se canaliza vena cefálica derecha con catéter #24, se le administra al paciente solución Hartman a un volumen de 10ml/kg/h.

Premedicación:

- Ketamina: 3 mg/kg vía intravenosa.
- Propofol: 5mg/kg vía intravenosa.

Inducción:

- Propofol: 3 mg/kg vía intravenosa

Mantenimiento:

- Isoflurano inhalado.

Antes de iniciar la cirugía al paciente se le administran los siguientes medicamentos:

- Clordelin 20mg/kg vía intravenosa.
- Tramadol 4mg/kg vía intravenosa.
- Ranitidina 2mg/kg vía subcutánea.
- Ankofen 2mg/kg vía intravenosa.

Procedimiento:

Se realiza la preparación del paciente, se posiciona en decúbito dorsal se rasura la zona a incidir, se hace la adecuada desinfección y limpieza con quirucidal se realizan masajes durante 2 minutos y se retira con clorhexidina, se ponen campos estériles, dejando por fuera la zona quirúrgica.

Se realiza una incisión con electrobisturí en la línea media ventral comenzando cerca del cartílago xifoides y extendiéndola caudalmente hasta el pubis, se hace corte del tejido subcutáneo hasta exponer la fascia del músculo recto abdominal, se cauterizan los pequeños vasos que se hayan lesionado y se identifica la línea alba, se realiza un corte de la línea alba, y con los dedos se protegen los órganos abdominales, se cortan las uniones del ligamento falciforme a la pared abdominal.

Los animales con enfermedades quirúrgicas del bazo suelen tener esplenomegalia generalizada o difusa. La esplenectomía es la extirpación quirúrgica parcial o completa del bazo. Una esplenomegalia difusa puede deberse a congestión

por torsión esplénica, insuficiencia cardíaca derecha o una infiltración debida a una infección.

El bazo está situado en el cuadrante abdominal izquierdo, paralelo a la curvatura mayor del estómago.

La cápsula esplénica está compuesta por fibras elásticas y musculatura lisa. La contracción esplénica se debe al elevado número de receptores α adrenérgicos, el aporte arterial del bazo suele depender de la arteria esplénica, esta tiene más de 2 mm de diámetro.

El bazo se aborda mediante una incisión abdominal ventral en la línea media que se extiende desde el xifoides hasta un punto caudal al ombligo, en el caso de requerir una mayor exploración y lesiones más grandes, es importante ampliar el sitio de la incisión.

La esplenectomía parcial está indicada en animales con lesiones traumáticas.

En la paciente a tratar se realizó la esplenectomía total, este procedimiento se realiza generalmente en pacientes con neoplasias, torsión. Con la esplenectomía se eliminan funciones beneficiosas ya que el bazo almacena glóbulos rojos y participa en la hematopoyesis, es importante tener en cuenta que esta técnica quirúrgica está contraindicada en pacientes con hipoplasia de médula ósea.

Luego de haber hecho una correcta exploración abdominal se expone el bazo, en el cual se puede evidenciar un aumento en el tamaño con presencia de masa de aproximadamente 8 cms.

Ilustración 11. Tumor en el bazo.

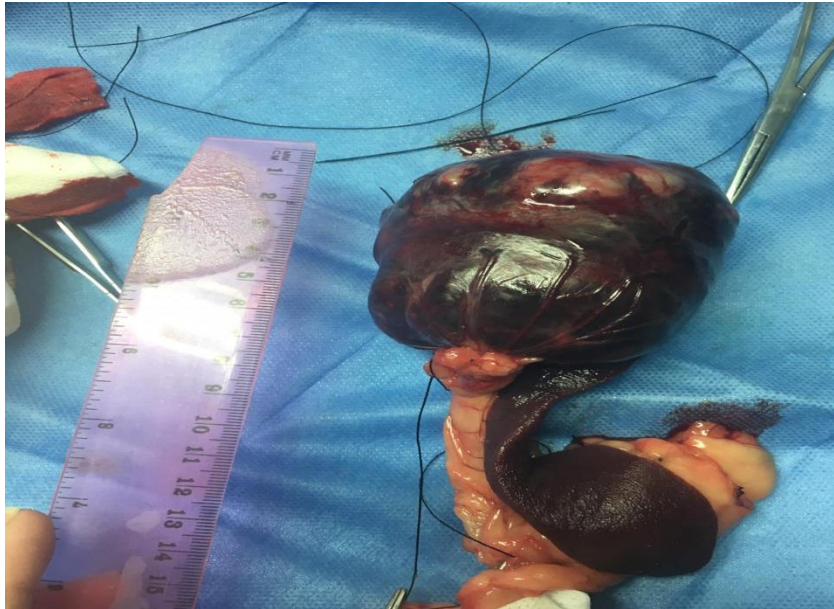
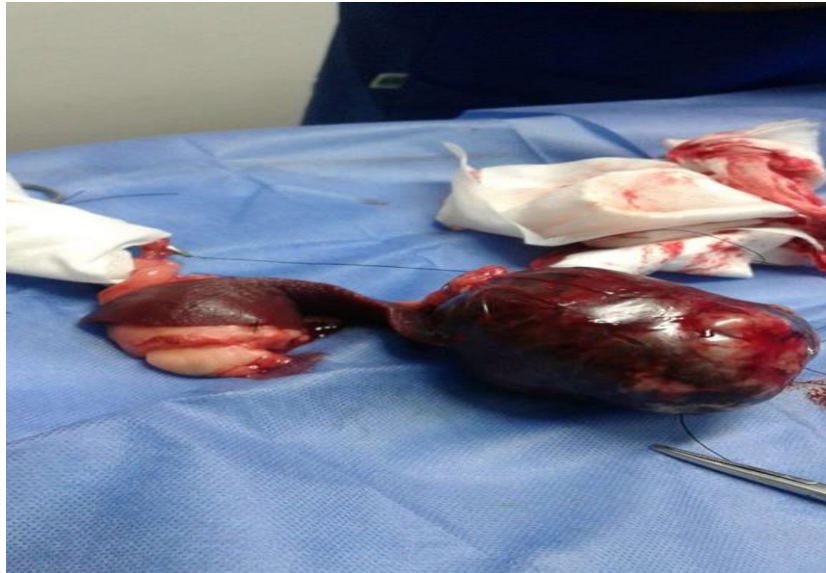

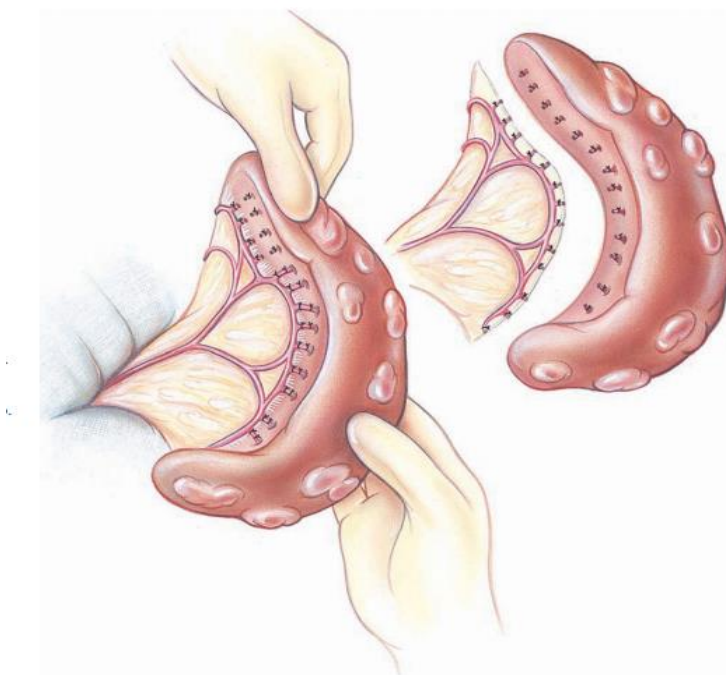
Ilustración 12. Tumor en el bazo.



Se ponen compresas húmedas debajo de él, se realiza una doble ligadura y se incide los vasos del hilio con sutura absorbible, se identifican las ramas que vascularizan el lóbulo izquierdo del páncreas, se hace una doble ligadura y se incide la

arteria esplénica distal a este vaso. Si es posible conservar las ramas gástricas cortas que vascularizan el fondo gástrico.

Ilustración 13. Técnica esplenectomía.



(Fossum, T. 2008)

La línea alba se cierra con un patrón simple continuo con material absorbible 3/0, se sutura músculo, se deben incluir en los extremos de la incisión fascia con puntos simples, se sutura tejido subcutáneo con material absorbible en un patrón simple continuo, se sutura piel con un patrón simple, con material no absorbible.

Tratamiento postquirúrgico:

Paciente se queda en recuperación, se administra aminolyte a 5ml/kg/día.

El paciente se despierta y se recupera satisfactoriamente y se da de alta con la siguiente fórmula médica:

- Cefalexina 25mg/kg BID vía oral durante 10 días

- Meloxicam 0.1mg/kg SID vía oral durante 5 días
- Tramadol 4mg/kg TID vía oral durante 10 días.
- Baxidin spray BID Tópico durante 15 días.
- Collar isabelino permanente durante 15 días.
- Revisión en las 24 horas siguientes a la cirugía.

Se realiza biopsia de la masa encontrada en el bazo, se toman 3 partes y se conservan en un frasco con formol al 10%, se envían a patología a la ciudad de Cali.

Resultados

Ilustración 14. Resultado Histopatología.

	INFORME DE RESULTADOS LABORATORIO DE PATOLOGÍA VETERINARIA ZOOPATH		
	Número de caso Zoopath	18-801	Historia Clínica
Nombre del paciente	Luna	Especie	Canina
Nombre del propietario	Lida Castillo	Raza	Pug
Clínica o institución	Animal Pets	Sexo	Hembra
Médico Veterinario remitente	Fredy Salazar	Edad	11 años
Fecha de recepción muestra	26/09/18	Resultado	28/09/18
Hallazgos macroscópicos: Se reciben tres fragmentos de tejido blando de color marrón, entremezclados con focos de color pardo claro, el más grande mide 2,2 x 1,4 x 1cm. Se bloquean porciones representativas de los tejidos.			
Hallazgos microscópicos: Bazo: En todos los cortes evaluados se aprecia una neoplasia con márgenes pobremente definidos, que comprometen casi la totalidad de los tejidos y comprime y desplaza el parénquima esplénico adyacente. Está constituida por células mesenquimatosas que forman fascículos y en ocasiones insinúan un patrón estoriforme. Las células neoplásicas son fusiformes, tienen citoplasmas eosinófilos y núcleos ovoides que a veces conservan la forma de cigarrillo, presentan hiper cromatismo marcado, anisocariosis y cariomegalia moderada, hasta tres nucléolos prominentes y exhiben mitosis frecuentes, hasta 18 en 10 aumentos consecutivos de alto poder (400X). Hay focos de hemorragia asociada.			
Diagnóstico: Bazo: Leiomioma.			
Observaciones: La evaluación histopatológica revela una sarcoma esplénico no angiogénico con características que indican un grado intermedio de malignidad.			

Diagnóstico definitivo:

- Leiomioma esplénico.

Discusión

Al momento de realizar la cirugía es importante que el paciente cuente con el manejo preoperatorio adecuado y manejo del dolor, por lo tanto se describirá las indicaciones del tratamiento que se le administra a la paciente intraquirúrgico.

El Clordelin® V su principio activo es la lincomicina, es un antibiótico que pertenece al grupo de los lincosánidos con efecto sobre las bacterias gram +, se fija únicamente a la unidad 50s ribosomal. Está indicado para el tratamiento de infecciones respiratorias y de la piel, también en infecciones secundarias o enfermedades virales, la dosis es en perros y gatos 20mg/kg.

El tramadol es un agente analgésico opioide de acción central, actúa sobre los receptores μ , δ , κ con una mayor afinidad por los receptores μ , se utiliza para el tratamiento del dolor de moderado a severo, para el dolor de tipo crónico o para el dolor refractario a otros tratamientos, la dosis es de 1 a 4mg/kg con un máximo de 10mg/kg en el día, puede usarse 3 veces al día. Está indicado también en el dolor postquirúrgico debido a que tiene baja depresión cardiorrespiratoria.

El ancofen® cuyo principio activo es el ketoprofeno funciona como analgésico, antiinflamatorio y antipirético de origen no infeccioso de los sistemas osteoarticular y musculoesquelético, son inhibidores no selectivos de la COX1y COX 2, está indicado en el tratamiento de inflamaciones ocasionadas por golpes, contusiones y heridas quirúrgicas.

Ranitidina inhibe la secreción de ácido a nivel del estómago, está indicado en el tratamiento de la gastritis, es un antagonista de los receptores H₂ que inhiben la secreción de ácido clorhídrico en las células parietales del estómago y promueve el vaciamiento gástrico, en perros y gatos la dosis es de 1-2mg/kg cada 8 a 12 horas.

El leiomioma afecta más comúnmente el tracto gastrointestinal y se considera como raro cuando es un tumor primario del bazo, porque por lo general llega a este órgano hematopoyético no como una causa primaria si no por metástasis.

Según Dobson, en los tumores del sistema hematopoyético frecuentemente participa el bazo, este órgano es también una zona importante para el desarrollo de tumores primarios y es un área de metástasis, este reporta también que la esplenomegalia o una masa esplénica es un hallazgo clínico relativamente frecuente en los perros y en estos casos en un porcentaje del 43 – 75 son causados por neoplasias (Dobson, J 2014).

Tabla 3. Causas esplenomegalia.

Tumores primarios
Hemangioma
Hemangiosarcoma
Sarcomas (Varios)
Tumores secundarios o multicéntricos
Enfermedades linfoproliferativas y mieloproliferativas.
Hemangiosarcoma
Mastocitoma
Otros tumores malignos con metástasis ampliamente difundidas.
Causas no neoplásicas de esplenomegalia o masas esplénicas
Hiperplasia nodular
Hematoma
Trombosis e infartación
Congestión
Hematopoyesis extramedular
Torsión

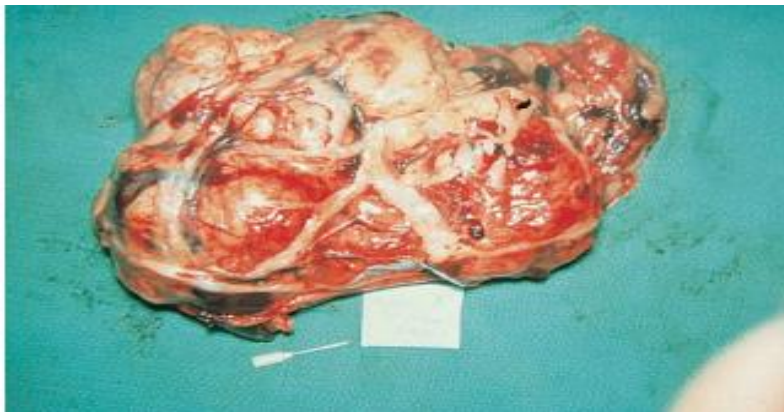
(Dobson, J. 2014)

La etiología de los tumores esplénicos no es muy conocida, la distensión abdominal debido al aumento de tamaño a causa del tumor, puede ser el principal síntoma que se presente, los sarcomas esplénicos pueden producir signos muy inespecíficos, por eso es de suma importancia contar con herramientas que faciliten y posibiliten la emisión de un adecuado diagnóstico como lo son la radiografía, la ecografía o al momento de realizar una laparotomía exploratoria.

Los signos pueden estar asociados a hemoperitoneo debido a la ruptura o la hemorragia de una masa tumoral. Existen otro tipo de signos más inespecíficos como letargia, anorexia, debilidad, dolor abdominal y sus mucosas pálidas.

Fossum reporta que el tumor más frecuente en perros es el HSA pero que también pueden aparecer otras neoplasias benignas y malignas como es el leiomioma.

Ilustración 15. Reporte leiomioma en canino



(Fossum, T 2014)

Entre los hallazgos a la exploración física se encuentran distensión abdominal, letargia e incluso la esplenomegalia, debe manipularse la masa con cuidado a la palpación para evitar roturas, si esta se produce el animal puede mostrar signos de shock hipovolémico.

En un reporte de caso, realizado por Moreira dice que la aparición de un tumor primario en el bazo se considera rara, es más frecuente en el útero y en el tracto gastrointestinal y se considera raro.

Histológicamente el leiomioma se caracteriza por fibras musculares lisas, dispuestas en diferentes direcciones.

Se reporta un caso de un canino, hembra esterilizada, de 8 años de raza Fila, llegó al hospital, de acuerdo a su historia, la paciente había mostrado intolerancia al

ejercicio y aumento de peso en los últimos 4 meses, al examen clínico general la paciente se encontraba decaída, y a la palpación se encontró que el abdomen estaba distendido y mostraba dolor y rigidez al tocarla. Se le realizaron exámenes complementarios, entre ellos un hemograma en donde se encontró anemia normocítica, normocrómica regenerativa, con desviación a la izquierda, también le realizaron una ecografía abdominal en donde se encontró una gran masa hiperecoica, sin embargo no fue posible identificar su origen debido a las grandes dimensiones que esta tenía, luego se le realizó una radiografía en donde se evidenció compresión diafragmática por una estructura redondeada radiopaca.

Ilustración 16. Radiografía.

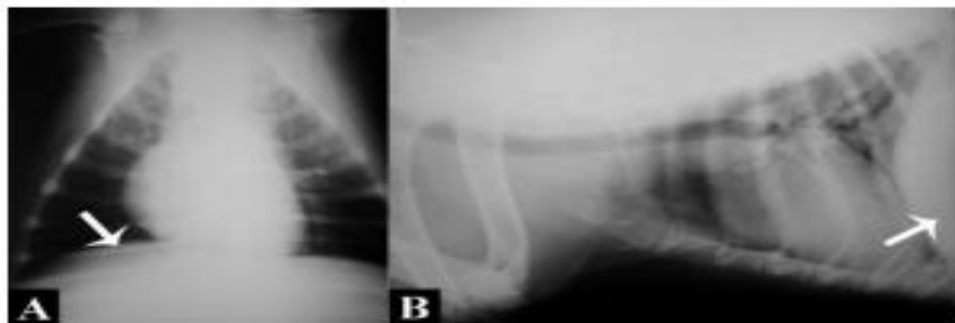
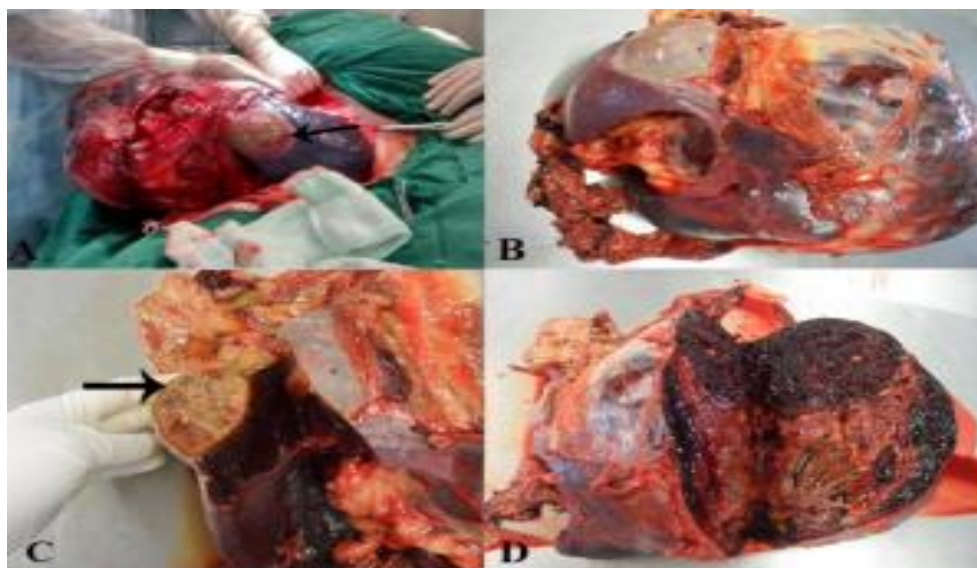


Figure 1. Female dog, Brazilian Fila breed, eight years old. Thoracic radiograph in ventrodorsal (A) and left lateral (B) positions. A large, rounded and radiopaque structure (arrows) is observed dislocating the diaphragm cranially.

(Moreira, T.)

Ilustración 17. Leiomiosarcoma en hembra canina.

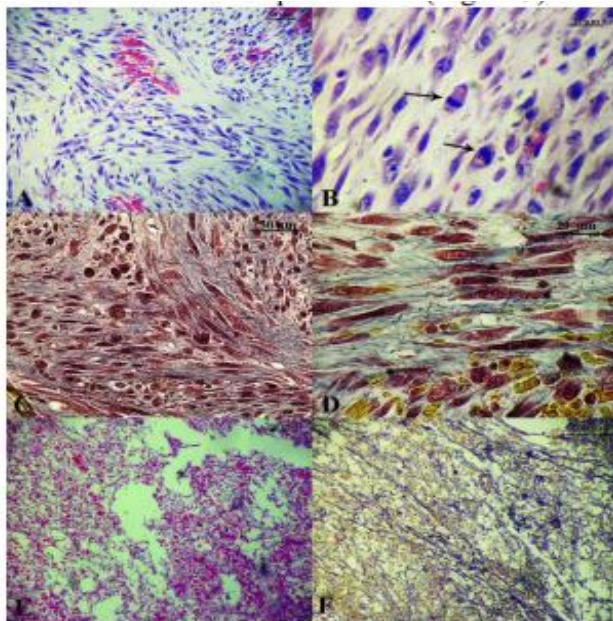
(Moreira, T)

En la laparotomía exploratoria se observó una masa originada en la porción medial del bazo, se le realizó una esplenectomía total y el material fresco extraído quirúrgicamente se envió a patología animal. Según reporta Moreira la evaluación macroscópica mostró una masa que pesaba 9.2 kg con dimensiones de 30 x 27 x 14 cm. Microscópicamente, la masa más grande mostraba células fusiformes, con intensa anisocitosis y anisocariosis, dispuestas en haces multidireccionales. Un recuento mitótico promedio de 2 / 400x Campo de alta potencia (HPF), dentro de una gran cantidad de glóbulos rojos y estroma conjuntivo, que indican un diagnóstico de leiomiosarcoma.

En la imagen que Moreira muestra a continuación, describe que en el cuadrante A se utiliza tinción hematoxilina y eosina y se hallan células fusiformes con

pleomorfismo elevado que forman haces multidireccionales y mitosis atípica, C y D muestran células tumorales rojas, que indican una diferenciación muscular.

Ilustración 18. Histología bazo.



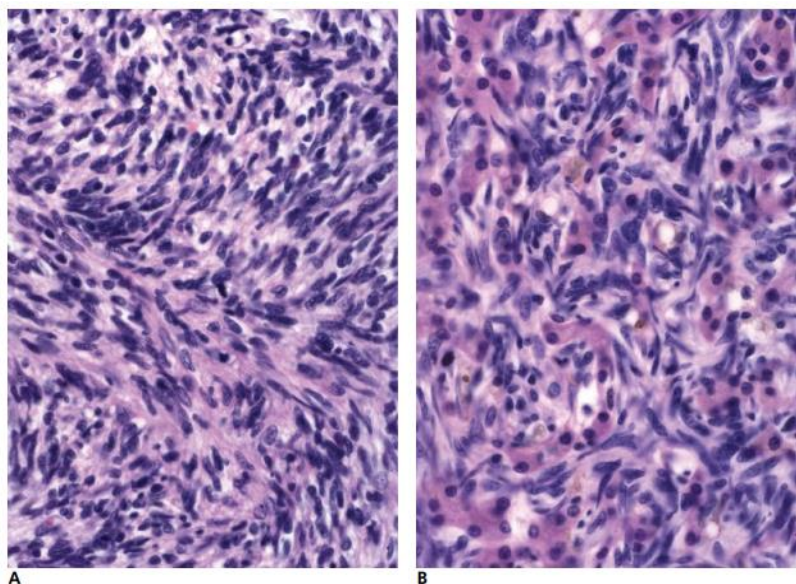
(Moreira, T)

Daudia reporta que el Leiomioma esplénico es muy raro y, por lo tanto, está poco descrito en la literatura científica veterinaria. Estas neoplasias crecen silenciosamente, la mayoría de los perros son asintomáticos y desarrollan signos clínicos inespecíficos. La ecografía abdominal es esencial en la sospecha de neoplasia esplénica.

Los leiomiomas son tumores no encapsulados y frecuentemente invasivos. Las características histológicas son bastante variables. Estos tumores según reporta Meuten pueden estar compuestos de células fusiformes con núcleos alargados con cromatina granular y abundante citoplasma eosinofílico, formando fascículos

entrelazados. Solo el recuento mitótico y / o áreas de necrosis tumoral los distinguen del leiomioma.

Ilustración 19. Características histológicas.



Leiomyosarcoma esplénico.
 A. Fascículos entrelazados de células fusiformes en el tumor esplénico.
 B. Crecimiento infiltrativo de células tumorales metastásicas en el hígado.
 (Meuten)

Meuten reporta que los estudios realizados con IHC o ultraestructurales no han sido realizados en cualquier leiomyosarcoma esplénico o hepático informado en los animales. Los estudios realizados con IHC se diagnosticaron como leiomyosarcoma pero no se logró proporcionar evidencia convincente, por lo tanto el diagnóstico de sarcoma no diferenciado fue el más apropiado.

Incidencia, edad, raza y sexo:

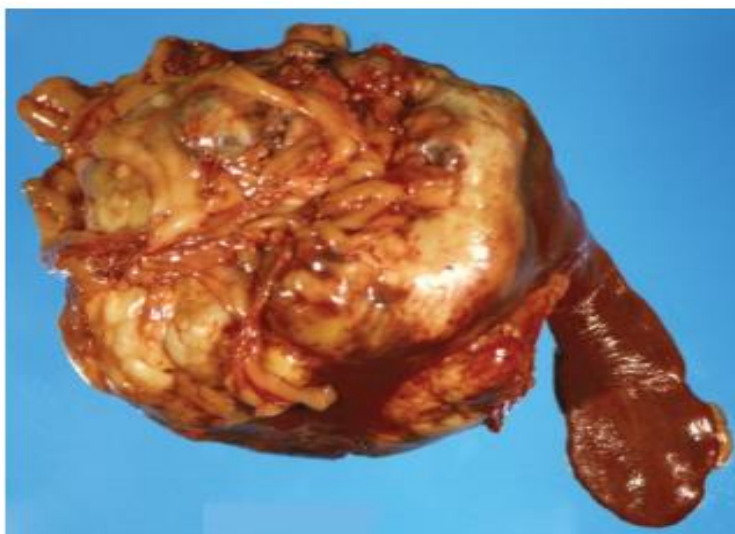
Leiomiomas y leiomyosarcomas pueden surgir dentro del sistema vascular o intersticial del músculo liso del bazo, causando una esplenomegalia.

El bazo fue el segundo sitio más común de leiomioma en un estudio de 44 perros, representando 16 de 44 casos. El leiomioma esplénico representó 21 de 163 leiomiomas caninos. Las revisiones de todas las lesiones esplénicas caninas indican que el leiomioma representa del 1% al 4% de todas las lesiones.

Mientras que un estudio de sarcomas esplénicos caninos no angiogénicos y no linfomatosos encontró una incidencia de leiomioma del 5,5%. (Meuten, D 2016)

Según Meuten La edad media de diagnóstico del leiomioma esplénico canino primario se ha notificado en 7,3 años y 10,3 años, no hay predisposición aparente de raza o sexo. Los leiomiomas esplénicos y hepáticos primarios son infrecuentes en otras especies. En los archivos de Cornell, 2 de 22 leiomiomas felinos ocurrieron en el bazo, no se encontró leiomioma primario esplénico o hepático en ninguna otra especie doméstica.

Ilustración 20. Leiomioma esplénico.



(Meuten)

Meuten, a su vez, menciona que los signos clínicos del leiomioma esplénico son inespecíficos, estos incluyen anorexia, letargo, vómitos, pérdida de peso, distensión abdominal y diarrea.

“A pesar de nuestra incapacidad para demostrar una diferenciación convincente del músculo liso con IHC, las características histológicas de los tumores diagnosticados como leiomioma del bazo y el hígado son similares a las de otros sitios” (Meuten, D. 2016)

Donald reporta que el 38% de los leiomiomas esplénicos caninos tuvieron metástasis en los ganglios linfáticos intraabdominales y hubo también metástasis pulmonares ocasionales, que generalmente se observan en el momento del diagnóstico. Se registró metástasis hepática en 1 de 2 leiomiomas esplénicos felinos. Un informe concluyó que el pronóstico en perros con leiomioma de bazo es bueno a excelente si la cirugía se realiza, estos autores también informan que el 82% de los perros afectados finalmente murieron debido a metástasis, se pueden esperar metástasis en 40 a 80% de leiomioma esplénico.

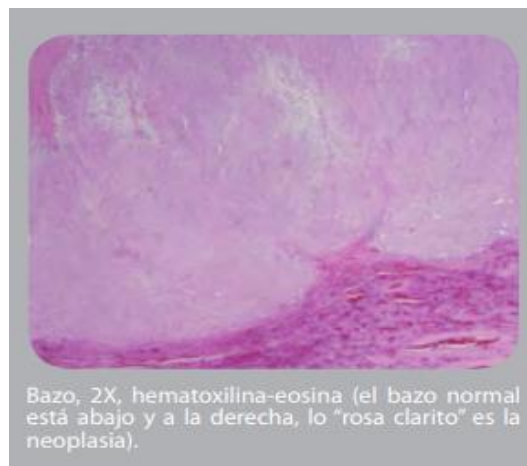
Un reporte de caso clínico en palma de Mallorca – España da a conocer que un Golden Retriever hembra no castrada de 6 años llega remitida por distensión abdominal progresiva desde una monta accidental, al examen físico general se encontraron mucosas levemente pálidas, distensión abdominal con abdomen no doloroso y organomegalia.

El hemograma revela anemia normocítica hipocromica, con un hematocrito de 32,9%.

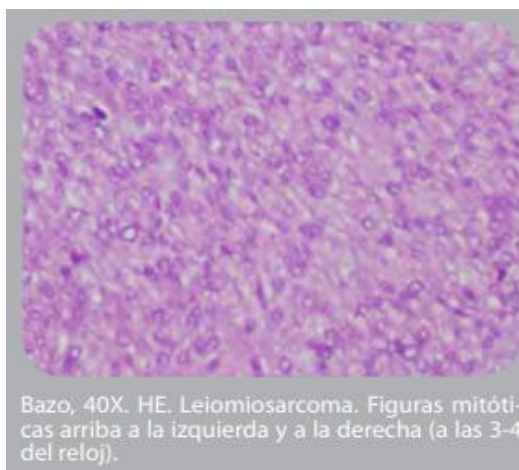
Como método diagnóstico se le realizó al paciente ecografía abdominal completa, en donde se detecta una masa esplénica heterogénea de 10cm, ante la sospecha de una masa maligna se realiza radiografía de tórax.

Se recomienda laparotomía exploratoria, en ella se encuentra una masa voluminosa en el bazo por lo que se procede a hacer esplenectomía y varias lesiones hepáticas similares a la neoplasia esplénica en el hígado, por lo cual también se le realizó a la paciente extracción del lóbulo caudado del hígado.

Ilustración 21. Histología bazo.



(Bertolani, C)

Ilustración 22. Histología bazo.

(Bertolani, C)

Al buscar información acerca de reportes de casos de leiomiosarcoma esplénico canino, estos son insuficientes, las búsquedas no arrojan resultados y esta neoplasia en el bazo se considera rara siendo primaria de este.

Uno de los pocos artículos publicados al respecto informa que dentro de un periodo de 5 años, 57 perros fueron diagnosticados con leiomiosarcoma, en el estudio realizado se incluyeron 44 perros, todos estos fueron sometidos a laparotomía exploratoria, los perros se asignaron en grupos, según el sitio primario del tumor, en el bazo 16 perros con una edad media de 10,3 años, en el tracto gastrointestinal 13 perros, ciego 10 perros, hígado 5 perros. Este artículo informaba también que el leiomiosarcoma encontrado en el bazo, intestino y ciego tenían un buen pronóstico realizando la cirugía de manera oportuna.

Cohen reporta que los leiomiosarcomas comprenden aproximadamente el 20-30% de todas las neoplasias intestinales en el perro y por lo tanto son el sarcoma más común del tracto intestinal canino, también dice que existen pocos estudios que

describan los datos de supervivencia en caninos con leiomiocarcinoma y existen menos informes acerca de la metástasis que genera, según informes anteriores, las tasas metastásicas de leiomiocarcinomas gastrointestinales en el momento de la cirugía son bajas a moderadas, con un rango de 16% a 37,5%, los sitios reportados de metástasis en perros incluyen nódulos linfáticos mesentéricos, peritoneo e hígado. Un informe sugirió que el hígado es el sitio más común de metástasis para los leiomiocarcinomas intestinales.

Conclusiones

- El método diagnóstico de elección para detectar una neoplasia esplénica es la ecografía abdominal, ya que en la radiografía no se alcanza a identificar bien este órgano, sólo se puede percibir en ocasiones una organomegalia.
- Histológicamente en el leiomiosarcoma las fibras musculares se encuentran dispuestas en diferentes direcciones con citoplasma eosinofílico y anisocariosis y las células presentan alto índice mitótico.
- Aunque hayan muy pocos reportes de casos clínicos con leiomiosarcoma esplénico, se debe resaltar la importancia de realizar un diagnóstico a tiempo sobre esta neoplasia ya que tiene moderado grado de malignidad y metástasis.
- Es importante el reporte de este tipo de casos para conocer la tasa de supervivencia de esta neoplasia.
- El leiomiosarcoma es raro como tumor primario en el bazo, esta neoplasia afecta principalmente el tracto gastrointestinal y puede hacer metástasis al bazo.
- El procedimiento a realizar cuando se detecta una masa en el bazo es quirúrgico, se hace una esplenectomía total o parcial, dependiendo del grado de afección que tenga el órgano y se debe tener en cuenta que al realizar este procedimiento se pierden algunas funciones beneficiosas que desarrolla el bazo, por lo tanto en animales que tengan hipoplasia medular está contraindicado.

Referencias.

- Almeida Moreira, T., Lopes, M. C., Santos, L. S., de Souza, R. R., dos Reis, J. A., da Rocha Júnior, J. M., & de Barros Bandarra, M. (2017). Occurrence of splenic leiomyosarcoma in dog: anatomopathological findings. *Medicina Veterinária (UFRPE)*, 11(3), 197-202.
- Argueta López, R., & Argueta García, R. (2015). Tramadol en asociación farmacológica en el control del dolor posoperatorio en protocolos analgésicos polimodales preventivos en anestesiología de equinos, pequeña especie y otras especies no convencionales. *REDVET. Revista Electrónica de Veterinaria*, 16(12).
- Cohen, M., Post, G. S., & Wright, J. C. (2003). Gastrointestinal leiomyosarcoma in 14 dogs. *Journal of veterinary internal medicine*, 17(1), 107-110.
- Cruz-Ochoa, P. F., Ochoa-Amaya, J. E., & Cruz-Casallas, P. E. (2017). Patología comparada de neoplasias en carnívoros salvajes. *Orinoquia*, 21(1), 41-51.
- Dobson, J. M., & Lascelles, B. D. X. (Eds.). (2014). *Manual práctico de oncología en pequeños animales*. Ediciones S.
- Finkelstein Hetzel, A. (2012). Enfermedades de resolución quirúrgica y técnicas operatorias del bazo en el perro.
- Fossum, T. W. (2018). *Small animal surgery*. Elsevier Health Sciences.
- Lira, C., Bertolani, C., Pujol, E., Naranjo, C., & de Mallorca-España, P. LEIOMIOSARCOMA ESPLÉNICO CON METÁSTASIS HEPÁTICA.
- Kapatkin, A. S., Mullen, H. S., Matthiesen, D. T., & Patnaik, A. K. (1992). Leiomyosarcoma in dogs: 44 cases (1983-1988). *Journal of the American Veterinary Medical Association*, 201(7), 1077-1079.
- Meuten, D. J. (Ed.). (2016). *Tumors in domestic animals*. John Wiley & Sons.

Ogilvie, G. K., & Moore, A. S. (2008). Manejo del paciente canino oncológico: guía práctica para una atención compasiva(No. V621. 207 OGI).m).

Withrow, S. J., Page, R., & Vail, D. M. (2013). Withrow and MacEwen's Small Animal Clinical Oncology-E-Book. Elsevier Health Sciences.