

Reporte de caso: Enfermedad periodontal y absceso retrobulbar secundario en un conejo

Trabajo de grado para optar por el título de Médica Veterinaria

Carolina Saavedra Baena

**Asesor
John Edison Muñoz Zuluaga
Médico Veterinario**

**Unilasallista Corporación Universitaria
Facultad de ciencias administrativas agropecuarias
Medicina Veterinaria
Caldas, Antioquia
2025**

Contenido

Contenido	2
Resumen	5
Abstract	6
Introducción	7
Objetivos	10
Marco teórico	11
Anatomía de la boca del conejo	11
Etiología	13
Signos clínicos	13
Diagnóstico	15
Tratamiento	16
Prevención	18
Reporte de caso	20
Reseña:	20
Día uno	20
Día dos	21
Día tres	24
Día cuatro	26
Día cinco	27
Día seis	28
Día siete	30
Día ocho	31
Día nueve	32
Día diez	32
Discusiones	34
Conclusiones	38
Referencias	40

Lista de tablas

Tabla 1 Exámen sanguíneo prequirúrgico..... 26

Tabla 2 Citología absceso 29

Lista de ilustraciones

Figura 1 Anatomía craneal del conejo	12
Figura 2 Anatomía dental	12
Figura 3 Epífora	14
Figura 4 Exoftalmía por absceso retrobulbar	15
Figura 5 Marsupialización de absceso retrobulbar en conejo	18
Figura 6 Informe radiográfico Caramelo.....	23
Figura 7 Caramelo hospitalización Caramelo.....	27
Figura 8 Caramelo hospitalización (día 2).....	28

Resumen

La enfermedad periodontal o maloclusión se da por un problema en la alineación de los dientes en el caso de los conejos, especie en donde es muy común esta patología por el crecimiento continuo de sus incisivos, molares y premolares, por esto es de suma importancia su desgaste con una adecuada alimentación, pues esta enfermedad puede ser compleja de tratar, debido a que causa inapetencia, dolor y en algunos casos infecciones que pueden ocasionar abscesos retrobulbares el cual es una infección localizada principalmente debajo del ojo por complicaciones en las piezas dentales. Estos abscesos pueden causar exoftalmia y otras alteraciones oculares, lo que puede dificultar el tratamiento del animal, el cual consiste principalmente en la extracción de las piezas dentales afectadas y una marsupialización del absceso. De esto la importancia de que los propietarios lleven a sus conejos a revisiones periódicas en clínicas veterinarias para poder diagnosticar de manera temprana una enfermedad periodontal y evitar sus posibles consecuencias y un peor pronóstico.

Palabras clave: absceso retrobulbar, enfermedad periodontal, alimentación, sobrecrecimiento

Abstract

Periodontal disease or malocclusion in rabbits occurs due to an issue with the alignment of their teeth, a condition that is common in this species due to the continuous growth of their incisors, molars, and premolars. For this reason, it is crucial to ensure proper wear through adequate nutrition. This disease can be complex to treat, as it causes loss of appetite, pain, and in some cases, infections that can lead to retrobulbar abscesses, which are localized infections primarily beneath the eye due to complications in the dental pieces. These abscesses can cause exophthalmos and other ocular alterations, complicating the treatment of the animal, which primarily consists of extracting the affected teeth and marsupializing the abscess. This highlights the importance of owners taking their rabbits for regular veterinary check-ups to diagnose periodontal disease early and avoid its potential consequences and a worse prognosis.

Keywords: abscess, periodontal disease, diet, overgrowth

Introducción

Actualmente la tenencia de mascotas no convencionales crece cada día más en el mundo por esto según (Torres, 2012) se vuelve de gran importancia conocer los requerimientos nutricionales y el ambiente necesario para garantizar un buen manejo y cuidados en estas especies.

Las enfermedades periodontales son comunes en las diferentes especies domésticas, sin embargo, en los conejos es uno de los motivos de consulta más comunes en las clínicas veterinarias (Jiménez & Santamaría, 2009). Esta enfermedad, también conocida como maloclusión dental que afecta la alineación de su dentadura, que crece a un ritmo aproximado de 5 mm al mes, esto aplica para los incisivos, molares y premolares puesto que su dentición es de tipo hipsodonte. Al no alinearse los dientes, no pueden desgastarse durante la masticación, por lo que es indispensable introducir en su dieta alimentos para que puedan roer. Es muy importante que su dentadura se desgaste a diario. (Carr, 2012)

Según (Sanchez, 2009). Cuando no se le administra ni se garantiza una nutrición adecuada en estos animales la cual consiste en un 80% de heno siendo la base principal de su alimentación aportando una gran cantidad de fibra para su motilidad intestinal, 15% de hortalizas como lechuga, hojas de mazorca, espinaca, apio, cilantro, entre otras plantas y flores que aportan nutrientes necesarios para un correcto metabolismo en estos animales y por último se puede complementar con un 5% de concentrado especial para conejos que no contenga mucha grasa ni carbohidratos, pues estos tienden a causar problemas de obesidad y amotilidad intestinal en los lagomorfos; por esto debe darse en pocas cantidades. (Jiménez, & Santamaría, 2009) además de la nutrición también es

importante realizar revisiones constantes para así evitar un crecimiento de los dientes desorganizados que puede llevar a que el conejo no pueda comer lo que ocasiona déficits nutricionales, problemas digestivos y en algunas ocasiones puede generar abscesos faciales, (Sanchez, 2009) que puede llevar a presentar patologías oculares como exoftalmia. En función de la causa, la aparición de exoftalmia puede ser aguda, crónica o recurrente, y unilateral o bilateral. (Sánchez, Vázquez, Moreno, Gallinato, & Gorraiz, 2018).

En conejos que padecen maloclusión dental y se presentan con esta sintomatología ocular lo primero que hay que descartar es la presencia de un absceso retrobulbar principalmente a nivel del maxilar y en la mandíbula (bolsa llena de pus que desplaza el ojo hacia el exterior de la órbita) proveniente de una infección apical de la raíz de alguna pieza dental. (Jiménez, & Santamaría, 2009)

La mejor forma para llegar a un diagnóstico acertado en casos de abscesos retrobulbares es por medio de la observación y exploración clínica en donde puede verse pérdida de apetito, disminución de condición corporal, epifora y en algunos casos protrusión del globo ocular, además de esto es importante recurrir a ayudas diagnósticas como la radiografía y tomografía computarizada. (Sanchez, 2009).

Un adecuado tratamiento según (Jiménez, & Santamaría, 2009) consiste en escisión quirúrgica de las piezas dentales afectadas y antibioticoterapia con base a un cultivo, en donde puede aislarse principalmente bacterias como *Pasteurella*, *Staphylococcus*, *Pseudomonas*, *proteus* y *Bacteroides*. Los antibióticos adecuados para empezar un tratamiento pueden ser enrofloxacin, trimetropim-sulfametoxazol o penicilina parenteral; combinados con metronidazol si se quiere una buena cobertura

frente a anaerobios (Jiménez, & Santamaría, 2009) también es importante incluir en el tratamiento el uso de analgésicos y antiinflamatorios y en algunos casos multivitamínicos (Capello, 2016).

Se debe tener presente que el tratamiento de los abscesos en conejos puede resultar difícil debido a que el material purulento es considerablemente más denso que el de otros mamíferos, lo que dificulta el drenaje. (Sánchez, Vázquez, Moreno, Gallinato, & Gorraiz, 2018). Por esto suele ser necesario para una correcta recuperación realizar un proceso quirúrgico que consiste en la extracción dentaria de las piezas afectadas y que estén generando daño, además de una marsupialización del absceso para evitar que la bacteria o bacterias alojadas sigan replicándose en esta zona (Sanchez, 2009).

La mejor forma de prevenirlo es con una adecuada nutrición como se mencionó anteriormente, lo cual permitirá un adecuado desgaste dental evitando un sobrecrecimiento de los dientes, además es necesario realizar revisiones y limados constantes al menos cada 6 meses, sin embargo en algunos casos debe realizarse cada 2 meses cuando el conejo presenta maloclusión frecuentemente que puede ser por diferentes factores como lo son enfermedades óseas metabólicas, traumas o principalmente factores genéticos en donde los conejos enanos y razas como los cabeza de león son más predispuestos a presentar sobrecrecimiento dental además de malformaciones como la braquignatia maxilar. (Jiménez, & Santamaría, 2009).

Objetivos

Objetivo General

Describir el manejo clínico, las características y el plan terapéutico en el caso de un absceso retrobulbar por enfermedad periodontal en un conejo en la clínica veterinaria Spikes.

Objetivos Específicos

- Analizar el diagnóstico, signos y tratamiento del caso de un absceso retrobulbar por consecuencia de una enfermedad periodontal y realizar una comparativa con la bibliografía las causas etiológicas para que se presente una infección por micoplasma.
- Comprender la etiología, fisiopatología y repercusiones de una enfermedad periodontal en conejos.
- Conocer el pronóstico y la posibilidad de presentación de un absceso retrobulbar secundario a enfermedades periodontales en conejos para determinar un adecuado manejo, prevención y protocolo terapéutico

Marco teórico

Anatomía de la boca del conejo

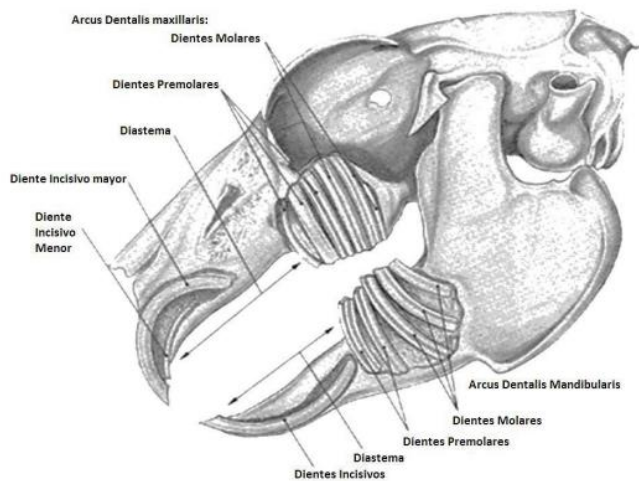
Los lagomorfos a diferencia de los roedores poseen en el maxilar superior 2 pares de incisivos, el segundo par es más pequeño y está oculto detrás del primero. (Jiménez & Santamaría, 2009) la fórmula dental de los conejos consiste en 2 incisivos superiores y 1 inferior, sin presencia de caninos, 3 premolares superiores y 2 premolares inferiores y además posee 3 molares tanto superiores como inferiores (Reusch, 2008).

Su tipo de dentición es hipsodonta, esto quiere decir que los dientes tienen un crecimiento contante y se deben desgastar continuamente, por esto es tan importante su desgaste fisiológico el cual consiste en el rozamiento de los dientes superiores con los inferiores y en menor medida por los efectos abrasivos de los alimentos durante la masticación. (Jiménez & Santamaría, 2009)

La longitud de crecimiento por semana es de 2mm a 2,5mm para los incisivos mientras que la de premolares y molares es de 2,5mm a 3mm por mes. Los incisivos los utilizan para roer y rebanar mientras que los premolares y molares son usados para macerar (Reusch, 2008).

Figura 1

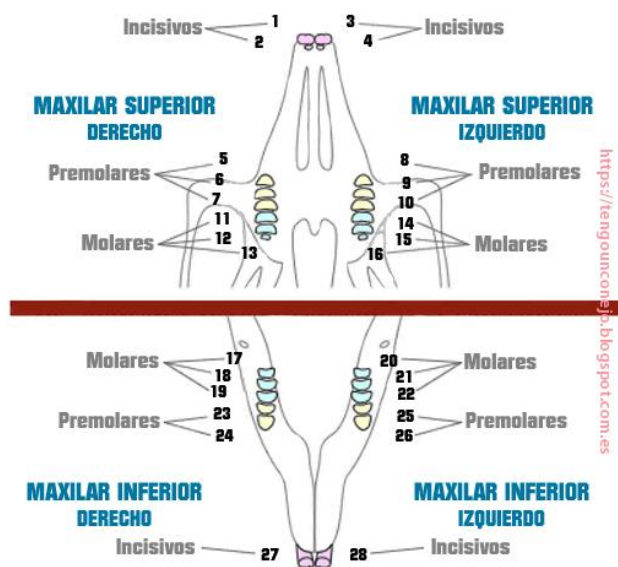
Anatomía craneal del conejo



Fuente: *Medicina Animales Exóticas, Manejo y medicina de pequeños mamíferos exóticos.*

Figura 2

Anatomía dental



Fuente: *Tengo un conejo. Anatomía dental*

Etiología

La enfermedad dental tiene un origen multifactorial, sin embargo, la alimentación inadecuada es la principal causa por la falta de efecto abrasivo, pues la fibra de los alimentos ayuda a desgastar la superficie oclusal durante la masticación (Jiménez & Santamaría, 2009) si la dieta es inadecuada los dientes tendrán un sobrecrecimiento y malformaciones. Además de la alimentación la maloclusión también puede ser causada por una enfermedad ósea metabólica, la cual consiste en una descalcificación de los alvéolos dentales y de los huesos del cráneo por alteraciones en el metabolismo del calcio. Esto puede causar fragilidad del hueso alveolar. (Jiménez & Santamaría, 2009). La genética y los traumas también pueden ser causas de una enfermedad periodontal. (Reusch, 2008)

Los abscesos en conejos son frecuentes no solo en piel, también en órganos. Se originan por difusión hematógena a partir de otros focos de infección o heridas penetrantes. En el maxilar y mandíbula suele ser secundario a enfermedad dental (Jiménez & Santamaría, 2009). Con frecuencia los agentes bacterianos involucrados son *Pasteurella multocida*, *Streptococcus spp*, *Staphylococcus spp*, *Pseudomona spp.*, *Actinomyces spp.*, *Clostridium spp.*, *Bacterioides spp.* y *Fusobacterium spp.* (Brieva-Rico, Naranjo, Patiño y Vásquez, 2008).

Signos clínicos

Las enfermedades periodontales en conejos pueden presentar diferentes signos tanto estructurales como adquiridos como lo son:

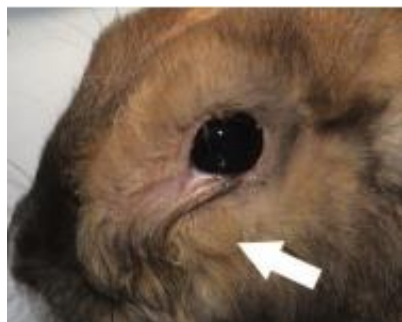-Palpación de protuberancias ventrales en las ramas mandibulares, las cuales son provocadas por la enlongación de las raíces molares, que migran ventralmente. (Jiménez & Santamaría, 2009)

-Anorexia y adelgazamiento, pues debido al dolor que presenta puede mostrar preferencias por alimentos blandos o perder el interés por los alimentos que se le ofrecen (Sánchez, 2022)

-Epífora por deformaciones de las raíces dentales, principalmente de los incisivos superiores, que comprimen el conducto nasolagrimal. (Jiménez & Santamaría, 2009)

Figura 3

Epífora




Fuente: Vittorio Capello, Surgical Treatment of Facial Abscesses and Facial Surgery in Pet Rabbits

-Abscesos asociados a las raíces dentales, se suelen generar en el maxilar o la mandíbula por heridas penetrantes causadas por el sobrecrecimiento dental. Los abscesos pueden venir acompañados de afecciones oculares como la exoftalmia (Sanchez, 2009). Como puede verse en la ilustración 4

Figura 4

Exoftalmia por absceso retrobulbar



Fuente: Sacado de la web

Otros signos que podrían observarse son un pelaje en mal estado debido a que el conejo puede dejar de acicalarse por el dolor o puede verse dermatitis húmeda en zonas como la papada causada por la sialorrea que puede generar la enfermedad dental. (Jiménez & Santamaría, 2009)

Diagnóstico

El método más usado para diagnosticar enfermedad dental es la exploración física durante el examen físico. Cuando afecta a los incisivos el diagnóstico es evidente. Los incisivos inferiores suelen crecer en exceso hacia afuera y los superiores hacia adentro en espiral y pueden llegar a clavarse en el techo de la cavidad bucal. (Jiménez & Santamaría, 2009)

Cuando la enfermedad dental afecta a los molares el diagnóstico se puede dificultar un poco debido a la forma de la cavidad bucal, la cual es profunda y estrecha, esto hace que sea más difícil su visualización, por esto se debe ayudar de un otoscopio, en algunos casos necesitando de una sedación previa. En caso de que presente una maloclusión se puede producir una elongación de las raíces dentales causando espículas

que pueden lacerar la mucosa bucal, la lengua o los carrillos. (Jiménez & Santamaría, 2009)

Por otra parte la elongación de las raíces, cuando se hunden profundamente en los alveolos facilita la aparición de abscesos periapicales por contaminación con la flora bucal que puede diagnosticarse con diferentes métodos como por ejemplo la radiografía en donde puede verse si hay compromiso óseo a causa del absceso, sin embargo no es específica y puede tener desventajas a la hora de realizarla como la superposición de las piezas dentales, lo que dificultaría su visualización (Riggs, y otros, 2017). En otros casos puede hacerse PAF para citología y cultivo entre las bacterias más comunes que se han aislado son el *Streptococcus intermedius* (42%) y el *Fusobacterium nucleatum* (17%) (Levy & Mans, 2023). Sin embargo, el método más efectivo es la tomografía computarizada la cual nos va a mostrar imágenes mas detalladas y se puede determinar en donde se encuentra específicamente el absceso (Brieva-Rico, Naranjo, Patiño y Vásquez, 2008). La tomografía computarizada nos permite seleccionar anatómicamente la zona que queremos observar lo que nos permite separar las diferentes estructuras, esto permite que sea más fácil determinar el origen de la lesión y las zonas comprometidas por esta (Riggs, y otros, 2017).

Tratamiento

Muchos pacientes con enfermedad dental se presentan con dolor considerable y con un deterioramiento importante de su estado general, por esto la analgesia es una parte importante del tratamiento, para ello se puede emplear AINES como meloxicam y carprofeno y opiáceos como la buprenorfina y butorfanol, el

tratamiento de soporte suele incluir rehidratación y alimentación asistida con papilla. (Jiménez & Santamaría, 2009)

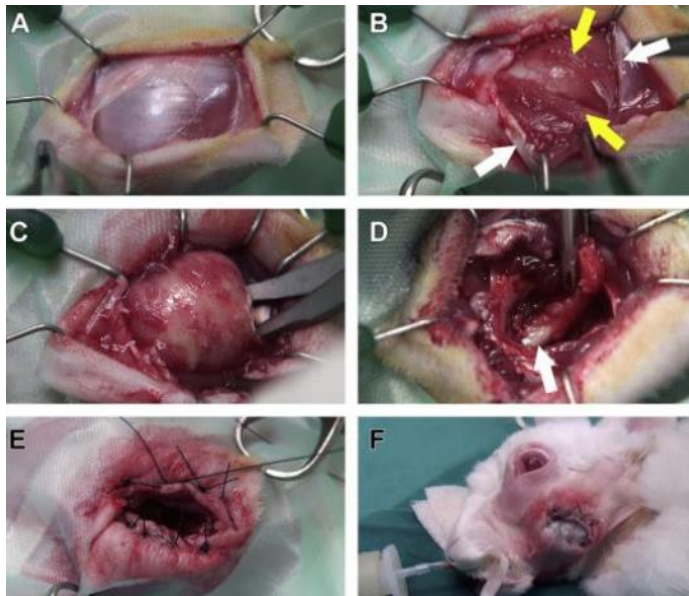
Los sobrecrecimientos dentales que provoquen dolor y dificultad para la alimentación necesitan de una corrección quirúrgica (Jiménez & Santamaría, 2009).

En caso de presentar abscesos periapicales se deben retirar las piezas dentales afectadas y realizar un cultivo con antibiograma para controlar la infección, se ha demostrado que los antibióticos más usados y efectivos son la enrofloxacin y la marbofloxacin (Capello, 2016). Si el absceso es severo y ocasiona exoftalmo se recomienda en algunos casos la enucleación si está muy comprometido el globo ocular, sin embargo, lo más recomendado es tratar la causa principal por medio de la extracción de las piezas dentales que estén involucradas. (Brieva-Rico, Naranjo, Patiño y Vásquez, 2008)

Para el procedimiento quirúrgico se recomiendan 2 técnicas: Hacer una incisión, luego retirar todo el absceso incluyendo toda su pared sin dejar algún residuo que pueda favorecer la aparición nuevamente (Capello, 2016) y luego cerrarla, pero esta solo se realiza si el absceso es de un tamaño pequeño. La otra técnica consiste en una marsupialización (Técnica quirúrgica por la que se convierte un quiste, un absceso o un tumor inextirpable en una bolsa, practicando una abertura que permite su drenaje). (real academia española, 2017)) hay que tener presente que “los conejos forman exudados caseosos dentro de la capsula piógena de pared gruesa” (Capello, 2016) lo que puede complicar el procedimiento y quedar residuos que favorezcan la aparición nuevamente del absceso.

Figura 5

Marsupialización de absceso retrobulbar en conejo



Fuente: Vittorio Capello, Surgical Treatment of Facial Abscesses and Facial Surgery in Pet Rabbits

Prevención

La mejor forma de prevenir una enfermedad dental en conejos es con una adecuada alimentación, la cual consiste en un 80% de heno siendo la base principal de su alimentación aportando una gran cantidad de fibra para su motilidad intestinal, 15% de hortalizas como lechuga, hojas de mazorca, espinaca, apio, cilantro, entre otras plantas y flores que aportan nutrientes necesarios para un correcto metabolismo en estos animales y por último se puede complementar con un 5% de concentrado especial para conejos que no contenga mucha grasa ni carbohidratos. (Jiménez & Santamaría, 2009). Esta permite un adecuado desgaste natural de los dientes durante la masticación, sin embargo, es ideal realizar revisiones periódicas de los dientes en una clínica veterinaria

de exóticos para observar si se debe realizar limados dentales por la formación de espículas (Jiménez & Santamaría, 2009).

También es adecuado el enriquecimiento ambiental de estos animales con juguetes de madera y premios que ayuden a que el desgaste de los dientes sea mayor (Sanchez, 2022)

Se debe conocer que las enfermedades dentales acompañadas de abscesos retrobulbares estadísticamente son el 67% de los casos que se presentan en clínica y aunque se haga el tratamiento médico y se realice el procedimiento quirúrgico, generalmente esta patología tiene un pronóstico reservado a malo, puesto que en muchas ocasiones hay reincidencia de esta (Capello, 2016) y muchas veces por el mal pronóstico y temas de costos se termina realizando la eutanasia en estos pacientes (Levy & Mans, 2023)

Reporte de caso

Reseña

Nombre: Caramelo

Sexo: Macho

Especie: Lagomorfo

Raza: Mariposa

Día uno

Motivo de consulta

La propietaria reporta que desde hace 1 semana tiene el tercer párpado del ojo izquierdo salido y el ojo con un aumento de tamaño, reportan que ha comido muy bien pero les es imposible revisar la consistencia y tamaño de las heces por que convive con 5 conejos más, en el examen clínico se evidencia FC, FR, Temperatura, mucosas e hidratación normal pero presenta amotilidad

Prescripción

I. OCUBIOTIC GOTAS OFTALMICAS (USO VETERINARIO)_____ #1

aplicar 1 gota en el ojo afectado (ojo izquierdo) cada 12 horas por 8 días consecutivos.

II. REVOLUTION SPOT ON 6% HASTA 2,5 kg (USO VETERINARIO)_____#1

Aplicar la totalidad del contenido de una pipeta en el espacio interescapular, asegurando que tenga contacto directo con la piel.

Revisión en 8 días si todo continúa bien

Ayudas diagnósticas

1. TEST DE FLUORESCEINA (NEGATIVO)

Recomendaciones

1. Realizar limado dental bajo sedación
2. Realizar radiografía de cráneo bajo sedación (basado en la evolución del paciente en la siguiente revisión)
3. Tomografía computarizada (basado en la evolución del paciente en la siguiente revisión)

Día dos

Revisión

Paciente viene a revisión sobre la evolución del exoftalmo, la propietaria reporta que al momento de realizar el tratamiento y aplicar las gotas en el ojo izquierdo nota una mejoría en la coloración del tercer párpado ya que deja de verlo rojo y vuelve a verlo de un color rosado, pero sigue viendo el ojo igual de salido e indica que come muy bien, que

hace chichi con una buena apariencia pero que le es imposible evaluar las deposiciones de forma individual por la cantidad de conejos que tiene.

Examen clínico

Fc: 168 lpm (no se auscultan anomalías cardíacas)

Fr: 120 rpm (no se auscultan sonidos respiratorios anormales)

Mucosas: rosadas, húmedas y brillantes

Temperatura: 39.9 °c

Motilidad: normomotil

Cavidad bucal: se logran apreciar espículas en los premolares de las arcadas superiores

Palpación abdominal: sin anomalías

Ojos: exoftalmo moderado en el ojo izquierdo

Oídos: sin secreciones aparentes

Ayudas diagnósticas solicitadas

1. Test de fluoresceína: negativo en ambos ojos
2. Limado dental bajo sedación: paciente con espículas en los premolares y molares de ambas arcadas superiores (lado derecho e izquierdo)
3. Radiografía de cráneo bajo sedación (pendiente de informe radiológico)
4. Tomografía (según el informe entregado por el radiólogo)

Recomendaciones

Tomografía (según el informe entregado por el radiólogo)

Figura 6

Informe radiográfico Caramelo

INFORME RADIOGRÁFICO

Paciente: Caramelo Sorelli
Especie: Lagomorfo
Raza: N/R
Edad: 4 años
Sexo: Macho
Propietario: Leidy Sorelli
Spikes
Informe radiográfico: Cráneo



En las proyecciones lateral, laterales oblicuas y craneocaudal, en el maxilar izquierdo se observa sobrecrecimiento severo en los premolares y molares, con mayor grado en el 2do y 3er premolar, estos presentan densidad heterogénea y disminuida hacia los ápices germinales, los procesos alveolares presentan densidad heterogénea, no se observan cambios en los premolares y molares superiores del lado derecho. Los premolares y molares inferiores del lado izquierdo presentan sobrecrecimiento en grado moderado, generan disminución leve en el grosor de la corteza ventral de la mandíbula, los huesos alveolares presentan disminución en la densidad, los premolares y molares inferiores del lado derecho presentan sobrecrecimiento en grado leve, no se observan irregularidades en las corticales mandibulares, en ambas hemimandíbulas se observa disminución en la densidad de los huesos alveolares. También se observa evidente mal oclusión entre los incisivos. No se observan irregularidades en los contornos de los huesos nasal, frontal, parietal, temporal y occipital, se observa incremento en el volumen de los tejidos blandos de la región orbital izquierda con aparente desplazamiento de la silueta del globo ocular hacia dorsal y lateral.

Conclusiones

Los cambios observados en los premolares y molares superiores del lado izquierdo son sugerentes de sobrecrecimiento en grado severo, reabsorción en los ápices germinales y aparente osteólisis de huesos alveolares.

Los cambios observados en los premolares y molares inferiores izquierdos se relacionan con sobrecrecimiento en grado moderado y aparente osteólisis de huesos alveolares.

Los cambios observados en los premolares y molares inferiores del lado derecho son sugerentes de sobrecrecimiento en grado leve y posible osteólisis de huesos alveolares.

Fuente: Clínica veterinaria Spikes

Día tres

Revisión

De ánimo sigue igual, la comida le sigue interesando igual, pero a veces si nota que le duele porque no quiere hacer nada, la mayoría de las veces solo se levanta cuando se le ofrece comida, le nota el ojo mas salido y parece que tuviera sangre por dentro.

Al examen clínico se evidencia

1. Ojo derecho: limpio sin secreciones aparentes
2. Ojo izquierdo: exoftalmo, con exposicion del tercer parpado y hemorragia subconjuntival
3. Oidos: limpios sin secreciones aparentes
- 4, boca: picos en premolares de la aracada inferior derecha, mal oclusion dental
5. Mucosas: rosadas y humedas
6. Tllc: 2 seg
7. Fc: 223 lpm

8. Fr: 160 rpm

9. Palpacion abdominal: sin timpanización, estructuras anormales, ni dolor.

10. Piel: no se evidencian lesiones.

11. T°: 38.3 °c

12. Peso: 2.2 kg

Prescripción

I. Tobramax gotas oftalmicas (uso veterinario)_____ #1

aplicar 1 gota en el ojo afectado (ojo izquierdo) cada 8 horas hasta día de la cirugía.

Ayudas diagnósticas solicitadas

1. Marsupialización de absceso retrobulbar y retiro de piezas dentales

2. Test de fluoresceina: ojo derecho (negativo) ojo izquierdo (ulcera superficial)

Tabla 1

Examen sanguíneo prequirúrgico

HEMATOLOGIA			
Exámenes	Resultado	Unidades	Intervalo
Glóbulos rojos (en millones)	5,4	X10 ⁶ /mm ³	5,1 – 7,9
Hemoglobina	15,0	g/dL	10,0 – 17,5
Hematocrito	39,9	%	34,0 – 50,0
Volúmen Corpuscular Medio	74,0	fL	50,0 – 75,0
Hemoglobina Corpuscular Media	27,7	pg	18,0 – 24,0
Concentración Media Hemoglobina Corpuscular	37,5	g/dL	27,0 – 34,0
Glóbulos Blancos	8,2	X10 ³	5,0 – 12,0
Heterófilos (Porcentaje)	63,0	%	20,0 – 75,0
Linfocitos (Porcentaje)	31,8	%	30,0 – 85,0
Monocitos (Porcentaje)	3,7	%	1,0 – 1,8
Eosinófilos (Porcentaje)	1,1	%	0,5 – 2,0
Bandas (Porcentaje)	0,3	%	0,0 – 0,2
Basófilos (Porcentaje)	0,0	%	0,0 – 1,0
Heterófilos (Absoluto)	5,2	X10 ³	1,0 - 4,0
Linfocitos (Absoluto)	2,6	X10 ³	3,0 – 9,0
Monocitos (Absoluto)	0,3	X10 ³	0,0 - 0,5
Eosinófilos (Absoluto)	0,1	X10 ³	0,0 – 1,0
Bandas (Absoluto)	0,0	X10 ³	0,0 – 0,2
Basófilos (Absoluto)	0,0	X10 ³	0,0 – 0,5
Recuento de Plaquetas	390	X10 ³	240 – 600
<i>Técnica: Impedancia eléctrica</i>			
Proteínas plasmáticas	8,0	g/dL	5,4 – 7,5

Fuente: Clínica veterinaria Spikes

Día cuatro

Cirugía

Se realiza procedimiento quirúrgico: MARSUPIALUZACIÓN ABSCESO DENTAL.

– Descripción quirúrgica: Se realiza retiro de absceso retrobulbar, se drena abundante cantidad de pus caseificado, se realiza adicionalmente extracción de 2 piezas dentales por abordaje intraoral. Se marsupializa absceso con PDS 4-0.

– Preanestésico: Ketamina 3 mg/kg + Dexmedetomidina 0,03 mg/kg + fentanilo 0,05 mg/kg

– Anestésico: Isoflurano CAM 2

- Otros medicamentos: Infusión lidocaína, Meloxicam 0,3 mg/kg, Dipirona 65 mg/kg, Enrofloxacin 10 mg/kg, Ranitidina 4 mg/kg, Metoclopramida 2 mg/kg.

Día cinco

Hospitalización

S: Paciente pasó la noche alerta, defeco en poca cantidad, comió con normalidad


O: FC: 212 FR:100 T:39,6 TLLC: 2 seg, no refiere dolor a la palpación abdominal, linfonodos regionales no reactivos, no se auscultan alteraciones cardiopulmonares, normo motil en todos los cuadrantes, sin alteraciones aparentes

I: post quirúrgico de extracción de molares y premolares

P: Continúa con medicación instaurada

Figura 7

Caramelo hospitalización postquirúrgico



Fuente: propia

Día seis

Hospitalización

Se realiza lavado de la herida bajo sedación, se realiza inducción con isoflurano, se ubica tubo endotraqueal 2.5 con balón inflado, se realiza mantenimiento con isoflurano 2.5 cam y 1 lt/O2/min. Se realiza lavado a presión de la herida quirúrgica con solución salina 0.9% e hisopados de la herida con clorhexidina. Se recupera material alimenticio y se evidencia presencia de material adherido posiblemente purulento el cual no se retira con facilidad. Paciente es dado de alta con recomendaciones y fórmula médica.

Figura 8

Caramelo hospitalización (día 2)



Fuente: Propia

Tabla 2

Citología absceso

CULTIVO(S) SOLICITADO(S)	CULTIVO BACTERIOLÓGICO DE CUALQUIER MUESTRA (CON ANTIBIOGRAMA)
TIPO DE MUESTRA	ABSCESO MANDIBULAR
	CULTIVO BACTERIOLÓGICO
24 HORAS DE INCUBACIÓN	POSITIVO, SE OBSERVA CRECIMIENTO DE BACTERIAS
48 HORAS DE INCUBACIÓN	POSITIVO, SE OBSERVA CRECIMIENTO DE BACTERIAS
BACTERIA AISLADA # 1	<i>Staphylococcus sp (coagulasa negativo)</i>
ANTIBIÓTICO	INTERPRETACIÓN
OX-OXACILINA	<u>S</u>
MAR-MARBOFLOXACINA	R
AK-AMIKACINA	R
ENR-ENROFLOXACINA	<u>S</u>
CIP-CIPROFLOXACINA	R
TRIMETOPRIM SULFA	<u>S</u>
RESISTENCIAS INTRÍNECAS:	ESTA BACTERIA ES RESISTENTE A COLISTINA, ÁCIDO NALIDÍXICO
OBSERVACIÓN	OXACILINA SENSIBLE***: con una dosis adecuada, considerando el sitio de la infección, este microorganismo se considera sensible a: Amoxicilina+ ácido clavulánico, Ampicilina Sulbactam, cefalosporinas de I,II, III, IV generación (cefalexina, cefuroxime, cefazolin, ceftriazona, ceftazidima, cefoperazona, entre otros) y carbapenemicos (imipenem, meropenem ertapenem y doripenem)

Fuente: Clínica Veterinaria Spikes

Prescripción

I. Meloxipet gotas 0,15% _____ # 1

Suministrar 0.6 cm por vía oral cada 12 horas durante 4 días

II. Marboquin 25 _____ # 1

Suministrar 1/2 tableta por vía oral cada 12 horas durante 10 días inicialmente

III. Timetropim sulfametoxazol 40 - 200/ 5 ml ____ # 1

Suministrar 4 cm por vía oral cada 12 horas durante 10 días

IV. Tobramax gotas oftálmicas _____ # 1

Aplicar una gota en el ojo afectado cada 8 horas durante 7 días

Recomendaciones

1. Traer para revisión y lavado de la herida bajo sedación cada 48 horas hasta nueva orden

Dia siete

Revisión

Prescripción

I. Timetropim sulfametoxazol 40 - 200/ 5 ml ____ # 1

Suministrar 4 cm por vía oral cada 12 horas por 20 días consecutivos

II. QUINOCALF O FLOXCELIN SUSPENSIÓN ORAL 10% _____#1

Administrar vía oral 0.1ml cada 12 horas durante 20 días consecutivos

NOTA:

Venir a revisión- sedación cada 72 horas

Día ocho**Consulta**

lleva día sin querer comer por si solo, solo papilla.

se revisa paciente bajo sedación, se evidencia reincidencia de absceso retrobulbar

Prescripción

I. Meloxicet gotas 0,15% _____ # 1

Suministrar 0.6 cm por vía oral cada 12 horas durante 5 días

II. Marboquin 50 _____ # 1

Suministrar 1/4 tableta por vía oral cada 12 horas durante 10 días inicialmente

III. Timetropim sulfametoxazol 40 - 200/ 5 ml ____ # 1

Suministrar 4 cm por vía oral cada 12 horas durante 10 días

Recomendaciones

1. Traer para revisión y lavado de la herida bajo sedación el día sábado

2. Continuar con alimentación blanda, y suministrar ensaladas en pedazos más pequeños

Día nueve**Revisión**

Prescripción

I. AMINOSAN PET SUSPENSIÓN ORAL _____ #1

Administrar vía oral 0.4ml cada 12 horas durante 20 días consecutivos

II. HEMOLITAN SUSPENSIÓN ORAL _____ #1

Administrar vía oral 0.2 ml cada 24 horas durante 30 días.

III. MARBOQUIN TABLETAS 50 mg _____ # 1

Suministrar 1/4 tableta por vía oral cada 12 horas durante 15 días.

IV. TRIMETOPIM SULFAMETOXAZOL40 - 200/ 5 ml _____ # 1

Suministrar 4 cm por vía oral cada 12 horas durante 10 días.

Nota

1. Si notan inapetencia, no producción de heces, traer inmediatamente
2. Se recomienda tomar exámen de control al terminar el tratamiento
3. Traer a revisión el día miércoles

Día diez**Revisión**

Revisión de cavidad oral bajo sedación, no se evidencian picos en arcadas superiores e inferiores y la zona de la extracción de los molares se encuentra aparentemente sana y sin infección

Prescripción

Nota

1. Si notan inapetencia, no producción de heces, traer inmediatamente
2. Tomar examen de control al terminar el tratamiento
3. Traer a revisión dentro de 5 días
4. Continuar con la fórmula anterior y extender el tratamiento con marboquin 5 días más de los descritos en la fórmula anterior

Discusiones

De acuerdo con (Jiménez & Santamaría, 2009) los abscesos retrobulbares son consecuencia de traumas perforantes en el maxilar o en mandíbula principalmente secundario a enfermedad periodontal, como se evidenció en el caso clínico anteriormente descrito donde el paciente presentaba un sobrecrecimiento dental severo tanto en premolares como molares, causando así un absceso maxilar del cual por medio de un cultivo bacteriológico se encontró la presencia de la bacteria *Staphylococcus spp*, microorganismo que según lo descrito por (Brieva-Rico, Naranjo, Patiño y Vásquez, 2008) se encuentra involucrado comúnmente en la presentación de abscesos retrobulbares en conejos, junto a *Pasteurella multocida*, *Streptococcus spp*, *Pseudomona spp.*, *Actinomyces spp.*, *Clostridium spp.*, *Bacterioides spp.* y *Fusobacterium spp.*

Algunos de los signos más comunes en enfermedad periodontal son inapetencia y adelgazamiento debido a la formación de espículas en los dientes que genera incomodidad y dificultad para masticar como menciona (Sánchez, 2022). En el caso descrito se evidenció presencia de espículas en los premolares superiores y maloclusión, sin embargo, el conejo no presentó anorexia, pues la propietaria mencionó que comía bien. Además de estos signos, puede generarse otros menos comunes como abscesos maxilares y como consecuencia presentar alteraciones oftalmológicas como la exoftalmía (Sánchez, 2009). Aunque son signos que no siempre se presentan en la enfermedad periodontal, en el caso de Caramelo se pudo apreciar una exoftalmia del ojo izquierdo con protrusión del tercer párpado, por lo tanto, es un signo significativo que debe tenerse presente para acercarse a un adecuado diagnóstico.

(Jiménez & Santamaría, 2009) en su literatura describe que el método más común para diagnosticar enfermedad periodontal es por medio de la exploración física, en donde con ayuda de otoscopio puede verse los molares y premolares con una elongación y formación de espículas, como pudo verse en el caso anteriormente descrito, pero además de esto se recurrió a otras ayudas diagnósticas como radiografía de cráneo, pues como dice (Riggs, y otros, 2017). La radiografía nos permite observar si hay compromiso óseo a causa de un absceso retrobulbar, sin embargo esta tiene desventajas a la hora de visualizar la imagen por una posible superposición de piezas dentales, por esta razón se puede recurrir a otras ayudas diagnósticas, como se realizó en el caso, usando también la citología, en el cual según (Levy & Mans, 2023) las bacterias más comúnmente aisladas son el *Streptococcus intermedius* (42%) y el *Fusobacterium nucleatum* (17%) aunque en el caso de Caramelo se aisló *Staphylococcus spp.* Sin embargo como se menciona en la literatura la forma más efectiva para diagnosticar un absceso retrobulbar es la tomografía computarizada que como dice (Riggs, y otros, 2017) facilita determinar la zona anatómica de la lesión y su origen, pero al ser más costosa no todos los propietarios recurren a esta para un mejor diagnóstico en sus conejos, a excepción del caso expuesto con anterioridad en donde se realizaron todas las ayudas diagnósticas mencionadas incluyendo la tomografía computarizada, permitiendo así un diagnóstico adecuado y completo.

El tratamiento para una enfermedad periodontal como afirman los autores (Jiménez & Santamaría, 2009) puede basarse en la administración de analgésicos y antiinflamatorios junto con un tratamiento de soporte como la hidratación y alimentación asistida con papilla, en casos donde el conejo presente inapetencia, pero en este caso

no se recurrió inicialmente a este tratamiento, debido a que se alimentaba adecuadamente a voluntad, pero si se optó por la aplicación de tobramax por la formación de una ulcera superficial en el ojo izquierdo a causa de la exoftalmia, esto hasta la fecha de la cirugía, pues como menciona (Jiménez & Santamaría, 2009) en algunos casos el tratamiento ideal es la corrección quirúrgica por la incomodidad y dolor que puede presentar el animal, en este caso se retiraron 2 piezas dentales que estaban involucradas en la formación del absceso y además de esto se realizó la marsupialización de este, se recurrió a esta técnica quirúrgica debido a que como dice (Capello, 2016) en la literatura “los conejos forman exudados caseosos dentro de la capsula piógena de pared gruesa” lo que puede complicar el procedimiento y quedar residuos que favorezcan la aparición nuevamente del absceso. En algunos casos se debe recurrir a la enucleación cuando presentan exoftalmia (Brieva-Rico, Naranjo, Patiño y Vásquez, 2008), pero en este no fue necesario, pues con la extracción de las piezas dentales y la marsupialización el paciente resolvió. Además de esto se menciona que el antibiótico ideal para evitar una reincidencia del absceso (lo cual es muy común al ser bacterias muy resistente) es la enrofloxacin y marbofloxacin (Capello, 2016), antibióticos que se administraron en el caso de Caramelo después del postquirúrgico para garantizar su recuperación.

A lo largo del trabajo se mencionó mucho la importancia de una buena alimentación en los conejos y enriquecimiento ambiental para evitar la aparición de enfermedades dentales, junto a revisiones periódicas y limados dentales en centros veterinarios, siendo la mejor forma de prevenirlo según (Jiménez & Santamaría, 2009). Pero a pesar de esto las enfermedades periodontales y formación de abscesos faciales en conejos son el 67% de los casos por los que estos asisten a clínicas veterinarias, por

lo tanto, en este caso no es algo extraño que el paciente lo haya presentado. El problema es que el pronóstico de estos abscesos es reservado o malo, debido a la alta reincidencia según (Capello, 2016). En este paciente pudo realizarse un tratamiento adecuado, junto a revisiones periódicas y limpiezas, lo que facilitó un pronóstico favorable y que el conejo pudiera mostrar mejoría hasta el día de hoy.

Conclusiones

Las mascotas no convencionales han tomado gran popularidad en los últimos años y cada día son más las personas que desean adquirir una de estas para sus hogares, por esto se vuelve de gran importancia informarse adecuadamente sobre su manejo, pues la mayoría de las consultas veterinarias de estas especies es por mal información de sus dueños, como su adecuada alimentación, ambiente, enriquecimiento, entre otras necesidades propias de cada una.

La enfermedad periodontal es muy común en los conejos por anatomía, genética y mal manejo, por esta razón es necesario brindarles una adecuada alimentación como se mencionó a lo largo del trabajo, junto con un buen enriquecimiento ambiental y revisiones periódicas en las clínicas veterinarias para así evitar las posibles consecuencias de esta como los abscesos retrobulbares que tienen un tratamiento más complejo y un peor pronóstico.

Un diagnóstico adecuado y a tiempo es ideal para prevenir complicaciones en la vida del animal. De esto la importancia de conocer las ayudas diagnósticas útiles para definir las enfermedades periodontales y posibles abscesos faciales, siendo la más útil la tomografía computarizada, sin embargo es algo no tan accesible para muchos propietarios y clínicas veterinarias por temas de costos, por esto es importante acompañarse de las demás ayudas para llegar a un diagnóstico certero y así realizar el tratamiento adecuado y a tiempo, el cual va a depender de la complejidad y evolución del caso.

En este trabajo de grado se logró profundizar en conocimientos acerca de la enfermedad periodontal en conejos, lo cual a pesar de ser muy común aún falta

mucha información por ser una mascota no convencional, por esto es de gran importancia conocer acerca de la anatomía de los conejos, posibles signos, etiología, diagnóstico y tratamiento para poder ponerlo en práctica como futura médica veterinaria.

Referencias

- Brieva-Rico C, N. O. (2008). Abscesos en conejos. In Memorias de la Conferencia Interna en Medicina y Aprovechamiento de Fauna Silvestre, Exótica y no Convencional (págs. 5-7). Colombia: Vol. 4, No. 2.
- Capello, V. (2016). Surgical Treatment of Facial Abscesses and Facial Surgery in Pet Rabbits. *Veterinary Clinics: Exotic Animal Practice*, vol. 19, no 3, p. 799-823
- Carr, A. (2012). *El Conejo*. Me Encanta Mi Mascota.
- Esteva, L., Mondragon, E. I., & Leyton, J. R. (2011). Un modelo matematico sobre bacterias sensibles y resistentes a antibióticos. *Matemáticas: Enseñanza Universitaria*, 2, 55-73. <https://www.redalyc.org/pdf/468/46822255005.pdf>
- Jiménez, J., & Santamaría, J. J. (2009). *Manual clínico de animales exóticos*.
- Reusch, B. (2008). Abscesos odontogénicos en conejos: guía del problema.
- Levy, I., & Mans, C. (2023). Long-term systemic antibiotics and surgical treatment can be an effective treatment option for retrobulbar abscesses in rabbits (*Oryctolagus cuniculus*): 21 cases. *J Am Vet Med Assoc*
- Riggs, G. C., Cissell, D., Arzi, B., Hatcher, D. C., Kass, P. H., Zhen, A., & Verstraete, F. J. (2017). Clinical Application of Cone Beam Computed Tomography of the Rabbit Head: Part 2—Dental Disease. *Front. Vet. Sci.*,
- Sánchez, M. R., Vázquez, A. M., Moreno, M., Gallinato, M. J., & Gorraiz, A. (2018). Exoftalmia unilateral secundaria a absceso retrobulbar asociado a patología dental en un conejo. *Argos: Informativo Veterinario*, 196, 90-92. <https://dialnet.unirioja.es/servlet/articulo?codigo=7132972>

Sanchez, J. M. (2009). patología oral en animales exóticos: nuevos avances en el tratamiento de abscesos dentales en conejos . V congreso nacional de la seove , (pág. 5). Zaragoza.