LESIONES MACROSCÓPICAS COMPATIBLES CON *Pasteurella multocida* IDENTIFICADAS EN LA INSPECCIÓN POST MORTEM Y ANALIZADAS POR PRUEBAS HISTOPATOLOGICAS EN LA PLANTA DE BENEFICIO INTEGRAL PORCICARNES.

Trabajo de grado presentado como requisito para optar por el título de Médico Veterinario.

Andrés Camilo González Muñoz.

Asesor:
Luz Marina Roldan Aristizábal.
Magister en Innovación en Agronegocios.

Corporación Universitaria Lasallista
Facultad de Ciencias Administrativas y Agropecuarias
Medicina Veterinaria
Caldas - Antioquia
2019.

Tabla de contenido.

Introducción	9
Antecedentes históricos	9
Anatomía e histología	11
Etiología	14
Transmisibilidad	16
Patogenicidad	18
Diagnóstico	20
Lesiones	21
Objetivos	25
Materiales y metodología	26
Resultados	33
Discusión	52
Conclusiones	58
Referencias	62

Lista de tablas.

Tabla 1. Prevalencia de lesiones compatibles con *P. mutocida* en marzo 36

Tabla 2. Prevalencia de lesiones compatibles con *P. mutocida* en abril 37

Tabla 3. Prevalencia de lesiones compatibles con *P. mutocida* en mayo 38

Tabla 4. Prevalencia de lesiones compatibles con *P. mutocida* en junio 39

Tabla 5. Granjas con prevalencias superiores de lesiones compatibles con *P. multocida* 40

Lista de Gráficos.

Gráfico 1. Número total de animales sacrificados en cada mes …….. 33

Gráfico 2. Número total de lesiones compatibles con *P. multocida* en cada mes …….. 34

Lista de imágenes.

Imagen 1. Lesiones compatibles con *P. multocida* superpuestas a consolidativas compatibles con *M. hyopneumoniae* ……..… 22

Imagen 2. Demarcación de tejido sano y alterado (corte longitudinal) …… 23

Imagen 3. Pericarditis asociada a lesiones compatibles con *P. multocida* ……. 24

Imagen 4. Abaco para registro de lesiones respiratorias …….. 28

Imagen 5. Muestra de tejido pulmonar para histopatología …….. 30

Imagen 6. Frasco de muestra marcado adecuadamente …….. 30

Imagen 7. Muestra conservada en formol …… 31

Imagen 8. Vista dorsal de pulmón con lesiones compatibles con *P. multocida . 32*

Imagen 9. Placa histológica 1 …… 41

Imagen 10. Placa histológica 1 …….. 41

Imagen 11. Placa histológica 2 …….. 42

Imagen 12. Placa histológica 3 …….. 43

Imagen 13. Placa histológica 3 …….. 43

Imagen 14. Placa histológica 4 …….. 44

Imagen 15. Placa histológica 5 …….. 45

Imagen 16. Placa histológica 5 …….. 45

Imagen 17. Placa histológica 6 …….. 46

Imagen 18. Placa histológica 7 …….. 47

Imagen 19. Placa histológica 8 …….. 48

Imagen 20. Placa histológica 8 …….. 48

Imagen 21. Placa histológica 9 …….. 49

Imagen 22. Placa histológica 10 ..…….. 50

Imagen 23. Placa histológica 10 ..…….. 50

Imagen 24. Placa histológica 11 ..…….. 51

-

Resumen.

El presente proyecto fue realizado en la planta de beneficio integral de Porcicanes®, en el cual se analizaron los datos presentes en los libros de decomisos, para definir la prevalencia de afecciones pulmonares compatibles con pasteurelosis porcina, ocasionados por un cocobacilo Gram negativo llamado *Pasteurella multocida,* que pertenece a la microbiota natural de las vías aéreas superiores, contribuyendo de esta manera con la recopilación de información de una de las patologías respiratorias secundarias de gran interés para el sector porcícola de nuestro país. Se realizó un análisis observacional y descriptivo en la inspección post mortem de diferentes lotes porcinos, para clasificar las lesiones macroscópicas de las vísceras rojas y llevar un registro optimo, contribuyendo también con la preservación de la salud poblacional mediante el decomiso de productos destinados al consumo humano, que no cuentan con alta calidad e inocuidad y presentan un riesgo potencial de generar una enfermedad de transmisión alimentaria (ETA).

De igual manera en este trabajo, se realizó un muestreo de tejidos pulmonares de porcinos que presentaban lesiones macroscópicas, que tras su inspección post mortem, fueron catalogadas compatibles con lesiones ocasionadas por *Pasteurella multocida,* para ser redirigidos al laboratorio y ser sometidos a un análisis histopatológico para determinar los cambios histológicos*,* aumentando la fiabilidad en los datos contenidos en los libros de registros de decomisos de las vísceras rojas de la planta de beneficio.

Con este proyecto se pretende orientar la toma de decisiones en las granjas de porcicultura, para contener la aparición de dichas lesiones que son causa de decomisos, los cuales disminuyen la rentabilidad, aumentan costos en terapias médicas y alteran la tasa de conversión alimenticia, prolongándose el tiempo para obtener el peso óptimo de beneficio.

Palabras clave: Pasteurelosis, análisis histopatológico, inspección post mortem, salud poblacional, porcicultura, inocuidad.

Introducción.

Antecedentes históricos.

El sector porcícola es uno de lo que presenta mayor crecimiento en nuestro país, ya que registra incrementos importantes en el consumo, casi duplicándolo en menos de 10 años, pasando de 4.8 kg por persona en el año 2010, a 9.3 kg per cápita en el año 2017. Las regiones de mayor producción son Antioquia, con cerca de 45% de participación, seguida del Valle, Eje Cafetero y los Llanos Orientales. (Revista Dinero, 2017).

Según datos obtenidos por el DANE (Departamento Administrativo Nacional de Estadística), para los meses de octubre, noviembre y diciembre del año 2018 se tuvo un sacrificio de 1´256.812 porcinos en Colombia, un 10.3% más cerdos que en el mismo trimestre del año 2017, con un aumento del 10.8% de hembras sacrificadas y un 10.0% de cerdos beneficiados.

A medida que las explotaciones porcinas crecen y se hacen cada vez más intensivas, el tratamiento individual de un cerdo tiene menor importancia para el veterinario, toda la explotación es considerada como una unidad biológica y económica, es por esto que, en algunas ocasiones, enviar hacia planta de beneficio un animal fracturado, no es tan grave, como si se fuese a enviar un lote completo de animales con bajo peso (Plonait y Bickhardt, 2001).

Las enfermedades respiratorias son en la actualidad uno de los principales inconvenientes sanitarios en la explotación porcina. Las características del sistema intensivo, la selección de las razas y cruces influencian sobre la aparición de problemas respiratorios. La incidencia de los procesos que afectan al sistema respiratorio del cerdo se reflejan en la rentabilidad de su explotación, disminuyendo la conversión alimenticia, aumentando el número de días en que los cerdos llegan a la planta, incrementando gastos por medicamentos, altos decomisos y costos derivados de la asistencia veterinaria (Perea, Borge, Tarradas y Luque, 2005).

Monroy et al. (1994) catalogan las afecciones respiratorias como una de las principales preocupaciones en la industria porcina, debido al efecto negativo que tiene sobre los costos de producción por la problemática mencionada anteriormente.

La flora saprofita del aparato respiratorio se encuentra únicamente en la parte proximal del sistema de conducción (cavidad nasal, nasofaringe y laringe), las partes dístales del sistema de conducción (tráquea y bronquios), el sistema de transición (bronquiolos) y el sistema de intercambio (alvéolos) son membranas esencialmente estériles por que contienen abundantes vasos linfáticos y tejido linfoide asociado a las paredes de bronquios (BALT) que brindan una defensa eficiente (López, 2006).

Los tipos de bacterias (aerobias y anaerobias) presentes en la flora nasal varían considerablemente en las especies animales, así como también, varían de acuerdo al medio ambiente en el que se crían los animales. Es importante destacar que ciertas bacterias de la flora normal son capaces de producir severas infecciones respiratorias, un ejemplo claro es el caso de *Pasteurella multocida,* que es un habitante comensal de la mucosa nasal de los porcinos, pero también es el agente infeccioso causante de la

rinitis atrófica porcina, tiene coexistencia con neumonía enzoótica en cerdos (López, 2006; Pijoan, 1999) y se encuentra asociada con varios agentes etiológicos incluyendo *Mycoplasma hyopneumoniae, Actinobacillus pleuroneumonía, Haemophilus parasuis* y *Bordetella bronchiseptica*; los virus de influenza porcina, coronavirus, peste porcina clásica, enfermedad de Aujezsky, y el síndrome respiratorio y reproductivo porcino (PRRS). (Estrada, 1997; Ramírez, 1998).

Varios autores incluyen a la *Pasteurella multocida* dentro del denominado complejo respiratorio porcino (CRP) el cual afecta al ganado porcino en explotaciones comerciales (Estrada, 1997; Ramírez, 1998), incluso autores como Buttenschon y Rosendal, (1990) consideran que a pesar de ser un patógeno secundario*, P. multocida* es uno de los agentes implicados en el CRP que se aísla con mayor frecuencia.

Anatomía e histología.

La cavidad nasal comprende desde los ollares hasta las coanas y tabique óseo transverso situado en el extremo rostral de la cavidad craneana, cuyas paredes están cubierta por una mucosa engrosada con plexos vasculares; y su espacio esta reducido por la presencia de los cornetes óseos cubiertos por una mucosa delicada. La cavidad nasal está dividida en dos mitades, derecha e izquierda por el tabique nasal, que en gran parte es cartilaginoso (Sisson y Grossman, 1982; Dyce et al. 1998).

La laringe se encuentra debajo de la faringe y detrás de la boca, está formada por cartílagos laríngeos (la epiglotis, tiroides, cricoides, apófisis corniculada y el par de

cartílagos aritenoides), establece la conexión entre la faringe y la tráquea; su modificación permite cambios en el tamaño de la glotis para dar paso a la entrada del aire, y así tener el control sobre la respiración (Sisson y Grossman, 1982).

La tráquea es un tubo flexible, cartilaginoso y membranoso que se extiende desde la laringe, recorre todo el cuello, pasa la cavidad mediastínica craneal hasta el mediastino medio donde se bifurca a nivel de la quinta vértebra torácica dorsal al corazón en los bronquios principales (Sisson y Grossman, 1982).

En el cerdo se diferencian dos pulmones: derecho e izquierdo, comunicados uno con otro por medio de la bifurcación de la tráquea donde se originan los bronquios principales (Köning y Liebich, 2008). Cada pulmón está cubierto por dos membranas serosas denominadas sacos pleurales. La membrana que recubre directamente los pulmones se conoce como pleura visceral o pulmonar, que se continúa como pleura mediastinal la cual, a su vez, se continúa con la pleura costal y diafragmática, estas tres últimas partes conforman la denominada pleura parietal. Entre la pleura visceral y la pleura parietal queda delimitado un espacio denominado cavidad pleural que contiene un líquido seroso que facilita el deslizamiento del pulmón contra la pared torácica (Dyce et al, 1991).

El sitio de entrada del bronquio principal en el pulmón, es acompañado por vasos sanguíneos (ramas de la arteria pulmonar, la arteria y la vena bronquiales, venas pulmonares, vasos linfáticos) y nervios, conformando así la raíz del pulmón (Köning y Liebich, 2008).

Los bronquios principales derecho e izquierdo nacen en la bifurcación traqueal y después de entrar en el pulmón cada uno emite un bronquio para el lóbulo craneal

(Dyce et al, 1991). En los rumiantes y en el cerdo el bronquio principal derecho nace de la tráquea antes de la bifurcación de esta, creando una segunda raíz más pequeña destinada al lóbulo craneal del mismo lado (Dyce et al, 1991; Köning y Liebich, 2008).

Sisson y Grossman (2004) coinciden en que el pulmón de cerdo se encuentra dividido septos denominados fisuras interlobulares que delimitan porciones del pulmón denominados lóbulos pulmonares, así el pulmón derecho presenta cuatro lóbulos: apical o craneal, medio o cardíaco, caudal o diafragmático y el lóbulo accesorio, y es ligeramente de mayor tamaño que el pulmón izquierdo, el cual solo cuenta con tres lóbulos: apical o craneal, medio (cardíaco izquierdo) y caudal o diafragmático.

El sistema respiratorio contiene dos porciones: la porción conductora y la porción respiratoria. La primera está constituida por las vías de conducción aérea, que son las encargadas de vehiculizar el aire hasta la porción respiratoria. La porción conductora se extiende desde la cavidad nasal hasta las últimas ramificaciones de los bronquiolos, incluyen a los senos nasales y paranasales que están conectados con la cavidad nasal, la nasofaringe y la laringe. Ambas porciones se caracterizan por presentar la estructura de un órgano hueco, cuya luz está revestida por una mucosa, caracterizada por presentar un epitelio cilíndrico pseudoestratifícado ciliado, con células caliciformes, células cilíndricas no ciliadas y entre las células basales, células neuroendocrinas, secretoras de proteínas con actividad hormonal y que forman parte del sistema endocrino difuso. Igualmente, aparecen linfocitos intraepiteliales. La porción respiratoria está constituida por los alvéolos, cavidades saculiformes repletas de aire delimitadas por una pared delgada. Entre las paredes de los alvéolos adyacentes se encuentra una densa red de capilares. Es a través de esta delgada pared por donde tiene lugar el

intercambio gaseoso. Los alvéolos adyacentes están separados por un tabique o septo interalveolar. El tabique o septo interalveolar está recubierto por el epitelio simple que reviste a los alvéolos, entre ambos epitelios el tabique contiene tejido conectivo. El epitelio que reviste los alvéolos está formado por dos tipos celulares, denominados neumocitos tipo I y II (Pallares et al. 2016). Los neumocitos tipo II son de forma cuboidal, sintetizan y secretan un fosfolípido importante llamado surfactante pulmonar.

Etiología.

La Pasteurelosis es una enfermedad producida por la bacteria *Pasteurella multocida* (*P. multocida*), que hace parte de la microbiota normal de las mucosas del sistema respiratorio superior de muchas especies animales (Campuzano et al. 2011).

La especie *P. multocida* es una bacteria Gram negativa, con forma de coco o bacilo corto (cocobacilar), anaerobia facultativa, inmóvil y capsulado, caracterizada por producir catalasa, citocromo oxidasa e indol (Campuzano et al. 2011).

P. multocida es una especie bacteriana encuadrada en el orden *Pasteurellales*, familia *Pasteurellaceae* y género *Pasteurella*. La familia *Pasteurellaceae* es muy heterogénea, se ha sometido a múltiples reclasificaciones y sobre todo, en la que todavía, se continúa cuestionando sus relaciones taxonómicas. *P. multocida* es una bacteria en la que se han descrito múltiples variantes fenotípicas en relación a pruebas claves para su clasificación, tales como la ornitina decarboxilasa (ODC), indol, sacarosa, manitol y maltosa (Heddleston, 1976; Petersen et al. 1998)

La *Pasteurella multocida* posee tres subespecies. La subespecie *multocida* es la más frecuente en todo tipo de hospedadores, siendo las subespecies *gallicida* y *septica* mucho menos habituales. La subespecie *multocida* es la más común en ganado porcino (Blackall et al. 2000; Bowles et al. 2000), además de ganado bovino, aves y gatos (Mohan et al. 1994; Dziva et al. 2001; Pedersen et al. 2003) y perros (Muhairwa et al. 2001). La subespecie *septica* es aislada normalmente en aves (especialmente en salvajes), perros y, sobre todo, en gatos (Dziva et al. 2001; Petersen et al. 2001; Muhairwa et al. 2001). En humanos la subespecie *septica* se asocia frecuentemente a infecciones de heridas o mordeduras producidos por perros o gatos, mientras que la subespecie *multocida* en humanos es asociada más frecuentemente a procesos respiratorios (Chen et al. 2002). Por último, la subespecie *gallicida* es la menos común de las tres, y es típica de muestras procedentes de aves, especialmente acuáticas y salvajes (Muhairwa et al. 2001). En el caso del ganado porcino es un hallazgo poco frecuente (Blackall et al. 2000; Bowles et al. 2000; Petersen et al. 2001)

La pasteurelosis pulmonar y la septicemia hemorrágica son enfermedades ocasionadas por *P. multocida*, según Carter hay 4 serotipos: A, B, D y E (Carter y Chengappa, 1981). El serotipo A causa afecciones pulmonares en bovinos y se encuentra reportado en Europa, Norteamérica y México. El serotipo D es el principal que se aísla del tejido pulmonar porcino y también se relaciona con la aparición de rinitis atrófica porcina (RAP), este también se aísla en aves y en conejos. El serotipo B es causal de la septicemia hemorrágica y esta reportado en África, el sur de Europa y en Asia y al igual que este, el serotipo E causa septicemia hemorrágica y está reportado en África central (Guillespi y Timoney, 1983). En el caso del cerdo, los tipos

capsulares A y D (en particular los serotipos A:3, A:5, D:5 y D:3) suelen aislarse con cierta frecuencia de procesos respiratorios (Davies et al. 2003).

Otros factores como la elevada densidad en un ambiente cerrado facilitan la transmisión aérea de patógenos entre distintos corrales de las granjas y dentro de los mismos. (Donham, 1991). Además, los cerdos en las granjas de cría intensiva generalmente son reagrupados y mezclados, sufriendo altos niveles de estrés, lo que causa un estado de inmunosupresión temporal, esto facilita también la adquisición y propagación de enfermedades. Las inadecuadas condiciones de higiene, manejo y ambientales pueden afectar en gran medida al estado sanitario, lo que también predispone a los cerdos a padecer problemas respiratorios (Sorensen et al. 2006)

Transmisibilidad.

Según Thanawongnuwech et al., (2000) y Espinoza y Martínez (2008), el daño primario ocasionado por agentes virales u organismos como *Mycoplasma hyopneumoniae* altera el sistema de defensa, siendo ésta la causa de que el organismo sea más vulnerable a bacterias comensales oportunistas como la *P. multocida* produciéndose así enfermedad.

Neumann et al. (1987) sugieren que afecciones químicas parenquimatosas causadas por altos niveles de amoniaco, sumadas a una deficiente ventilación en los corrales pueden generar un daño primario y predisponer al huésped a padecer infecciones neumónicas por *P. multocida*.

Pese a que la ruta más probable de infección es la vía directa oro nasal (Pijoan, 2006), también se ha descrito la transmisión de *P. multocida* mediante aerosoles, aunque su importancia parece ser relativa (Thomson et al., 1992).

Según Hutyra, (1968) la virulencia de la bacteria puede aumentar mientras ocasiona la enfermedad en un cerdo, de tal manera que, al ser expulsada al ambiente por medio de secreciones mucosas de origen pulmonar, puede afectar otros cerdos y desarrollar la enfermedad incluso en animales de resistencia relativamente buena.

Además, la transmisión también puede producirse de forma vertical, es decir, de madre a hijo por vía transplacentaria. Las fuentes externas del organismo incluyen ratones y roedores. Los pollos también han sido descritos como posibles reservorios, aunque, actualmente, el contacto entre ambas especies animales no es muy probable debido a los modernos sistemas de producción, al menos en los países desarrollados (Pijoan, 2006), Cameron et al. (1996) sugieren que la mayoría de las veces en que se ha aislado la subespecie *gallicida* en el ganado porcino se ha considerado la posibilidad de transmisión de aves a cerdos.

Por otra parte, se ha sugerido que la colonización y/o infección del tracto respiratorio en el hombre por *P. multocida* puede ser debido a la exposición al ganado porcino, siendo habitual encontrar portadores de *P. multocida* algunas personas en contacto con cerdos (Chen et al. 2002). Por lo tanto, las personas en contacto con estos animales (operarios, veterinarios, ganaderos, etc.) y, especialmente, las que tienen alguna enfermedad pulmonar o inmunosupresión de algún tipo, son las más susceptibles a padecer algún tipo de pasteurelosis.

Patogenicidad.

Según Thanawongnuwech et al., (2000) el aparato mucociliar y los macrófagos alveolares pulmonares (MAPs) son los principales mecanismos de defensa del animal y en condiciones de salud normal son capaces de contrarrestar la invasión por *P. multocida*. Solo cuando se altera dicho sistema se puede producir una invasión activa por parte de este microorganismo y desarrollarse una neumonía.

Los virus del síndrome respiratorio y reproductivo porcino, *Mycoplasma hyopneumoniae*, virus de influenza A, circovirus porcino tipo 2 son la causa primaria de enfermedad pulmonar. Cada uno de estos agentes dañan las defensas pulmonares contra los patógenos bacterianos inhalados. Así los porcinos son mayormente expuestos a patógenos oportunistas como *Pasteurella multocida*, *Streptococcus suis*, *Bordetella bronchiseptica*, y *Haemophilus parasuis* (Espinoza y Martínez, 2008).

Así mismo, Iglesias y Trujano, (2000) y Thanawongnuwech et al., (2000) afirman que la interacción entre agentes primarios y secundarios que se presenta en el complejo respiratorio porcino, el primario causa destrucción y disminución de las defensas y el secundario es el patógeno que causa el daño severo y notable, y postulan la interacción entre *M. hyopneumoniae* y *P. multocida* tipo A como ejemplo.

La rinitis atrófica progresiva (RAP) es una enfermedad del complejo respiratorio que afecta la parte superior del aparato respiratorio porcino, y puede producir atrofia de los cornetes, desviación del septo nasal y deformaciones de los huesos de la nariz. La

RAP, es una enfermedad donde pueden interactuar *Bordetella bronchiseptica* y *Pasteurella multocida* serotipos A y D (De Jong, 1992).

Para que *P. multocida* colonice la mucosa nasal debe producirse un daño previo. Este daño lo pueden causar irritantes químicos (ácido acético, amoniaco) y otros patógenos como *B. bronchiseptica* (Perea et al. 2005). Estos factores inducen modificaciones en el epitelio nasal y en la producción de mucus, formando un ambiente idóneo para la colonización por *P. multocida* (Perea et al. 2005; de Jong, 2006). Es entonces cuando se producen los efectos dañinos de la toxina dermonecrótica, aunque se desconoce exactamente su mecanismo de acción (Perea et al. 2005)

La toxina dermonecrótica producida por las cepas del tipo D, que estimula la resorción del hueso, activa a los osteoblastos y finalmente, produce rotura ósea por los osteoclastos. Por lo tanto, en los procesos de RAP los principales cambios encontrados son pérdida de hueso en los cornetes nasales, y acortamiento y ladeado de la jeta. La toxina está codificada por el gen denominado *toxA*, el cual produce una proteína similar a la producida por *B. bronchiseptica* (De Jong, 1992; Guillespi y Timoney, 1983).

Las cepas del tipo A, que se implican en casos de neumonía, poseen una cápsula antifagocítica de ácido hialurónico, relacionada con la virulencia y están dotadas de fimbrias de tipo IV que facilitan la colonización (Ewer et al. 2006).

Diagnostico.

Varios autores concluyen que las condiciones de cultivo pueden influir sobre la expresión de los caracteres bioquímicos, razón por la cual, en los últimos años, la aplicación de técnicas moleculares basadas en el estudio de los ácidos nucleicos, han facilitado la detección e identificación taxonómica de *P. multocida*. Una de estas alternativas, es el uso de la reacción en cadena de la polimerasa (PCR), que mediante la amplificación de una secuencia específica de ADN ha permitido la detección de *Pasteurella multocida* en cultivos mixtos o muestras clínicas de origen porcino, demostrando alta sensibilidad y eficacia (Petersen et al., 2001; Townsend et al., 2001)

Vera L., Yanedt A., Ortiz L. y José F. (2015) compararon métodos bioquímicos y no serológicos con técnicas moleculares en su estudio. Obtuvieron muestras de pulmones con lesiones neumónicas, mediante un hisopado recolectaron el exudado proveniente del pulmón y lo cultivaron en medios selectivos para *Pasteurella multocida,* las colonias obtenidas se subcultivaron en agar sangre para obtener colonias puras de *P. multocida.* A cada uno de los aislados recogidos se les realizó la tinción de Gram, se valoró la capacidad de crecimiento en agar MacConkey y se evaluó las actividades bioquímicas y metabólicas de producción de catalasa, oxidasa e indol (Weaver y Collins, 1981)

En el mismo estudio realizado por (Vera L. Yanedt A., Ortiz L. José F., 2015) se publicó la serotipificación capsular en la identificación del tipo capsular de la *P. multocida* a partir de cultivos, basados en dos métodos reportados por la literatura para el tipo capsular D y el tipo capsular A. Estos autores usaron la caracterización

genotípica por medio de PCR, previamente usaron la extracción y purificación del ADN de cada una de las cepas, siguiendo el método fenolcloroformo descrito por Sambrook et al., (1989). Estas amplificaciones permiten diferenciar entre los tipos capsulares A, B, D y E.

Los cultivos bacterianos de *P. multocida* en agar sangre, las colonias se observan pequeñas, circulares y convexas de 1 a 3 mm de diámetro, generalmente de aspecto mucoso y de color grisáceo o blanquecino y con olor característico debido a la producción de indol (koneman et al. 1999).

Los métodos histopatológicos son de gran ayuda, pero no dan una certeza final de la presencia de *P. multocida* en tejidos neumónicos (Pijoan, 2006), por lo cual se debe usar esta prueba en conjunto con otros métodos diagnósticos.

El diagnóstico diferencial ha de incluir: virus Influenza*, A. pleuropneumoniae, B. bronchiseptica, Salmonella cholerasuis* e infecciones por *M. hyopneumoniae*, entre otros.

Lesiones.

Las lesiones provocadas se limitan a la cavidad torácica y son similares a la mayoría de neumonías de origen bacteriano. En muchas ocasiones las lesiones están superpuestas a aquellas producidas por *M. hyopneumoniae* en la Neumonía Enzoótica Porcina (imagen 1). Por regla general se observa una consolidación, con espuma en la tráquea, y en ocasiones se producen adhesiones, abscesos y pericarditis. Existe una

clara línea de demarcación entre el tejido sano y el tejido afectado, que presenta una decoloración que va desde el rojo al verde grisáceo, dependiendo del curso de la infección (Pijoan, 2006) (imagen 2).

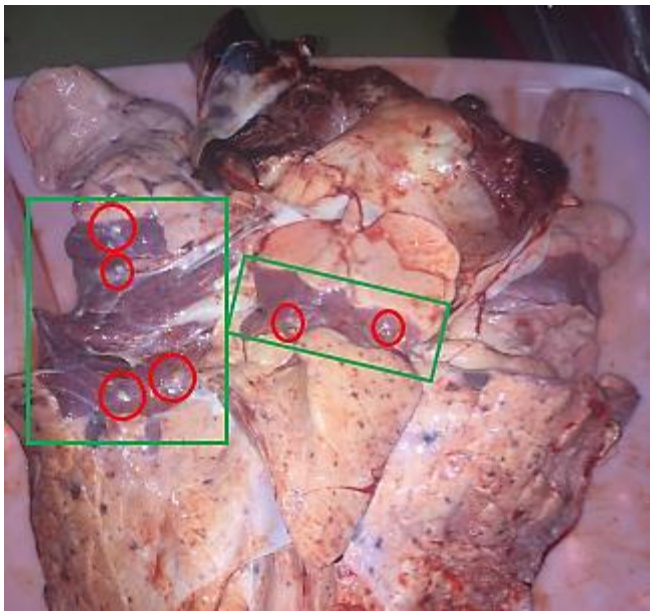

Imagen 1: imagen ventral del lóbulo accesorio del pulmón derecho en la cual se observan microabscesos circulares bien delimitados con centro encapsulado y cambio de coloración del tejido periférico, multifocales generalizadas en toda la superficie pulmonar compatibles con *P. multocida* (círculos rojos) superpuestas en tejido pulmonar consolidado ocasionado por *M. hyopneumoniae* (rectángulos verdes).

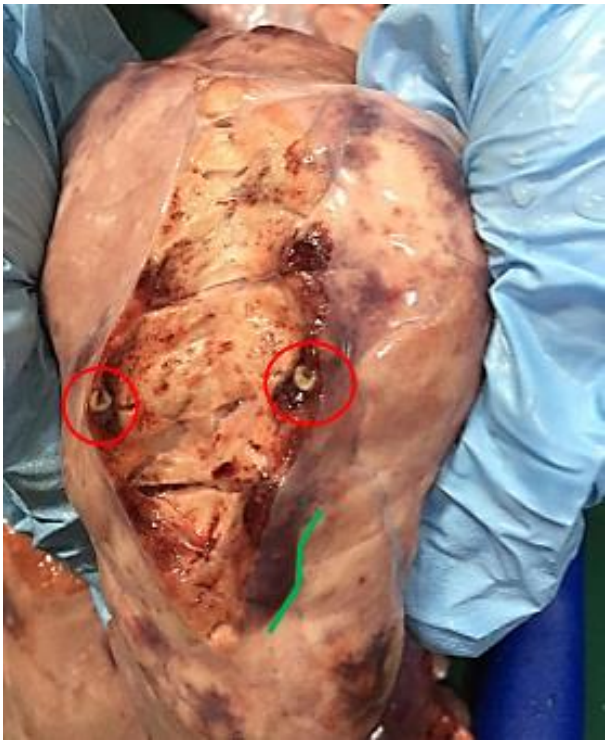

Imagen 2: corte longitudinal sobre la superficie pulmonar en la cual se observa un microabsceso circular con centro blanquecino y con coloración rojo negruzco a su alrededor sobre el tejido (círculos rojos). Observe la demarcación entre tejido sano y tejido patológico (línea verde).

Según López, (2006) y Trigo Tavera, (2011) las lesiones macroscópicas halladas se describen como bronconeumonía supurativa grave con múltiples abscesos o solo como una bronconeumonía crónica supurativa, aunque también reportan la aparición de una bronconeumonía fibrinosa de ubicación cráneo-ventral que en algunos casos puede llegar a ser mortal. Al igual que Pijoan, (2006), Trigo Tavera, (20011) y López (2006) sugieren la posible aparición de pericarditis (imagen 3). Los cerdos pueden desarrollar una pleuroneumonía intersticial fibrinosa con presencia de pleuritis y adherencias fibrinosas con la misma pleura o el pericardio, e incluso se reporta el

posible desarrollo de poliartitis fibrinopurulenta en cerdos que tuvieron afecciones graves por *P. multocida* (Trigo Tavera, 2011).

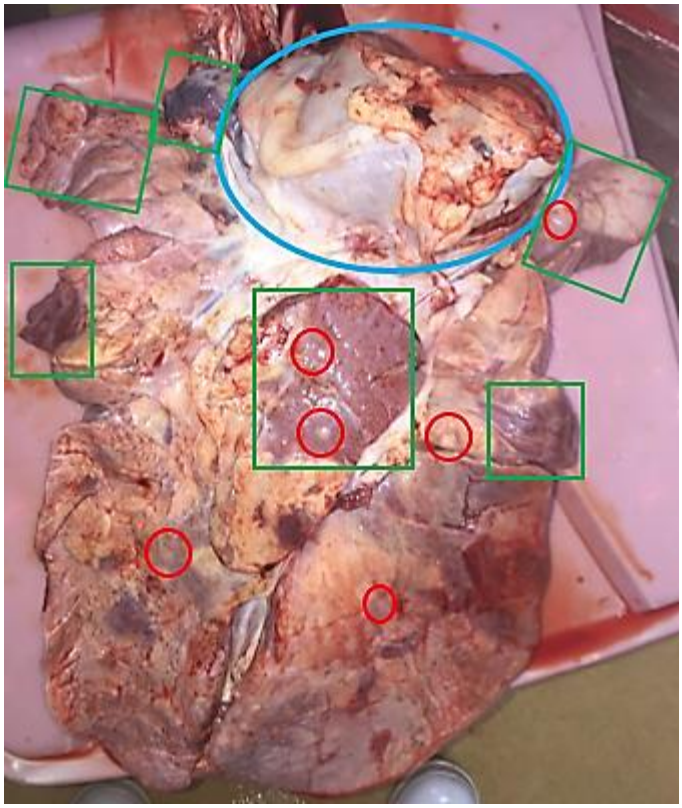

Imagen 3: imagen ventral de los pulmones y el corazón de un cerdo. Obsérvese la presencia de lesiones consolidativas en el lóbulo accesorio y en las porciones distales de los lóbulos cardiacos de ambos pulmones compatibles con *M. hyopneumoniae* (rectángulos verdes), sumadas a la presencia de microabscesos multifocales generalizados compatibles con *P. multocida* (círculos rojos), y cambios de coloración sobre el tejido pulmonar. Note también la sobreproducción de fibrina de color blanco que rodea el pericardio, compatible con pericarditis (circulo azul).

Histológicamente se observa una bronconeumonía exudativa lobular, con infiltración de neutrófilos polimorfonucleares en bronquios, bronquiolos y alveolos, además de acompañarse de pérdida de epitelio y establecimiento de fibrina (Pijoan, 2006).

Objetivos.

Objetivo general.

Cuantificar los decomisos en la planta de beneficio integral de Porcicarnes® ocasionados por lesiones compatibles con *P. multocida* y posteriormente analizadas por métodos histopatológicos.

Objetivos específicos.

Identificar macroscópicamente las lesiones compatibles con *P. multocida* presentes en el tejido pulmonar en los cerdos beneficiados en la planta de beneficio integral de Porcicarnes®.

Hallar la frecuencia de lesiones macroscópicas compatibles con *P. multocida* en la planta de beneficio integral de Porcicarnes® con los datos contenidos en los registros de decomisos de la inspección post mortem de víscera roja.

Realizar muestreo de tejidos pulmonares afectados con lesiones macroscópicas compatibles con *P. multocida* y remitirlos al laboratorio para un análisis histopatológico.

Materiales y metodología.

Este estudio se llevó a cabo en la plata de beneficio integral Porcicarnes®, ubicada en la vereda Yaumalito del corregimiento San Antonio de Prado de la ciudad de Medellín (Antioquia-Colombia).

Se inspeccionaron todos los pulmones de los cerdos sacrificados para poder determinar la presencia de lesiones pulmonares y el tipo de lesión anatomopatológica, mediante un análisis observacional y descriptivo de las vísceras rojas.

Se tuvo en cuenta 66.450 cerdos sacrificados entre el día 01 del mes de marzo y el día 22 del mes de junio del año 2019, procedentes de granjas propias de la compañía Antioqueña de Porcinos S.A.S. ubicadas en el departamento de Antioquia.

Los cerdos eran provenientes de granjas tecnificadas, con un sistema de producción de múltiples sitios, es decir, una granja ubicada en una zona geográfica diferente para cada etapa zootécnica productiva (cría, precebo, cebo y levante).

Las granjas analizadas en este estudio fueron: Andres, Aragon (1, 2, 3), Argentina (1, 2, 3, 4, 5, 6, 7, 8, 9, 10, 11, 12), Astillero, Baño (1, 2), Bosque (1, 2, 3, 4, 5, 6, 7), Bosque precebo, Charco negro (CH. N) (1, 2, 3, 4, 5, 6), Don Nelson, La China, La Trampa, Malo, Molinos, Palo Blanco, Pantanos, Quirimara, San Luis, Televisora y Trinidad (1, 2).

Gracias a una capacitación y entrenamiento adecuado del médico veterinario practicante de la planta, se realizó una inspección de cada una de las vísceras rojas, en

la cual se identificó y clasificó las lesiones macroscópicas encontradas en los pulmones, corazón, hígado, pleura, pericardio, diafragma, tráquea y esófago.

El procedimiento de inspección de la víscera roja se lleva a cabo en una plataforma que cuenta con la presencia de dos ganchos en los cuales será sujetada cada víscera roja. El personal de la planta se encarga de la evisceración tanto de la víscera blanca como de la víscera roja. La persona encargada de la extracción de la víscera roja de la canal debe sujetarla en uno de los ganchos donde posteriormente será sometida a una rigurosa inspección. Dicha inspección se hace de manera sistemática para garantizar que se inspeccionó la totalidad de la víscera roja y evitar así el consumo de partes que no fueron aprobadas para consumo humano y que podrían representar un riesgo potencial de generar una enfermedad de transmisión alimentaria (ETA) para el consumidor final.

Inicialmente se debe realizar la extracción de la vesícula biliar, ya que por su contenido ácido y alta fragilidad a la manipulación se podría realizar una contaminación con bilis de los pulmones, corazón, hígado, diafragma y/o esófago, lo cual se traduciría en el decomiso total de la víscera roja. Una vez se retira la vesicular biliar se debe someter la víscera roja a una observación detallada, iniciando por los pulmones, se deben observar ambos pulmones (derecho e izquierdo) con todas sus lobulaciones, se recomienda observar tanto la cara parietal, como la cara visceral de los pulmones, al igual que la pleura que los recubre. En los casos donde se sospecha de alteraciones, el inspector procederá a realizar palpación de los pulmones para identificar anormalidades en la textura y en caso de ser necesario, se procederá a realizar una incisión sobre dicha estructura (no se recomienda en caso de abscesos debido al

riesgo de contaminación de la víscera roja, de utensilios de trabajo, de la plataforma, de la indumentaria, entre otros). En los casos donde se sospecha de alteraciones por agentes biológicos se recomienda la observación e incisión de los linfonodos regionales. Luego se procede a la inspección visual del corazón y del pericardio sumada a una palpación e incisión por el septo interventricular para observar los atrios, ventrículos, miocardio, válvulas y demás estructuras. El análisis visual del hígado involucra todos los lóbulos hepáticos y los linfonodos hepáticos, se debe apoyar la inspección con una palpación total del hígado. Se deben inspeccionar estructuras como el diafragma, el esófago y linfonodos para emitir un dictamen final de la víscera.

Los hallazgos fueron registrados en un software de la empresa y en un ábaco (imagen 4) que contenía las lesiones más frecuentemente encontradas durante la inspección post mortem. Una vez finalizaba la inspección de un lote de cerdos provenientes de una granja, el registro contenido en el ábaco era transcrito a un formato. Finalmente, los datos contenidos en los formatos por cada granja, fueron transcritos en el libro de registros de decomisos de las vísceras rojas de los cerdos sacrificados en la planta de beneficio integral Porcicarnes®.

Imagen 4: Abaco para registrar los hallazgos durante la inspección post mortem de las vísceras rojas.

Para la realización de este estudio se tomó en cuenta únicamente las lesiones macroscópicas pulmonares que fueron clasificadas compatibles con *P. multocida,* y se determinó la prevalencia de pulmones afectados mediante la siguiente formula:

Prevalencia de pulmones afectados = (N° pulmones lesionados / N° animales sacrificados) *100.

Se cuantificó la prevalencia de lesiones compatibles con *P. multocida* en cada una de las granjas de donde provenían los cerdos cada mes, así mismo se identificó la prevalencia total de lesiones en la totalidad de cerdos sacrificados durante los meses

de marzo, abril, mayo y junio, y por último se identificó la prevalencia total de lesiones macroscópicas observadas entre marzo y junio del 2019.

De los pulmones que presentaron alteraciones compatibles con *P. multocida,* se realizó un muestreo al azar de tejido pulmonar que contenía porciones tanto de tejido sano como de tejido patológico con presencia de múltiples abscesos (imagen 5). En total se tomaron 11 muestras, las cuales tenían un tamaño de aproximadamente 1 cm, luego fueron depositadas en frascos para muestras debidamente marcados con el número de la muestra y la granja de procedencia (imagen 6), y luego conservadas con formol al 10% en proporción 1:10, siendo 1 el tejido y 10 el formol, las muestras no se refrigeraron debido al tipo de prueba que iban a ser sometidas (imagen 7).

Imagen 5: Muestra de tejido pulmonar con porción de tejido aparentemente sano y patológico.

Imagen 6. Frasco de muestra marcado para un reporte adecuado por parte del laboratorio.

Imagen 7. Muestra conservada en formol en proporción 1:10.

Las muestras fueron enviadas al laboratorio de diagnóstico veterinario Animed Ltda., expertos en el área de sanidad aviar y porcícola, donde fueron sometidas a un análisis histopatológico por parte de los profesionales del laboratorio, con la finalidad de identificar los cambios y alteraciones presentes en los diferentes tejidos pulmonares, para posteriormente realizar una discusión entre los resultados presentados por el laboratorio y la literatura reportada, y poder así correlacionar dichos cambios histológicos con los ocasionados por *P. multocida.*

Los 11 pulmones muestreados pertenecían a cerdos provenientes de las granjas Argentina 12 (2 muestras), Molinos, Aragón 2, Bosque 1, Aragón 3, Baño 1, Palo Blanco y Pantanos (imagen 8).

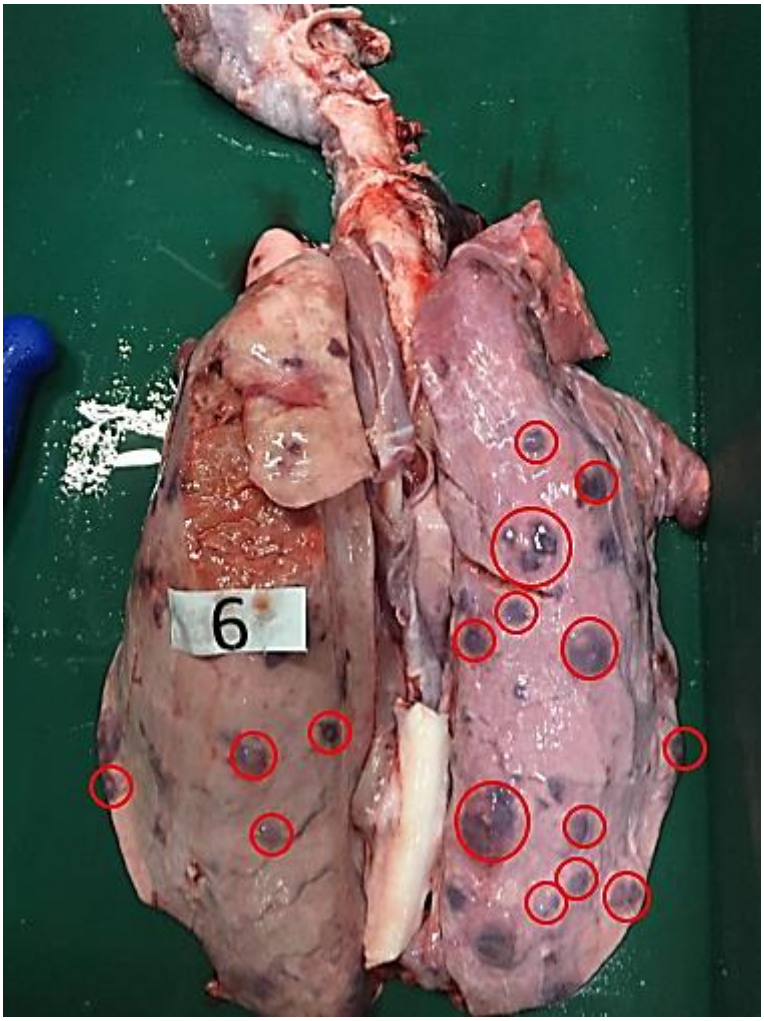

Imagen 8: imagen dorsal de los pulmones de un cerdo. Observe la presencia de abscesos circulares con distribución multifocal coalescente, generalizados sobre la superficie pulmonar con centro blanquecino y coloración purpura negruzco alrededor, compatible con *P. multocida* (círculos rojos).

Resultados.

En este estudio, se obtuvo para un total de 66.450 animales sacrificados durante marzo, abril, mayo y junio, una prevalencia de 1,13% de animales con alteraciones compatibles con *P. multocida*, con un total de 751 casos registrados. Mayo fue el mes que tuvo el mayor número de animales sacrificados 18.061 cerdos y junio el mes con menos número 13.443 cerdos hasta el día 22 de ese mes (grafico 1).

Grafico 1: Número total de animales sacrificados en cada mes.

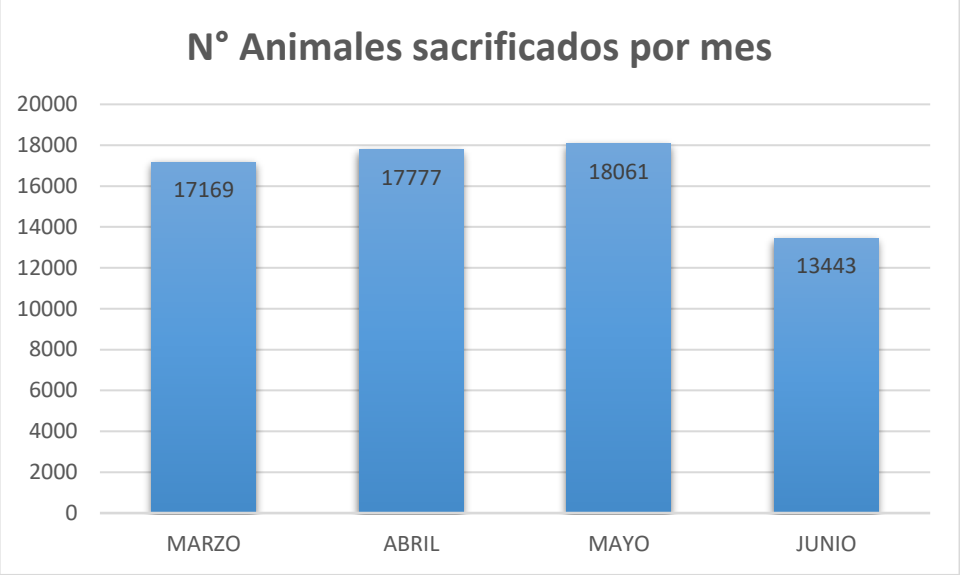

Mayo fue el mes que tuvo el mayor número de lesiones compatibles con *Pasteurella multocida* de los 4 meses analizados en este estudio, con un total de 241 casos registrados, por otro lado, junio fue el mes que tuvo el menor número de lesiones

registradas, descartándose los datos de la última semana de este mes en este estudio (grafico 2).

Grafico 2: Número total de lesiones compatibles con *P. multocida* en cada mes.

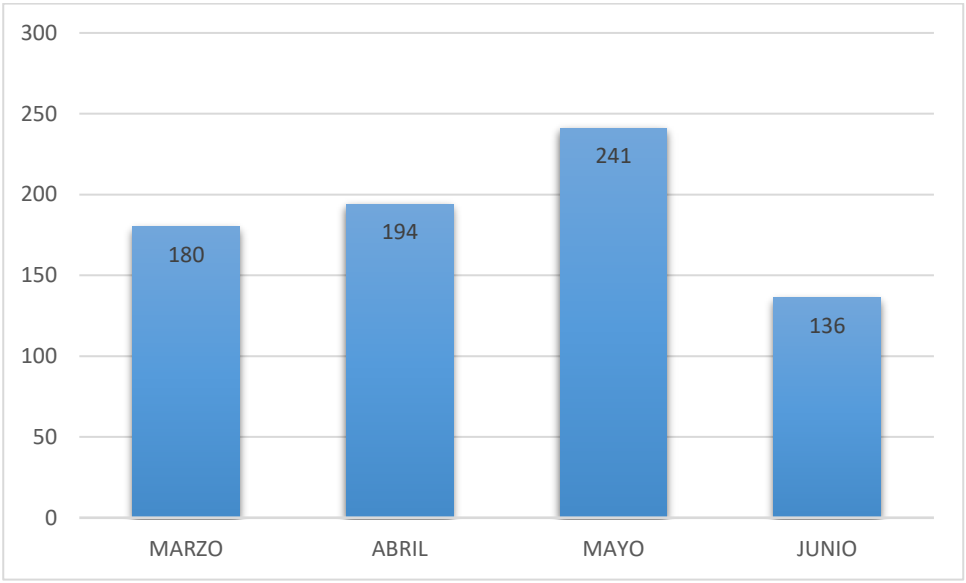

En este trabajo se observó que durante los 4 meses analizados, la prevalencia más alta de lesiones compatibles con *P. multocida* fue de 1.33%, obtenida durante el mes de mayo, en donde adicionalmente se obtuvieron prevalencias superiores al 5% en 6 granjas. Por otro lado, junio fue el mes que presentó la prevalencia total más baja de los 4 meses analizados en este trabajo y solo se identificó una granja cuya prevalencia fue superior al 5%.

Para el mes de marzo la prevalencia fue de 1,05% de un total de 17.169 animales sacrificados, en donde las prevalencias más altas fueron en las granjas Baño 1, Bosque 1, Bosque 3 y Trinidad 2, siendo mayor al 5% (tabla 1).

La prevalencia obtenida en abril fue del 1,09% para un total de 17.777 animales sacrificados, superando de manera no significativa la del mes de marzo. En este mes

se encontró una prevalencia más alta en granjas como Argentina 10 que fue de 5,5% y en Charco Negro 4 la cual fue de 12,5% (tabla 2).

Para el mes de mayo, en donde se sacrificaron 18.061 cerdos, se obtuvo una prevalencia total de 1.33%. De igual manera se obtuvo prevalencias mayores al 10% en granjas como Aragon 2, Aragon 3, Bosque 1 y Molinos, y superiores al 5% en granjas como Aragon 1 y Palo Blanco (tabla 3).

Finalmente, para el mes de junio (hasta el día 22) se contó con total de 13.443 animales sacrificados para una prevalencia de 1,01%, siendo esta la más baja en este estudio, de igual manera solo hubo una granja que supero el 5% de prevalencia y fue Argentina 3 con un 9,09% (tabla 4).

Tabla 1: prevalencia de lesiones compatibles con *P. mutocida* en marzo.

GRANJA	ANIMALES	N° *Pasteurella*	% *Pasteurella*
ARGENTINA 12	4517	34	0,75
ARAGON 2	3075	31	1,01
ARAGON 3	2656	29	1,09
ARGENTINA 11	1800	16	0,89
ARAGON 1	1683	20	1,19
TRAMPA	459	1	0,22
MOLINOS	376	9	2,39
ARGENTINA 2	372	9	2,42
ARGENTINA 1	304	3	0,99
ARGENTINA 3	303	3	0,99
DON NELSON	248	4	1,61
ANDRES	191	2	1,05
ARGENTINA 9	188	2	1,06
PALO BLANCO	168	5	2,98
ARGENTINA 5	150	0	0,00
ARGENTINA 7	138	3	2,17
ARGENTINA 8	132	2	1,52
ARGENTINA 10	90	1	1,11
TELEVISORA	46	0	0,00
CH. N 5	41	0	0,00
CH. N 4	28	0	0,00
CH. N 1	21	0	0,00
SAN LUIS	21	0	0,00
BAÑO 1	18	1	5,56
CH. N 6	18	0	0,00
PANTANOS	18	1	5,56
MALO	16	0	0,00
LA CHINA	14	0	0,00
BOSQUE 1	13	1	7,69
BAÑO 2	12	0	0,00
BOSQUE 2	12	0	0,00
BOSQUE 3	12	1	8,33
CH. N 2	12	0	0,00
BOSQUE 7	8	0	0,00
TRINIDAD 2	6	2	33,33
ASTILLERO	3	0	0,00
TOTAL:	**17169**	**180**	**1,05**

Tabla 2: prevalencia de lesiones compatibles con *P. mutocida* en abril.

GRANJA	ANIMALES	N° *Pasteurella*	% *Pasteurella*
ARGENTINA 11	3439	29	0,84
BOSQUE 1	2564	15	0,59
PALO BLANCO	2446	28	1,14
BOSQUE 2	2135	18	0,84
ARGENTINA 7	1774	15	0,85
BOSQUE 3	1032	3	0,29
PANTANOS	604	5	0,83
ARGENTINA 10	602	34	5,65
LA CHINA	526	9	1,71
LA TRAMPA	504	3	0,60
ARAGON 3	478	5	1,05
ARGENTINA 9	474	12	2,53
MOLINOS	297	11	3,70
ARGENTINA 8	270	1	0,37
CH. N 1	100	2	2,00
MALO	90	1	1,11
TELEVISORA	81	1	1,23
CH. N 6	45	0	0,00
ARAGON 1	42	0	0,00
ARGENTINA 12	36	0	0,00
BAÑO 1	32	0	0,00
BAÑO 2	31	0	0,00
BOSQUE 5	25	0	0,00
CH. N 5	23	0	0,00
SAN LUIS	22	0	0,00
BOSQUE 7	21	0	0,00
CH. N 4	16	2	12,50
BOSQUE 6	10	0	0,00
BOSQUE PRECEBO	9	0	0,00
ARAGON 2	8	0	0,00
ARGENTINA 4	8	0	0,00
CH. N 2	7	0	0,00
CH. N 3	6	0	0,00
ARGENTINA 3	5	0	0,00
ARGENTINA 5	5	0	0,00
ASTILLERO	5	0	0,00
TRINIDAD 1	5	0	0,00
TOTAL:	**17777**	**194**	**1,09**

Tabla 3: prevalencia de lesiones compatibles con *P. mutocida* en mayo.

GRANJA	ANIMALES	N° *Pasteurella*	% *Pasteurella*
BAÑO 1	4099	59	1,44
ARGENTINA 9	3479	59	1,70
ARGENTINA 10	2511	40	1,59
BOSQUE 3	1254	4	0,32
BOSQUE 7	1062	16	1,51
BOSQUE 6	958	4	0,42
ARGENTINA 8	717	6	0,84
TRINIDAD 1	618	1	0,16
LA CHINA	598	2	0,33
CHARCO NEGRO 1	576	11	1,91
BAÑO 2	468	4	0,85
TELEVISORA	412	4	0,97
LA TRAMPA	357	0	0,00
MALO 2	146	1	0,68
BOSQUE 5	117	0	0,00
ARAGON 1	77	7	9,09
ARGENTINA 4	76	2	2,63
ASTILLERO	68	1	1,47
ARAGON 2	58	6	10,34
CHARCO NEGRO 6	51	1	1,96
ARGENTINA 11	47	0	0,00
ARAGON 3	38	5	13,16
CHARCO NEGRO 4	38	1	2,63
CHARCO NEGRO 5	29	0	0,00
PALO BLANCO	28	2	7,14
ARGENTINA 12	25	0	0,00
SAN LUIS	25	0	0,00
ARGENTINA 3	21	0	0,00
ARGENTINA 7	16	0	0,00
ARGENTINA 5	15	0	0,00
DON NELSON	15	0	0,00
MOLINOS	14	2	14,29
CHARCO NEGRO 2	12	0	0,00
TRINIDAD 2	12	0	0,00
BOSQUE 1	9	3	33,33
ARGENTINA 2	6	0	0,00
ARGENTINA 6	6	0	0,00
CHARCO NEGRO 3	3	0	0,00
TOTAL:	**18061**	**241**	**1,33**

Tabla 4: prevalencia de lesiones compatibles con *P. mutocida* en junio.

GRANJA	ANIMALES	N° *Pasteurella*	% *Pasteurella*
BAÑO 2	3627	35	0,96
TELEVISORA	3577	49	1,37
BOSQUE 5	1847	13	0,70
CH. N 1	1212	12	0,99
ARGENTINA 10	1147	11	0,96
ASTILLERO	668	6	0,90
DON NELSON	375	3	0,80
LA TRAMPA	308	0	0,00
CH. N 2	89	0	0,00
MOLINOS	71	2	2,82
ARAGON 1	56	0	0,00
CH. N 6	54	0	0,00
ARGENTINA 9	52	1	1,92
ARGENTINA 11	43	0	0,00
ARGENTINA 12	42	1	2,38
ARAGON 3	41	0	0,00
ARGENTINA 4	41	2	4,88
CH. N 5	41	0	0,00
CH. N 4	34	0	0,00
SAN LUIS	32	0	0,00
ARGENTINA 1	11	0	0,00
ARGENTINA 3	11	1	9,09
QUIRIMARA	13	0	0,00
PALO BLANCO	12	0	0,00
ARGENTINA 8	9	0	0,00
ARAGON 2	7	0	0,00
ARGENTINA 5	5	0	0,00
ARGENTINA 6	5	0	0,00
CH. N 3	5	0	0,00
PANTANOS	5	0	0,00
TRINIDAD 2	2	0	0,00
ANDRES	1	0	0,00
TOTAL:	**13443**	**136**	**1,01**

Las granjas Trinidad 2, Bosque 1, Molinos, Aragon 3, Charco Negro 4 y Aragon 2 tuvieron una prevalencia mayor al 10% en su respectivo mes, siendo estas las más altas obtenidas en este estudio, seguidas por las prevalencias entre el 5% y el 10% obtenidas en granjas como Aragon 1, Argentina 3, Bosque 3, bosque 1, Palo Blanco, Argentina 10, Baño 1 y Pantanos (tabla 5).

Tabla 5: granjas con prevalencias superiores de lesiones compatibles con *P. multocida.*

GRANJA	MES	N° ANIMALES	% *Pasteurella*	N° *Pasteurella*
TRINIDAD 2	MARZO	6	33,33	2
BOSQUE 1	MAYO	9	33,33	3
MOLINOS	MAYO	14	14,29	2
ARAGON 3	MAYO	38	13,16	5
CH. N 4	ABRIL	16	12,50	2
ARAGON 2	MAYO	58	10,34	6
ARAGON 1	MAYO	77	9,09	7
ARGENTINA 3	JUNIO	11	9,09	1
BOSQUE 3	MARZO	12	8,33	1
BOSQUE 1	MARZO	13	7,69	1
PALO BLANCO	MAYO	28	7,14	2
ARGENTINA 10	ABRIL	602	5,65	34
BAÑO 1	MARZO	18	5,56	1
PANTANOS	MARZO	18	5,56	1

Los resultados de histopatología 1 de la granja Argentina 12 reportaron, microscópicamente se observa neumonía abscedativa observándose centro de necrosis de licuefacción, células inflamatorias alrededor y proliferación de tejido fibroso conteniendo el proceso a la periferia (imagen 9). En otros segmentos de pulmón se observa neumonía intersticial generalizada, caracterizada por la infiltración de células inflamatorias de tipo linfohistiocitario en los septos alveolares, acompañado de leve

edema intersticial y en la luz alveolar y leve neumonía aguda, encontrándose escasas células inflamatorias en la luz bronquioalveolar (imagen 10). Se debe considerar la presentación de procesos infecciosos y tromboembólicos bacterianos.

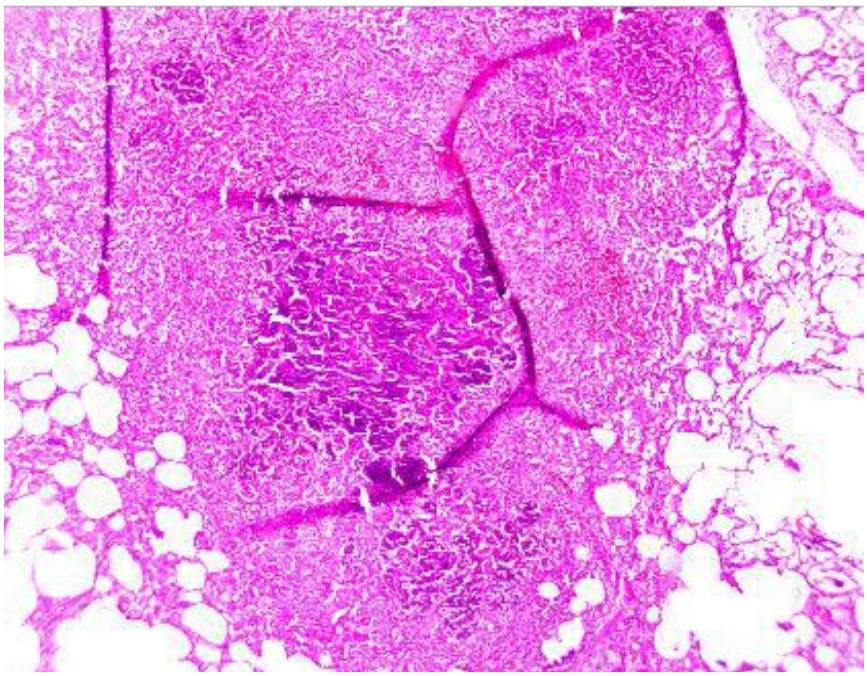

Imagen 9.

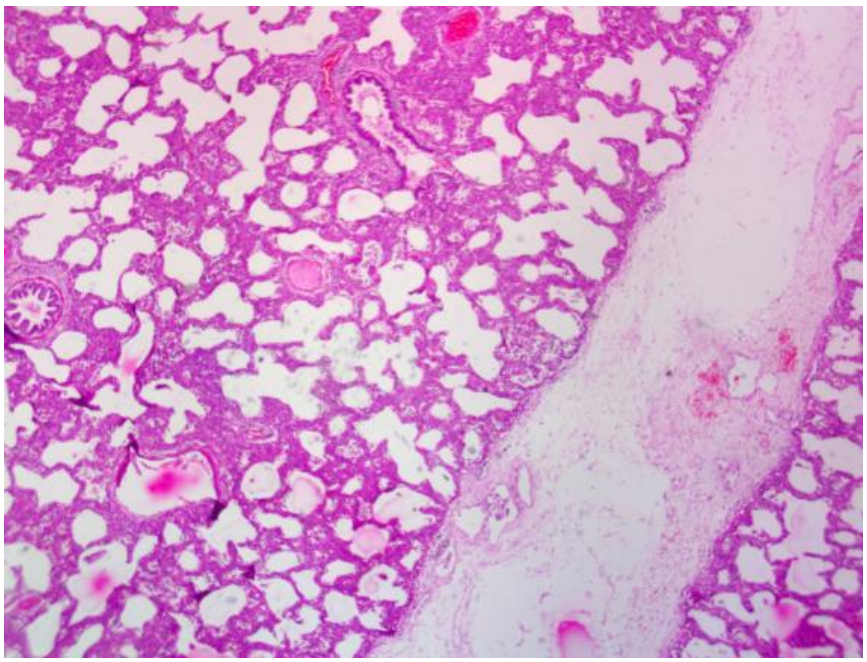

Imagen 10.

La histopatología 2 era de la granja Argentina 12, se observa neumonía abscedativa multifocal observándose centro de necrosis de licuefacción, formas bacterianas de cocobacilos, células inflamatorias alrededor en su mayoría neutrófilos degenerados y proliferación de tejido fibroso conteniendo el proceso a la periferia (imagen 11). Se sugiere la presencia de procesos infecciosos y tromboembólicos bacterianos por A. pleuropneumoniae, sin descartar otras entidades bacterianas.

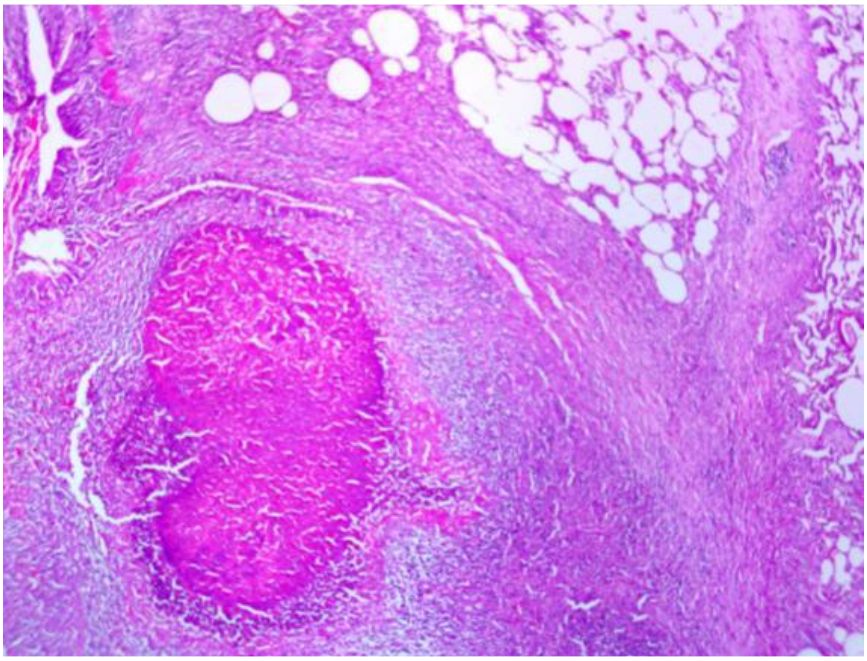

Imagen 11.

Los resultados de la histopatología 3 de la granja Molinos, se observa neumonía abscedativa multifocal observándose centro de necrosis de licuefacción, células inflamatorias alrededor en su mayoría neutrófilos degenerados y proliferación de tejido fibroso conteniendo el proceso a la periferia (imagen 12). Adicionalmente mediante tinción de Gram se evidenció presencias bacterianas con forma de cocos (imagen 13). Se debe considerar la presentación de procesos infeccioso y tromboembólicos bacterianos.

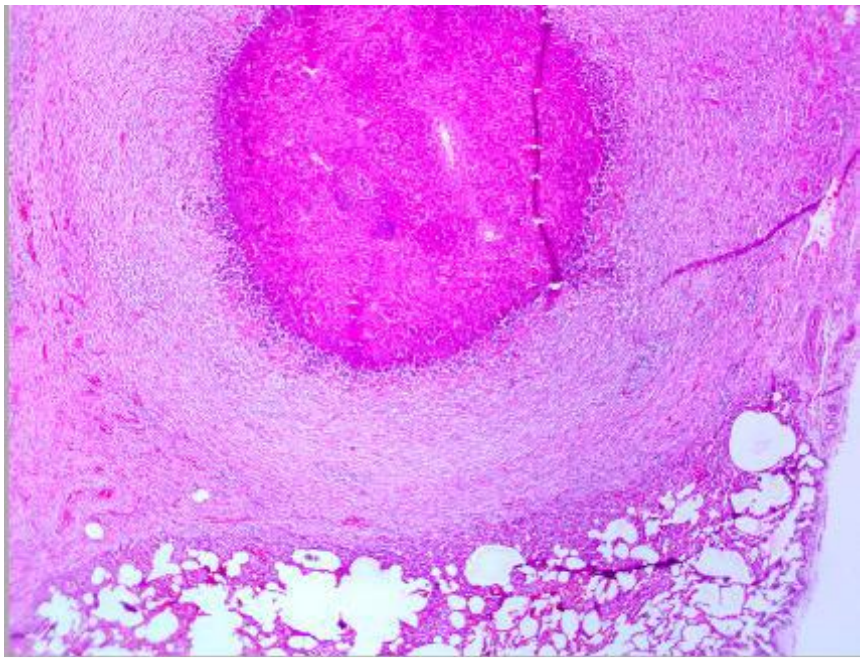

Imagen 12.

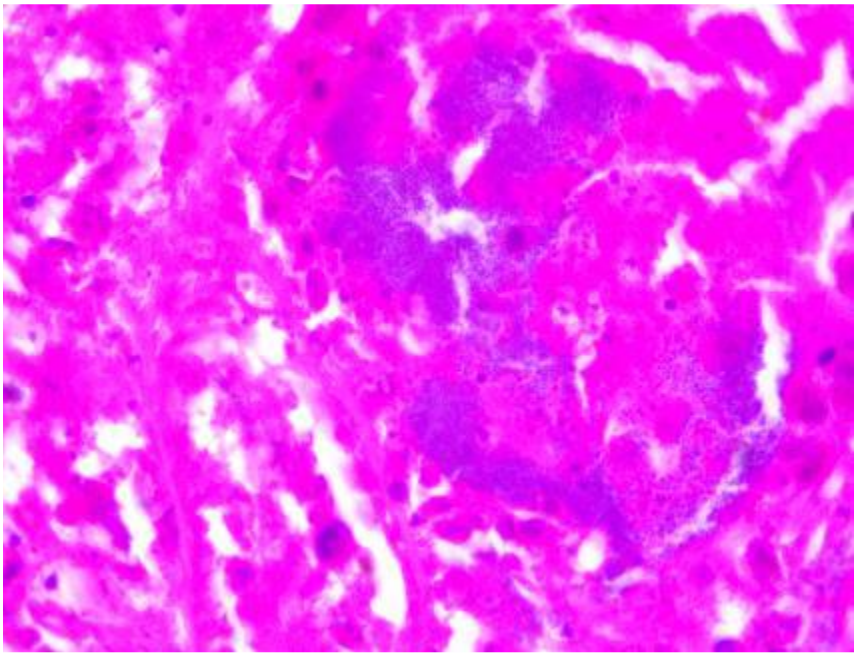

Imagen 13.

En la histopatología 4 de la granja Aragon 2, se observa leve patrón de neumonía interlobular, caracterizada por colapso alveolar y presencia escasa de células inflamatorias en los espacios alveolares (imagen 14). Los expertos del

laboratorio sugieren considerar la presentación de neumonía tromboembólica aguda bacteriana por *P. multocida, A. suis, S. suis*, entre otros.

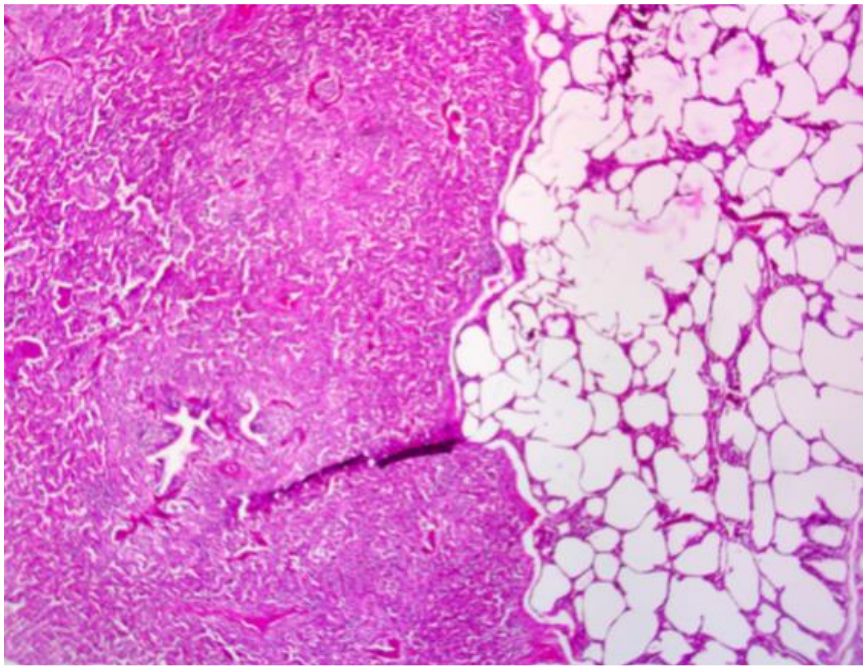

Imagen 14.

La histopatología 5 era proveniente de la granja Aragon 3, se reporta leve neumonía broncointersticial y bronconeumonía supurativa, caracterizada por infiltración peribronquial de linfocitos y leve a moderada presencia de células inflamatorias de tipo mixto en la luz bronquioalveolar, acompañado de moderado edema (imagen 15). Por otra parte, se observa fibrosis de la pleura visceral parietal, lo cual se pueden asociar a procesos efusivos o inflamatorios previos (imagen 16). Se puede asociar a cambios por cuadros infecciosos agudos relacionados con Neumonía Enzoótica Porcina.

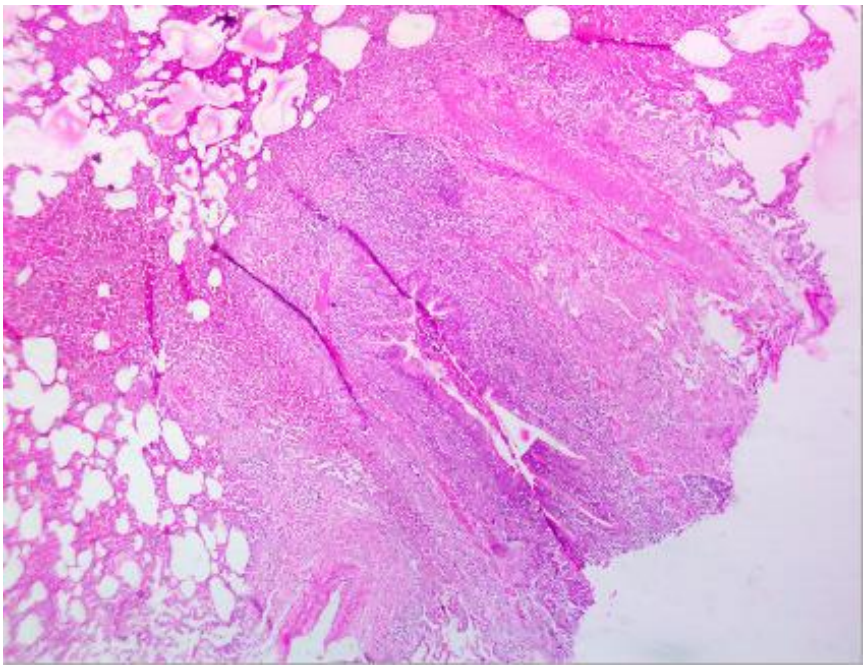

Imagen 15.

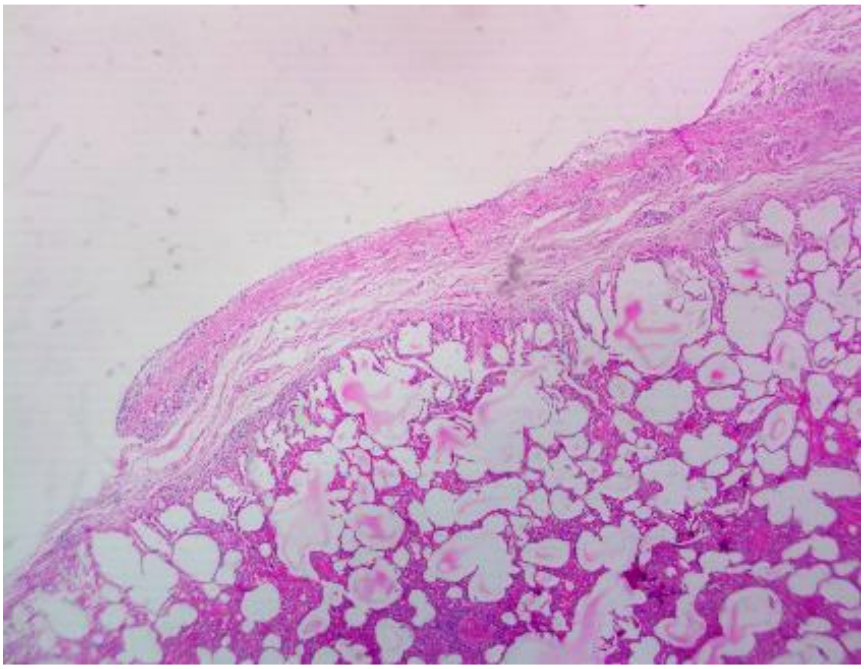

Imagen 16.

La histopatología 6 de la granja Baño 1 reporta neumonía abscedativa caracterizada por foco de necrosis de licuefacción acompañado de proliferación de

fibroblastos y formación de tejido capsular (imagen 17). El laboratorio reporto presencia de neutrófilos y macrófagos al observarse la placa con mayor aumento. Se debe considerar neumonías de posible origen embolico bacteriano con abscesos pulmonares.

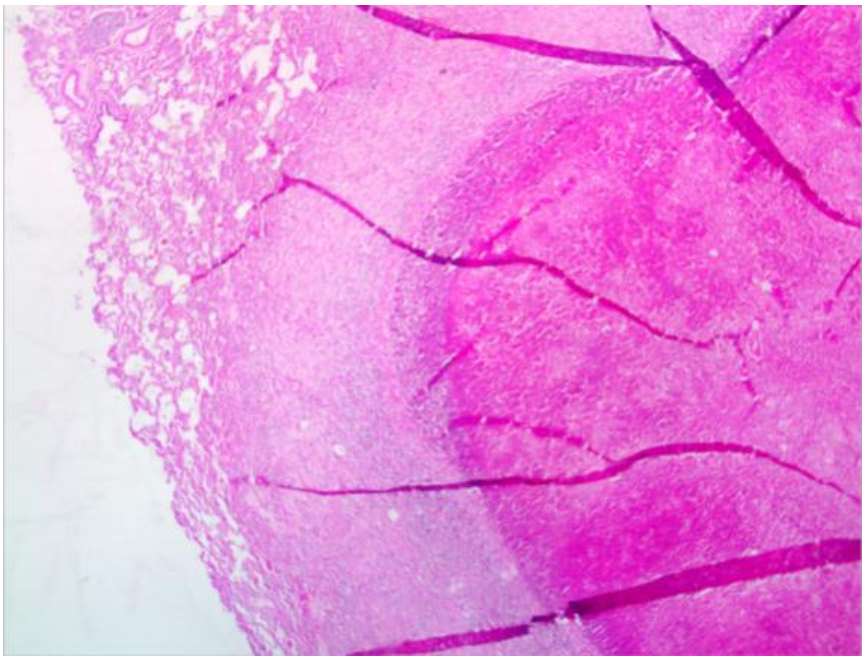

Imagen 17.

En la muestra del cerdo de la granja Bosque 1, de la histopatología 7, se observa los indicios de pleuritis crónicas previamente resuelta, caracterizada por la moderada fibroplasia de la pleura visceral, acompañado en varios fragmentos de neumonía abscedativa multifocal, observándose foco de necrosis de licuefacción rodeada por neutrófilos y macrófagos, acompañado de proliferación de fibroblastos y formación de tejido capsular (imagen 18). Se debe considerar la presentación de procesos infecciosos efusivos previos (pleuritis previas) y activos pulmonares de posible origen embólico bacteriano (abscesos pulmonares) por *A. pleuropneumoniae, A. suis o S. suis*.

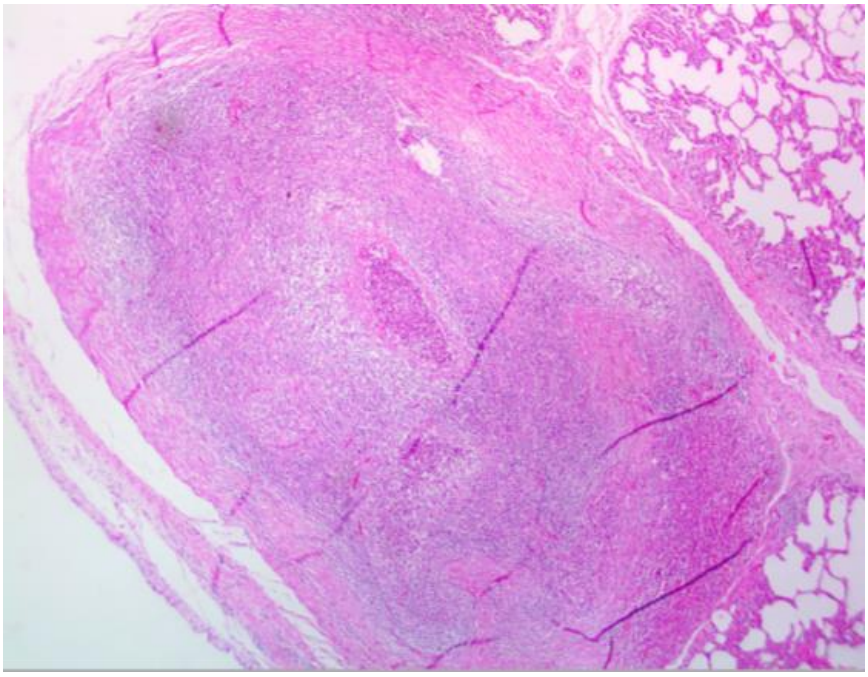

Imagen 18.

La histopatología 8 de la granja Molinos reportó moderada neumonía broncointersticial y bronconeumonía supurativa, caracterizada por infiltración peribronquial de linfocitos y moderada presencia de células inflamatorias de tipo mixto en la luz bronquioalveolar, áreas de colapso alveolar y de consolidación neumónica (imagen 19) (imagen 20). Se sugiere un diagnostico similar a la muestra 5.

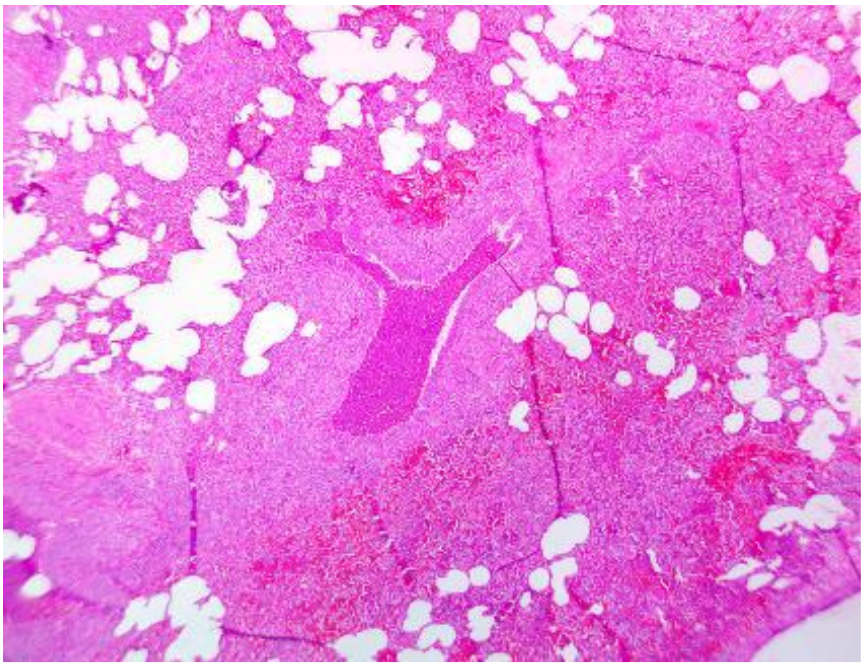

Imagen 19.

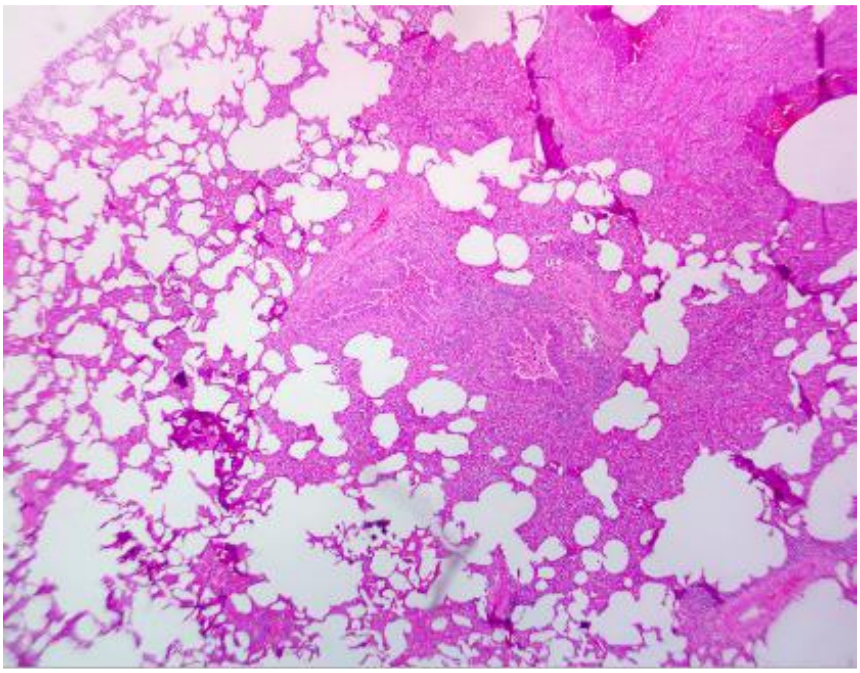

Imagen 20.

La histopatología 9 reportó cambios histológicos similares a la muestra 8 (imagen 21). Al igual que la muestra 5 y 8, se sugiere procesos agudos relacionados con Neumonía Enzoótica Porcina, esta muestra provenía de la granja Palo Blanco.

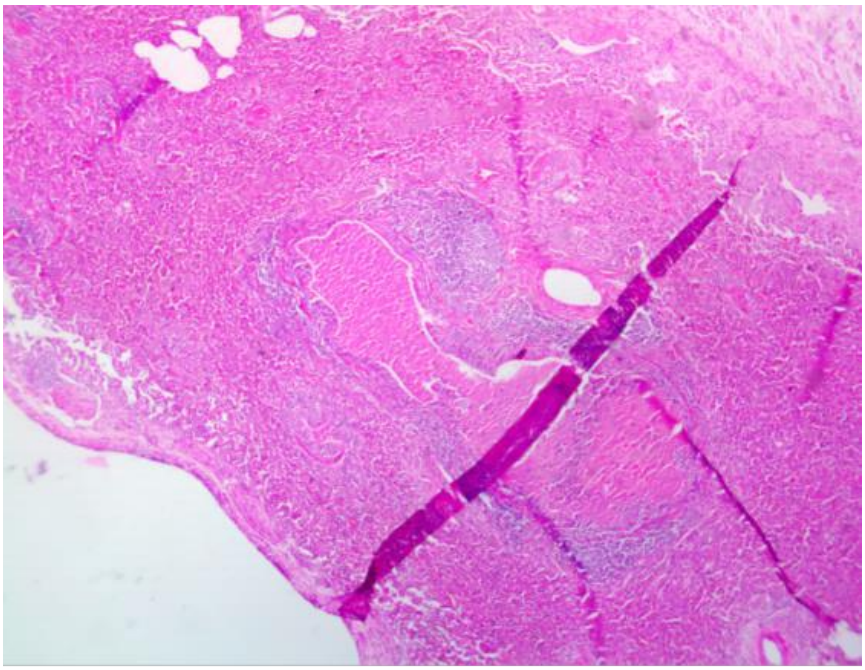

Imagen 21.

La muestra proveniente de la granja Pantanos, histopatología 10, se observan neumonía abscedativa crónica activa, evidenciada por focos de necrosis de licuefacción rodeada por neutrófilos degenerados, acompañado de fibrosis alrededor (imagen 22). Por otra parte, leve pleuritis crónica activa, caracterizada por fibrosis de la pleura visceral y leve infiltración difusa de células inflamatorias de tipo linfoplasmocitario (imagen 23). Se debe considerar la presentación de neumonías embolicas de tipo bacteriano.

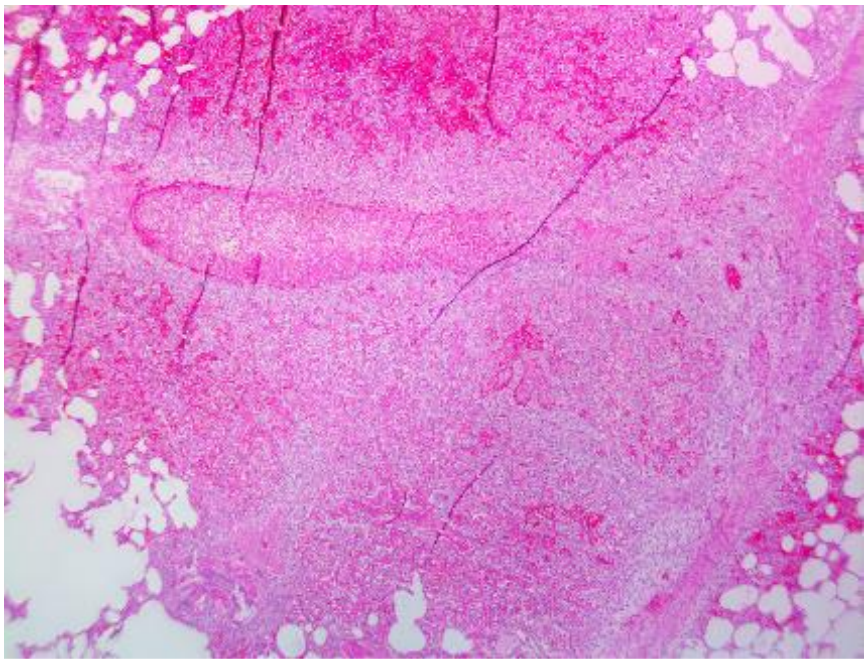

Imagen 22.

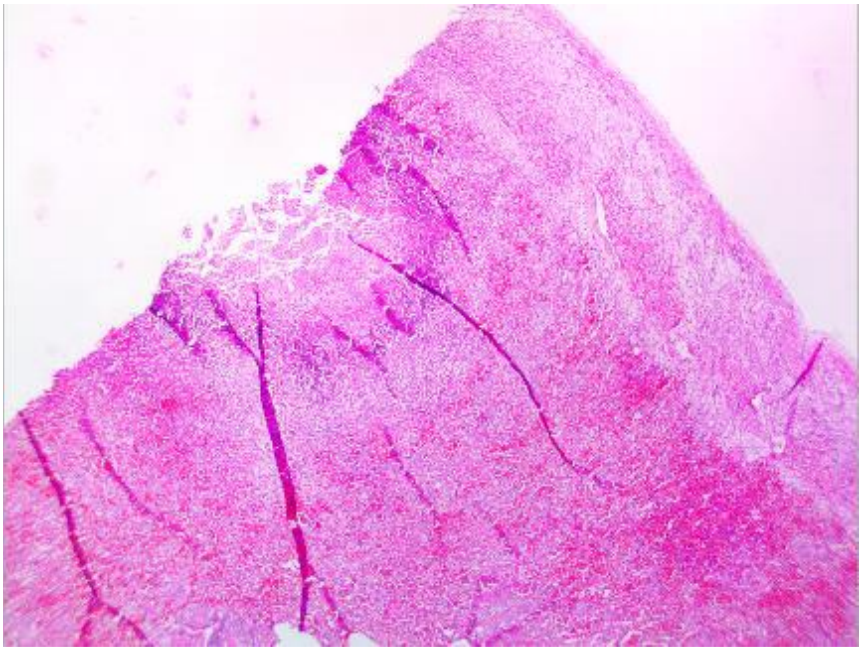

Imagen 23.

En la última histopatología, proveniente de la granja Pantanos al igual que la anterior, se observa neumonía abscedativa caracterizada por foco de necrosis de licuefacción rodeada por neutrófilos y macrófagos, acompañado de proliferación de

fibroblastos y formación de tejido capsular (imagen 24). Se debe considerar neumonías de posible origen embolico bacteriano con abscesos pulmonares.

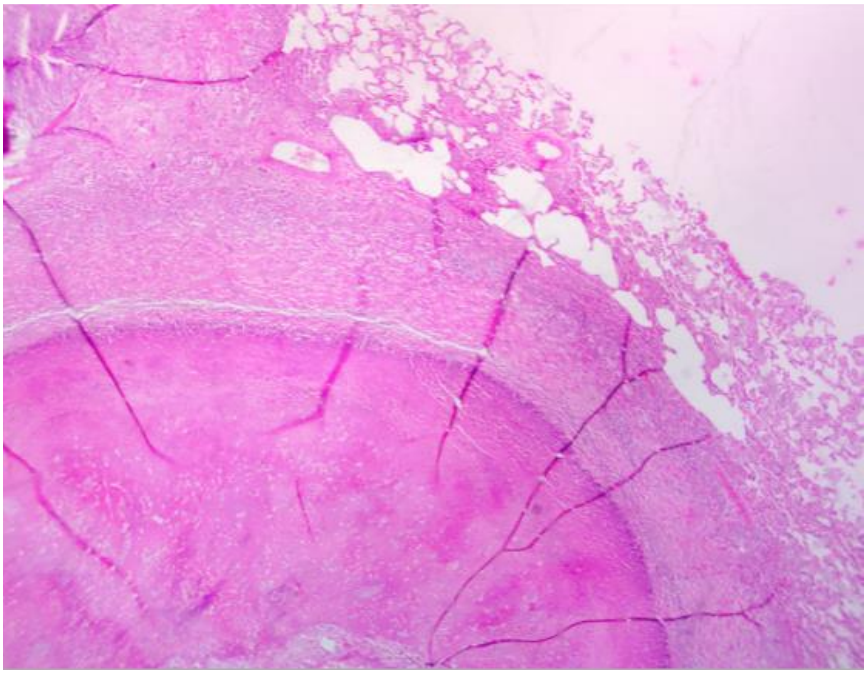

Imagen 24.

Discusión.

Según Borge, Tarradas, Luque y Perea (2005) los problemas respiratorios son en la actualidad uno de los principales inconvenientes sanitarios. Así como se pudo observar en este estudio y durante la realización de la práctica empresarial, las enfermedades respiratorias dan origen a lesiones y cambios histológicos que son causal de numerosos decomisos que se reflejan en la disminución de la rentabilidad.

Pasteurella multocida se cataloga como un microorganismo muy importante en el CRP, por ser el agente que con mayor frecuencia es aislado e identificado en pulmones de cerdos neumónicos en los últimos 100 años, pero es un patógeno que normalmente no causa lesiones importantes de forma individual (Velasco Villalvazo, 2013). En este trabajo de grado se pudo obtener prevalencias de *P. multocida* levemente inferiores a la prevalencia de *A. pleuropneumoniae,* siendo la *P. multocida* el tercer microorganismo más frecuente identificado en los pulmones inspeccionados en la planta de beneficio de Porcicarnes®. Buttenschon y Rosendal (1990) sugieren a la *P. multocida* como el agente secundario aislado con mayor frecuencia en cerdos con afecciones respiratorias.

Tal y como lo señalan Pijoan, (2006) y López, (2006), la pasteurelosis porcina suele estar acompañada de lesiones en el pericardio, pleura y/o adhesiones, lo cual se pudo observar en la inspección post mortem de las vísceras rojas, en donde algunos cerdos presentaban pericarditis, pleuritis o adhesiones al diafragma, cavidad torácica o

entre lóbulos pulmonares. Algunos presentaban dos o más lesiones en pleura, pericardio y pulmones por lo que el dictamen final era el decomiso total.

Autores como Carranza y Ambrogi, (2008) sugieren que la toma de muestras para exámenes histopatológicos debe ser de aproximadamente 1 cm3 y debe contener porción de tejido pulmonar sano y tejido alterado, debe almacenarse en frascos para muestras con formol al 10% y en proporción 1:10 o 1:15 de tejido/formol, tal y como se hizo en este estudio para el caso de toma de muestras. Debido al tipo de estudio al que iban a ser sometidas las muestras, estos autores recomiendan evitar la refrigeración, del mismo modo en el que se almacenaron en este estudio, siendo a temperatura ambiente en una habitación fresca sin tener contacto con el sol o luz directa.

El pulmón tiene una gran cantidad de neutrófilos adheridos en el endotelio vascular. El reclutamiento de los neutrófilos al endotelio vascular y la migración al tejido es promovido por la expresión de las moléculas de adhesión sobre las células endoteliales; también por liberación local de factores quimiotácticos tales como la interleucina -8 (IL-8) (Papadaki y Velegraki, 2007). Los macrófagos alveolares son los que tienen el principal rol en la inmunología del sistema respiratorio, están localizados entre las capas de células epiteliales alveolares, pero pueden pasar por las venas linfáticas de la pared alveolar al tejido conectivo del pulmón o a la pleura (Papadaki y Velegraki, 2007). Razón por la cual, en las pruebas histológicas reportadas en este estudio se observa una leve a moderada presencia de células inflamatorias como los neutrófilos y macrófagos rodeando los focos o centros de necrosis de licuefacción.

Bronconeumonía supurativa y neumonía lobulillar son sinónimos. La principal causa en la especie porcina son los agentes bacterianos incluidos *P. multocida,*

Haemophilus spp., Corynebacterium pyogenes, Bordetella bronchiseptica, Actinomyces pyogenes, Salmonela cholerasuis y Mycoplasma hyopneumoniae (Jubb et al., 1993).

En exámenes histopatológicos de pulmones con neumonía supurativa, se evidencian gran número de neutrófilos en los espacios broncoalveolares (forma aguda) y mezcla de neutrófilos, macrófagos alveolares y moco (forma crónica). Secuelas comunes de bronconeumonía supurativa incluyen abscesos pulmonares y bronquiectasia debido a la destrucción de sus paredes por el proceso inflamatorio. De manera muy similar, los exámenes histopatológicos reportaron proliferación de células inflamatorias principalmente neutrófilos y macrófagos.

Autores como López, (2006) reportan que la distribución de la neumonía embolica es multifocal, al azar y afectando todos los lóbulos pulmonares. Los émbolos son generalmente sépticos. La patogénesis básica es la de émbolos circulantes, con posterior adhesión a la pared de los capilares pulmonares, hay evasión de la fagocitosis intravascular. Las lesiones macroscópicas reportan un número variable de focos pequeños de inflamación, los cuales se ven en los casos agudos como un centro blanquecino rodeado de un halo hiperémico. Secuelas comunes de neumonía embolica incluyen abscesos pulmonares distribuidos al azar en todos los lóbulos pulmonares. Según López, (2006) en los exámenes histopatológicos se evidencian focos de necrosis en las paredes alveolares, rodeadas de una intensa reacción inflamatoria con edema y neutrófilos en los estadios iniciales y posteriormente con macrófagos y tejido conectivo en estadios más crónicos. Es frecuente ver en los focos de necrosis e inflamación colonias de bacterias en tinciones de Gram. Estas condiciones son similares a las reportadas en los resultados histopatológicos por parte del laboratorio,

en las cuales se evidencio focos o centros de necrosis de licuefacción rodeados por un infiltrado de células inflamatorias como neutrófilos y en algunos casos en estadio de degeneración y acompañados de macrófagos. En los diagnósticos emitidos por dicho laboratorio se sugería tener en cuenta procesos embólicos infecciosos de origen bacteriano, los cuales, tras la discusión con la literatura reportada y sumado a las características macroscópicas de las lesiones halladas durante la inspección post mortem, adquieren una alta significancia en este estudio.

La neumonía lobar es también conocida con el nombre de pleuroneumonía o bronconeumonía fibrinosa. Los factores patogénicos involucrados son similares para las bronconeumonías y neumonías lobares; en la especie porcina las infecciones por *Pasteurella multocida, Actinobacillus pleuropneumoniae* y algunas especies de *Haemophilus* pueden causar neumonías lobares (Ferreira, 2003), tal y como se observó en la mayoría de los resultados entregados por el laboratorio, donde se apreciaba proliferación de tejido fibroso conteniendo la extensión del proceso neumónico en la periferia de las lesiones.

Varios autores reportan la interacción entre un agente primario, ya sea un virus o *M. hyopneumoniae* y un agente secundario como *P. multocida*, como la causa de la aparición de lesiones pulmonares. Stärk, Nicolet y Frey (1998) y Chamizo, (2009) sugieren que dicha interacción sumada a factores ambientales, de manejo, sanitarios, entre otros, se traducen en lesiones patomorfológicas agudas y crónicas como bronconeumonía catarral, neumonía intersticial, neumonía abscedada, atelectasia, pleuritis, enfisema y edema. En la inspección post mortem y en los resultados emitidos por el laboratorio se puede dar certeza de la presencia de algunas de estas lesiones

como neumonía supurativa, neumonía intersticial, neumonía abscedativa, pleuritis, entre otras, en el parénquima pulmonar de los cerdos sacrificados en la planta que tenían lesiones compatibles con *P. multocida* y consolidativas con *M. hyopneumoniae,* aunque no se debe descartar la coexistencia de otros agentes bacterianos como *A. pleuropneumoniae, H. parasuis* y *S. suis*

Hernández, Chávez y Gutiérrez, (2002) reportan la presencia de bronconeumonía abscedativa en 6 exámenes histopatológicos de tejidos que presentaban lesiones macroscópicas con *Actinobacillus pleuropneumoniae*, en dicho estudio se pretendía encontrar la frecuencia de *A. pleuropneumoniae* mediante aislamiento bacteriano, histopatología e inmunohistoquímica. En los reportes histopatológicos analizados en este trabajo de grado, se encontró la presencia de neumonía abscedativa en 7 placas de las 11 reportadas. Según lo reportado en el estudio de Hernández et al. en 2002 y sumado a la prevalencia levemente mayor del APP en comparación con *P. multocida* en la planta de beneficio integral de Porcicarnes®*,* el *A. pleuropneumoniae* sería un agente bacteriano que podría estar implicado en las lesiones macroscópicas obtenidas en los pulmones de la planta de beneficio.

La identificación de la bacteria *P. multocida* a partir de muestras de tejidos pulmonares se debe realizar mediante pruebas moleculares como la PCR para una mayor confiabilidad y certeza, según autores como (Vera L. Yanedt A., Ortiz L. José F., 2015; Petersen et al., 2001; Townsend et al., 2001), por medio de la PCR se puede identificar y caracterizar entre los tipos capsulares A, B, D y E de *Pasteurella multocida.* Por medio de este estudio se pudo evidenciar la falta de fiabilidad a la hora de emitir un

diagnostico final con una certeza del 100% a partir de pruebas histopatológicas, debido a que estos exámenes permiten evidenciar cambios a nivel histológico y posibles formas bacterianas mediante una tinción de Gram, obteniéndose así resultados inespecíficos debido a la alta posibilidad de coexistencia de agentes microbiológicos en una muestra de tejido neumónico analizado.

Conclusiones.

En este estudio se obtuvo una prevalencia de *Pasteurella multocida* levemente menor a la prevalencia de lesiones compatibles con *Actinobacillus pleuropneumoniae,* lo cual postula las lesiones macroscópicas compatibles con *P. multocida* como la tercera causa de decomisos de pulmones en la planta de beneficio integral de Porcicarnes®.

Debido a la alta tasa de sacrificio y al gran número de animales sacrificados, una prevalencia del 1,13% de 66.450 cerdos sacrificados durante 4 meses, aseveraría la alta calidad sanitaria de las granjas propias de la empresa, lo cual indica que el plan sanitario, las medidas de bioseguridad, las terapias médicas y demás factores profilácticos y médicos están siendo eficientes para contrarrestar la aparición de casos de pasteurelosis en el ganado porcino.

Durante la inspección post mortem se pudo evidenciar la presencia de lesiones consolidativas pulmonares compatibles con *Mycoplasma hyopneumoniae* en la mayoría de los pulmones en donde se encontró lesiones compatibles con *P. multocida,* también se pudo evidenciar presencia de pericarditis y pleuritis en algunas de las vísceras rojas cuyos pulmones presentaban lesiones macroscópicas compatibles con *P. multocida.*

Los exámenes histopatológicos son de gran ayuda en la orientación de la emisión de un diagnostico final en el caso de la pasteurelosis, debido a que proporcionan información útil de los cambios y alteraciones a nivel histológico del tejido pulmonar, sin embargo, no es un método diagnostico que por sí solo, de certeza total

de la presencia de la bacteria *Pasteurella multocida* en el tejido pulmonar, se recomiendan pruebas serológicas para una mayor confiabilidad a la hora de emitir un diagnostico final.

Las granjas que tuvieron una prevalencia superior al 10% no tenían un alto número de animales sacrificados durante ese mes, lo cual puede ser la explicación del porque la prevalencia en estas granjas sea más alta, tal y como se observa en granjas como Trinidad 2 y Bosque 1 donde las prevalencias fueron del 33,33% pero con un total de 6 y 9 cerdos sacrificados respectivamente, y con un reporte de 2 y 3 casos registrados de lesiones compatibles con pasteurelosis respectivamente para ambas granjas.

La granja Argentina 10 fue la que presentó un mayor número de casos reportados de lesiones pulmonares macroscópicas con un total de 34 casos en el mes de abril, para un total de 602 cerdos sacrificados, lo cual sugiere que hubo presencia de un brote de pasteurelosis en uno de los galpones.

Los cerdos que presentaban lesiones ocasionadas por el complejo respiratorio porcino y cuyos pulmones contenían microabscesos compatibles con *P. multocida,* tenían un menor tamaño corporal en relación a los demás cerdos del lote, incluso presentaban la misma edad de sacrificio, pero con un peso significativamente inferior al peso óptimo. Las lesiones compatibles con *P. multocida* eran una de las principales lesiones identificadas en la inspección post mortem de las vísceras rojas de los cerdos de bajo peso denominados ‘‘colas’’. Puede ser la presencia de la bacteria una de las causas del bajo peso de estos cerdos, aunque debido a la presencia de otras

patologías tanto pulmonares como digestivas no es correcto postular a *Pasteurella multocida* como el único factor.

Durante la etapa de inspección post mortem de las vísceras rojas, se pudo evidenciar que los pulmones que presentaban lesiones compatibles con *P. multocida,* en algunos casos se podían presentar una leve cantidad de microabscesos distribuidos de manera aleatoria por todo el tejido, por otro lado, había casos en los cuales las lesiones compatibles con *P. multocida* estaban distribuidas en todo el tejido pulmonar abarcando la totalidad de los lóbulos pulmonares, con una cantidad considerable de microabscesos.

Se encontró que 3 de las muestras para exámenes histopatológicos presentaban neumonía broncointersticial y bronconeumonía supurativa caracterizada por infiltración peribronquial de linfocitos y leve a moderada presencia de células inflamatorias de tipo mixto en la luz bronquioalveolar, acompañado de moderado edema. Estos cambios histológicos se pueden asociar a cuadros infecciosos agudos relacionados con Neumonía Enzoótica Porcina, la cual presenta una prevalencia alta en la planta de beneficio y suele coexistir en los cerdos con lesiones compatibles con la pasteurelosis porcina.

En la mayoría de las placas se evidenció presencia de neumonía abscedativa, caracterizada por tener un foco o centro de necrosis de licuefacción, la cual estaba rodeada por células inflamatorias. En la mayoría de estas placas se encontró neutrófilos, en algunos casos degenerados y también había presencia de macrófagos. Una característica similar en las placas histológicas que presentaban estas condiciones

era la presencia de fibroblastos con una proliferación de tejido fibroso conteniendo la extensión de las lesiones o una especie de tejido capsular con la misma función.

En dos placas, procedentes de las granjas Argentina 12 y Molinos, se pudo evidenciar mediante tinción de Gram, la presencia de bacterias en el foco de necrosis de licuefacción o en las zonas que presentaban neumonía abscedativa. En una placa se evidenció la presencia de cocobacilos y en la otra se evidenció forma de cocos, ambas son formas compatibles con las que posee la bacteria *P. multocida.*

En la actualidad son pocos los estudios e investigaciones realizadas en las plantas de beneficio y frigoríficos del país sobre la pasteurelosis porcina, razón por la cual hay poca disponibilidad de información que contenga registros de decomisos o prevalencia de lesiones macroscópicas que involucren a *P. multocida,* motivo que debe alentar a los investigadores, profesionales de planta y entes gubernamentales como el INVIMA (Instituto Nacional de Vigilancia de Medicamentos y Alimentos) y el ICA (Instituto Colombiano Agropecuario) a realizar una investigación sobre la prevalencia y frecuencia de lesiones compatibles con *P. multocida* en Colombia, para establecer la situación actual del país frente a una de las afecciones respiratorias secundarias que tienen mayor impacto económico a nivel mundial, teniendo en cuenta el continuo progreso que tiene el sector porcícola en la actualidad y la demanda de proteína de origen animal que está supliendo dicho sector.

Referencias.

Blackall, P. J. & Miflin, J. K. (2000). Identification and typing of *Pasteurella multocida*: a review. *Avian Pathol*. 29, 271-275.

Boletin Tecnico del DANE. (2018). Encuesta de Sacrificio de Ganado (ESAG) IV trimestre, Recuperado de: https://www.dane.gov.co/files/investigaciones/boletines/sacrificio/bol_sacrif_IVtrim18.pdf

Bowles, R. E., Pahoff, J. L., Smith, B. N. & Blackall, P. J. (2000). Ribotype diversity of porcine *Pasteurella multocida* from Australia*. Aust.Vet.J.* 78(9), 630-633.

Buttenschon, J. & Rosendal, S. (1990). Phenotypical and genotypical characteristics of paired isolates of *Pasteurella multocida* from the lungs and kidneys of slaughtered pigs. *Vet.Microbiol*. 25(1), 67-72.

Caicedo Martínez, J. A., Ávila Rubiano, M. A., Orellano Badillo, H., & Sanjuanelo Corredor, D. W. (2017). Patología pulmonar en ovinos faenados del norte del departamento de Bolívar, Colombia. *Corpoica Ciencia y Tecnología Agropecuaria.* 18(3), 555-561. Recuperado de: http://www.scielo.org.co/pdf/ccta/v18n3/0122-8706-ccta-18-03-00555.pdf

Cameron, R. D., O'Boyle, D., Frost, A. J., Gordon, A. N. & Fegan, N. (1996). An outbreak of haemorrhagic septicaemia associated with *Pasteurella multocida* subsp *gallicida* in large pig herd*. Aust.Vet.J*. 73(1), 27-29.

Campuzano, V. M., González, A. D., caández, R., Suárez, F., Trigo, F. J. & Jaramillo, C. J. (2011). Caracterización fenotípica y molecular de cepas de *Pasteurella multocida* aisladas de exudado nasal de bovinos, en dos cuencas lecheras de México. *Vet.Méx*. 42(1), 3-10. Recuperado de: http://www.scielo.org.mx/scielo.php?script=sci_arttext&pid=S0301-50922011000100001

Carranza, A. & Ambrogi, A. (2008). Toma y remisión de muestras para el diagnóstico de las principales enfermedades del cerdo. *Revista veterinaria argentina*. 28(281), 159-164. Recuperado de: https://www.veterinariargentina.com/revista/2014/02/porcinos-toma-de-muestras-para-laboratorio/

Carter, G. R. & Chengappa, M. M. (1981). Identification of types B and E *Pasteurella multocida* by counterimmunoelectrophoresis*. Vet.Rec*. 108(7), 145-146.

Chamizo, P.E. (2009). *Patología orgánica y enfermedades de los animales domésticos*. *2ª. ed*. La Habana: editorial Felix Varela Ediciones EMPES.

Chen, H. I., Hulten, K. & Clarridge, J. E., III (2002). Taxonomic subgroups of *Pasteurella multocida* correlate with clinical presentation. *J.Clin.Microbiol*. 40(9), 3438-3440.

Davies R., MacCorquodale R., Baillie S. & Caffrey B. (2003). Characterization and comparison of *Pasteurella multocida* strains associated with porcine pneumonia and atrophic rhinitis. *J.Med.Microbiol.* 52(1), 59-67.

De Jong, M. F. (1992). Atrophic rhinitis. *Disease of swine*. *7a. ed*. Ames, Iowa: University press.

Donham, K. J. (1991). Association of environmental air contaminants with disease and productivity in swine*. Am.J.Vet.Res*. 52(10), 1723-1730.

Dyce, K. M., Sack, W. O. & Wensing, C. J. G. (1991). *Anatomía Veterinaria*. *4a*. *ed.* Colombia: editorial Manual Moderno.

Dziva, F., Christensen, H., Olsen, J. E. & Mohan, K. (2001). Random amplification of polymorphic DNA and phenotypic typing of Zimbabwean isolates of *Pasteurella multocida*. *Vet.Microbiol*. 82(4), 361-363.

Espinosa, I. & Martínez, S. (2018). *Pasteurella multocida, Bordetella bronchiseptica* y *Streptococcus suis* en el complejo respiratorio porcino. *Revista de*

Salud Animal. 30(3), 3-11. Recuperado de: http://scielo.sld.cu/scielo.php?script=sci_arttext&pid=S0253-570X2008000300001

Estrada, R. R. (1997). Causas de enfermedades respiratorias. Cerdos. (8), 20-22.

Ewer C., Lübke-Becker A., Bethe A., Kießling S., Filter M. & Wilmer L.H. (2006). Virulence genotype of *Pasteurella multocida* strains isolated from different hosts with various disease status. *Vet.Microbiol*. 114(3), 304-317.

Ferreira de la Cuesta G. (2003). *Patología Veterinaria*. Ciencia y Tecnología. Medellin: Editorial Universidad de Antioquia.

Guillespi, J. H. & Timoney, J. F. (1983). *Enfermedades infecciosas de los animales domésticos*. *4a. ed. esp*. México: editorial La prensa medica mexicana.

Heddleston, K. L. (1976). Physiologic characteristics of 1,268 cultures of *Pasteurella multocida. Am.J.Vet.Res*. 37(6), 745-747.

Hernández, R., Chávez, G. & Gutiérrez, J. A. (2002). Identificación de Actinobacillus pleuropneumoniae biotipo 1, serotipo 1, de pulmones de cerdo con y sin lesiones neumónicas utilizando la técnica de inmunohistoquímica. *Medigraphic. Vet.Mex.* 33(4), 355-362.

Hutyra, F. V. (1968). *Patología y terapéutica especiales de los animales domésticos. Enfermedades infecciosas*. Barcelona: editorial Labor.

Iglesias, G. & Trujano, M. (2000). Diversos modelos de interacciones que ocurren en el complejo porcino. *Vet Méx*. 31(1), 59-65. Recuperado de: https://www.medigraphic.com/pdfs/vetmex/vm-2000/vm001i.pdf

Jubb, K. V. F., Kennedy, P. C. & Palmer, N. C. (1993). *Pathology of Domestic Animals. 4a. ed.* San Diego, España: Editorial Academic Press.

Koneman, E. W., Stephen, D. A., Williams, M. J. & Schrenberger, P. G. (1999). *Diagnóstico Microbiológico*. Buenos Aires: Editorial Médica Panamericana.

König, H. E. & Liebich, H. G. (2008). *Anatomía de los Animales Domésticos, Órganos, Sistema Circulatorio y Sistema Nervioso. 2a. ed.* Buenos Aires: editorial Médica Panamericana.

López Mayagoitia, A. (2006). Patología del sistema respiratorio. *Atlantic Veterinary College.* 1-18. Recuperado de: http://people.upei.ca/lopez/castellano/tecamac/Notas_respiratorio_tecamac.pdf

Mohan, K., Sadza, M., Madsen, M., Hill, F. W. & Pawandiwa, A. (1994). Phenotypic characterization of Zimbabwean isolates of *Pasteurella multocida*. *Vet.Microbiol*. 38(4), 351-355.

Monroy, M. A., Doporto, D., Zúñiga, H. & Trujillo, M. E. (1994). Evaluación en rastros: Herramienta útil para controlar enfermedades (primera parte). *Tecnología Avipecuaria*. 11-18.

Muhairwa, A. P., Christensen, J. P. & Bisgaard, M. (2001). Relationships among *Pasteurellaceae* isolated from free ranging chickens and their animal contacts as determined by quantitative phenotyping, ribotyping and REA-typing. *Vet.Microbiol*. 78(2), 119-127.

Neumann, R., Mehlhorn, G., Buchholz, I., Johannsen, U. & Schimmel, D. (1987). Experimental studies on the effect of chronic aerogenous toxic gas burden of suckling pigs with different ammonia concentrations*. Zentralbl.Veterinarmed*. 34(4), 241-242.

Pallarés F.J., Rodríguez I.M., Gómez J., Ramis G. & Carrasco L. (2016). Aparato respiratorio del cerdo: mecanismos de defensa. *Anaporc.* 30-32.

Papadaki H. & Velegraki M. (2007). The Immunology of the Respiratory System. Department of Haematology of the Uiversity Hospital of Heraklion. *University of Crete School of Medicine. PNUEMON* 20(4), 384-394.

Petersen, K. D., Christensen, J. P. & Bisgaard, M. (1998). Phenotypic and genotypic diversity of organisms previously classified as maltose positive *Pasteurella multocida. Zentralbl.Bakteriol*. 288(1), 1-12.

Petersen, K. D., Christensen, H., Bisgaard, M. & Olsen, J. E. (2001). Genetic diversity of *Pasteurella multocida* fowl cholera isolates as demonstrated by ribotyping and 16S rRNA and partial atpD sequence comparisons. *Microbiology* 147(10), 2739-2743.

Pedersen, K., Dietz, H. H., Jorgensen, J. C., Christensen, T. K., Bregnballe, T. & Andersen, T. H. (2003). *Pasteurella multocida* from outbreaks of avian cholera in wild and captive birds in Denmark. *J.Wildl.Dis*. 39(4), 808-812.

Perea, A. Tarradas, C., Luque, I. & Borge, C. (2005). Infecciones y procesos patológicos producidos por *Streptococcus suis*. *Avances en Tecnología Porcina*. (2), 4-32.

Pijoan, C. (1999). *Diseases of Swine*. Iowa: editorial State University Press, Ames.

Pijoan, C., Straw, B., Zimmerman, J.J., Dállaire, S. & Taylor, D.J. (2006). *Pneumonic Pasteurellosis. In Diseases of Swine, 9a. ed*. Iowa: editorial Blackwell Publishing, Ames.

Plonait, H. & Bickhart, K. (2001) *Manual de las Enfermedades del Cerdo*. Zaragoza: editorial Acrivia.

Ramírez, N. R. (1998). Las interacciones microbianas y el ambiente. Cerdos. 10, 3-4.

Revista Dinero, (2017). Sector porcicultor, uno de los más productivos del momento. Recuperado de: https://www.dinero.com/edicion-impresa/negocios/articulo/balance-del-sector-porcicultor-en-colombia/255321

Sambrook, J., Frisch, E.F. & Maniatis, T. (1989). *Molecular cloning a laboratory manual. 2a. ed*. New York: editorial Greene Publishing Associates and John Wiley & Sons.

Stärk, K. D., Nicolet, J. & Frey, J. (1998). Detection of *Mycoplasma hyopneumoniae* from clinical samples and air sampling with a nested PCR assay. *Appl.Environ.Microbiol.* 4(2), 247-251.

Sisson, S. & Grossman, J.D. (2004). *Anatomía de los animales domésticos. Tomo II*. *5a. ed.* Madrid: editorial Elsevier Masson.

Sorensen, V., Jorsal, S. E. & Mousing, J. (2006). *Diseases of the Respiratory System. In Diseases of Swine 9a. ed.* Iowa: editorial Blackwell Publishing, Ames.

Thanawongnuwech, R., Thacker, B.J., Brown, G.B., Halbur, P.G., Roth, J.A. & Royer, R.L. (2000). Pathogenesis of porcine reproductive and respiratory syndrome virus-induced increase in susceptibility suis to *Streptococcus* infection. *Vet.Pathol.* 37(2), 143-152.

Thomson, C. M., Chanter, N., & Wathes, C. M. (1992). Survival of toxigenic *Pasteurella multocida* in aerosols and aqueous liquids. *Appl Environ Microbiol.* 58(3), 932-936.

Townsend, K. M., Boyce, J. D., Chung, J. Y., Frost, A. J. & Adler, B. (2001). Genetic organization of *Pasteurella multocida* cap Loci and development of a multiplex capsular PCR. *J.Clin.Microbiol*. 39(3), 924-929.

Velasco Villalvazo, J. L. (2013). Complejo Respiratorio Porcino (CRP). Recuperado de: http://www.webveterinaria.com/virbac/news28/crdos.pdf

Vera, Y. A. & Ortiz, J. F. (2015). Caracterización de *Pasteurella multocida* subsp *multocida* en la neumonía porcina. *Revista @limentech, ciencia y tecnología alimentaria.* 13(1), 6-10.

Weaver, N., Collins, M. T. & Ellis, R. P. (1981). Identification of *Pasteurella multocida* and *Pasteurella haemolytica. J.Clin.Microbiol.* 13(3), 433-437.