



**Rehabilitación física en paciente canino postquirúrgico por laminectomía en segmento
toracolumbar**

Trabajo de grado para optar por el título de Médico Veterinario

Leidy Johanna Suarez Caro

Asesor

David Stiven Garcia Zapata

Médico Veterinario

Corporación Universitaria Lasallista

Facultad Ciencias Agropecuarias

Medicina Veterinaria

Caldas, Antioquia

2025

Agradecimiento

Quiero agradecer a mi compañero de vida por su compromiso, apoyo incondicional y el haberme animado a empezar de nuevo con una carrera, el comprender todo el tiempo que dedique al sueño de mi vida y al mismo tiempo quietárselo a nuestra relación.

Agradezco a mi tutora Juliana Castañeda por permitirme realizar las practicas con ella y compartir sus conocimientos y experiencias.

Agradezco a mi asesor David García por su orientación y paciencia durante la elaboración de este trabajo.

Agradezco a la universidad y a todos los profesores que contribuyeron a mi formación profesional.

Agradezco a Dios por brindarme la oportunidad de empezar con mi sueño de ser Medica Veterinaria.

Resumen

La rehabilitación física en caninos es una alternativa que complementa la recuperación de los pacientes diagnosticados con hernias discales los cuales se puede tener paresias, plejias o restricciones del movimiento según el segmento afectado. Las hernias discales es una enfermedad muy común en perros de razas condrodistroficas gracias a su conformación anatómica. El objetivo de este trabajo es conocer un poco sobre las diferentes terapias de rehabilitación física, cuáles son sus beneficios y sus posibles contraindicaciones, que terapias según la literatura se recomiendan para la rehabilitación de estos pacientes. Durante el presente trabajo conoceremos el caso de Shorty; un canino de raza Teckel, hembra que a la edad de 4 años se diagnosticó con hernia discal en segmentos T13-L1 y L1-L2, se le realizo una laminectomía dorsal y no logro recuperar la movilidad de sus miembros posteriores, por recomendación del cirujano se empezaron terapias de rehabilitación las cuales han logrado que la paciente empiece a tener una marcha medular, ganancia de tono muscular y a controlar un poco sus esfínteres. Su rehabilitación está compuesta por terapias tanto pasivas como activas las cuales comprende equipos como son la fototerapia, magnetoterapia, electroacupuntura, estimulación eléctrica nerviosa transcutánea y banda acuática y ejercicios físicos como la marcha asistida, ejercicios propioceptivos entre otros.

Palabras clave: rehabilitación física, hernia discal, condrodistrofico, laminectomía dorsal, marcha medular.

Abstract

Physical rehabilitation in canines is an alternative that complements the recovery of patients diagnosed with herniated discs, who may experience paresis, plegia, or movement restrictions depending on the affected segment. Herniated discs are a very common disease in chondrodystrophic dog breeds due to their anatomical conformation. The objective of this work is to learn a little about the different physical rehabilitation therapies, what their benefits and possible contraindications are, and what therapies, according to the literature, are recommended for the rehabilitation of these patients. During this work, we will learn about the case of Shorty; a female Dachshund dog who, at the age of 4, was diagnosed with a herniated disc in the T13-L1 and L1-L2 segments. A dorsal laminectomy was performed and she was unable to regain mobility in her hind limbs. On the recommendation of the surgeon, rehabilitation therapies were started, which have allowed the patient to begin to have a spinal gait, gain muscle tone, and some control of her sphincters. Rehabilitation consists of both passive and active therapies, including equipment such as phototherapy, magnetotherapy, electroacupuncture, transcutaneous electrical nerve stimulation, and an aquatic treadmill, as well as physical exercises such as assisted gait and proprioceptive exercises, among others.

Keywords: physical rehabilitation, herniated disc, chondrodystopic syndrome, dorsal laminectomy, spinal gait.

Table de contenido

Glosario.....	8
Introducción	9
Planteamiento del problema.....	11
Justificación	13
Objetivos.....	15
Objetivo General.....	15
Objetivos Específicos.....	15
Alcance y Limitaciones.....	16
Rehabilitación Física.....	17
Terapias y Modalidades Terapéuticas	17
Terapias Pasivas	18
<i>Cinesiterapia Pasiva</i>	18
<i>Electroacupuntura</i>	19
<i>Estimulación Eléctrica Nerviosa Transcutánea</i>	20
<i>Magnetoterapia</i>	21
Terapias Activas	23
<i>Banda Acuática</i>	23
<i>Cinesiterapia Activa Asistida</i>	25
Hernias discales	27
Degeneración Condroides o Metaplasia Condroides.....	27
<i>Extrusión del Núcleo Pulposo Aguda no Compresiva</i>	28
<i>Extrusión del Núcleo Pulposo Hidratado</i>	28
<i>Extrusión Discal Intervertebral Intradural o Intramedular</i>	29
Degeneración o Metaplasia Fibroide	29
Laminectomía Dorsal.....	29
Ejemplos de Técnicas de Fisioterapias	30
Ejemplo 1	30

Ejemplo 2	31
Caso Clínico	32
Discusión.....	42
Conclusiones	45
Referencias.....	46

Índice de tablas

Tabla 1 Exámenes postquirúrgicos.	34
--	----

Glosario

Marcha medular: es una función motora involuntaria basada en el reflejo extensor cruzado en animales parapléjicos sin percepción de dolor afectados por una lesión medular toracolumbar.

Spinal gating: mecanismo que modula la transmisión de las señales de dolor al cerebro. La teoría propone que, a nivel de la médula espinal, hay un mecanismo de "puerta" que puede abrirse o cerrarse, afectando la percepción del dolor.

Pinza gubia: útiles para extraer fragmentos de hueso blando, especialmente en procedimientos de injerto óseo.

Laminectomía: es una cirugía que extirpa la lámina, que es la parte posterior de una vértebra en la columna vertebral.

La capa muscular lisa periarterial: también llamada túnica media, es la capa de músculo liso que se encuentra en la pared de los vasos sanguíneos, especialmente en arterias y arteriolas. Esta capa es crucial para la regulación del flujo sanguíneo y la presión arterial.

Condrodistrófico: es el desarrollo anormal del cartílago. Provoca un crecimiento anormal de los huesos largos, lo que resulta en piernas más cortas.

Hernia discal: ocurre cuando todo o parte de un disco de la columna es forzado a pasar a través de una parte debilitada del disco. Esto puede ejercer presión sobre los nervios cercanos o la médula espinal.

Introducción

Sabes que la rehabilitación física ofrece beneficios en la recuperación física con diagnóstico de hernia discal

El caso clínico en el cual está basado este trabajo es de un canino raza Teckel con diagnóstico de hernia discal en segmento toracolumbar específicamente T13-L1 y L1-L2 con paraplejía y pérdida del control de esfínteres, se realizó la intervención quirúrgica la cual fue una laminectomía dorsal en donde no se logró la recuperación en la movilidad de sus miembros posteriores quedando con flacidez. Con la paciente se está logrando tener una marcha medular y ganancia en el tono muscular gracias a las diferentes terapias de rehabilitación física entre las cuales son la magnetoterapia, fototerapia, cinta acuática, electro acupuntura, ejercicios propioceptivos, vendajes propioceptivos y obstáculos.

La importancia que tienen las terapias de rehabilitación física es que según la literatura ayudan a la recuperación postoperatoria más rápida y eficiente evitando problemas comunes como son las úlceras generadas por presión (Jhonston & Tobias, 2023) o por el contrario en el caso clínico una recuperación de una marcha medular la cual es inconsciente permitiendo una independencia del animal y por ende ayudando a mejorar la calidad de vida de los propietarios.

La literatura nos habla que de cada 100 caninos entre 2 a 3 sufren de hernias discales (Rodenas, Moya, & Maeso, 2024), siendo una de las enfermedades más comunes que afectan a nuestros compañeros de vida, poniéndolo como un tema de importancia tanto para veterinarios como para los tutores; es importante tener en cuenta que no todas las hernias tienen las características para un tratamiento quirúrgico esto depende si el cuadro neurológico es leve o grave, si la hiperestesia responde o no al tratamiento médico.

Una de las pruebas diagnósticas para la hernia discal es la radiografía que sirve como base para sospechar de esta patología, en ella se puede ver estrechamiento entre los espacios intervertebrales, disminución del foramen intervertebral o/y la presencia de material discal mineralizado en el espacio medular y como pruebas confirmatorias la resonancia magnética o la

tomografía en los cuales se puede ver la medula espinal. (Sanchez, Beltran, Mascort, & Lujan, 2015)

Para este trabajo se definieron objetivos los cuales buscan ayudar a entender un poco más sobre la rehabilitación física entre ellos es la identificación de las terapias más utilizadas en la recuperación de pacientes postquirúrgicos por hernia discal toracolumbar logrando realizar una comparación entre las terapias más utilizadas según la literatura y las empleadas en la paciente del caso clínico. Saber cuáles son los beneficios de cada terapia en los pacientes e identificar las posibles contraindicaciones los cuales ayudan a reconocer en que momentos o que pacientes son aptos para la aplicación de la terapia.

Es importante resaltar que con este caso clínico se espera dar a conocer un poco más los beneficios que se están observando en el paciente gracias a las diferentes terapias de rehabilitación física que se están ejecutando como es la ganancia del tono muscular en los miembros posteriores y la cola, la cual se había perdido con la realización de la cirugía, la marcha medular que se está empezando a ganar gracias a la estimulación de los reflejos y tener un poco de control del esfínter anal, en la micción no se ha tenido ningún cambio ya que todavía se realiza el masaje vesical.

Planteamiento del problema

Alineados con los resultados de la encuesta multipropósito del DANE del año 2021 el cual arroja que aproximadamente el 67% de las familias en Colombia tienen mascotas en sus hogares ósea que alrededor de 4,4 millones de familias tienen como mínimo una mascota y considerando que las hernias discales tienen una incidencia que puede variar entre el 2,3% y el 3,7% en la especie canina y en la felina entre el 0,12% y el 0,24% (Rodenas, Moya, & Maeso, 2024), esto evidencia que hay una alta incidencia de padecer esta patología especialmente en caninos y no se puede prevenir dado que la mayoría de las veces se debe a una patología con predisposición genética en razas condrodistroficas. Dependiendo de su ubicación se podrían ver afectadas los miembros posteriores si la lesión se ubica en el segmento toracolumbar o lumbosacro y si la lesión se ubica en segmento cervical o cérvico torácico se pueden ver afectados los cuatro miembros, por consiguiente, se verá afectada su movilidad. En perros de raza Teckel hay una probabilidad de que el 25% de ellos sea afectado por enfermedades en discos intervertebrales esto dado a su conformación anatómica (Godfrey & Godfrey, 2011). La enfermedad de hernia discal compromete la calidad de vida del paciente ya que puede generar dolores intensos y prolongados, perder la movilidad de sus miembros según el segmento de la columna vertebral afectado y llegar a causar la muerte o requerir la eutanasia.

La rehabilitación física es un tratamiento complementario importante para la recuperación del paciente canino posquirúrgico de hernia discal ayudando a la disminución del dolor con la colaboración de aparatología que brinda analgesia a través de la activación de diferentes actividades fisiológicas, la movilidad del paciente con la mejoría de la sensibilidad gracias a los diferentes ejercicios que ayudan con la recuperación de los reflejos y la propiocepción y también aporta fortalecimiento muscular con la ayuda de la hidroterapia específicamente la cinta acuática.

Con este caso clínico se busca mostrar los beneficios proporcionados por la rehabilitación física en un canino hembra raza teckel de 4 años la cual fue diagnóstica con hernias discales entre los segmentos T13-L1 y L1-L2 con paraplejia; se le realizó una laminectomía dorsal en la cual no se logró recuperar la movilidad de sus miembros posteriores los cuales quedaron flácidos, se le

están realizando terapias de rehabilitación física como es la fototerapia, la magnetoterapia, ejercicios propioceptivos, banda acuática y electro acupuntura.

Justificación

Este trabajo de grado es de gran importancia dado a la gran cantidad de mascotas que presentan hernia discal con mayor frecuencia en perros de razas condrodistroficas como son Teckel, Bulldog Frances, Pekinés, Beagle en otros (Rodenas, Moya, & Maeso, 2024), y el aporte de la rehabilitación física al recuperar la calidad de vida ya que mejora la movilidad, ganancia en el tono muscular y disminución del dolor (Chiaramonte & Hensley, 2024).

En medicina veterinaria se cuentan con diferentes tratamientos para la rehabilitación física del paciente, específicamente para un canino postquirúrgico de laminectomía con paraplejia, para su rehabilitación se está utilizando un campo magnético el cual ayuda al estímulo general del metabolismo celular, regulariza el potencial de membrana alterado, beneficia la multiplicación celular, genera relajación muscular, vasodilatación, ayuda a disminuir la inflamación y el dolor y se generaliza una relajación orgánica (Guerra, 2018). También se utiliza la fototerapia, esta ayuda a la reducción del dolor por medio de la estimulación de los tejidos profundos promoviendo la liberación de endomorfina, mejora la cicatrización de los tejidos como son los músculos, huesos y nervios con la estimulación en la producción de ATP, ayuda a disminuir la inflamación aguda, aumenta la circulación sanguínea favoreciendo a la oxigenación de la sangre. (Martin, 2003). La electroacupuntura es un tratamiento el cual mezcla la acupuntura tradicional con la estimulación eléctrica esto quiere decir que pasa corriente eléctrica entre las agujas siendo una terapia complementaria en el tratamiento del dolor o de la parálisis, uno de sus efectos es la mejora de la microcirculación, eliminación del dolor focal, efecto antiinflamatorio, relajación muscular y ayuda con la modulación del dolor. (Dragomir, Pestean, & Melega, 2021) Y por último la banda acuática, es una especie de caminadora, pero con agua que ayuda que disminuya el impacto en las articulaciones mientras se realiza el ejercicio, ayuda a la ganancia de musculo y tonalidad gracias a la resistencia generada por el agua (Montesinos, 2010). Todas estas herramientas tecnológicas ayudan a una recuperación más rápida y con menos dolor, ayudando al paciente a que recupere su funcionalidad y que recupere su calidad de vida.

Un canino con paraplejia afecta la calidad de vida tanto del paciente como del tutor, ya que el paciente por arrastre puede presentar lesiones en sus miembros posteriores y ulceraciones en la zona ventral, posibles contracturas musculares en el trapecio, segmento cervical y torácico por el aumento de carga en miembros anteriores y esto acompañando de que el animal no puede controlar sus esfínteres, lo que conlleva a que el paciente sea dependiente la mayoría de su tiempo y que el tutor debe disponer más tiempo para su cuidado sin mencionar el estrés y preocupación que genera en el tutor ver a su mascota en esas condiciones. La rehabilitación física puede ayudar a que el paciente pueda retomar su independencia recuperando en gran parte su movilidad y su control de esfínteres, mejorando así su calidad de vida y la del tutor. También se debe considerar que las terapias en el paciente pueden no tener los resultados esperados y que aumente su degeneración motora, fisiológica y física.

Con respecto al impacto económico una pregunta clave es ¿Qué tan costoso es mantener un paciente con paraplejia?, primero se debe empezar por las ayudas diagnósticas las cuales son especializadas y su costo es elevado, como es la resonancia magnética o una tomografía; posterior a tener el diagnóstico que para este caso es una hernia discal en segmento T13-L1 y L1-L2 se realizaría la cirugía la cual es de un alto costo, se necesita un tratamiento analgésico, antiinflamatorio, neuro protector en otros; es importante tener en cuenta las consultas de seguimiento con el neurólogo y por último la rehabilitación física necesaria para su recuperación; en conclusión es muy costoso mantener un paciente en estas condiciones y no todas las personas tienen la capacidad económica para hacerlo.

Una de las razones para elegir este caso clínico es evidenciar los resultados positivos que tiene la rehabilitación física en pacientes con paraplejia; pacientes que normalmente los tutores por desconocimiento no realizan el tratamiento en el momento adecuado o definitivamente no lo realizan ya que no creen en sus resultados teniendo como posible consecuencia una recuperación parcial o en el peor de los casos sin poder alcanzar la recuperación de su movilidad.

En este caso clínico se va a mostrar como un paciente con paraplejia que poco a poco está recuperando su movilidad con una marcha medular la cual es una marcha involuntaria que se logra estimulando el reflejo de retirada del paciente.

Objetivos

Objetivo General

Comprender el aporte de los diferentes métodos de rehabilitación física en paciente postquirúrgico de laminectomía por hernias discales entre los segmentos T13-L1 y L1-L2.

Objetivos Específicos

- Identificar los métodos de rehabilitación física más comúnmente utilizados en pacientes postquirúrgicos de laminectomía.
- Recopilar información sobre la utilización de las diferentes herramientas en la rehabilitación física de paciente postquirúrgico de laminectomía.
- Identificar los principales beneficios y posibles limitaciones de las diferentes terapias en el paciente.

Alcance y Limitaciones

Este trabajo de grado está basado en un caso clínico de un canino raza Teckel con diagnóstico de hernias en el segmento toracolumbar con paraplejia y se le realizo una laminectomía dorsal en el cual no se recuperó la movilidad de sus miembros posteriores y quedaron flácidos. Se abordará las definiciones de las diferentes terapias de rehabilitación física realizadas en el paciente, sus pro y contra, se hablará de la fisiopatología de las principales hernias discales y del procedimiento quirúrgico realizado a la paciente. Se describirá toda la historia clínica en la cual hablaremos de todo el procedimiento médico, medicamentos administrados, cuidados postquirúrgico y de las terapias de rehabilitación físicas que se han realizado en el paciente. Se discutirá del proceso de Shorty, en como las terapias han ayudado o no a la recuperación de su movilidad y al control de sus esfínteres y por último concluiremos como ha sido el manejo del caso clínico.

Una de las limitaciones que se tiene es que solo se va poder ver los avances sobre este caso clínico hasta el día 10 de mayo ya que se culmina la práctica profesional, por ende, solo se podrá discutir y dar conclusión de lo visto hasta ese momento. Otra limitación que se tiene es el no tener el acto quirúrgico que no se adjuntó a la historia clínica por el cirujano lo cual no permite que se pueda tener una información completa de lo que se realizó en la cirugía y afecte en cierto grado la conclusión de este caso clínico.

Rehabilitación Física

La rehabilitación física veterinaria se compone por el examen clínico, el diagnóstico y el tratamiento el cual consta de diferentes técnicas físicas las cuales no son invasivas y ayudan a los pacientes con diferentes patologías que tienen que ver con discapacidades y restricciones motoras e hiperestesias. (Montesinos, 2010)

La fisioterapia según la Confederación Mundial de Fisioterapeutas, es la ciencia que ayuda a tratar o prevenir las diferentes patologías que afectan o limitan la movilidad por medio de terapias físicas. (Montesinos, 2010)

El objetivo de realizar las sesiones en fisioterapia es ayudar a recuperar la movilidad de los diferentes miembros, el tono muscular, la independencia del paciente en patologías que afectan la función motora como son enfermedades neurológicas crónicas o agudas. Recuperación en pacientes postquirúrgicos ortopédicos ayudando al fortalecimiento de diferentes músculos y el aumento en el rango de movilidad articular. También se tiene como objetivo el de prevenir signos o limitar la progresión en enfermedades degenerativas. (Levine, 2005)

Terapias y Modalidades Terapéuticas

De acuerdo con el libro de Fisioterapia y rehabilitación veterinaria, 2010 las técnicas de rehabilitación se dividen en terapias pasivas y activas. (Montesinos, 2010)

Terapias Pasivas

La modalidad pasiva es la realizada por el terapeuta la cual no necesita ningún movimiento del paciente teniendo como objetivo la disminución del dolor y la inflamación, la replicación celular, relajación muscular, etc. (Montesinos, 2010)

Cinesiterapia Pasiva

La cinesiterapia pasiva (CNP) es ideal para trabajar las articulaciones del paciente que por algún motivo el movimiento ejercido por él es contraproducente o porque sea incapaz de realizar por sí solo el ejercicio. Estos ejercicios deben ser realizados por un terapeuta o por el tutor con las indicaciones antes recibidas por el terapeuta, en ningún momento debe haber contracción muscular ni dolor en el área que se este trabajando. También se utiliza como medida de relajación en pacientes ansiosos. Esta terapia se debe realizar antes de la intervención quirúrgica y después de ella, antes que el paciente empiece a cargar peso sobre la articulación intervenida. (Montesinos, 2010).

Los beneficios de la CNP son la disminución del dolor, evitar acortamientos de los tejidos blandos y evitar contracturas musculares, aumentar el ángulo de flexión y extensión de la articulación, ayudar al drenaje linfático, mejora de la circulación y favorece la producción del líquido sinovial. (Montesinos, 2010)

Para comenzar la terapia debemos poner al paciente de cubito lateral y se deben inmovilizar los huesos proximales y distales de la articulación a trabajar. Se debe realizar con movimientos lentos teniendo en cuenta que el extremo distal es el que se va a movilizar. (Montesinos, 2010)

Contraindicaciones

- En articulaciones con mucho dolor. (Montesinos, 2010)
- Lesión aguda de tejidos blandos. (Montesinos, 2010)
- Hiperlaxitud de una articulación por fractura o ruptura de ligamentos. (Montesinos, 2010)
- Sinovitis graves. (Montesinos, 2010)

Electroacupuntura

La electroacupuntura es una técnica más precisa y avanzada que la acupuntura tradicional, en la cual se utilizan agujas en conjunto con la estimulación eléctrica, la cual potencia su efecto terapéutico.

La electroacupuntura es utilizada especialmente en dolores crónicos, neuralgias, enfermedades degenerativas del sistema nervioso y en la recuperación de reflejos.

Las frecuencias altas, continuas y regulares (80 – 120 HZ) son utilizadas en dolores agudos o contracturas musculares y las frecuencias bajas (5 – 20 HZ) son utilizadas en la recuperación de las funciones motoras como son los casos de paresía y plejía.

Además, la electroacupuntura mejora la circulación en la medula espinal y la raíz nerviosa y aumenta la liberación de sustancias que ayudan a la reducción del dolor.

Diversas investigaciones respaldan que los beneficios de la electroacupuntura supera a los beneficios obtenidos con la acupuntura convencional. (Dragomir, Pestean, & Melega, 2021)

Las ventajas de la electroacupuntura a diferencia de la acupuntura tradicional es que se pueden ver resultados en un tiempo más corto gracias a que se puede regular y medir la estimulación que una forma más detallada y objetiva. (Yang, Jeong, Seo, & Nam, 2003)

Contraindicaciones

- Pacientes incapaces de estar en un solo lugar o ansiosos se vuelve imposible realizar una punción segura.
- Pacientes ansiosos, agresivos o temerosos pueden contrarrestar los beneficios de la terapia.
- Posibles afectaciones en animales gestantes ya que se puede afectar los niveles hormonales y la inervación uterina.
- Pacientes con riesgo de sangrado excesivo o posibles infecciones en la punción por sistema inmune comprometido o coagulopatías.
- Se debe tener precaución en la punción de neoplasias o tumores. (Robinson, 2024)

Estimulación Eléctrica Nerviosa Transcutánea

La Estimulación eléctrica nerviosa transcutánea (TENS). Es una terapia en la cual se utiliza corriente que pasa a través de la piel por medio de unos electrodos transcutáneos. Esta terapia maneja corriente de alta frecuencia y baja intensidad que sería el TENS clásico y el otro es el TENS de baja frecuencia que como su nombre lo dice tiene corriente de baja frecuencia y alta intensidad; los dos ofrecen analgesia al paciente. (Montesinos, 2010)

El objetivo de la terapia TENS es proporcionar analgesia por medio de la excitación de los nervios sensitivos estimulando el sistema opiáceo endógeno. El alivio del dolor implica la excitación de las fibras sensitivas A β disminuyendo la transmisión de los estímulos nocivos desde las fibras C del dolor por medio del GABA. La frecuencia alta 90 – 130 Hz tienen mejor respuesta de las fibras A β , siendo este rango suficiente para todos los pacientes. (Lindley & Watson, 2015)

Indicaciones

Imagen 1: Indicaciones para realizar una aplicación adecuada del TENS

Indicaciones del TENS
<ul style="list-style-type: none"> ■ Dolor agudo: se anula vía <i>spinal gating</i> (teoría del control de la puerta) tras una aplicación de 15 minutos ■ Dolor crónico: se anula vía liberación de endorfinas, efecto que se consigue tras 20-45 minutos de aplicación.

Fuente: Montesinos (2010)

Contraindicaciones

- Pacientes con marcapasos. (Lindley & Watson, 2015)
- Pacientes con respuestas alérgicas al electrodo, la cinta o el gel. (Lindley & Watson, 2015)
- Pacientes con patologías en piel como dermatitis o psoriasis. (Lindley & Watson, 2015)
- Pacientes anticoagulados. (Lindley & Watson, 2015)
- Activación sobre áreas infectadas o neoplasias. (Lindley & Watson, 2015)
- Pacientes con heridas abiertas. (Lindley & Watson, 2015)
- Pacientes con circulación comprometida, por ejemplo, tejido isquémico, trombosis y patologías asociadas. (Lindley & Watson, 2015)

Magnetoterapia

La magnetoterapia es una terapia que se realiza mediante campos magnéticos para el tratamiento de diferentes enfermedades; estos campos magnéticos son de baja frecuencia y baja intensidad. (Guerra, 2018)

El campo magnético utilizado en las terapias ayuda a la replicación celular por ende hay una regeneración de estas, colabora con la activación del metabolismo celular y lleva a un potencial de reposo celular, también se puede ver beneficios en el incremento del consumo de oxígeno viéndose beneficiado el aumento en la irrigación sanguínea todo contribuyendo en la mejora del sistema inmune. (Garcia, 2004)

Los diferentes efectos generados en los órganos y sistemas son la relajación muscular que se da específicamente sobre el musculo estriado y liso. La vasodilatación generada específicamente en la capa muscular lisa peri arterial generando hiperemias en la zona que se está realizando la terapia teniendo como resultado una llegada de más nutrientes a la zona, efectos antiinflamatorios y mejora en la circulación, pero si se esta haciendo tratamiento de varias zonas del paciente se puede generar una hipotensión. Aumento de la presión parcial de oxígeno en los tejidos tanto internos como en zonas distales al segmento tratado, esto gracias al aumento de la circulación generando así una mejor llegada de nutrientes y oxígeno a los tejidos. Otro efecto generado es la analgesia ya que actúa directamente en las terminaciones nerviosas y como se había mencionado antes actúa sobre la inflamación el cual produce dolor. Además, la magnetoterapia ayuda a la fijación del calcio en los huesos, activa la producción de colágeno lo cual es esencial en los procesos de cicatrización. (Guerra, 2018)

Indicaciones

- Contracturas musculares (Garcia, 2004)
- Constipación (Garcia, 2004)
- Miositis y tenomiositis (Garcia, 2004)
- Patologías discales y afecciones en columna vertebral (Garcia, 2004)
- Artropatías degenerativas (Garcia, 2004)
- Fracturas, acelerando la consolidación del hueso en un 40% (Garcia, 2004)
- Pseudoartrosis (Garcia, 2004)
- Tendinitis. (Garcia, 2004)

Contraindicaciones

- Marcapasos
- Gestación
- Micosis
- Hipotensión
- Hemorragias
- Anemia severa.
- Procesos activos infecciosos
- Hipertiroideos
- Pacientes con tumores (García, 2004)

Terapias Activas

La modalidad activa es la realizada por el paciente la cual es guiada por el terapeuta o tutor siguiendo las indicaciones del especialista las cuales tienen como propósito ayudar a la movilidad, ganancia de fuerza, masa muscular, recuperación de la propiocepción entre otras. (Montesinos, 2010)

Banda Acuática

La banda acuática es una terapia la cual es muy utilizada y de bastante importancia en patologías neurológicas y musculoesqueléticas, este debe ser realizado por personal capacitado el cual tenga los conocimientos necesarios para adaptar las terapias según las necesidades del paciente. (Montesinos, 2010)

Es completamente diferente el ejercicio en banda acuática a realizarlo en caminadora común o caminar en tierra ya que el agua ayuda al movimiento articular y a la estabilidad de la articulación, según el nivel de agua que se maneje. La banda acuática ayuda a aumentar el ángulo

de flexión articular sobre todo en miembros posteriores; según la articulación que se quiera trabajar, hasta ahí debe llegar el nivel del agua al igual se debe tener en cuenta la velocidad a utilizar. (Montesinos, 2010)

La banda acuática también ayuda en la coordinación, al apoyo de los miembros, el aumento en la resistencia física, al aumento en el tono y en la ganancia muscular. Se recomienda caminar en la banda de 10 a 20 minutos con una frecuencia de 1 a 2 veces a la semana para la mayoría de las patologías. (Montesinos, 2010)

Indicaciones

Imagen 2: Indicaciones para que pacientes va dirigida la terapia.

Indicaciones de la cinta subacuática
<ul style="list-style-type: none">■ Posoperatorio de cirugías ortopédicas.■ Estabilización de RLCA sin cirugía.■ Posoperatorio de neurocirugía.■ Alteraciones neurológicas no quirúrgicas.■ Osteoartritis.■ Lesiones de tejidos blandos subagudas y crónicas.■ Adherencias, cicatrices.■ Atrofia muscular■ Contracturas musculares

Fuente: Montesinos (2010)

Contraindicaciones

Imagen 3: Contraindicaciones a tener en cuenta en el uso de la Cinta

Contraindicaciones de la cinta subacuática
<ul style="list-style-type: none">■ Alteraciones cardiacas (el agua esta caliente).■ Alteraciones respiratorias (agua caliente y presión hidrostática del agua).■ Disminución de la sensibilidad térmica.■ Enfermedad vascular periférica grave.■ Riesgo de hemorragia.■ Infección cutánea.■ Diarrea.

Fuente: Montesinos (2010)

Cinesiterapia Activa Asistida

Estas terapias están indicadas para pacientes con patologías neurológicas como son Estenosis lumbosacra degenerativa, Espondilomielopatía cervical, Enfermedad vestibular, Embolia fibrocartilaginosa (Jefferies, 2022), los cuales no pueden sostenerse por sí solos necesitando un punto de apoyo y animales que tienen disminución en su arco articular. Estos ejercicios se realizan mientras el paciente está en estación ayudando a sostenerlo o en una caminadora o caminando o en una cinta acuática con la ayuda del terapeuta ayudando a mover sus extremidades mientras se realiza la actividad; puede servir de apoyo herramientas como son los balones, cabestrillos, arnés, entre otros. (Montesinos, 2010)

Ejercicios en Estación Asistida

Para estos ejercicios se debe colocar al paciente en cuadripedestación, ayudando al paciente a que se apoye en el suelo por varios minutos con repeticiones en el transcurso del día. Las posibilidades son: (Montesinos, 2010)

- Cuadripedestación con máxima asistencia; el terapeuta o tutor carga aproximadamente entre el 75%-100% del peso del paciente (Montesinos, 2010)
- Cuadripedestación activa asistida; el terapeuta o tutor carga < 75% del peso del paciente (Montesinos, 2010)
- Cuadripedestación con balón terapéutico o cualquier otro medio de apoyo. (Montesinos, 2010)

Ejercicios Propioceptivos

Estos ejercicios se ejecutan para lograr o mejorar la coordinación, el equilibrio y la marcha.

Cargas alternas simples y cruzadas: se pone al paciente en cuadripedestación en el suelo y procedemos a levantar miembro por miembro dejándolo levantado por segundos.

Balanceo sobre el suelo u otras superficies: para iniciar con el ejercicio se debe poner al paciente en estación y empezarlo a mover de su tren anterior o posterior hacia diferentes direcciones con el objetivo que el retome su postura inicial; también se puede hacer con la ayuda de herramientas inestables como balones o en superficies diferentes para trabajar además el equilibrio. (Montesinos, 2010)

Ejercicios de Marcha Asistida/reeducación de la Marcha

Estos ejercicios se realizan con la ayuda de diferentes herramientas como son los cabestrillos, arnés, toallas o sillas de ruedas especiales (Montesinos, 2010)

- Paseos con arnés dobles. (Montesinos, 2010)
- Caminatas subiendo, bajando o zigzag. (Montesinos, 2010)
- Caminar sobre superficies estables. (Montesinos, 2010)
- Subir y bajar escaleras, se debe garantizar que se haga de escalón por escalón. (Montesinos, 2010)
- Caminadora. (Montesinos, 2010)
- Sentadillas, que se pare y se siente sin desplazamientos. (Montesinos, 2010)
- Cavaletti, son los obstáculos horizontales, se debe tener en cuenta que la altura no debe superar el alto del antebrazo. (Montesinos, 2010)

Hernias discales

Degeneración Condroides o Metaplasia Condroides

También se conoce como enfermedad discal intervertebral Hansen tipo 1 o extrusión discal, en la cual hay una disminución en el contenido de agua y una pérdida de glucosaminoglicanos lo que puede generar una mineralización del núcleo. El núcleo pulposo pierde la capacidad de amortiguar fuerzas o cargas en la columna; la rigidez que se genera en el núcleo puede crear en el anillo fibroso fisuras y si el núcleo pulposo se sale puede generar una presión en la médula generando la hernia discal. (Rodenas, Moya, & Maeso, 2024)

Esta enfermedad afecta mayormente a caninos de razas condrodistróficas como es el Teckel, Bulldog Francés, Pekinés entre otros, en edades entre 2-6 años y su presentación es aguda.

Sus signos pueden variar según el segmento afectado, y generar signos leves o graves como una simple molestia, hiperestesia o llegar a la pérdida de la propiocepción y su pérdida motora. (Rodenas, Moya, & Maeso, 2024)

Extrusión del Núcleo Pulposo Aguda no Compresiva

La fisiopatología exacta de esta enfermedad no está definida, pero se cree que por las pequeñas fisuras del anillo fibroso salen un poco del núcleo pulposo por presiones intradiscales generando una contusión medular sin llegar a causar un a presión medular. (Rodenas, Moya, & Maeso, 2024)

Esta patología genera en la gran mayoría de las pequeñas especies signos neurológicos hiperagudos, en un 90% son lateralizados y afecta principalmente el segmento toracolumbar y no es constante tener signos de hiperestesia. (Rodenas, Moya, & Maeso, 2024)

Extrusión del Núcleo Pulposo Hidratado

Esta hernia pertenece al subgrupo de Hansel tipo I la cual puede generar varios niveles de compresión medular; su fisiopatología se desconoce aún, pero se cree que esta hernia se da por pequeñas fisuras en el anillo fibroso y por medio de estas se sale el núcleo pulposo hacia el canal medular y según estudios histopatológicos se han evidenciado cambios degenerativos en estas hernias. . (Rodenas, Moya, & Maeso, 2024)

La patología afecta a todas las razas de perros adultos y se ve mas afectada el segmento cervical por ende se verán mielopatías cervicales y signos como tetraplejía o tetraparesia y no es constante los signos de hiperestesia. (Rodenas, Moya, & Maeso, 2024)

Extrusión Discal Intervertebral Intradural o Intramedular

Estas son las hernias discales de menor frecuencia, según estudios recientes proponen que el material discal puede llegar hasta la duramadre y en algunos casos a nivel intramedular. (Rodenas, Moya, & Maeso, 2024)

Degeneración o Metaplasia Fibroide

Esta enfermedad también es conocida como Hansen tipo II, esta patología es crónica ya que es una degeneración que se da con el tiempo donde el núcleo pulposo se reemplaza por fibrocartílago provocando que el anillo fibroso se vaya engrosando generando una protrusión de la medula hacia dorsal. . (Rodenas, Moya, & Maeso, 2024)

Esta hernia afecta sobre todo a perros adultos mayores de 5 años, razas grandes y se evidencias mielopatías crónicas y por lo general no son dolorosas. (Rodenas, Moya, & Maeso, 2024)

Laminectomía Dorsal

La intervención quirúrgica se indica para acceder al canal vertebral en su aspecto dorsal y/o lateral. Se debe tener en cuenta las características de la lesión, los segmentos afectados para saber que modificaciones técnicas se pueden realizar. Dependiendo de la cantidad de hueso que se debe extraer podemos elegir que técnica vamos a utilizar. La Funkquist A se retira el proceso espinoso, las láminas, los procesos articulares y alrededor de la mitad de la porción dorsal de los pedículos de la vertebra para poder ingresar al canal medular; en esta se tiene una mayor exposición del canal vertebral. La Funkquist B no toca los procesos articulares y los pedículos, pero si se retiran los procesos espinosos y las láminas y la laminectomía dorsal modificada se encuentra entre la Funkquist tipo A y la Funkquist B ya que en esta se retiran las láminas, procesos espinosos y

articulares caudales y se cortan el aspecto medial de los pedículos para que haya una mejor exposición y no se quitan los procesos articulares craneales.

Para esta cirugía el abordaje es dorsal, antes de proceder al procedimiento se debe localizar el segmento afectado; las gubias se utilizan para extraer los procesos espinosos hasta la lámina de la vertebra a intervenir. Se utiliza un motor quirúrgico neumático para retirar la cortical ósea de la parte mas externa de la lámina. Se realiza un fresado hasta que quedo una capa delgada del hueso cortical; en el espacio interarcuado se puede ver un ligamento amarillo el cual se retirara para llegar al canal vertebral. Se puede retirar la cortical que queda y realizar una extensión del defecto de la laminectomía con las gubias. (Jhonston & Tobias, 2023)

Ejemplos de Técnicas de Fisioterapias

Ejemplo 1

Descripción del plan de rehabilitación física usado en un paciente con hernia toracolumbar según el libro de fisioterapia y rehabilitación veterinaria.

- Fase 1, posquirúrgica: crioterapia, cinesiterapia pasiva, masaje, cuadripedestación y TENS.
- Fase 2: Cinesiterapia pasiva, cinesiterapia activa asistida, hidroterapia, TENS y electroestimulación neuro-muscular (ENM). En esta etapa el paciente logra soportar peso
- Fase 3: Cinesiterapia pasiva, cinesiterapia activa asistida, hidroterapia y ENM. El paciente es capaz de mover en cierto grado sus extremidades.
- Fase 4: Cinesiterapia pasiva. cinesiterapia activa asistida, hidroterapia y Cinesiterapia activa. El paciente es capaz de mover bien sus extremidades.
- Fase 5: Cinesiterapia activa e hidroterapia. En esta fase el paciente ya cerca a la normalidad de sus movimientos. (Montesinos, 2010)

Ejemplo 2

Descripción del plan de rehabilitación física usado en un paciente con protrusión discal toracolumbar según el libro de Manual de rehabilitación y cuidados paliativos en pequeños animales.

- Para el fortalecimiento muscular realizar caminatas cortas de 5 minutos con frecuencia de 3 -4 veces al día, cinesiterapia activa asistida como las sentadillas y banda acuática.
- Ejercicios que ayude a mejorar el equilibrio estático y dinámico.
- Terapias de calor junto con cinesiterapia pasiva y masajes ayuda a aumentar el rango articular y flexibilidad de tejidos blandos.
- Acupuntura ayuda a la analgesia. (Lindley & Watson, 2015)

Caso Clínico

Reseña

Paciente canino de 4 años, hembra, Teckel, color negro, peso al momento de la consulta de 4,7 kilogramos y se encontraba esterilizada.

Anamnesis

El día 7 de abril de 2024 la llevaron por urgencias ya que Shorty estaba muy quieta e inapetente en su casa y la cogían y se quejaba, ella tenía el estómago distendido y en la veterinaria le hicieron una ecografía abdominal y radiografía y le enviaron Dipirona para el dolor. En la ecografía se evidencio duodeno inflamado entonces la dejaron hospitalizada y le estaban poniendo Tramadol y Ranitidina pero ellos veían que no dejaba de quejarse y jadear, al día siguiente en la mañana fueron a visitarla y cuando la entregaron ella empezó a llorar y la pusieron en el piso y vieron que no movía bien las patas de atrás al desplazarse y de un momento a otro dejó de caminar.

Examen Clínico

El día 8 de abril el paciente ingresa caído del tren posterior, déficit propioceptivo total en miembros posteriores, auscultación cardiopulmonar sin sonidos anormales, se percibe vejiga pletórica y materia fecal solida en colon, índice de condición corporal (ICC) 4,5/9, tiempo de llenado capilar (TLLC) 2 segundos, frecuencia cardiaca (FC) 92 lpm, frecuencia respiratoria (FR) 28 rpm, pulso concordante y mucosas rosadas. Se realiza estudio radiográfico y se procede a valoración neuro ortopédica en la cual se encuentra déficit propioceptivo en tren posterior, hiporreflexia en ambos miembros posteriores, ausencia de sensibilidad superficial y parcialmente profunda en miembro posterior izquierdo (MPI) y disminución marcada de sensibilidad superficial y presencia de sensibilidad profunda en miembro posterior derecho (MPD), ausencia de reflejo panicular a partir de la región toracolumbar.

Diagnóstico Presuntivo:

- I. Hernia discal lumbosacra
- II. Calcificación intervertebral en múltiples tramos
- III. Hernia discal

Plan Diagnóstico:

Radiografías de columna (imagen 4,5, 6 y 7), valoración neuro ortopédica y resonancia magnética de dos tramos (imagen 8 y 9).

Fórmula Médica:

- I. .Esomeprazol, administrar VO ½ tableta SID por 6 días, ayunas
- II. Pregabalina 20mg/ml, administrar VO 0,5 ml BID por 6 días

Imagen 4,5, 6 y 7: Radiografías latero lateral y ventro dorsal. Se observa reducción del espacio medular a nivel de las vértebras T13-L1 y L1-L2.

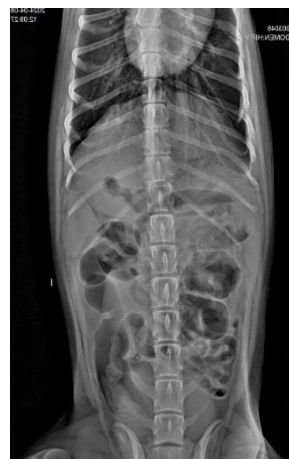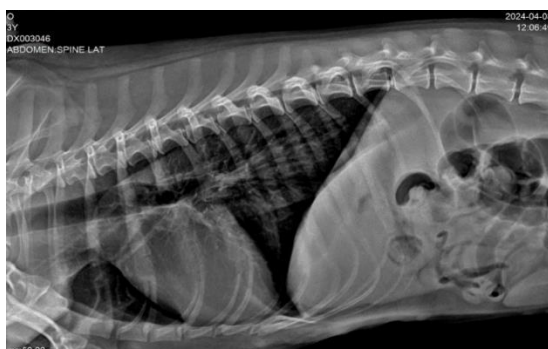
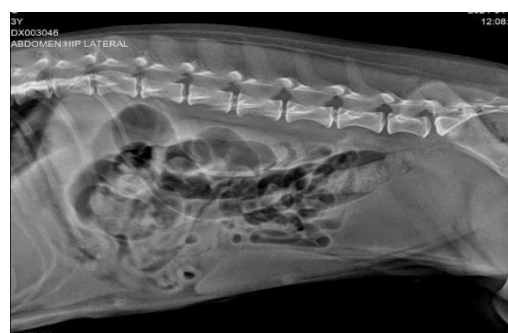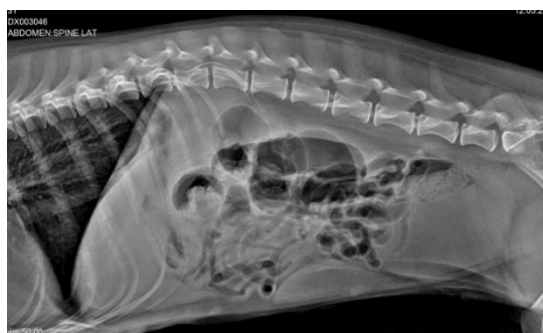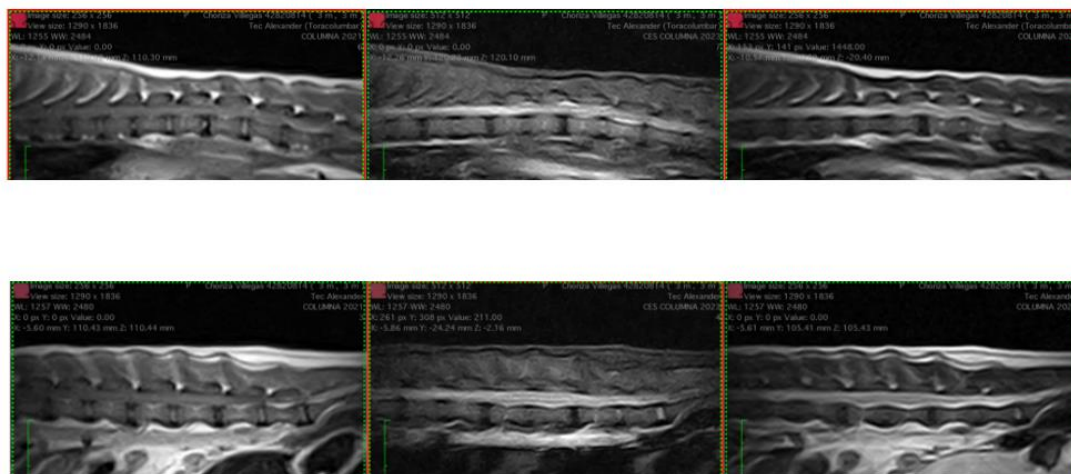


Imagen 8 y 9: Resonancia Magnética en planos transversal, dorsal y sagital; con espesor de corte de 3.0 mm; en secuencias T1, T2, Myelo y T1 con medio de contraste intravenoso basado en gadolinio.



Hospitalización

Se diagnóstico hernia discal T13-L1 levemente compresiva, aparentemente protusiva y en segmento L1-L2 hernia protusiva en dirección dorsal con lateralización hacia la derecha.

Día 10 de abril el paciente ingresa para manejo de hernia toracolumbar post resonancia. Se instauro manejo medico con Omeprazol 1mg/kg, Dipirona 20mg/kg, Dexametasona 1mg/kg, Tramadol 3mg/Kg, Ketamina 0,5mg/kg, Pregabalina 2mg/kg e hidratación 50ml/día.

Paciente estable en hospitalización, paraplejia, perdida de sensibilidad superficial y profunda, no presenta propiocepción, dócil a la manipulación, alerta, responsiva a estímulos externos. Examen clínico al monitoreo: membranas mucosas rosadas húmedas, TLLC 2 segundos, nódulos linfáticos (NL) no reactivos, reflejo tusígeno y palmopercurtor negativo, FC 125lpm, FR 27rpm, temperatura 38.4°C, pulso fuerte, rítmico y concordante, auscultación cardiopulmonar normal, moderado dolor abdominal a la palpación, ICC 2.5/5, se evidencia motivada para consumir alimento que suministran tutores, micciona en varias ocasiones por medio de masaje vesical y no defeca durante el turno, la paciente realiza cambios de posición voluntarios. Pronóstico reservado.

Dia 12 abril, se realiza procedimiento quirúrgico; laminectomía dorsal de dos tramos T13 – L1 y L1 – L2

Paciente clínicamente estable, dócil a la manipulación, alerta, atento al medio, normodinámico, responsivo a estímulos externos, no se evidencia consumo de alimento por voluntad propia, orina mecánicamente, defeca, no vomita.

Examen clínico: FC 124 lpm, FR 38 rpm, patrón respiratorio costo abdominal, TLLC 1 sg, mucosas R/H/B, retorno del pliegue cutáneo (RPC) inmediato, LN submandibulares reactivos, otros LN no reactivos, T 37.9, ICC 5/9, auscultación cardiopulmonar aparentemente normal, no se auscultan sonidos anómalos. Palpación abdominal normal, no se evidencia dolor. Herida quirúrgica con evolución favorable, paciente sin movilidad ni evolución favorable de tren posterior.

Se administra medicación según kardéx. Omeprazol 1 mg/kg, Dipirona 20 mg/kg, Meloxicam 0,1 mg/kg, Tramadol 4 mg/kg, Ketamina 0,5 mg/kg, Pregabalina 2 mg/kg, Metronidazol 20 mg/kg, Subsalicilato de Bismuto 5ml, Maropitant 1 mg/kg, limpieza de herida con pronóstico reservado.

Día 13 abril, paciente estable, se toma perfil postquirúrgico, con pronóstico reservado.

En los exámenes se encontró leucocitosis leve con neutrofilia absoluta y relativa leve.

Tabla 1

Exámenes postquirúrgicos, cedida por Animal Hospital

Serie Roja	Resultado	Unidad	Rangos de referencia
Eritrocitos	5,9	mill/ul	5,5 - 8,5
Hemoglobiana	12,9	g/dl	dic-18
Hematocrito	38	%	37 - 55
VCM	64,4	Fl	60 - 77
HMC	21,9	Pg	22 - 27
CHCM	34	g/dl	32 - 37
Proteínas	65	g/dl	55 - 75

Hallazgos	Resultado	Hallazgos	Resultado
Hipocromia	+	Dianocitos	+
Policromasia	NR	Crenocitos	+
Anisocitosis	NR	Microcitos	NR
F. rouleaux	+	Macroцитos	NR
Otros hallazgos	Eritrocitos policromatófilos: 0,2%		

Serie Plaquetaria	Resultado	Unidad	Rangos de referencia
Conteo	252	10^3 /ul	200 - 500

Anotaciones serie plaquetaria	
No se observan alteraciones plaquetarias	

Serie blanca fórmula absoluta			
Analito	Resultado	Unidad	Rangos de referencia
Leucocitos totales	18.070	/ul	6.000 - 14.000
Neutrófilos	14.817	/ul	3.000 - 10.000
Linfocitos	2.530	/ul	1.000 - 4.500
Monocitos	723	/ul	150 - 1.350
Eosinófilos	0	/ul	100 - 1.500
Banda Neutrófilos	0	/ul	0 - 300
Basófilos	0	/ul	0 - 200

Serie blanca fórmula relativa (%)			
Analito	Resultado	Unidad	Rangos de referencia
Leucocitos totales	18.070	%	6.000 - 14.000
Neutrófilos	82	%	55 - 75
Linfocitos	14	%	12 - 30
Monocitos	4	%	03 - 10
Eosinófilos	0	%	1 - 10
Banda Neutrófilos	0	%	0 - 3
Basófilos	0	%	0 - 1

Anotaciones serie blanca	
Leucocitosis moderada// Neutrofilia absoluta// Linfocitos reactivos escasos	

Análisis	Resultado	Unidad	Rangos de referencia
Urea	51,70	mg/dl	21,4 - 59,9
Nitrogeno Ureico Suero BUN	24,16	mg/dl	10 - 28

BIOQUÍMICA SANGUÍNEA			
Analito	Resultado	Unidad	Rangos de referencia
Alanino Aminot SGPT/ALT	30	U/L	21 - 102
Creatinina	0,81	mg/dl	0,5 - 1,5
Fosfatasa Alcalina ALP	68	U/L	10 - 73

Día 15 de abril, paciente clínicamente estable, consume alimento voluntariamente principalmente con los tutores, bebe abundante agua, micciona mediante presión vesical sin dificultad, no se observa defecar, presenta control motor y sensibilidad de miembros anteriores, ausencia en los posteriores, no presenta crisis de dolor, transcurre durante el turno sin novedades ni complicaciones, durante la visita se observa atenta al medio, animada, sin dolor y consume alimento con los tutores, Exámenes postquirurgicos de control sin alteraciones conforme a evolución y resultados se decide dar de alta, se comparte formula médica, indicaciones y recomendaciones, remisión a fisioterapia, citas de revisión, se explica como realizar vaciamiento manual y se hace ejercicio práctico, explico que a medida que lo vayan realizando va a ser cada vez más sencillo de realizar.

Fórmula Médica:

- I. Esomeprazol (tab 20mg), administrar VO ½ tableta SID por 10 días (ayunas)
- II. Cefalexina (tab 500mg), administrar VO ¼ tableta BID por 8 días (estomago lleno)
- III. Firocoxib (tab 57mg), administrar VO ½ tableta SID por 6 días (estomago lleno)
- IV. Dipirona (tab 500mg), administrar VO ¼ tableta BID por 8 días (estomago lleno)
- V. Prebagalina (susp 20mg/ml), administrar VO 0,5ml BID por 10 días (estomago lleno)
- VI. Acido hipocloroso (spray), realizar limpieza de la herida TID por 8 días.

Día 31 de mayo, revisión del Neuro ortopedista; no hay dolor a la palpación de columna cervical o torácica, ausencia de propiocepción, parálisis de tren posterior, ausencia de sensibilidad, reflejo flexor disminuido bilateral, atrofia de la masa muscular se recomienda continuar con la fisioterapia.

Terapias de Rehabilitación Física

Junio 18 de 2024

Se inicia fisioterapia paciente posquirúrgico de laminectomía toracolumbar tutora informa que inicia fisioterapia en otro lugar, pero no veía evolución, actualmente le están haciendo infiltraciones. Paciente con paraplejía, flacidez muscular, hipotrofia marcada a nivel paravertebral toracolumbar, reflejo panicular ausente, reflejo de retirada ausente en MPI, disminuido en MPD, sensibilidad profunda ausente, propiocepción ausente en posteriores, positiva en anteriores. Palpación paravertebral sin signos de dolor. Se inicia tratamiento fisiatrico 2 veces por semana, uso de aparatología TENS toracolumbar 6.0 mAP, fototerapia 200 Hz y 500 Hz, magnetoterapia alterna 60 hz. Se explican ejercicios para realizar en casa:

- El paciente debe permanecer en cuadripedestación 4 veces al día durante 10- 15 minutos se sugiere un soporte.
- En posición de sentadilla una persona debe sostener sus miembros posteriores realizando digitopresión, y la otra persona con ayuda de un Snack motivar a que el paciente se levante. (Imagen 10)
- Reflejo de retirada, pellizcar cada dedo con el fin que el paciente retire sino lo hace contar 5 segundos.
- Estimulación sensitiva con ayuda de un cepillo de dientes, cepillar entre los dedos y hacia arriba
- Se recomienda arnés doble y sacar al paciente 3 veces al día en superficies como pasto o pavimento. (Imagen 11)

Septiembre 12 de 2024

Paciente presenta leves cambios, aumenta reflejo de retirada en ambos posteriores, aumenta masa muscular a nivel paravertebral, aumenta el tiempo en estación, al realizar estimulación de la cola paciente genera marcha con pérdida propioceptiva (imagen 12). Se retira de las terapias TENS ya que la paciente está en terapia alternativa de electro acupuntura (imagen 13) e infiltraciones por lo cual se inicia un aumento en los ejercicios físicos de estimulación y rehabilitación 30 minutos y 20 minutos de magnetoterapia y fototerapia. Dentro de los ejercicios de rehabilitación iniciamos

con banda caminadora en tierra el cual genera movimiento en articulaciones coxofemorales con ayuda de arnés y leves movimientos de la cola y se observa un leve tono muscular en posteriores, además se están trabajando con obstáculos (imagen 14). Se recomienda iniciar terapia complementaria en banda acuática para mejorar aumento de masa muscular en centro veterinario VITAL, 1 vez por semana y continuar fisioterapia en casa 1 vez por semana. Se recuerda la importancia de realizar los ejercicios diarios estimular con soporte de cola la marcha y continuar salidas al exterior.

Diciembre 15 de 2024

Desde el último control se implementó tratamiento complementario con cinta acuática (imagen 15), con una frecuencia de una sesión semanal, alternada con sesión de fisioterapia domiciliaria semanal. La paciente ha tolerado adecuadamente ambas modalidades terapéuticas.

Durante las sesiones en cinta acuática, se observa marcha medular, con mejora progresiva en el patrón de movimiento y mayor regularidad en la pisada. En las sesiones en casa, la paciente logra en ocasiones mantener equilibrios en estación (imagen 16), y se observa aumento en tonalidad y mayor masa muscular en grupos paravertebral y glúteos bilateral.

Se continúa con el plan terapéutico establecido, reforzando ejercicios propioceptivos (imagen 17) y de fortalecimiento, con seguimiento de evolución neurológica y funcional.

Abril 30 de 2025

Actualmente con ayuda de arnés de carga, la paciente inicia marcha sincrónica sin signos de pérdida propioceptiva. Presenta movimiento activo de la cola, aunque sin capacidad para mantenerla erguida. Sin el uso del arnés, se evidencia debilidad marcada del tren posterior, con caídas recurrentes y desplazamiento principalmente mediante miembros anteriores, mientras que los posteriores se mantienen en flexión. Se continúa trabajando en fortalecimiento muscular y propiocepción, manteniendo sesiones semanales de fisioterapia domiciliaria y disminuye la frecuencia en cinta acuática debido al tiempo de los tutores, sin embargo continúan con la electroacupuntura.

Se mantienen ejercicios activos de equilibrios isométricos con respuesta positiva y estimulación de marcha con soporte parcial de la cola (imagen 18) y sin el soporte con ayuda de

snacks donde logran 5 pasos máximo, pero no se ve esta misma respuesta en todas las sesiones de fisioterapia.

Imagen 10: Posición de sentadilla con digito presión



Imagen 11: Cinesiterapia activa asistida con arnés doble



Imagen 12: Cinesiterapia activa asistida



Imagen 13: Terapia electro acupuntura



Imagen 14: Ejercicios con cavaletti



Imagen 15: Terapia en cinta acuática



Imagen 16: Equilibrios en estación



Imagen 17: Ejercicios propioceptivos



Imagen 18: marcha con soporte de cola



Discusión

1. La paresia se puede describir como una deficiencia en la función motora en la cual hay movimientos voluntarios, pero hay una falla en la marcha o debilidad al soportar peso, aquí se puede ver alterada la neurona motora inferior y superior; esta la podemos clasificar en paresia ambulatoria y no ambulatoria. Hay paresia ambulatoria cuando el animal no necesita ayuda para caminar y no ambulatoria cuando necesita ayuda para realizar la marcha. En la plejía se evidencia la ausencia total de los movimientos voluntarios. (Rodenas, Moya, & Maeso, 2024). Las aclaraciones y definiciones anteriores se hacen ya que se puede evidenciar que no hay claridad en algunos profesionales sobre los conceptos antes descritos encontrados en la historia clínica y esto pueden generar confusión en los tutores y en otros profesionales a cargo del paciente.
2. Las pruebas preoperatorias se deben realizar ante la más pequeña intervención quirúrgica ya que se debe evitar cualquier complicación en el transcurso de la cirugía, las pruebas más comunes son el hemograma completo, química sanguínea y pruebas de coagulación (Valle, 2024); en la historia clínica no se adjuntó ni se mencionó la realización de las pruebas prequirúrgicas, las cuales nos dejan vacíos sobre el estado de la paciente antes de la cirugía.
3. La hemilaminectomía es una técnica quirúrgica la cual es muy utilizada en hernias localizadas en la región toracolumbar ya que se genera un menor grado de inestabilidad vertebral. La incisión se realiza por la línea media encima de las apófisis espinosas, pero solo se incide las fascias del lado donde se encuentra la lesión, al igual que solo se retirará la lámina, la apófisis articular y el pedículo articular de este lado. (Sturges, 2005)

La laminectomía es una técnica recomendada cuando es necesaria una mayor exposición de la medula espinal, consiste en retirar las apófisis espinosas, lamina dorsal

y/o apófisis articulares y los pedículos articulares; es más utilizada en hernias a nivel lumbosacro (Slatter, 2003). La pérdida de estabilidad vertebral puede ser realmente preocupante en las cirugías donde se retire la lámina dorsal en más de tres cuerpos vertebrales, ya que se puede generar una luxación vertebral dado a que se retiran las apófisis articulares vertebrales y/o del ligamento interespinoso. (Shores & Brisson, 2017).

Según la resonancia magnética de la paciente se diagnosticó una hernia levemente compresiva en dirección dorsal con lateralización hacia la derecha y según las definiciones anteriormente mencionadas la intervención quirúrgica más apropiada sería la hemilaminectomía ya que solo se necesitaba retirar la mitad del arco vertebral derecho y no toda la vertebra.

4. Los neutrófilos hacen parte de la serie blanca del hemograma, son los leucocitos más comunes en los caninos; una de sus funciones principales es la fagocitosis y tiene una acción microbicida. Algunas de las causas para que se evidencie una neutrofilia en un hemograma serían paciente que presentan estrés al momento de tomar la prueba que suele ser muy común en ellos, inflamaciones localizadas, Síndrome de Cushing, neoplasias, enfermedades inmunomediadas, infecciones postquirúrgicas entre otras (Huerga, 2023)

En el perfil postquirúrgico que se le realizó a la paciente se evidenció una leucocitosis con neutrofilia absoluta y relativa leve, según lo mencionado anteriormente puede ser causada por la inflamación generada por la cirugía o por el estrés que pueda tener el paciente ya sea por la toma de la muestra o por estar hospitalizada. Se descarta que sea por una infección ya que en la historia clínica no se menciona ningún signo que se relacione a este, y sus parámetros fisiológicos se encuentran dentro de los rangos. De igual forma no se puede descartar que la neutrofilia que presentaba la paciente este desde antes de la cirugía ya que no se tenía el perfil prequirúrgico.

5. Según el artículo 61 de la Ley 576 de 2000 establece la obligatoriedad del registro de la historia clínica de cada paciente por escrito.

En este caso clínico no se cumple a cabalidad con la ley ya que la historia esta incompleta por parte de la clínica, falta información de los exámenes prequirúrgicos y el acto quirúrgico. Por otra parte, la fisiatra no lleva una historia clínica completa y ordenada ya que no se evidencia el reporte de cada terapia.

6. En la historia clínica proporcionada por la fisiatra se reportan infiltraciones las cuales no se especifica con que principio activo se estaban realizando. Según la literatura se ha utilizado procaína al 1% en diferentes especies (bovinos, ovinos, caninos, equinos) con distintas parálisis, las infiltraciones se realizan en la zona donde se encuentra la lesión (Suárez, 2012).

7. Según el plan de rehabilitación física usado en pacientes con hernia toracolumbar no se aplicó en este caso clínico la cinesiterapia pasiva la cual consiste en ejercicios donde se movilizan las articulaciones y músculos sin que el paciente realice ningún esfuerzo, el trabajo lo realiza el terapeuta, se realiza a pacientes que no pueden moverse por sí solos ayudando a una buena circulación sanguínea y linfática, aumento del líquido sinovial y a prevenir contracturas musculares y acortamientos de los tejidos blandos. El no realizarlos puede generar contracturas musculares, atrofia de los músculos, alteración de la circulación sanguínea y linfática.

Conclusiones

La rehabilitación física ejerce un papel fundamental en la recuperación de un paciente con paraplejia, con la aplicación de diferentes terapias como son la hidroterapia que ayuda con el tono muscular y la recuperación de la marcha, la electroacupuntura, magnetoterapia, fototerapia y los ejercicios de movilidad favoreciendo el aumento de la circulación sanguínea, disminución de la inflamación y el dolor y contribuyendo a la replicación celular; aportando a una pronta recuperación del paciente.

Se debe diseñar de un plan específico de rehabilitación física según el paciente teniendo en cuenta su diagnóstico, signos clínicos, temperamento y edad, al igual que la disponibilidad, disposición y capacidad económica del tutor. Con toda la información antes descrita se logra adecuar las terapias que puedan ayudar a la recuperación del paciente.

Es importante llevar de forma organizada y actualizada el registro de la historia clínica del paciente ya que esto contribuye a que los diferentes especialistas de la salud tengan de manera oportuna la información real para ejecutar el mejor tratamiento orientado a la calidad de vida del paciente.

En este caso clínico la paciente ha logrado ganar tonalidad de sus miembros y se está empezando a dar una marcha medular en la que ha podido dar hasta 5 pasos sin ningún soporte. Esta es una marcha inconsciente que se da, si hay presencia del reflejo de retirada. El objetivo final que se plantea es una marcha medular sin soporte. Este objetivo solo se puede lograr siguiendo con el plan de rehabilitación física diseñado exclusivamente para la paciente y complementado con herramientas de soporte como el arnés doble y la silla de ruedas que ayudan a mejorar la movilidad.

Referencias

- Chiaramonte, D., & Hensley, A. (2024, enero 29). Fisioterapia para perros. *Dog cancer.com*.
<https://www.dogcancer.com/articles/diagnosis-and-medical-procedures/physical-therapy-for-dogs/>
- DANE (2022, julio, 01). Encuestaa multipropósito 2021.DANEColombia. [DANE - Encuesta multiproposito](#)
- Dragomir, M., Pestean, C., & Melega, L. (2021). Current Aspects Regarding the Clinical Relevance of. *Animals 2021*, 2-9. doi:<https://doi.org/10.3390/ani11010219>
- Garcia, L. (2004). *Manual de Fisioterapia. modulo 1*. Madrid: MAD.
- Godfrey, R., & Godfrey, D. (2011). Problemas de bienestar genetico de los animales de compañía. *Sciencie in the service of animal welfare*.
- Guerra, J. (2018). *Manual de fisioterapia*. Ciudad de Mexico : El Manual Moderno.
- Huerga, D. (2023, diciembre 4). Neutrofilia en perros: Causas, síntomas y tratamiento. *Cuas veterinaria*. Obtenido de <https://cuasveterinaria.es/blog/neutrofilia-perros/>
- Jefferies, S. (2022, junio 15). Rehabilitación de enfermedades neurológicas comunes. Obtenido. *Improve veterinary practice*. <https://www.veterinary-practice.com/article/rehabilitation-common-neurological-conditions>
- Jhonston, S., & Tobias, K. (2023). *Cirugia veterinaria de pequeños animales* . Zaragoza : Grupo Asis Biomedica SL.

- Levine, D. (2005). *Introduction to Veterinary Physical Rehabilitation*. Tennessee: Elsevier Saunders.
- Lindley, S., & Watson, P. (2015). *Manual de rehabilitación y cuidados paliativos en pequeños animales*. Barcelona: Sastre Molina, SL.
- Martin, R. (2011, mayo 16). fototerapia, esta ayuda a la reducción del dolor mediante la estimulación de los tejidos profundos promoviendo la liberación de endomorfina. *Med central* . Obtenido de <https://www.medcentral.com/pain/chronic/laser-accelerated-inflammation-pain-reduction-healing>
- Montesinos, G. d. (2010). *Fisioterapia y rehabilitación veterinaria*. Zaragoza: Servet .
- Robinson, N. (2024, septiembre 01). Acupuntura en pacientes veterinarios. *Manual de MSD*. Obtenido de [.https://www.msdsvetmanual.com/management-and-nutrition/integrative-complementary-and-alternative-veterinary-medicine/acupuncture-in-veterinary-patients](https://www.msdsvetmanual.com/management-and-nutrition/integrative-complementary-and-alternative-veterinary-medicine/acupuncture-in-veterinary-patients)
- Rodenas, S., Moya, S., & Maeso, C. (2024). *Neurocirugía en el perro y el gato*. Zaragoza : Grupo Asis Biomedica, SL.
- Sanchez, M., Beltran, Mascort, B., & Lujan, F. (2015). Enfermedad discal intervertebral (II): pruebas diagnosticas, tratamiento y pronostico . *Clinica Veterinaria Pequeños animales*, 7-21.
- Shores, A., & Brisson, B. (2017). *Current techniques in canine and feline neurosurgery*. Hoboken: Wiley Blackwell .
- Slatter, D. (2003). *Textbook of small animal surgery*. Philadelphia: Saunders.

- Sturges, B. (2005). *The Neurosurgical Referral: What, When, Why, Where, How. 2nd Annual Veterinary Neurology Symposium. Davis: IVIS.*
- Suárez, A. (2012, julio 15). Parálisis en animales domésticos y terapia neural. *Terapia neural.com*. Obtenido de <https://www.terapianeural.com/articulos/19-veterinaria/264-paralisis-en-animales-domesticos-y-terapia-neural>
- Valle, C. (2024, diciembre 4). ¿Cómo se debe preparar a un perro antes de la cirugía? Procedimientos previos. *Cuas informacion veterinaria*. Obtenido de <https://cuasveterinaria.es/blog/como-se-debe-preparar-a-un-perro-antes-de-la-cirugia-procedimientos-previos/>
- Yang, J., Jeong, S., Seo, K., & Nam, T. (2003). Efectos de los corticosteroides y la electroacupuntura en la lesión medular experimental. *Diario de veterinari ciencia*, 97-101.