

**Resolución de obstrucción gastrointestinal mediante gastrostomía y enterotomía
en un canino Bull terrier**

Trabajo de grado para optar por el título de Médico Veterinario

Mateo Franco Romero

Asesor

Fabio Ramírez Coral

Médico veterinario

Corporación Universitaria Lasallista

Facultad de Ciencias Administrativas y Agropecuarias

Medicina veterinaria

Caldas-Antioquia

2019

Tabla de contenido

Introducción	7
Objetivos.....	9
Objetivo general	9
Objetivos específicos.....	9
Marco teórico	10
Epidemiología	14
Hallazgos de laboratorio	17
Pruebas diagnosticas.....	19
Sintomatología.....	22
Técnica quirúrgica gastrotomía.....	24
Técnica quirúrgica enterotomía	29
Presentación del caso clínico.....	33
Reseña.....	33
Anamnesis	33
Motivo de consulta	34
Examen físico general.....	34

	3
Examen físico especial.....	35
Detalles del examen.....	36
Lista maestra y de problemas	36
Diagnósticos diferenciales	36
Plan diagnostico	37
Diagnostico presuntivo	37
Plan terapéutico	37
Observaciones	38
5.3. 10 pronostico.....	38
5.3. 11 tratamiento.....	38
Metodología.....	43
Discusión.....	54
Referencias.....	56

Lista de tablas

<u>Tabla 1. Reseña</u>	22
<u>Tabla 2. anamnesis</u>	22
<u>Tabla 3. Examen físico general.</u>	23
Tabla 4. <u>Examen físico especial.</u>	23
Tabla. <u>lista maestra y lista de problemas</u>	24
Tabla 6. <u>Hemoleucograma</u>	26
Tabla 7. <u>Química sanguínea</u>	27
Tabla 8. <u>constantes fisiológicas durante la evolución</u>	40

Contenido de ilustración

Ilustración 1 (Recuperada de fossum, 2008,411).....	27
Ilustración 2 (tomado de fossum, 2008,412)	28
Ilustración 3 (recuperado de fossum, 2008)	32
Ilustración 4. Cortesía: Dr. Oscar Fernández	41
Ilustración 5. Cortesía: Dr. Oscar Fernández	42
Ilustración 6. Cortesía: Dr. Oscar Fernández	43
Ilustración 7: exposición de órgano (estomago) aislado con compresas húmedas.....	45
Ilustración 8: exploración del estado del estómago y ubicación del cuerpo extraño	45
Ilustración 9: Se realizan dos puntos de reparo entre curvatura mayor y antro pilórico del estómago cerca al antro pilórico	46
Ilustración 10: Se realiza corte con electro bisturí atravesando capa serosa, muscular y mucosa.	47
Ilustración 11: exploración por medio de tacto en antro pilórico para determinar la presencia de cuerpo lineal.	47
Ilustración 12: exploración de tracto digestivo para descartar presencia de cuerpos extraños, viabilidad de intestinos, motilidad, procesos isquémicos y procesos necróticos.....	48

Ilustración 13: Se reintroducen los intestinos nuevamente a cavidad abdominal ya localizado cuerpo extraño y evaluado funcionalidad de órgano.....	49
Ilustración 14: ordeño mecánico y campleaje manual, con dedos de ayudante sobre segmento donde está ubicado el cuerpo extraño	49
Ilustración 15: Se realiza un corte longitudinal con electro bisturí atravesando serosa, túnica muscular y túnica mucosa	50
Ilustración 16: extracción de cuerpo extraño por medio de pinzas allis o Kelly curvas .	50
Ilustración 17: Se procede a suturar musculo en tres planos continuo con vicryl 3.0 y la piel con puntos simples en u con corpalon 3.0.	51
Ilustración 18: Cuerpo extraño hallado en estomago	51
es	
Ilustración 1 (Recuperada de fossum, 2008,411).....	27
Ilustración 2 (tomado de fossum, 2008,412)	28

Introducción

El motivo por el cual se decide realizar la práctica empresarial como modalidad de trabajo de grado en el área de medicina interna y cirugía de pequeños animales en la Clínica veterinaria Malawi es principalmente para afianzar conocimientos tanto teóricos como prácticos, ganar agilidad y confianza en las actividades diarias de un médico veterinario; teniendo como apoyo la experiencia de grandes profesionales que hacen de este lugar un ambiente idóneo y propicio para el aprendizaje y formación integral.

El área de la medicina no solo se basa en diagnósticos certeros, sino en la propuesta de tratamientos adecuados, gracias al reconocimiento fisiopatológico de diferentes enfermedades, logrando un objetivo claro para todo clínico que es la salud de sus pacientes.

La clínica veterinaria Malawi ofrece adecuadas instalaciones, consultorios aptos tanto para consulta general como para consulta especializada, área de hospitalización, la cual se encuentra dividida por zonas para pacientes de especie canina, felina y pacientes con enfermedades infecto contagiosas; también cuenta con un quirófano, el cual posee los requerimientos necesarios para procedimientos quirúrgicos.

Adicionalmente la clínica cuenta con su propia farmacia dotada con medicamentos para satisfacer las necesidades de sus pacientes como la del público en general.

En este trabajo principalmente se mostrara el caso clínico de un paciente canino que presenta obstrucción gastrointestinal a la cual se la da una resolución quirúrgica por medio de gastrotomía y enterotomía, donde el abordaje se basa en la signología

presentada y realización de pruebas diagnósticas, con el fin de dar solución a esta patología para mejorar la calidad de vida del paciente.

Objetivos

Objetivo general

Reforzar y aplicar el conocimiento teórico práctico adquirido durante la carrera en el área de medicina interna y cirugía, para así optar por el título de médico veterinario.

Objetivos específicos

- Recopilar información por medio de una revisión bibliográfica de una patología que es común en caninos, llamada obstrucción gastrointestinal por cuerpo extraño. Abordando la patología desde su historia, etiología, fisiopatología, signos clínicos, plan diagnóstico, plan terapéutico y su pronóstico.
- Identificar anomalías que requieran intervención quirúrgica, como lo es la obstrucción gastrointestinal por cuerpo extraño, para implementar otros métodos tanto diagnósticos como quirúrgicos para mejorar la calidad de vida del paciente.
- crear una guía diagnóstica y terapéutica para la atención de un paciente con presuntivo de obstrucción gastrointestinal por cuerpo extraño.
- Adquirir habilidades y destrezas durante el tiempo de práctica en las diferentes áreas de la clínica (consulta, hospital, cirugía)

Marco teórico

El aparato digestivo en animales mamíferos y especialmente en gatos y perros es un conducto por donde los alimentos circulan en un solo sentido (de oral hacia aboral) lo conforman un grupo de órganos que tienen la función de introducir los principales nutrientes al organismo mediante la ingesta de alimentos. El aparato digestivo en mamíferos gatos y perros se especializa en modificar estos alimentos hasta sus formas más básicas y así poder ser absorbidas de manera sencilla. Los nutrientes que se obtienen son en su mayoría proteínas, grasas e hidratos de carbono, aunque también se obtienen ciertas sustancias esenciales para la supervivencia del organismo, como las vitaminas y los minerales. También es importante ingerir ciertas dosis de fibra, ya que favorecen el tránsito intestinal y mantienen toda la flora bacteriana autóctona de éste, además se encarga de la digestión de ciertas sustancias y de la protección frente algunos patógenos. (Ocaña, 2005)

El estómago es una gran dilatación del tubo digestivo, está rodeada de múltiples capas de musculo liso y tapizado en su luz por una capa de células secretoras especializadas. Comunica con el esófago a través de una válvula o esfínter (de músculo) denominada cardias con el intestino delgado con otra denominada píloro, el estómago puede actuar a la inversa, provocando el vómito de alimentos. Una vez que alcanza el intestino delgado, todo lo ingerido se digiere o, si no puede serlo, recorre el intestino hasta el final y es defecado. (Ocaña, 2005)

El peritoneo es la membrana serosa que reviste la cavidad abdominal con su hoja parietal (peritoneo parietal). La hoja visceral (peritoneo visceral) recubre los órganos digestivos que se encuentran en el interior de la cavidad abdominal (órganos peritonizados), formando pliegues (mesos o mesenterios) de los que penden estos órganos. El yeyuno-íleon, el colon transverso y el colon poseen estos pliegues. (Ocaña, 2005)

El hígado y el bazo son también peritonizados y sus ligamentos son verdaderas duplicaciones de la membrana peritoneal. Los omentos o epiplones son pliegues de peritoneo que unen dos vísceras entre sí. Los mesos en cambio unen una víscera con la pared abdominal. El epiplón u omento mayor es un repliegue peritoneal que, partiendo desde la curvatura mayor del estómago desciende para unirse al colon transverso. El omento menor se extiende entre la curvatura menor del estómago y la cara inferior del hígado. (Ocaña, 2005)

Las células especiales que forman la mucosa del interior del estómago son glándulas que a su vez forman un líquido denominado jugo gástrico, el cual compuesto por:

Ácido clorhídrico (HCl), origina un líquido altamente ácido (pH 2-3 en perros y gatos y 4-5 en humanos) y hace imposible que la mayoría de microorganismos patógenos puedan asentarse y causar problemas. En caso de vómitos continuados, este ácido puede causar lesiones en esófago y boca. (Ocaña, 2005)

Gastrina: favorece aún más la liberación de jugo gástrico en el estómago; Pepsina: lleva a cabo una pre digestión de las proteínas; Lipasa gástrica: lleva a cabo una pre digestión de las grasas. La acción de todas estas sustancias, junto con movimientos peristálticos del estómago, transforma el bolo alimenticio en “quimo”, que va pasando poco a poco al intestino a través del esfínter pilórico o píloro. (Ocaña, 2005)

Intestino delgado

El intestino delgado en animales mamíferos es un tubo muy largo y estrecho que une el estómago con el intestino grueso, está sostenido por una lámina de tejido seroso, llamada mesenterio y se divide en 3 partes con funciones diferentes:

Duodeno: en este tramo desembocan los conductos de dos órganos anejos importantes para la digestión, el páncreas y el hígado; además, es donde se terminan de digerir la mayoría de sustancias y salen listas para ser absorbidas en un líquido lechoso denominado “quilo”. Yeyuno: este tramo está tapizado de una mucosa intestinal que cuenta con muchos repliegues para aumentar al máximo la superficie de absorción, se denominan vellosidades intestinales. En esta porción es donde se lleva a cabo la absorción de los nutrientes digeridos en las porciones anteriores del tubo digestivo. Íleon: parte final del intestino delgado que comunica con el ciego, primera porción del intestino grueso, a través del esfínter o válvula ileocecal o ileocólica. (Ocaña, 2005)

Un cuerpo extraño gástrico es cualquier cosa que haya sido ingerida por un animal y que no pueda ser digerida (p. ej., piedras y plásticos) o que se digiere lentamente

(huesos). Los cuerpos extraños lineales normalmente son trozos de cuerda, hilos, ropa o hilo de seda dental (Fossum, 2008)

Las principales causas relacionadas con la presencia de cuerpos extraños gástricos incluyen la ingestión de material extraño no digerible muchas veces relacionado con pica o juego. También puede producirse por el efecto acumulativo de material no digerible como parte de hábitos normales (tricobezoares en gatos) o ingestión de material vegetal (fitobezoares). (Hernández, 2010)

Los cuerpos extraños comunes en gatos son tricobezoares y cuerdas o agujas. Los perros son más indiscriminados en sus hábitos de comida; los cuerpos extraños extraídos tienen gran diversidad (piedras, juguetes, huesos, monedas, bujías, cuchillos, envolturas de alimentos, ropa, cintas de audio). Los cuerpos extraños pueden ser diagnosticados en animales de cualquier edad, pero los más jóvenes están sobrerrepresentados. Los animales con antecedentes de ingestión previa de cuerpos extraños son considerados en riesgo para repetición del hecho. Aquellos con condiciones que predisponen a la pica (insuficiencia pancreática exocrina, encefalopatía hepática o deficiencia de hierro) tienen un mayor riesgo para la ingestión de cuerpos extraños.

La falta de antecedentes no debe impedir que se ponga a los cuerpos extraños gástricos como parte de un diagnóstico diferencial, ya que no siempre hay antecedentes de ingestión de objetos extraños. Los vómitos constituyen el signo observado con mayor frecuencia y puede variar dramáticamente en gravedad y frecuencia. La letargia, la

depresión, el dolor abdominal y la anorexia pueden estar presentes en un grado variable, dependiendo del cuerpo extraño y el tiempo transcurrido desde la ingestión.

Epidemiología

Este tipo de oclusiones constituyen el 33% de las obstrucciones gastrointestinales en los gatos y el 16% en perros. (Rivero, 2015)

La supervivencia tras una cirugía en una obstrucción intestinal por cuerpo extraño no lineal ascendió al 94% en perros y al 100% en gatos en un estudio, mientras que tras una obstrucción intestinal por cuerpo extraño lineal tan solo del 80% en perros y del 66% en gatos. (Rivero, 2015)

Fisiopatología

En primer lugar la obstrucción intestinal se produce una gran distensión del tramo afectado debido fundamentalmente al gran acumulo de gases, ingesta detenida y líquidos de distinta naturaleza y origen, en cuanto a la actividad peristáltica, se observa que en la primera media hora a la obstrucción, el segmento proximal a la obstrucción aumenta su peristaltismo y en el segmento distal disminuye. Posteriormente se produce intervalos en la motilidad apareciendo en el animal un típico dolor intermitente que se aprecia en la mayoría de las obstrucciones. (Roldan, 2018)

Uno de los fenómenos y probablemente de los más importantes es el crecimiento bacteriano, esta población se ve aumentada en los segmentos intestinales obstruidos

produciendo el sobre crecimiento de estas, algunos de los síntomas que se aprecian exteriormente en el animal: (Roldan, 2018)

Cuadros de diarrea y malabsorción debido a las endotoxinas de las bacterias que provocan la secreción exagerada de líquido intraluminal y además los microorganismos interactúan con los alimentos produciendo la malabsorción. (Roldan, 2018)

Shock endotóxico es una de las causas por la que el animal puede morir, ya que las bacterias pueden producir toxinas que alcanzan circulación sanguínea (las bacterias más peligrosas son las de genero *Clostridium*). (Roldan, 2018)

Otro factor muy importante que se produce es la pérdida masiva de líquidos que podría llegar a producir la muerte. La causa principal de la perdida de líquidos es el vómito y la salida de líquido extracelular hacia la luz intestina. Cuanto más distal sea la obstrucción se produce una mayor salida de éste, no obstante el tipo de suero a administrar depende del tramo afectado ya que varían las perdidas en cantidad y tipo de electrolitos. Hay que tener presente la duración del vómito y el momento en que se produce ya que esto puede ser de gran ayuda a la hora de diagnosticar el tramo afectado ya que si es el duodeno el que se presenta obstruido, el vómito se produce al poco tiempo de la ingestión de la comida, produciéndose un avance en el tiempo de vomito cuanto más distal sea la obstrucción.((Roldan, 2018)

Los desbalances electrolíticos en el paciente se deben al vómito y a pérdidas de líquidos en el intestino. Las pérdidas se deben a la secreción incrementada y a la reducción en la absorción intestinal, causados por el aumento en el número de bacterias

y la actividad de sus toxinas. Es así que el segmento proximal a la obstrucción se distiende con gas y fluidos secretados, que a su vez se aumentan por las secreciones biliares y pancreáticas. Los fluidos perdidos contienen grandes cantidades de potasio, lo que origina en el paciente un estado de hipocalcemia que contribuye a la debilidad generalizada y a pérdida de motilidad intestinal (Hernández, 2009)

El aumento de la presión intestinal supera la de los pequeños vasos submucosos y provoca isquemia del segmento comprometido. Aunque la perfusión en las obstrucciones simples se conserva al principio, su capacidad para mantenerse, en respuesta a incrementos de presión, se afecta. La primera alteración es una estasis venosa por abertura de los shunts arterio-venosos de la serosa y la muscular, que provoca reducción de perfusión en la mucosa, que es la estructura que sufre primero las consecuencias de la hipoxia⁵⁵. En la distensión crónica este fenómeno es menos marcado debido a la adaptación de las estructuras⁵⁵. Cuando el intestino se encuentra estrangulado puede haber una pérdida significativa de sangre hacia la luz intestinal o incluso hacia el peritoneo. No sólo aumenta el número de bacterias en el sitio, también cambia la composición de la flora hacia el tipo encontrado en las heces, y el vómito toma un olor y aspecto fecaloide a pesar de tratarse de obstrucciones intestinales altas. A continuación puede ocurrir choque séptico causado por la translocación bacteriana hacia la circulación y endotoxemia por la rápida absorción de toxinas en especial en zonas isquémicas y necrosadas del intestino. El estado toxémico es la principal causa de muerte en la obstrucción isquémica, donde el *Clostridium perfringens* es un microorganismo particularmente tóxico en estos casos (Hernández, 2009)

Examen físico

El decaimiento y la deshidratación variarán dependiendo del tipo de obstrucción y el tiempo de progresión de los signos clínicos. Con la palpación abdominal se pueden identificar masas compatibles con cuerpos extraños intestinales, tumores e intususcepciones y es común percibir la distensión en las asas proximales a la obstrucción. La palpación debe realizarse en varias posiciones dependiendo de la colaboración del paciente, incluyendo lateral, decúbito dorsal, y en estación. Si la condición del paciente lo permite, la sedación profunda o anestesia contribuyen de manera significativa en la palpación. (Hernández, 2009).

El dolor no es uno de los síntomas cardinales de oclusión intestinal en los perros y los gatos a diferencia de lo que sucede en los seres humanos. Es común que los perros sólo manifiesten ligera molestia al momento de palpar un cuerpo extraño o una intususcepción, incluso en los casos acompañados de distensión e isquemia significativas. Los casos que manifiestan más dolor de acuerdo a la experiencia del autor corresponden a los pacientes con vólvulos intestinales (usualmente se presentan como un abdomen agudo) y a los cuerpos extraños lineales con plegamiento significativo de asas intestinales e isquemia. (Hernández, 2009).

Hallazgos de laboratorio

Los hallazgos clínico-patológicos pueden ser normales en caso agudo o asintomáticos, o pueden mostrar las siguientes anomalías: hemoconcentración por

deshidratación; anemia asociada con ulceración gástrica (anemia por pérdida de sangre) o intoxicación con zinc (anemia hemolítica);leucocitosis (relacionada con el estrés o la inflamación); eritrocitos nucleares (intoxicación con plomo); azotemia pre renal (secundaria a la deshidratación); alcalosis metabólica secundaria a la pérdida de iones hidrógeno (aumentó del bicarbonato o del dióxido de carbono total); acidosis metabólica secundaria a la deshidratación (disminución del bicarbonato o del dióxido de carbono total); y anormalidades electrolíticas (hipopotasemia [frecuente],hipocloremia [variable], hiponatremia o hipernatremia [variabl]). (Slatter, 2006)

Los hallazgos de laboratorio son inespecíficos. El hematocrito puede estar aumentado al igual que las proteínas totales en caso de deshidratación o puede aparecer anemia en caso de ulceración y hemorragia. Puede haber un leucograma inflamatorio en caso de irritación aguda de la mucosa, pero en general los hallazgos no son muy relevantes. En caso de peritonitis se presenta una leucocitosis importante. En la química sanguínea puede haber hiperazotemia prerrenal originada en la deshidratación, y en los casos severos de vómito ocasionados por la obstrucción pilórica puede presentarse alcalosis metabólica con hipocloremia e hipokalemia. En los casos de vómitos instrucción pilórica, puede presentarse acidosis como resultado de las pérdidas de secreciones duodenales y secreciones pancreáticas además de la acidosis láctica por la deshidratación. (Hernández, 2010)

Pruebas diagnosticas

Los cuerpos extraños radio densos pueden evidenciarse en las radiografías simples; se pueden requerir múltiples incidencias para confirmar la localización intraluminal de los mismos. Los cuerpos extraños lineales que se fijan en uno de sus extremos a nivel del píloro y avanzan hacia el intestino delgado crean una plicatura del intestino observada en la radiografía simple y contrastada. Los cuerpos extraños gástricos radio lúcidos pueden ser delineados con un pequeño volumen de agente de contraste (en general, 1 a 2 ml/kg de sulfato de bario), para facilitar su identificación la administración de un volumen normal de (5 a 7 ml/kg) del agente de contraste puede ocultar por completo el cuerpo extraño intraluminal.

Dado el volumen significativo de gas que típicamente reside en el estómago, el diagnóstico de cuerpo extraño intraluminales por parte de la ecografía es difícil o imposible la distensión gástrica con agua o solución salina puede mejorar la seguridad de agnóstica de este procedimiento los cuerpos extraños radio densos pueden evidenciarse en las radiografías simples se pueden requerir múltiples incidencias para confirmar la localización intraluminal de los mismos los cuerpos extraños lineales que se fijan en uno de los extremos a nivel del píloro y avanza hacia el intestino delgado crean una plicatura del intestino observada en las radiografías simples y contrastadas los cuerpos extraños gástricos radio lúcidos pueden ser delineados con un pequeño volumen de agente de contraste para facilitar su identificación. La radiografía contrastada con

varios pueden estar contraindicada si hay una alta sospecha de perforación los agentes contrastados yodados hidrosolubles son más fáciles de remover de la cavidad peritoneal pero proveen un peor contraste, la endoscopia es extremadamente Útil para la identificación de cuerpos extraños intraluminales y pueden proporcionar una forma no invasiva de extracción (Slatter, 2006)

El diagnóstico por ecografía puede ser muy difícil mientras que la gastroscopia es el método más sensible para la detección de cuerpos extraños en estómago está indicado en cualquier paciente que sea apto para ser anestesiado y el cual no se sospeché perforación esofágica o gástrica es también Útil para el manejo terapéutico del cuerpo extraño de tamaño pequeño y no perforante que puedan ser extraídos mediante el endoscopio sin necesidad de requerir a cirugía. (Hernández, 2010).

La palpación abdominal la radiografía simple del abdomen o la ecografía puede ser Se diagnostica si muestran un objeto extraño una masa o un hilo activo Claro en cualquiera de esas técnicas se pueden encontrar masas o asas intestinales dilatadas probablemente la ecografía sea el procedimiento más sensible (a no ser que el intestino está lleno de gas) y puede mostrar asas intestinales dilatadas o engrosadas que no hayan sido detectadas En la radiografía (p.ej., debido a un mal contraste de las serosas provocado por la presencia de líquido libre en el abdomen o por ausencia de grasa abdominal) o durante la palpación. Si resulta complicado distinguir una obstrucción de un íleo fisiológico pueden realizarse radiografías con contraste muchos cuerpos extraños intestinales ocasionan una alcalosis metabólica hipoclorémica hipopotasémica cambios metabólicos que se suponen son indicios de obstrucción de flujo gástrico.

El hallazgo de un objeto extraño normalmente es suficiente para establecer un diagnóstico si se detecta una masa abdominal o un íleo obstructivo claro puede hacerse un diagnóstico presuntivo de obstrucción y pensar en realizar una ecografía o una cirugía exploratoria en algunas enfermedades antes del procedimiento quirúrgico se puede utilizar un estudio citológico de aspirados de las masas para el diagnóstico (p.ej., linfoma).

La ecografía proporciona un método más rápido de diagnóstico pero tiene una tasa de falso positivo y falso negativo de 6 y 15%, respectivamente. (Slatter, 2006).

Si la radiografía abdominal es insuficiente para proporcionar un diagnóstico seguro de obstrucción intestinal, luego la formación de imágenes de diagnóstico adicionales, como la tomografía computarizada o ecografía, puede ser necesario. Estudios en humanos y animales, la ecografía abdominal fue más precisa que la radiografía en el diagnóstico de obstrucción intestinal. El manejo del paciente basándose en los signos ecográficos altera los planes terapéuticos iniciales, reduce la exposición a la radiación de los niños, y tiene el potencial de reducir los costos de la atención quirúrgica. En dos estudios de veterinaria, la ecografía detectó el 100% de cuerpos extraños gastrointestinales (14/14 y 16/16, respectivamente) aun cuando los resultados de la radiografía fueron equívocos. Uno de estos estudios sugirió que la ecografía podría ser utilizada como la modalidad de imagen única para el diagnóstico de cuerpos extraños gastrointestinales. La aparición de cuerpos extraños gastrointestinales se ha descrito y varía con el tipo de objeto infractor. Estos estudios también analizaron la capacidad de la ultrasonografía para detectar otros signos clínicamente importantes (por ejemplo,

líquido peritoneal, gas, pancreatitis, y linfadenopatía). Un tercer estudio veterinaria mediante ecografía para identificar la obstrucción intestinal reportó una sensibilidad del 85% y especificidad del 94%, sobre la base de los resultados de la cirugía o la respuesta al tratamiento médico. En este estudio, sin embargo, los resultados de la ecografía y la radiografía no fueron comparados en el mismo animal. (ERB, 2010)

Sintomatología

Los cuerpos extraños pueden permanecer en el estómago dependiendo de su longitud y diámetro asociados al tamaño del paciente. Éstos pueden ocasionar gastritis por daño mucoso directo asociado al movimiento y la abrasión causada, o pueden causar gastritis asociada a un desprendimiento de material irritante (por ejemplo, las pilas que contienen óxido de plata, litio e hidróxido de sodio que al derramarse van a causar una lesión cáustica severa), también la distensión antral puede provocar un exceso de producción ácida por estímulo de gastrina. De igual modo los cuerpos extraños pueden ser perforantes y causar sangrados severos o perforación con derrame del contenido gástrico con la consecuente irritación peritoneal, infección y muerte del paciente. Si el cuerpo extraño se aloja en el antro pilórico o se ancla en el píloro puede causar episodios agudos severos de vómito con contenido puramente ácido, que llevará a una deshidratación severa. (Slatter, 2006).

Los signos clínicos a sus asociados con la obstrucción del intestino delgado varían en la localización, la duración y la gravedad de la obstrucción. Vómitos, anorexia,

depresión y el abdomen en tabla son hallazgos comunes. El vómito puede ser frecuente y “en proyectil “ante obstrucciones proximales completas, o puede ser más esporádico y menos profuso ante una obstrucción distal o una parcial. La masa o el cuerpo extraño pueden ser palpables con una suave presión que aumente en forma gradual, la palpación rápida o grosera puede ocasionar rigidez abdominal, lo cual se puede confundir con un abdomen en tabla. (Slatter, 2006)

Si se ha producido una obstrucción intestinal, la condición del perro o del gato disminuirá. Los vómitos repetidos causan deshidratación y pérdida de electrolitos. Esto puede debilitar gravemente al paciente. (Pyka, 2016)

El efecto del objeto en el tracto gastrointestinal también resultará devastador para el cuerpo. La presión del cuerpo extraño contra la pared intestinal junto con el estiramiento o la acumulación continua de los intestinos da como resultado una mala circulación de la sangre hacia los tejidos. En última instancia, esto causa necrosis (muerte) de esos tejidos. Además de ser extremadamente dolorosas, las enzimas tóxicas se liberan en el torrente sanguíneo, iniciando el shock. (Pyka, 2016)

Eventualmente, la pared intestinal puede romperse y perforarse (desarrollar un agujero). Una vez que esto ocurre, el contenido intestinal ácido y contaminado con bacterias se filtra hacia el abdomen. Esto resulta en peritonitis (infección del espacio abdominal) y sepsis (infección del torrente sanguíneo). (Pyka, 2016)

En este punto, el paciente es muy crítico. Sin intervención intensiva, este animal morirá. Con tratamiento, tales pacientes pueden recuperarse. Incluso el mejor de los esfuerzos, sin embargo, algunos no pueden sobrevivir. (Pyka, 2016)

Técnica quirúrgica gastrotomía

La principal indicación para una gastrotomía en perros y gatos es la extracción de cuerpos extraños se realiza una incisión en la línea media ventral abdominal desde el xifoides hasta el pubis. Se utiliza separadores Balfour para retraer la pared abdominal y conseguir una adecuada exposición del tracto gastrointestinal. Inspeccione todo el contenido abdominal antes de abrir el estómago. Para reducir la contaminación, se aísla el estómago del resto del abdomen mediante esponjas húmedas de laparotomía. Se pone suturas de sujeción para ayudar en la manipulación del estómago y para prevenir la salida del contenido gástrico. Realice la incisión en una zona poco vascularizada de la parte ventral del estómago, entre las curvaturas mayor y menor. Asegúrese de no hacer la incisión cerca del píloro o el cierre de la misma podrá provocar una excesiva tensión en el tejido que se plegará hacia la luz y podrá ocasionar una obstrucción del flujo. Con un bisturí, se realiza un corte que llegue a la luz gástrica y amplíe la misma con tijeras Metzembraum. Aspire el contenido gástrico para evitar su salida. Cierre el estómago con suturas reabsorbibles de 2-0 o 3-0 (p. ej., polidioxanona, poligluconato) con un patrón de dos capas de inversión seromuscular. En la primera capa incluya la serosa, muscular y submucosa utilizando una sutura de Cushing, una sutura

continúa con puntos simples y después realice una sutura de Lembert o de Cushing que incluya la serosa y la muscular. Como alternativa, cierre la mucosa con puntos simples continuos como capa separada para reducir el sangrado postoperatorio. Antes de cerrar la incisión abdominal, cambie los guantes y el instrumental contaminado con contenido gástrico por otros estériles. Siempre que se extraiga un cuerpo extraño del estómago, asegúrese de chequear todo el tracto intestinal ante la posibilidad de que existan más cuerpos extraños que puedan ocasionar obstrucción intestinal (Fossum, 2010, 411).

El estómago es elevado y el resto de los órganos abdominales es aislado por medio de paños de laparotomía. Los puntos directores son colocados en la pared gástrica, en adyacencias al sitio propuesto para la incisión de gastrostomía. Para los cuerpos extraños con libre movilidad, la incisión se realiza en el centro del cuerpo, entre las ramas de las arterias gástricas y gastroepiploica. Para los cuerpos extraños fijos, la incisión se hace cerca al cuerpo extraño, en un área donde no se dañen estructuras vitales. Los puntos directores son manejados para evaluar la pared gástrica y se realiza una inciso punción en el sitio elegido, utilizando una hoja de bisturí. Se utilizan tijeras de metzenbaum para ampliar esta incisión hasta un tamaño que permita la exploración de la luz gástrica y la extracción del cuerpo extraño agresor sin desgarrar los bordes de la incisión. Se puede utilizar la succión en la luz para remover líquido gástrico y moco. Para explorar la luz gástrica y recoger los objetos se pueden utilizar varios tipos de instrumentos (por sí., pinzas de allis o curetas- cucharas de acero inoxidable). La contaminación de la mano debe ser minimizada, de forma que tal el estómago se ha palpado por completo a través de la superficie serosa a medida que se procede a la

exploración del estómago. Los cuerpos extraños lineales que se originan en el estómago no son seccionados en este órgano. Hasta que el componente intestinal haya sido identificado y asegurado. (Slatter, 2006)

Después de retirar el cuerpo, la incisión de gastrostomía es cerrada en dos planos. La primera línea de sutura se hace con un patrón simple continuo con material de absorción de morada o absorbible calibre 3-0; el objetivo de esta línea de sutura es el afrontamiento y la hemostasia. El segundo plano se realiza con un patrón de inversión (cushingo, lembert) usando el mismo tipo de material y calibre. (Slatter, 2006)

La serosa gástrica expuesta es lavada para limpiar y diluir la contaminación, y el abdomen es sometido a una exploración completa antes de la síntesis. (Slatter, 2006).

La punción de la panza es una operación sencilla y poco dañosa que se practica con el trocar o un instrumento cortante. En el primer caso el veterinario aplica el extremo de la cánula. Sostenida con una mano, sobre la piel en medio del íjar izquierdo, retirado el punzón de su interior, y pega con la otra mano en el mango; en el momento se introducen todo el instrumento; se saca el punzón de la cánula y enseguida salen los gases con impetuosidad, el vientre se deprime y el animal queda aliviado. Hay que tomar siempre una precaución para impedir que los alimentos caigan a la cavidad abdominal, y es sujetar la cánula por medio de una cinta o cuerda que rodee el cuerpo, y a pesar de esto Suele suceder que se dé sitúa por la depresión del vientre. Para evitarlo inventó sajour un instrumento que denominó *gazoduc*, y sin haber tenido la menor idea del imaginamos un instrumento análogo que llamamos *Gastrotomo gaséífero* con cuatro paletas fijadoras; pero ambos son demasiado complicados y voluminosos.

La incisión que hasta el día se ha practicado en el estómago, en caso de sobrecarga de alimento, es una operación peligrosa, a pesar ver la recomendación hecha por los autores de colocar una compresa en la comisura inferior, de modo que una punta se repliegue por abajo del estómago y la otra que de fuera, para impedir que caigan los materiales al peritoneo. Al operar, se inclinará en instrumento para que la abertura de la piel sea más larga que la de la panza.

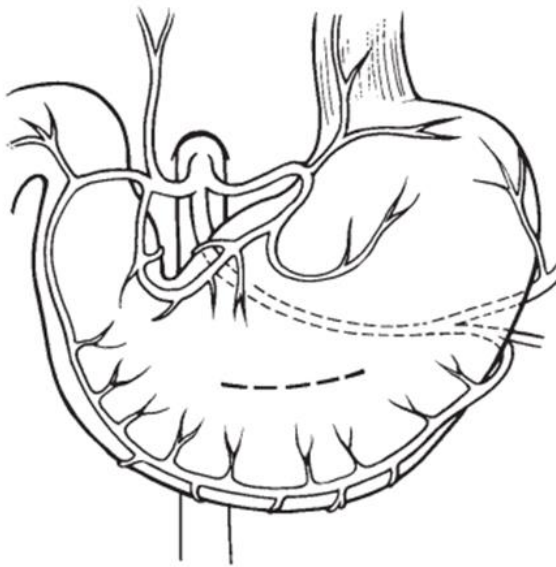


Ilustración 1 (Recuperada de fossum, 2008,411)

Figura 19-59
Gastrotomía. **A.** Con un bisturí, realice una incisión que llegue a la luz gástrica. **B.** Agrande dicha incisión con tijeras Metzenbaum. **C y D.** Cierre el estómago con un patrón de dos capas de inversión seromuscular.

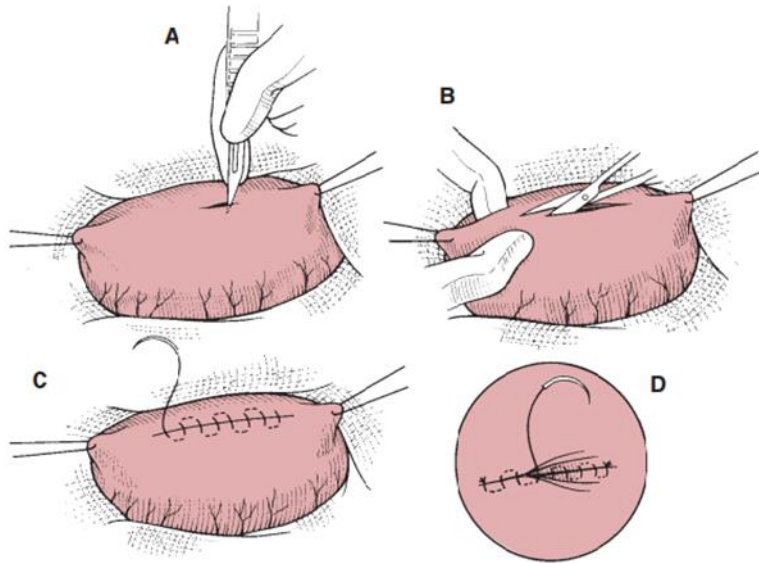


Ilustración 2 (tomado de fossum, 2008,412)

Técnica quirúrgica enterotomía

La enterotomía es una incisión dentro del intestino y la enterectomía es la eliminación de un segmento de intestino. La resección intestinal y la anastomosis es una enterectomía con el restablecimiento de la continuidad entre los dos extremos. La enteroenteropexia, o el plegamiento o plicatura intestinal, es la fijación quirúrgica de un segmento intestinal a otro; la enteropexia es la fijación de un segmento intestinal a la pared abdominal o a otra asa intestinal.

La cirugía del intestino delgado es, a menudo, la más indicada para las obstrucciones gastrointestinales (es decir, cuerpos extraños y masas). Otras indicaciones incluyen traumatismos (es decir, perforación e isquemia), posición anómala, infecciones y técnicas diagnósticas o de apoyo (es decir, biopsia, cultivo y citologías y sondas de alimentación). El diagnóstico de las enfermedades del intestino delgado se basa en la anamnesis, los síntomas clínicos, la exploración física, los datos de laboratorio, la endoscopia y/o la biopsia. Debería preguntarse a los propietarios acerca de la dieta, medicaciones, factores de estrés y respuesta a tratamientos anteriores. Los síntomas clínicos de las patologías del intestino delgado varían y son inespecíficos, aunque los más frecuentes son pérdida de peso, diarrea, vómitos, anorexia y/o decaimiento. Pueden aparecer dolor y shock debidos a traumatismos, oclusión vascular y obstrucción intestinal completa. Los vómitos intensos, el shock o el abdomen agudo hacen pensar en posición intestinal anómala, isquemia, perforación u obstrucción intestinal alta. El examen visual ofrece información acerca del estado mental del animal, el temperamento, el estado nutricional y la presencia de dolor. La palpación abdominal

puede identificar dolor, asas intestinales engrosadas, masas abdominales u órganos desplazados. (Fossum, 2010, 443)

En pequeños animales la enterotomía se utiliza, con mayor frecuencia, para la extracción de cuerpos extraños y la obtención de muestras de biopsia. En el primer caso, el objeto obstructor y el intestino asociado son identificados y aislados del resto del abdomen. Se realiza una incisión longitudinal en el borde anti mesentérico, inmediatamente distal al cuerpo. Esto asegura que la línea de sutura se ubique en tejido sano, que no haya sufrido necrosis por presión o distensión por la presencia del cuerpo extraño. La enterotomía se sutura longitudinalmente, en un plano con un patrón de afrontamiento Simple interrumpido o continuo. (Slatter, 2006)

Exteriorizar y aislar el intestino deseado desde el abdomen. Exprimir con delicadeza el contenido intestinal del segmento entérico identificado. Para disminuir el derramado de este contenido ocluir el Lumen de ambos extremos a 4-6 cm del lugar de enterotomía con los dedos a modo de Tijeras (un ayudante) o en su defecto con unas pinzas intestinales atraumáticas o con un torniquete con dren de penrose. Realizar una inciso punción de espesor completo sobre el borde antimesentérico.

Ante un cuerpo extraño, efectuar la incisión en tejido Aparentemente sano distal al objeto y extender la incisión a lo largo del eje longitudinal con tijera o bisturí según necesidad para extraer el cuerpo extraño sin producir desgarro.

Aspirar el Lumen aislado.

Cerrar la incisión con una fuerza aposicional delicada en dirección longitudinal o transversal utilizando sutura discontinua simple a 2 milímetros del borde y con una

separación de 2 a 3 milímetros con los nudos extraluminales. Afrontar las capas delicadamente ambulando la aguja e incorporando algo más de la serosa que de mucosa para reforzar la mucosa evertida de nuevo dentro del Lumen. Usar aguja atraumática y material de sutura monofilamento absorbible.

Aplicar presión digital suave y observar si existe derrame entre las suturas o en los orificios de la aguja. Realizar suturas adicionales si se observan derrames. Lavar el intestino aislado y todo el abdomen si se produce contaminación. Colocar aumento sobre la línea de sutura y reemplazar los instrumentos y guantes contaminados antes del cierre abdominal.

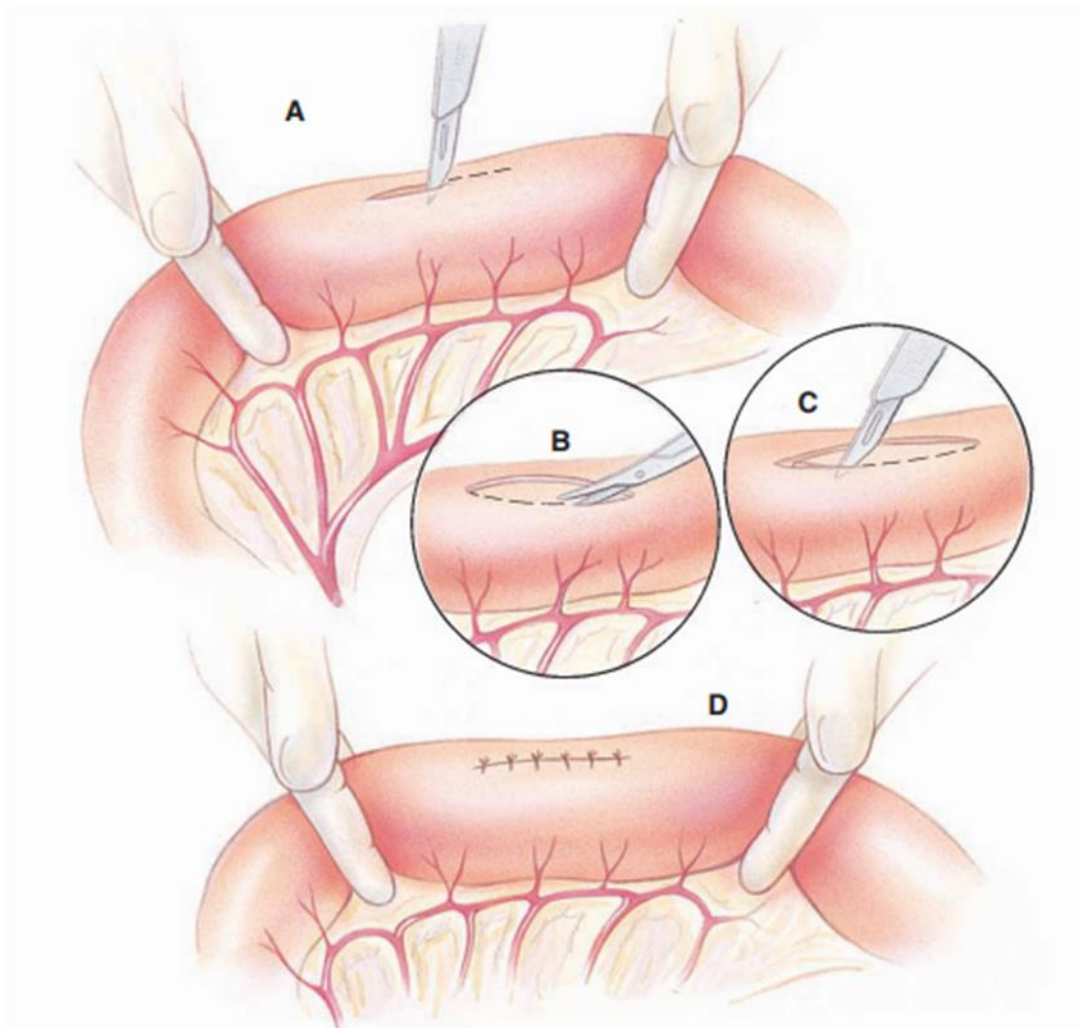


Figura 19-83

Biopsia intestinal. **A.** Ocluya la luz y posteriormente realice una incisión que llegue a la luz con una hoja de bisturí del n.º 11. **B.** Con unas tijeras Metzembraum, retire una sección elíptica de 2 a 3 mm o **(C)** haga una segunda incisión prácticamente paralela a la primera con un bisturí. **D.** Cierre la incisión con puntos simples sueltos.

Ilustración 3 (recuperado de fossum, 2008)

Presentación del caso clínico

Reseña

Tabla 1

Reseña

Especie:	Color:
Canino	Blanco
Raza: Bull terrier	Edad: 10 meses
Sexo: Macho	

Fuente: elaboración propia

Anamnesis

Tabla 2

Anamnesis

Estado reproductivo: Entero	Vacunación: Vigente
Dieta: Dog chow ®, agua	Otros animales: No
Desparasitación: No reporta	

Fuente: elaboración propia

Motivo de consulta

Ya lleva como 6 vómitos, él se come todo lo que encuentra, eran pedazos de pelota lo que vomitó y volvió y se lo comió, y el vómito de la madrugada era con pedazos de tela, el resto de los vómitos eran líquidas como con baba, y ya el último, era como grumos con sangre y de color vino-tinto todo el vómito, defecó hace como 20 minutos, era de consistencia normal un poquito blanda. Tenía pedazos de cosas tenía hojas.

Examen físico general

Tabla 3

Examen físico general

Peso:	17 kg
Condición corporal:	3 / 5
Frecuencia cardíaca:	112 latidos por minuto (lpm)
Frecuencia respiratoria:	Jadeo
Mucosas:	Rosada (r) / Húmeda (h) / Brillante (b)

Temperatura rectal:	39 grados centígrados (°C)
Tiempo de llenado capilar:	2 segundos

Fuente: elaboración propia

Examen físico especial

Tabla 4

Examen físico especial

Parámetro	N	A	NE	Parámetro	N	A	NE
Actitud	X			Sistema reproductivo	x		
Hidratación	X			Sistema urinario			x
Estado nutricional	x			Sistema nervioso	X		
Nódulos superficiales	X			Sistema músculo esquelético	X		
Sistema cardiovascular	X			Ojos	X		
Sistema respiratorio	X			Piel y anexos	X		
Sistema digestivo		x		Oídos	X		

Fuente: elaboración propia

Detalles del examen

Al examen clínico se observa atento y alerta al medio; paciente agresivo, no se evidencia dolor a la palpación abdominal, normo térmico, sin signos de deshidratación.

Lista maestra y de problemas

Tabla 5

Lista maestra y lista de problemas

Lista de problemas	Lista maestra
1.Vomito (Anamnesis)	I. Sistema Digestivo (I)

Fuente: elaboración propia

Diagnósticos diferenciales

- Obstrucción por cuerpo extraño
- Gastroenteritis (parasitaria, bacteriana)
- Gastritis

Plan diagnostico

- Hemoleucograma
- Análisis de alanina aminotransferasa (Alt)
- Creatinina
- Coprológico
- Ecografía Abdominal

Diagnostico presuntivo

Obstrucción por cuerpo extraño

Plan terapéutico

Se canaliza vena cefálica derecha con catéter número 22 y se toma muestra de sangre para Hemoleucograma, alt y creatinina.

Se medica con:

- Omeprazol a razón de 1 miligramo (mg) / kilogramo (kg) / Endovenoso (ev) / una vez al día (sid).
- Maropitant a razón de 1mg/kg/ev/sid

Observaciones

Se recomienda ecografía abdominal

5.3. 10 pronostico

Reservado

5.3. 11 tratamiento

A la espera de ayudas diagnosticas para modificar tratamiento

Nota de progreso

Día 1: Llegan resultados de Hemoleucograma, alt y creatinina.

Tabla 6

Hemoleucograma

LÍNEA ROJA	RESULTADO	VALOR DE REFERENCIA	TROMBOCITOS	RESULTADO	VALOR DE REFERENCIA
Hematocrito	46,0	37 – 54 %	Plaquetas	236	200 - 600 x 10 ³ cel/ul
Hemoglobina	15,4	13 – 19 g/dl	M.P.V		5,8-9,2 fl
Eritrocitos	8,36	5.4-7.8 x 10 ³ cel/ul	P.D.W		38-45 %
V.C.M	62	60-74 fl	P.C.T		0.09 - 0.25 %
H.C.M	22,4	22-27 pg	Prot. p	7,6	6.0 - 7.8 gr/dl
C.H.C.M	32,4	30-38 g/dl			
R.D.W	17,5	12-15 %			

LÍNEA BLANCA	VALOR RELATIVO	VALOR REFERENCIA	VALOR ABSOLUTO	VALOR DE REFERENCIA	INTERPRETACION
Leucocitos	*21.15			6.0-15 x 10 ³ cel/ul	Leucocitosis moderada
Neutrófilos	84	56-78 %	*17766	3000-11500 ul	
Bandas	2	0-2 %	*423	0-300 ul	
Eosinofilos	1	2-6 %	211	0-1820	
Basofilos	0	0-1 %	0	< 1000 ul	
Linfocitos	13	10-30 %	2750	1000-4800 ul	
Monocitos	0	3-5 %	0	150-1350 ul	

Fuente: elaboración propia

Tabla 7

Química

sanguínea

QUIMICA SANGUINEA	RESULTADO	VALORES DE REFERENCIA
CREATININA	0.8 mg/dl	10-25 kg 0.49-1.58 mg/dl
ALT	66 U/L	10-120 U/L

Fuente: elaboracion propia

Se realiza ecografía abdominal, donde se reporta extraoficialmente cuerpo extraño lineal y presenta cuerpo extraño en estómago.

Se reporta inmediatamente al cirujano quien indica dejar paciente en hospitalización, y comenzar con fluido terapia, antibiótico terapia y ayuno.

Se reporta a la propietaria y se explica la situación del paciente y las recomendaciones del cirujano, se programa cirugía.

Paciente estable, durante la noche no presenta episodios de vomito ni diarrea, y queda programada la cirugía, el paciente continua en hospitalización con vía venosa permeable.

Día 2: reporte de ecografía

- A nivel de duodeno craneal se nota estructura de apariencia lineal la cual produce sombra acústica de moderada intensidad.
- Se observa plicatura marcada del duodeno craneal la cual produce signo de anillo o doble capa intestinal compatible con intususcepción del segmento.
- Presencia de estructuras a nivel del lumen gástrico las cuales producen sombra acústica limpia e interfaz poco ecogénica de apariencia irregular.
- A nivel de antro pilórico y píloro se observa estructura ecogénica de apariencia lineal la cual parece salir desde el estómago hacia el duodeno craneal.

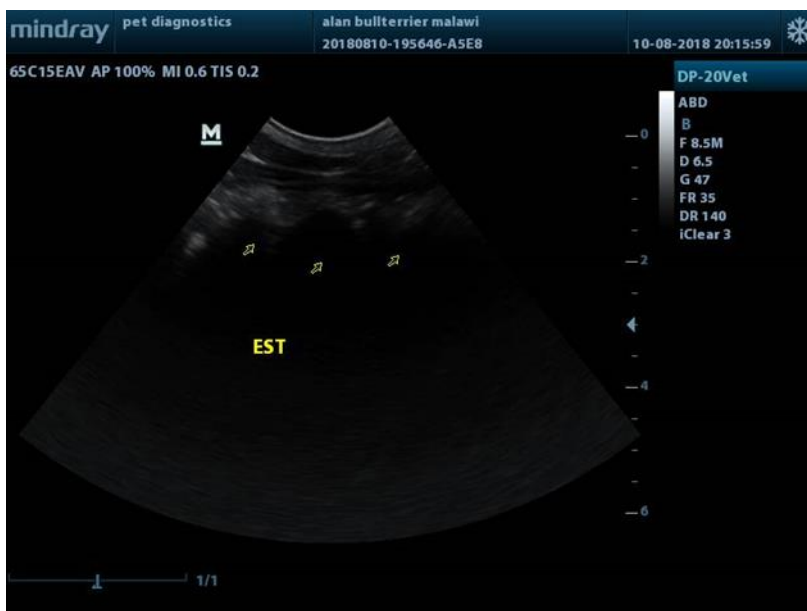

Ilustración 4. Cortesía: Dr. Oscar Fernández

Se observa silueta a nivel del lumen estomacal, se notan estructuras formadoras de interfaz ecogénica productoras de sombra acústica limpia compatibles con cuerpos extraños

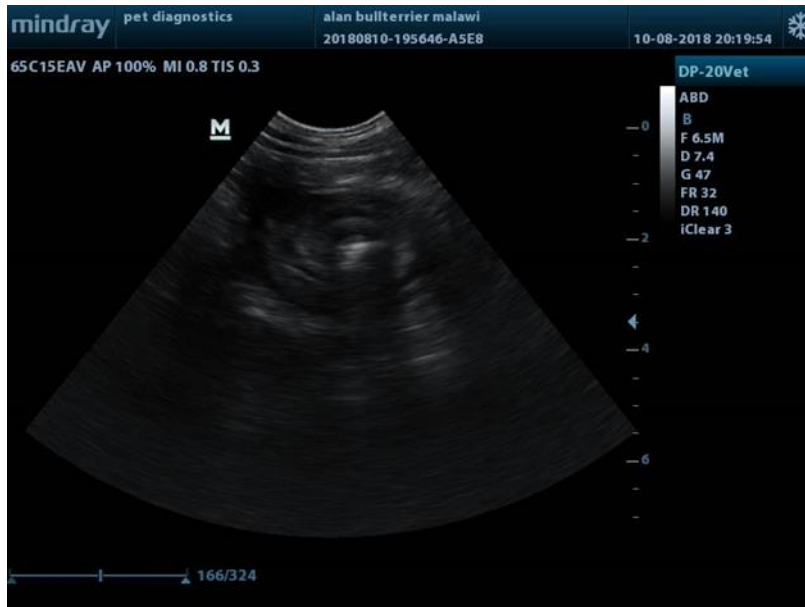


Ilustración 5. Cortesía: Dr. Oscar Fernández

Se observa estructura con signo de “doble anillo” compatible con intususcepción.

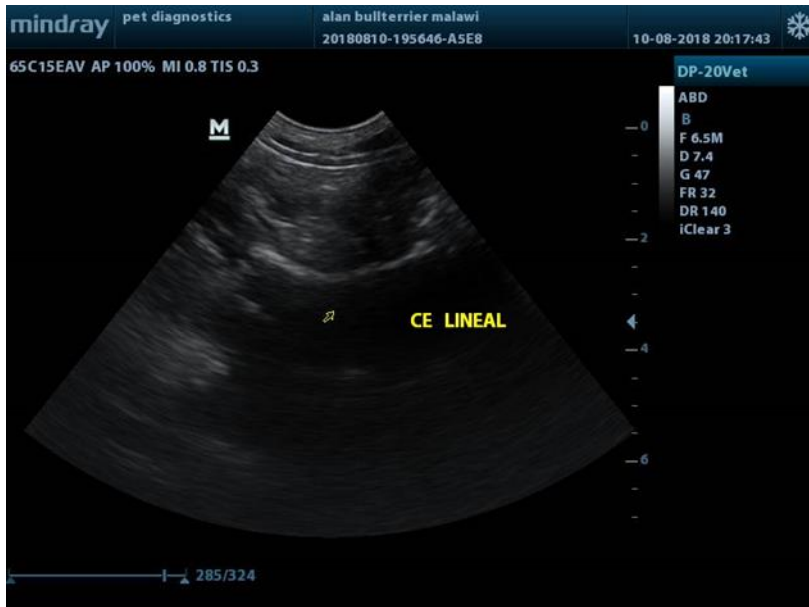


Ilustración 6. Cortesía: Dr. Oscar Fernández

Se observa estructura lineal formadora de sombra acústica la cual produce corrugamiento de las asas intestinales.

El paciente ingresa a cirugía en la cual se realiza gastrotomía y enterotomía para retirar los cuerpos extraños que alojaba en su tracto digestivo.

Recuperación satisfactoria de la anestesia.

Metodología

Se realizó celiotomía ventral craneal y transumbilical, ingresando al abdomen por medio de una incisión de la línea alba, se retiró ligamento falciforme, se realizó corte y coagulación con electro bisturí. Se expuso y exploró tracto digestivo, estómago e intestino evidenciando presencia de material extraño en estómago y duodeno.

Se aisló el estómago con compresas húmedas y se realizó gastrotomía convencional entre curvatura mayor y antro pilórico son previa fijación por medio de puntos de anclaje en túnica serosa y túnica muscular con vicryl 2.0, se retiró material extraño de estómago (plástico tela, madera, hilo) y se aspiró el contenido líquido de este órgano.

Se realizó síntesis gástrica con monosyn 3.0 en dos planos, simples continuo e invaginante.

Posterior a esto se aisló la porción duodenal afectada con compresas húmedas, se realizó ordeño mecánico para separar contenido líquido del área a incidir y se utilizaron los dedos del ayudante como clamps intestinales.

Se realizó enterotomía simple y se extrajo material extraño (plástico, hilo); se realizó síntesis intestinal longitudinal en un plano con puntos simples separados con monosyn 3.0.

Se omentaliza defecto y se realizó la prueba de filtrado, la cual es negativa; se suturó el musculo en tres planos continuos con vicryl 3.0 y la piel con puntos simples en “u” con corpalon 3.0.

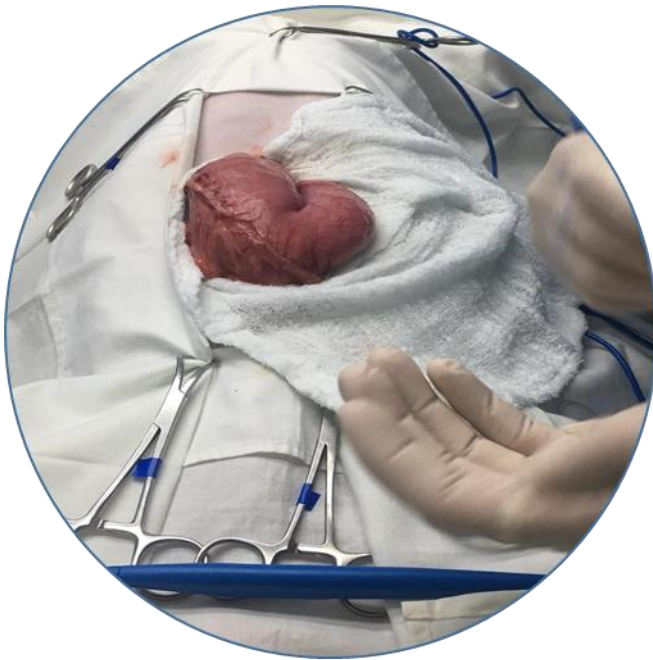

Ilustración 7: exposición de órgano (estómago) aislado con compresas húmedas.

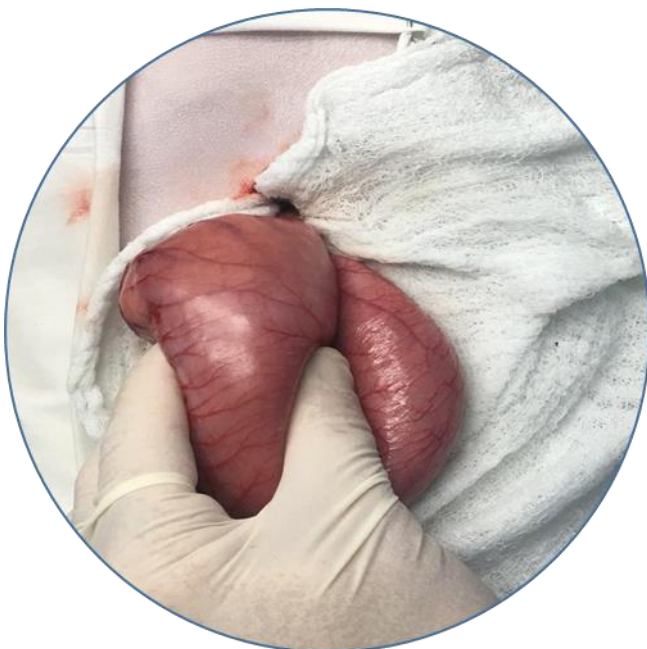

Ilustración 8: exploración del estado del estómago y ubicación del cuerpo extraño

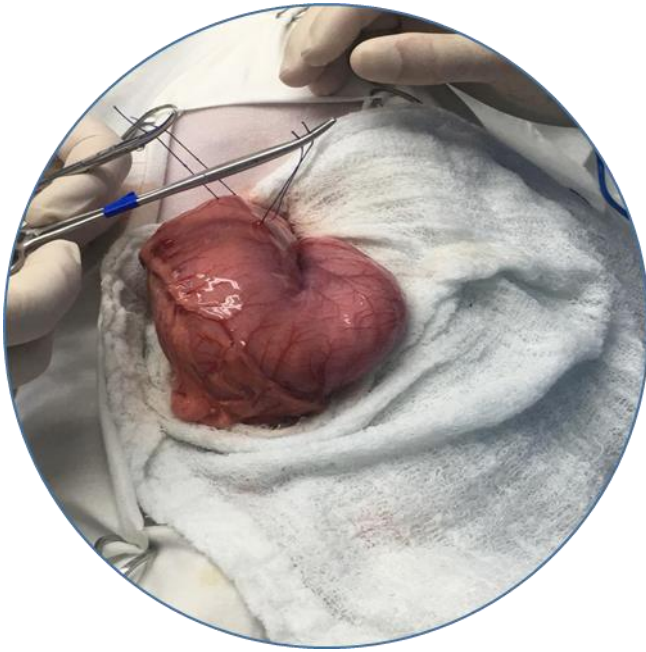

Ilustración 9: Se realizan dos puntos de reparo entre curvatura mayor y antro pilórico del estómago cerca al antro pilórico

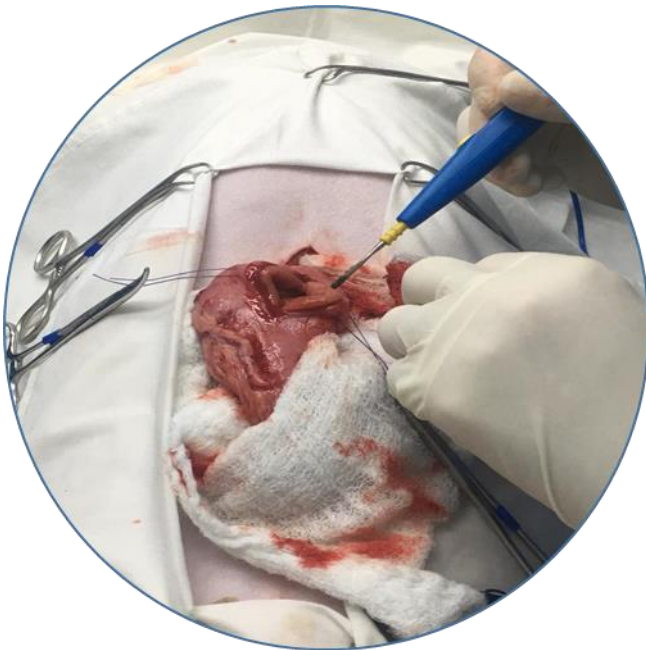

Ilustración 10: Se realiza corte con electro bisturí atravesando capa serosa, muscular y mucosa.

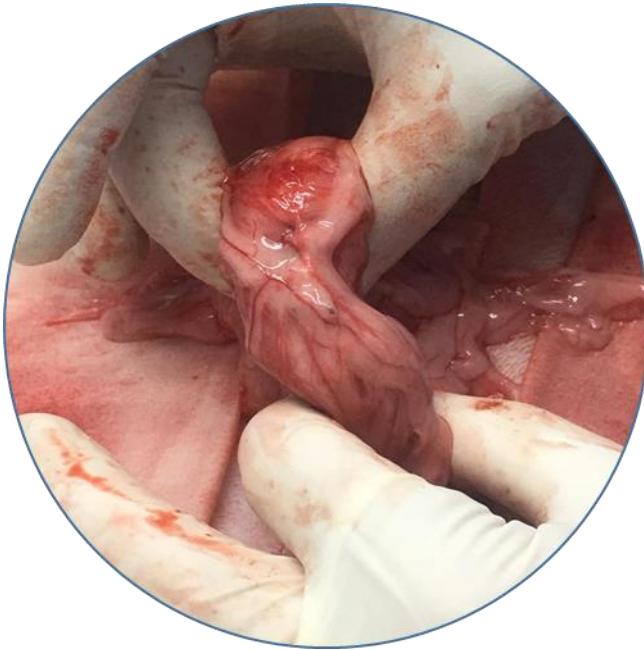


Ilustración 11: exploración por medio de tacto en antro pilórico para determinar la presencia de cuerpo lineal.

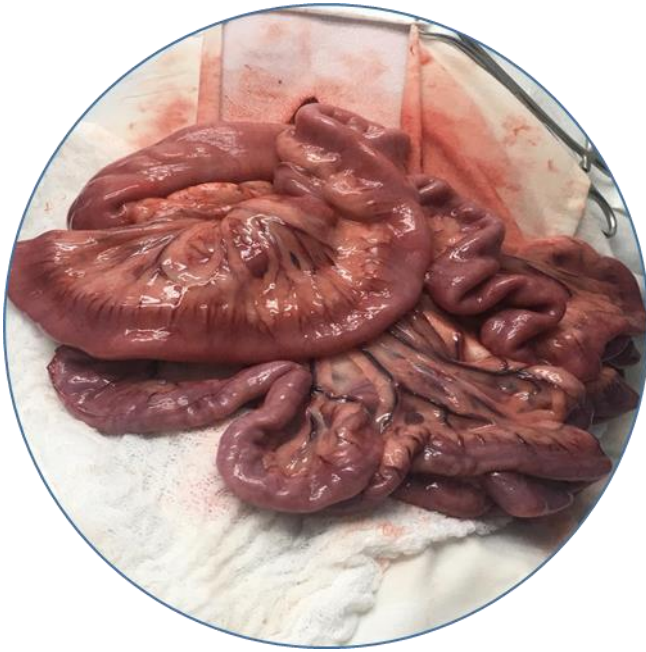

Ilustración 12: exploración de tracto digestivo para descartar presencia de cuerpos extraños, viabilidad de intestinos, motilidad, procesos isquémicos y procesos necróticos.

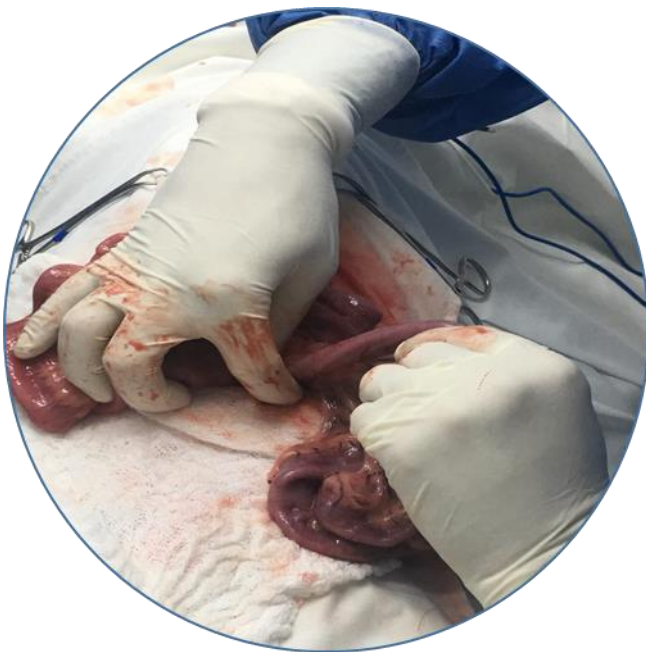


Ilustración 13: Se reintroducen los intestinos nuevamente a cavidad abdominal ya localizado cuerpo extraño y evaluado funcionalidad de órgano.

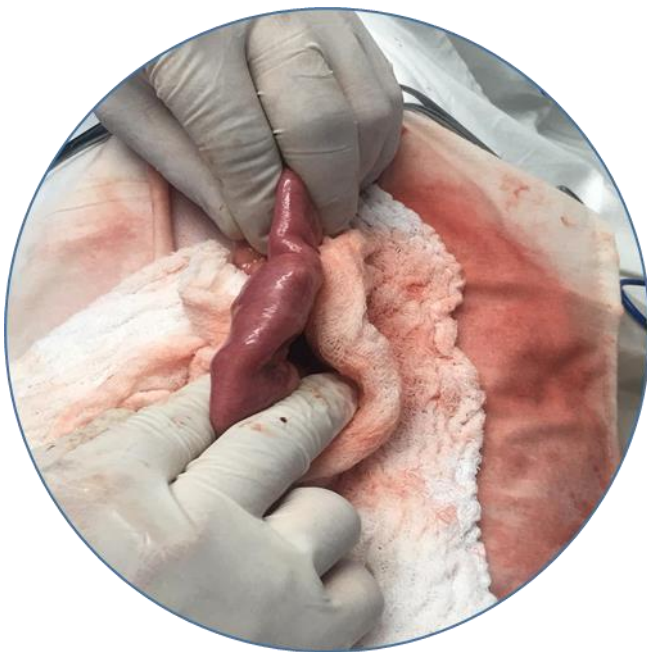


Ilustración 14: ordeño mecánico y campleaje manual, con dedos de ayudante sobre segmento donde está ubicado el cuerpo extraño

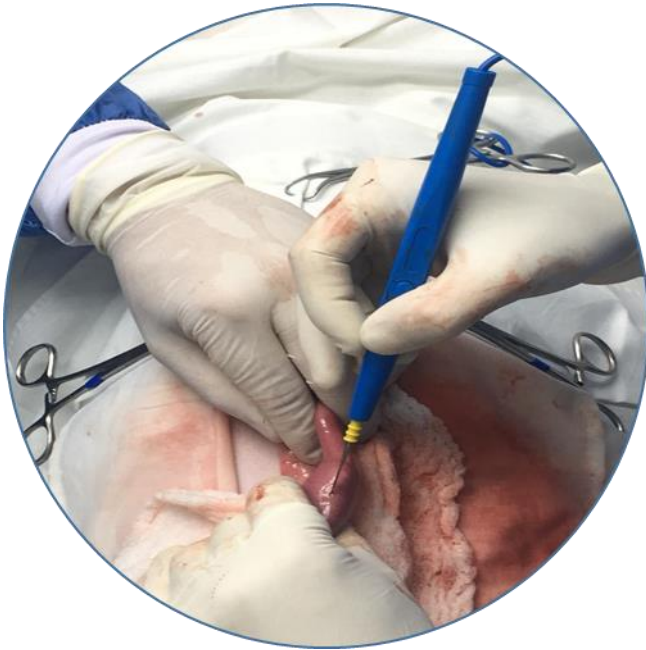


Ilustración 15: Se realiza un corte longitudinal con electro bisturí atravesando serosa, túnica muscular y túnica mucosa

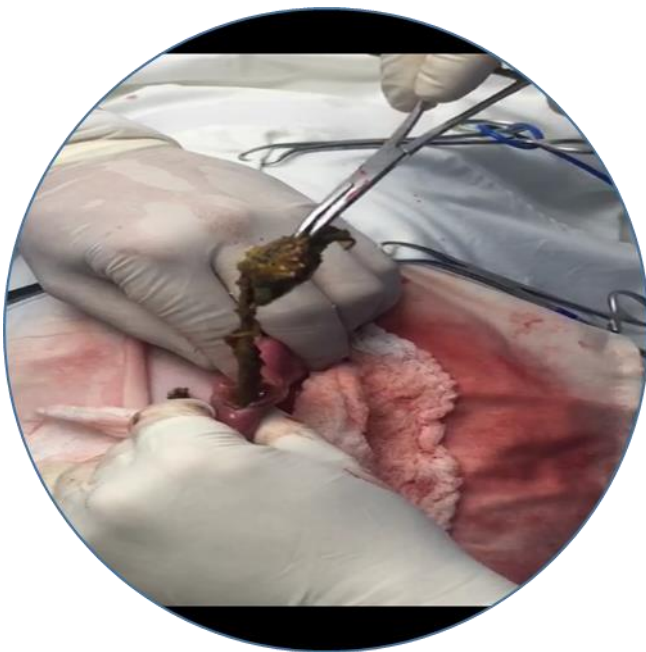

Ilustración 16: extracción de cuerpo extraño por medio de pinzas allis o Kelly curvas

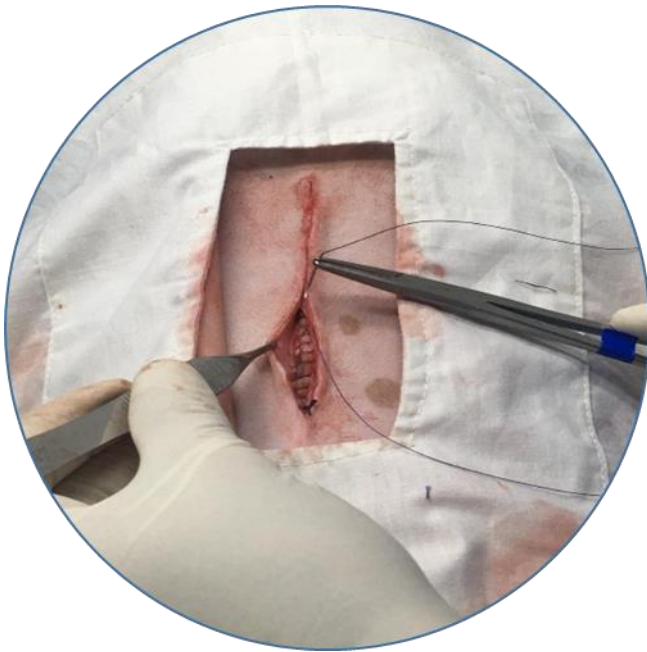


Ilustración 17: Se procede a suturar musculo en tres planos continuo con vicryl 3.0 y la piel con puntos simples en u con corpalon 3.0.



Ilustración 18: Cuerpo extraño hallado en estomago

Día 3: comienzo de alimentación micro enteral

Día 4: Medición de glicemia con resultado de 67 mg/dl. Posteriormente se le comenzó a administrar alimento blando I/D cada 3 horas al 50% del requerimiento energético diario.

Día 5: administración de alimento blando i/d al 75% del requerimiento energético diario cada 3 horas

Día 6: administración de alimento blando i/d al 100% del requerimiento energético diario cada 3 horas. Se observa defecar con normalidad

Día 7: retiro del catéter, se da de alta al paciente y se formula con:

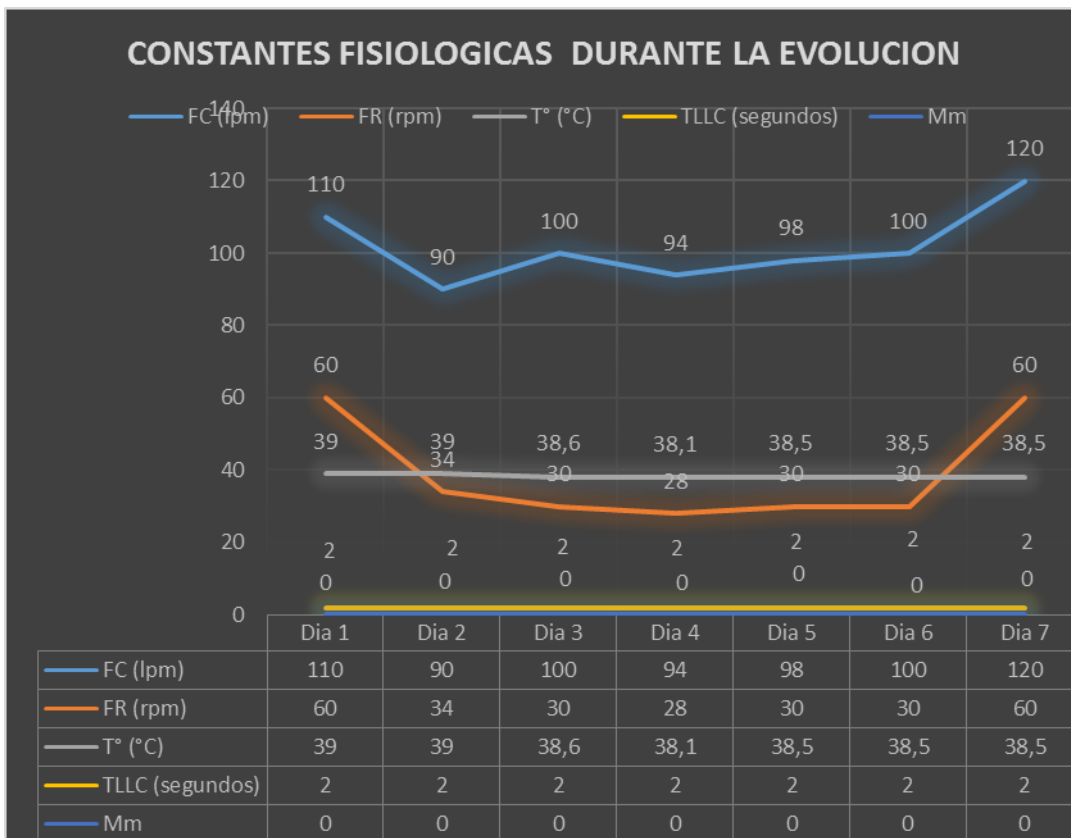
- aciflux tab 1 tab /bid/por 5 días.
- metronid susp 1.5ml/bid/5 días, con estómago lleno.
- novalgina tab 1 tab /bid /por 3 días.
- baxidin spray realizar limpieza de la herida cada 12 horas por 7 días.

Retiro de puntos en 7 días.

Revisión en 3 días

Alimento blando por 8 días.

Tabla 8 constantes fisiológicas durante la evolución.



Fuente: elaboración propia

Discusión

Las principales causas relacionadas con la presencia de cuerpos extraños gástricos incluyen la ingestión de material extraño no digerible muchas veces relacionado con pica o juego. También puede producirse por el efecto acumulativo de material no digerible como parte de hábitos normales (tricobezoares en gatos) o ingestión de material vegetal (fitobezoares). (Hernández, 2010).

El diagnóstico planteado en este caso es acertado (ecografía) ya que la literatura reporta que en dos estudios de veterinaria, la ecografía detectó el 100% de cuerpos extraños gastrointestinales (14/14 y 16/16, respectivamente) aun cuando los resultados de la radiografía fueron equívocos. (ERB, 2010)

Es necesario realizar una buena anamnesis ya que los detalle mínimos son los que conllevan a un diagnóstico acertado.

Teniendo en cuenta ya el diagnóstico la resolución indicada para esta patología es realizar gastrotomía y enterotomía pero antes de esta decisión realizar laparotomía exploratoria e inspeccionar toda el tracto digestivo.

Un aspecto muy importante es que Los cuerpos extraños pueden ser diagnosticados en animales de cualquier edad, pero los más jóvenes están sobrerrepresentados. Los animales con antecedentes de ingestión previa de cuerpos extraños son considerados en riesgo para repetición del hecho.

Un aviso que lleva a sospechar de la patología presentada son los vómitos constituye el signo observado con mayor frecuencia y puede variar dramáticamente en

gravedad y frecuencia. La letargia, la depresión, el dolor abdominal y la anorexia pueden estar presentes en un grado variable, dependiendo del cuerpo extraño y el tiempo transcurrido desde la ingestión.

El diagnóstico por ecografía puede ser muy difícil mientras que la gastroscopia es el método más sensible para la detección de cuerpos extraños en estómago está indicado en cualquier paciente que sea apto para ser anestesiado y el cual no se sospeché perforación esofágica o gástrica, es también Útil para el manejo terapéutico del cuerpo extraño de tamaño pequeño y no perforante que puedan ser extraídos mediante el endoscopio sin necesidad de requerir a cirugía. (Hernández, 2010).

Basados en la literatura y el planteamiento que describe Brogniez es una técnica quirúrgica muy poco terapéutica ya que solo se encarga es de alivianar el órgano saturado por gas y no resuelve el problema como tal de la obstrucción; a pesar de esto, la técnica de gastrotomía evidentemente ha tenido una evolución, la descripción que ofrece Fossum en su libro es efectiva, terapéutica.

Referencias

- Slatter. D. (2006). Tratado de cirugía en pequeños animales. Buenos Aires República Argentina: Inter – médica.
- Bojrab. M. (2011). Mecanismos de enfermedades en cirugía de pequeños animales. Buenos Aires, República Argentina: Inter- médica.
- Expósito. L. (01 de Mayo de 2015). *Aparato digestivo en mamíferos, gatos y perros*. Obtenido de portal web paradais sphynx: <https://mamiferos.paradais-sphynx.com/informacion/aparato-digestivo-mamiferos-gatos-y-perros.htm>
- Hernández. C. (13, octubre, 2010). Emergencias gastrointestinales en perros y gatos. Revista CES Medicina Veterinaria y Zootecnia , volumen 5, 69-85.
- Pyka. I. (2016). Foreign Body Ingestion Threatens Pets. Obtenido del portal web pet health zone: <https://phz8.petinsurance.com/healthzone/pet-health/health-conditions/foreign-body-ingestion-threatens-pets>.
- Roció Fuentes Nájera. (Diciembre 15 2018). Cirugía de intestino delgado. Diciembre 15 2018, de anatomía aplicada de pequeños animales Sitio web: <file:///D:/Descargas/468897967.INTESTINODELGADOL.pdf>.
- A.J.Brogniez. (1855). Tratado de cirugía, arte de herrar y de forjar. Madrid: Imprenta se los señores viuda de Palacios e hijos.
- Ajay Sharma Margret s. Thompson peter v. Scrivani Nathan I. Dykes Amy e. Yeager Sean r. freer hollis n. erb. (diciembre 28 2010). comparison of radiography and

ultrasonography for diagnosing small-intestinal mechanical obstruction in vomiting dogs. en veterinary radiology & ultrasound,(248–255.). western college of veterinary medicine, university of saskatchewan, saskatoon, saskatchewan s7n 5b4, canada.: pubmed.

Luis Garcia Roldan . (2018). Cirugia de la obstrucción intestinal . diciembre 22 2018, de anatomía aplicada de los pequeños animales Sitio web:
http://www.uco.es/organiza/departamentos/anatomia-y-anatopatologica/peques/curso01_05/obstint.pdf?fbclid=IwAR0CkLAmavull_1r2d0tF9R8Ss4iUz1FHSuorWNN8L96emzq8PIUIZiIJ6k.

Carlos A. Hernández . (2009). Obstrucciones intestinales en perros y gatos. Fiavac, 1, 6-15.