Tratamiento del quilotórax mediante ligadura de conducto torácico y pericardiectomía en un canino Golden Retriever: reporte de caso clínico.

Trabajo de grado para optar por el título de Medicina Veterinaria

María José Molina Londoño

Asesor

José Fernando Ortiz Álvarez

MV. Esp. Msc.

Corporación Universitaria Lasallista

Facultad de Ciencias Administrativas y Agropecuarias

Medicina Veterinaria

Caldas, Antioquia

2026

Resumen

El presente trabajo describe la fisiopatología, presentación clínica, diagnóstico y tratamiento quirúrgico del quilotórax canino. Para ello, se tuvo en cuenta el caso clínico de un canino Golden Retriever macho de 4 años de edad, que ingresó remitido para manejo hospitalario por efusión pleural bilateral, con dificultad respiratoria, decaimiento e inapetencia. La metodología utilizada fue revisión bibliográfica del quilotórax en caninos complementada con el análisis detallado de la historia clínica del paciente, donde se evidenció postura de tubos a tórax, análisis de líquidos corporales, coloración gram, citología, cultivo bacteriológico y se realizó linfangiografía por tomografía axial computarizada en la cual se reportó rotura del ducto torácico a nivel de T3-T4. Con base en estos resultados, se realizó ligadura de conducto torácico, pericardiectomía y ablación de la cisterna del quilo y se tomaron muestras para histopatología. Posteriormente, el paciente permaneció en monitoreo unos días y luego se dio de alta. Semanas después ingresó nuevamente por crisis de dolor asociado a infección del sitio quirúrgico y dehiscencia de heridas. Se hizo cultivo bacteriológico de la secreción de la herida postquirúrgica y se identificó Klebsiella pneumoniae. El paciente quedó en observación unos días y se instauró manejo antibiótico, analgésico y manejo de la herida. Finalmente, se evidenció una evolución favorable y se dio de alta. Lo anterior permitió concluir que la ligadura del conducto torácico acompañada de otras técnicas es una alternativa terapéutica efectiva para el manejo del quilotórax canino, siendo fundamental un diagnóstico oportuno y un adecuado seguimiento postoperatorio para optimizar el pronóstico y la calidad de vida del paciente.

Palabras clave: quilotórax, ligadura de conducto torácico, pericardiectomía, efusión pleural, TAC, linfangiografía.

Abstract

This paper describes the pathophysiology, clinical presentation, diagnosis, and surgical treatment of canine chylothorax. The study is based on the clinical case of a 3-year-old male Golden Retriever referred for hospital management due to bilateral pleural effusion, respiratory distress, lethargy, and anorexia. The methodology involved a literature review on canine chylothorax complemented by a detailed analysis of the patient's clinical history, which documented chest tube placement, body fluid analysis, Gram staining, cytology, and bacterial culture; a CT lymphangiography was also performed, revealing a rupture of the thoracic duct at the T3-T4 level. Based on these results, thoracic duct ligation, pericardiectomy, and ablation of the cisterna chyli were performed, and samples were collected for histopathology. Subsequently, the patient was monitored for several days before being discharged. Weeks later, the patient was readmitted due to a pain crisis associated with a surgical site infection and wound dehiscence. Bacterial culture of the post-surgical wound discharge identified *Klebsiella pneumoniae*. The patient remained under observation for several days while receiving antibiotics, analgesics, and wound care. Ultimately, the patient showed favorable progress and was discharged. These findings lead to the conclusion that thoracic duct ligation, combined with other techniques, is an effective therapeutic alternative for managing canine chylothorax, with timely diagnosis and appropriate postoperative follow-up being crucial to optimizing the patient's prognosis and quality of life.

Keywords: chylothorax, thoracic duct ligation, pericardiectomy, pleural effusion, CT scan, lymphangiography.

Tabla de contenido

Resumen 2
Abstract 3
Introducción 8
Justificación 9
Objetivos 10
    Objetivo general 10
    Objetivos específicos 10
Marco teórico 11
    Anatomía del conducto torácico 11
    Definición 11
    Etiología 12
    Fisiopatología 12
    Presentación clínica 13
    Diagnóstico 13
    Hallazgos de laboratorio 14
    Diagnóstico diferencial 15
    Tratamiento quirúrgico 15
    Ligadura del Conducto Torácico 16
    Pericardiectomía 17
    Ablación de la cisterna del quilo 18
    Pronóstico 18
Caso clínico 20
    Reseña 20
    Anamnesis 20
    Lista de problemas 20
    Lista maestra 21
    Diagnósticos diferenciales 21
    Recomendaciones e indicaciones 21
    Seguimiento día 1 21
    Seguimiento día 2 23

Seguimiento día 3 23
Seguimiento día 4 23
Seguimiento día 5 23
Seguimiento día 6 25
Seguimiento día 7 29
Seguimiento día 8 29
Seguimiento día 9 29
Seguimiento día 10 31
Seguimiento día 11 31
Seguimiento día 12 32
Seguimiento día 13 32
Seguimiento día 14 36
Seguimiento día 15 36
Seguimiento día 16 38
Seguimiento día 17 39
Seguimiento día 18 39
Seguimiento día 19 40
Seguimiento hospital día 20 40
Seguimiento día 21 41
Seguimiento día 22 42
Seguimiento día 23 45
Seguimiento día 24 45
Seguimiento día 25 46
Discusión 48
Conclusiones 52
Referencias 54

Índice de tablas

Tabla 1. Examen clínico general 20
Tabla 2. Examen físico específico 20
Tabla 3. Resultado del análisis de líquidos corporales 22
Tabla 4. Resultado coloración Gram 22
Tabla 5. Resultado citología 22
Tabla 6. Informe resultado hemograma 29
Tabla 7. Informe resultado extendido sanguíneo 30
Tabla 8. Informe resultado albumina, bilirrubina total, creatinina 30
Tabla 9. Informe resultado proteína C reactiva 31
Tabla 10. Informe resultado cultivo bacteriológico 32
Tabla 11. Informe histopatología 32
Tabla 12. Examen clínico general 32
Tabla 13. Examen físico específico 33
Tabla 14. Resultado del análisis de líquidos corporales 36
Tabla 15. Informe resultado proteína C reactiva 37
Tabla 16. Informe resultado hemograma 37
Tabla 17. Informe resultado extendido sanguíneo 38
Tabla 18. Informe resultado albúmina, bilirrubina total, creatinina 38
Tabla 19. Resultado coloración Gram 38
Tabla 20. Informe resultado cultivo bacteriológico 39
Tabla 21. Informe resultado antibiograma 39
Tabla 22. Examen clínico general 42
Tabla 23. Examen físico específico *42*

Índice de figuras

Figura 1. Características del derrame quiloso 14
Figura 2. Tomografía simple y contrastada de tórax y linfografía 24
Figura 3. Tomografía simple y contrastada de tórax y linfografía 25
Figura 4. Tomografía simple y contrastada de tórax y linfografía 25
Figura 5. Procedimiento quirúrgico 27
Figura 6. Procedimiento quirúrgico 27
Figura 7. Procedimiento quirúrgico 28
Figura 8. Procedimiento quirúrgico 28
Figura 9. Seguimiento herida quirúrgica 35
Figura 10. Seguimiento heridas quirúrgicas 36
Figura 11. Tomografía simple de tórax y lifangiografía 40
Figura 12. Seguimiento herida quirúrgica 44
Figura 13. Seguimiento herida quirúrgica 44
Figura 14. Seguimiento heridas quirúrgicas 45

Introducción

Los gatos (edad media de 6,3 años; rango de 0,5 a 14 años) y los perros (edad media de 4 años; rango de 1,5 a 12 años) pueden desarrollar un derrame pleural quiloso, denominado quilotórax. El motivo de consulta más frecuente es la respiración rápida y/o dificultosa, observada en el 78 % de los gatos y el 79 % de los perros. Curiosamente, el 43 % de los gatos y el 15 % de los perros afectados habían presentado únicamente tos como signo clínico. Se ha descrito que 15 de 37 gatos afectados (41 %) y 24 de 39 perros afectados (62 %) presentan sonidos cardíacos atenuados durante la auscultación del tórax (Côté et al. 2024).

Diferentes autores afirman que, aunque el manejo médico inicial incluye drenajes pleurales y dietas bajas en grasas, estas medidas rara vez resuelven el problema de forma definitiva. Según Singh et al. (2012), "la exposición crónica del espacio pleural al quilo puede provocar pericarditis y pleuritis. Además, la pérdida continua de quilo conlleva varias complicaciones sistémicas, entre ellas: hipoproteinemia y deshidratación, inmunodeficiencia y pérdida de peso".

Según explican Ettinger et al. (2021), "el derrame quiloso presenta una apariencia blanquecina o rosácea y, citológicamente, contiene una gran cantidad de linfocitos pequeños. Además, existen muchas causas potenciales del derrame quiloso, y es la enfermedad idiopática la responsable de casi el 50 % de los casos".

Justificación

El propósito de este trabajo académico es hacer una descripción en torno al caso clínico de un canino Golden Retriever de 3 años con quilotórax, a través de su presentación clínica, diagnóstico y tratamiento, mediante ligadura de conducto torácico y pericardiectomía. Fossum, 2019 manifiesta que, según un estudio, el 80 % de los perros y gatos tratados con esta intervención quirúrgica resuelven el derrame pleural de manera satisfactoria y a su vez indica que la ligadura del conducto torácico funciona, porque después se forman anastomosis linfaticovenosas abdominales, para transportar el quilo al sistema venoso. El quilo se desvía del conducto torácico y se resuelve el derrame.

Asimismo, la utilización de métodos diagnósticos avanzados permite una identificación precisa, facilitando la toma de decisiones clínicas. Este reporte de caso aporta conocimiento en medicina veterinaria, proporcionando evidencia práctica mediante el seguimiento de la evolución y del manejo postoperatorio del paciente, aportando información relevante para evaluar la eficacia del tratamiento y reconocer factores asociados al éxito terapéutico o a la aparición de complicaciones.

Además, la importancia de este reporte de caso radica en que el quilotórax es una patología poco frecuente, pero potencialmente grave, debido a la acumulación de quilo en la cavidad pleural, lo cual compromete significativamente la función respiratoria, por lo que la identificación oportuna y el manejo adecuado influyen de manera directa en el pronóstico y la calidad de vida del paciente. Por consiguiente, el reporte del caso sirve como referente para estudiantes y profesionales, favoreciendo la actualización científica y la consolidación de prácticas clínicas sustentadas en la evidencia. También permite mejorar la interpretación de hallazgos clínicos y diagnósticos, la planificación y ejecución de procedimientos quirúrgicos, el manejo del paciente y la evaluación de resultados terapéuticos.

Objetivos

Objetivo general

Describir la fisiopatología, presentación clínica, diagnóstico y tratamiento mediante ligadura de conducto torácico y pericardiectomía del quilotórax canino.

Objetivos específicos

- Revisar la bibliografía relacionada con quilotórax en caninos.
- Explicar hallazgos clínicos, etiología, métodos diagnósticos y abordaje terapéutico.
- Analizar la evolución clínica y el manejo postoperatorio del paciente.

Marco teórico

Anatomía del conducto torácico

En gatos y perros sanos, el quilo drena desde los vasos linfáticos intestinales aferentes a los ganglios linfáticos mesentéricos y eferentes a la cisterna del quilo, que se sitúa retroperitonealmente dorsal a la aorta abdominal. Este líquido lechoso, compuesto por linfa y quilomicrones procedentes de los triglicéridos absorbidos en el intestino delgado, sale de la cisterna del quilo a través del sistema de conductos torácicos retropleuralmente, desembocando en el sistema venoso sistémico adyacente a la entrada de las venas yugulares externa e interna en la vena cava craneal (Stockdale et al., 2018).

El principal vaso linfático del tórax es el conducto torácico. Este conducto es la continuación craneal de la cisterna del quilo, que transporta el quilo desde los intestinos, el hígado y la mitad caudal del cuerpo (Epstein & Balsa, 2019).

En el perro, el conducto torácico se origina a nivel de los pilares diafragmáticos, se dirige cranealmente dorsal a la aorta y ventral a la vena ácigos; a nivel de la 5ta vértebra torácica, el conducto torácico pasa a la izquierda y continúa ventralmente a lo largo del esófago hasta el punto de unión de la vena yugular izquierda con la vena cava craneal, mediante un único conducto o mediante varias ramas (Rodríguez et al., 2012).

Price y Mathews (2024) afirman que "a medida que el conducto torácico canino se extiende cranealmente desde el abdomen hacia el tórax, cruza la línea media de derecha a izquierda a la altura del quinto espacio intercostal".

Definición

"El quilotórax es la acumulación de quilo en el espacio pleural. Es una patología poco frecuente, que se produce cuando hay pérdida de quilo a partir del conducto torácico o alguna de sus ramas" (Pino Rodríguez et al., 2020).

Nelson y Couto (2020) señalan que el quilo tiene linfocitos, proteínas y vitaminas liposolubles y su origen es en el conducto torácico; este se encarga de llevar líquido con un alto contenido en triglicéridos desde el sistema linfático intestinal y lo evacua al sistema venoso en el tórax anterior.

Etiología

Según Côté et al. (2024), existen numerosas causas potenciales de quilotórax, siendo la enfermedad idiopática responsable de aproximadamente el 50 % de los casos. El quilotórax puede ser consecuencia de anomalías en los vasos linfáticos, aumento de la presión hidrostática venosa a nivel del corazón derecho, malposición de los órganos o neoplasias (Epstein & Balsa, 2019).

Según Nelson y Couto (2020), podemos clasificar el quilotórax como congénito, traumático o no traumático. Estos autores indican que traumático puede ser por atropellamiento o intervenciones quirúrgicas. En el caso de no traumático, señalan que se puede originar secundario a una neoplasia. Algunas causas han sido reportadas, como por ejemplo "tumores en mediastino, cardiopatía (miocardiopatía, derrame pericárdico, dirofilariosis, objetos extraños, tetralogía de Fallot, displasia tricúspide) y trombos venosos. También, se puede producir en asociación con anomalías linfáticas difusas, como linfangiectasia intestinal y linfangiectasia generalizada, con pérdida subcutánea de quilo" (Fossum, 2019).

Además, las razas como galgo afgano y shiba inu presentan una mayor predisposición a desarrollar la enfermedad y no se ha evidenciado una tendencia respecto al sexo o a la edad (Nelson & Couto, 2020).

Fisiopatología

Según Côté et al. (2024) el mecanismo fisiopatológico implica la extravasación de quilo desde el conducto torácico durante su recorrido desde la cisterna del quilo en el abdomen hasta su desembocadura en la vena cava craneal, en el tórax craneal. La alteración física del conducto torácico (fuga espontánea o rotura, laceración iatrogénica), el aumento de la presión hidrostática intraductal (enfermedad por dirofilaria, otros trastornos del corazón derecho, enfermedad pericárdica incluyendo la pericarditis fibrosante o constrictiva inducida por el propio quilotórax) o ambas, se consideran mecanismos implicados.

En general, se tiene en cuenta que, en gran parte de los pacientes, lo que ocasiona la salida de líquido desde los vasos linfáticos torácicos dilatados es una falla en el flujo o en la presión del conducto torácico. El agrandamiento en los vasos linfáticos se puede generar como respuesta al incremento de flujo linfático, un descenso del drenaje linfático hacia el sistema venoso, como respuesta de un crecimiento de la presión venosa, o ambas cosas, obrando al mismo tiempo para aumentar el flujo linfático y disminuir el drenaje (Nelson & Couto, 2020).

Es importante considerar que, si se produce una elevación de la presión venosa sistémica, se puede generar quilotórax. En este sentido, algunas patologías que pueden ocasionar esto son: insuficiencia cardíaca derecha, neoplasia en mediastino, trombos en la vena cava craneal o granulomas (Fossum, 2019).

Presentación clínica

Uno de los signos más característicos de la enfermedad es la disnea, causada por la efusión pleural. Seguido de esto, se puede evidenciar letargia, pérdida de peso e intolerancia al ejercicio. Un motivo de consulta muy común en estos casos es tos crónica sin respuesta a tratamiento; en estos casos es importante valorar si presentan quilotórax (Nelson & Couto, 2020).

Asimismo, la tos puede surgir por irritación, puede estar presente por la efusión o también en caso de tener una patología de base. Por otro lado, los animales que presentan esta enfermedad suelen tener una temperatura normal, los sonidos cardíacos pueden estar atenuados, las mucosas pueden estar pálidas y pueden presentar arritmias o soplos (Fossum, 2019).

Diagnóstico

El diagnóstico de quilotórax se basa en el examen macroscópico, citológico y bioquímico del líquido pleural, este presenta un aspecto blanco lechoso y los linfocitos son las células predominantes, aunque con la cronificación, el número de neutrófilos no degenerados tiende a aumentar. También se pueden observar pequeñas cantidades de macrófagos. La tinción de Sudán permite verificar el contenido lipídico de la muestra (Epstein & Balsa, 2019).

Una buena ayuda diagnóstica y terapéutica es el drenaje pleural por medio de toracocentesis para disminuir el distrés respiratorio. Si se requiere realizar constantemente este proceso, se contempla la idea de poner tubo a tórax para garantizar un drenaje torácico permanente. Junto con esto, es importante resaltar que el análisis de líquido es una herramienta útil para confirmar el diagnóstico, pues en “los quilos verdaderos el nivel de triglicéridos es superior en la efusión y menor en el suero, mientras que la concentración de colesterol es menor en la efusión y mayor en el suero” (D’Astek, 2019).

Un procedimiento más sensible para reconocer e interpretar dónde se localiza la enfermedad es la tomografía axial computarizada; si se hace con un medio de contraste, puede encontrar si hay trombosis venosas. De hecho, para determinar la existencia de linfangiectasia, puntos de obstrucción y hallar fugas en el conducto torácico, se puede utilizar la linfangiografía (Nelson & Couto, 2020).

Hallazgos de laboratorio

En cuanto a las características citológicas, se describe las de un trasudado modificado o exudado no séptico con concentraciones de proteínas mayores de 2,5 g/dL y recuento de células nucleadas entre 400 y 10.000/µl. El diagnóstico de esta enfermedad se confirma midiendo las concentraciones de triglicéridos en el líquido pleural y en el suero puesto que en el quilotórax el contenido de triglicéridos es alto en comparación con su concentración en el suero (Nelson & Couto, 2020).

Figura 1. Características del derrame quiloso

CARACTERÍSTICA	GATOS	PERROS
Color	Blanco o rosado (a veces, rojo)	Igual
Claridad	Opaco, sigue opaco cuando se centrifuga	Igual
Densidad relativa	1,019-1,050	1,022-1,037
Proteínas totales	2,6-10,3 (g/dL)	2,5-6,2 (g/dL)
Leucocitos/µL	Media: 7987	Media: 6167

Nota. Adaptado de Cirugía en pequeños animales (p. 917), por T. W. Fossum, 2009, Elsevier Mosby. Copyright 2009 por Elsevier.

Además, la naturaleza irritante del quilo y su contacto directo con la pleura y corazón puede conducir a una pleuritis y/o pericarditis (Singh et al, 2012). Esta pericarditis también ha sido encontrada como hallazgo histopatológico en pacientes diagnosticados con quilotórax idiopático inicialmente, junto con otros hallazgos pericárdicos como hiperplasia mesotelial, depósitos de fibrina, hemorragia pericárdica (Mayhew et al., 2018).

Diagnóstico diferencial

Comprende procesos que generen derrame pleural exudativo; un ejemplo es el piotórax. Aunque la efusión quilosa tiene unas características distintivas, en el aspecto físico puede ser similar a otras efusiones. De este modo, el aspecto de las células encontradas en el quilo puede afectarse con la dieta y cronicidad (Fossum, 2019).

Tratamiento quirúrgico

Según expone Ruiz Peña (2021), "las combinaciones de técnicas quirúrgicas ofrecen mejores resultados, con tasas de éxito cercanas al 80 % en casos de ligadura de conducto torácico junto con pericardiectomía". Esto a su vez sustenta una apuesta valiosa por salvaguardar la integridad de los caninos. Sin embargo, es importante aclarar que estos procedimientos requieren un manejo acorde a las necesidades del paciente.

En la actualidad, la ligadura del conducto torácico es la técnica quirúrgica más utilizada para tratar el quilotórax en caninos. Su apuesta fundamental es cerrar el conducto torácico en su entrada al tórax. Con ello se busca garantizar que el organismo pueda crear nuevas uniones linfovenosas, lo que ayuda a que el quilo pueda obviar el conducto torácico y así acceder directamente al sistema venoso; con esto se evita que se filtre al espacio pleural. Cabe tener en cuenta que el "conducto torácico es el vaso linfático más grande del cuerpo y desempeña un papel fundamental en el mantenimiento del equilibrio de fluidos y el transporte de nutrientes" (Carrera-Lozano, 2021).

Dada la variabilidad en la ramificación de la anatomía del conducto torácico canino, la obtención de imágenes del conducto antes y durante la cirugía es fundamental para proporcionar al cirujano un mapa de las ramas y permitir la ligadura en una zona de mínima ramificación y de todas las ramas para detener el flujo de quilo hacia la cavidad torácica. La obtención de imágenes del conducto torácico requiere la inyección de un agente de contraste en un ganglio linfático o tejido caudal al tórax, seguida de radiografías preoperatorias o linfangiografía por tomografía axial computarizada y visualización intraoperatoria directa del conducto torácico (Epstein & Balsa, 2019).

Ligadura del Conducto Torácico

La ligadura del conducto torácico funciona porque se forman anastomosis linfaticovenosas abdominales, para transportar el quilo al sistema venoso. El quilo se desvía del conducto torácico y se resuelve el derrame. Además, una particularidad que se encontró en varios pacientes con esta patología es que el pericardio tomaba un aspecto más grueso. La hipótesis generada es que muy posiblemente esto se da por una irritación producida por el quilo y esto puede tener como consecuencia un incremento en la presión venosa sistémica y a su vez esto imposibilita que se pueda dar un adecuado drenaje del quilo hacia la vena cava craneal, teniendo como resultado un aumento en el flujo linfático por medio del conducto torácico (Fossum, 2019).

Para este procedimiento se realiza un acceso quirúrgico a través de la pared torácica en el 8º, 9º o 10º espacio intercostal. Se debe identificar el conducto torácico y emplear clips hemostáticos o en su defecto sutura de seda para asegurarlo. La identificación del conducto torácico se mejora significativamente al inyectar azul de metileno en el catéter linfático (Fossum, 2019).

El objetivo de la ligadura del conducto torácico es detener el flujo linfático a través del conducto en la región del mediastino craneal y, por lo tanto, disminuir la fuga de linfa al espacio pleural. La ligadura del conducto torácico podría teóricamente realizarse en cualquier nivel antes del punto de extravasación linfática. Cuando se realizan linfangiografías con contraste en perros con quilotórax idiopático o quilotórax inducido experimentalmente, rara vez se informa fuga o extravasación. Cuando se observan anomalías, como vasos linfáticos dilatados o fuga de contraste, estas anomalías se identifican consistentemente craneal al cuarto espacio intercostal en el mediastino en lugar de en el conducto torácico propiamente dicho (Price et al., 2024).

El abordaje abierto tradicional para tratar el quilotórax ha implicado dos o tres incisiones en decúbito lateral izquierdo: una en el noveno espacio intercostal derecho para ligar las ramas del conducto torácico; una en el quinto o sexto espacio intercostal derecho para realizar una pericardiectomía subfrénica; y posiblemente una incisión paracostal adicional para inyectar un ganglio linfático mesentérico con azul de metileno para la visualización del conducto torácico (Price et al., 2024).

Aunque se encuentre recomendado el posicionamiento del paciente en decúbito lateral, se ha demostrado que un posicionamiento en decúbito esternal hace que el pulmón se retraiga

ventralmente por efecto de gravedad permitiendo una mejor exposición del conducto torácico (Casas & Santana, 2018).

El conducto torácico se puede visualizar directamente y ligar junto con cada una de sus ramas, o bien se puede realizar una ligadura en bloque pinzando todas las estructuras del mediastino caudal, dorsal a la aorta, pero ventral al ganglio simpático. Esta técnica en bloque fue evaluada en cadáveres de perros y tuvo un éxito del 93% al rodear todas las ramas del conducto torácico (Epstein & Balsa, 2019).

La ligadura del conducto torácico en una ubicación con menos ramificaciones teóricamente disminuiría el riesgo de pasar por alto una rama colateral y podría conducir a una mayor tasa de éxito quirúrgico (Price & Mathews, 2024).

Pericardiectomía

La pericardiectomía se realiza frecuentemente además de la ligadura del conducto torácico para el tratamiento del quilotórax. Informes anteriores sugirieron mejores tasas de resolución cuando se realizó una pericardiectomía subfrénica al mismo tiempo que la ligadura del conducto torácico (Price et al., 2023). De este modo, se logra reducir las presiones venosas centrales que pueden afectar el flujo de quilo hacia el sistema venoso. Cuando se realiza como cirugía abierta, el conducto torácico canino se aborda en el noveno espacio intercostal derecho, y el pericardio se aborda a través de una segunda toracotomía en el quinto espacio intercostal izquierdo (Price & Mathews, 2024).

Como ya se ha mencionado, la presencia de quilotórax puede provocar pericarditis y fibrosis del pericardio. En un estudio retrospectivo de 6 casos tratados con ligadura del conducto torácico y pericardiectomía, analizaron histológicamente el tejido pericárdico extraído, y en todos los casos era evidente cierto grado de pericarditis fibrosa. A su vez, la pericarditis, especialmente la de tipo constrictiva, puede inducir quilotórax al incrementar la presión venosa central y ralentizar el paso del quilo al sistema venoso. Por tanto, la pericardiectomía como tratamiento del quilotórax idiopático tiene como fin liberar al corazón de la pericarditis constrictiva que produce el quilo (Ruiz Peña, 2021).

Ablación de la cisterna del quilo

La ablación de la cisterna del quilo puede disminuir la presión caudal a la ligadura del conducto torácico, reduciendo así el riesgo de formación de vasos colaterales y la apertura de ramas no permeables del conducto torácico tras la ligadura. También puede favorecer la formación de anastomosis extratorácicas entre los sistemas linfático y venoso (Radlinsky, 2016).

Esta técnica se describió clásicamente en pacientes en decúbito dorsal, pero puede realizarse en decúbito esternal. Puede realizarse tras la ligadura del conducto torácico y la coloración del sistema linfático, lo que debería mejorar la visualización de la cisterna del quilo. La ablación laparoscópica se describió craneal a la arteria renal izquierda y dorsal a la aorta para lograr una ablación completa y asegurar que no haya ramas permeables que se dirijan cranealmente al conducto torácico. Actualmente se realiza la ligadura del conducto torácico, se inyecta el ganglio linfático poplíteo o mesentérico durante un período de 2 a 5 minutos y se supervisa la distensión y la coloración en el tórax caudal. Cualquier flujo azul que se dirija cranealmente al sitio de la ligadura del conducto torácico debe ligarse y puede ser bilateral. Una vez completada la ligadura del conducto y sin más flujo azul que se dirija cranealmente en el tórax, se puede realizar la ablación de la cisterna del quilo, y el sistema debería ser fácilmente visible si está coloreado de azul y presurizado (distendido) (Radlinsky, 2016).

Stockdale et al. (2018) señalan que la ablación de la cisterna del quilo se ha propuesto como complemento de la ligadura del conducto torácico, con el objetivo de eliminar el reservorio de quilo que irriga el conducto torácico, disminuir la hipertensión del conducto linfático durante el proceso de cicatrización después de la ligadura del conducto, prevenir la recanalización entre la cisterna del quilo y el conducto torácico, y promover nuevas anastomosis linfovenosas dentro del abdomen.

Pronóstico

El pronóstico del quilotórax es reservado, salvo que este sea consecuencia de un traumatismo o de una afección reversible. Son numerosos los estudios que refieren una respuesta favorable tras el tratamiento quirúrgico en unos rangos que varían del 50 al 80 % de los pacientes (Nelson & Couto, 2020). La complicación de pleuritis fibrosante como secuela de un derrame quiloso prolongado puede reducir las tasas de éxito quirúrgico (Epstein & Balsa, 2019).

En los perros, el 50 % de los pacientes con quilotórax sometidos a toracoscopia, ligadura del conducto torácico y pericardiectomía permanecen vivos con una mediana de seguimiento posoperatorio de 43 meses (Côté et al., 2024).

Caso clínico

Reseña

Paciente canino macho, raza Golden Retriever, color amarillo, 4 años, peso de 24.8kg, castrado y sin microchip.

Anamnesis

Paciente remitido para hospitalización y manejo especializado debido a efusión pleural bilateral con predominio en el hemitórax derecho. Los tutores reportaron un cuadro clínico de 48 horas de evolución caracterizado por disnea, letargia, decaimiento e hiporexia.

En el centro veterinario remitente se realizó toracocentesis, drenando 6 litros de efusión de aspecto lechoso. Los exámenes iniciales (hemograma, química sanguínea y proteína C reactiva) se encontraron dentro de los rangos de referencia para la especie.

Tabla 1. Examen clínico general

Parámetro clínico	Resultado
Estado de hidratación	Normohidratado
Mucosas	Rosadas y húmedas
Tiempo de llenado capilar (seg)	2
Frecuencia cardíaca (lpm)	120
Temperatura rectal (°C)	38,0
Frecuencia respiratoria (rpm)	56

Nota. Historia clínica Caninos y Felinos Hospital veterinario.

Tabla 2. Examen físico específico

Evaluación	Sistemas / Hallazgos anormales
Examen físico específico	Sistema respiratorio

Nota. Historia clínica Caninos y Felinos Hospital veterinario.

Detalles del examen: paciente alerta y dócil; a la auscultación cardiopulmonar no se evidenciaron soplos ni arritmias, y la palpación abdominal no generó respuesta álgica. En la evaluación ecográfica torácica, se evidenció efusión pleural abundante. Posterior a esto, se realizó toracocentesis y se obtuvieron 940 ml de líquido de aspecto lechoso.

Lista de problemas

1. Efusión pleural bilateral
2. Disnea

3. Taquipnea
4. Taquicardia
5. Letargia
6. Hiporexia

Lista maestra

I. Sistema respiratorio (1,2,3,4,5,6).

Diagnósticos diferenciales

I. Sistema respiratorio
   - Quilotórax
   - Piotórax

Recomendaciones e indicaciones

- Manejo intrahospitalario debido a compromiso ventilatorio secundario a efusión pleural. Se instauró oxigenoterapia y se programó la colocación de tubos a tórax para drenaje continuo.
- Realizar tomografía axial computarizada combinada con linfangiografía para la planeación del abordaje quirúrgico.
- Pruebas de laboratorio: perfil séptico (albúmina, bilirrubina total, creatinina) y proteína C reactiva. Para el líquido pleural obtenido, se ordenó análisis citoquímico, tinción de Gram y cultivo bacteriológico con antibiograma.

Seguimiento día 1

Plan terapéutico inicial intrahospitalario

Analgesia sistémica: acetaminofén (10 mg/kg IV cada 12 horas) para el control del dolor somático agudo e hiperalgesia.

Terapia antimicrobiana: ampicilina/sulbactam (30 mg/kg IV cada 8 horas) para la profilaxis y control de infecciones quirúrgicas de tejidos blandos.

Neuromodulación y analgesia adyuvante: pregabalina vía oral cada 12 horas para la prevención y atenuación del dolor neuropático secundario a la manipulación quirúrgica torácica.

Protocolo anestésico y procedimiento quirúrgico de tubo a tórax

Protocolo anestésico: la premedicación se realizó por vía intravenosa (IV) con fentanilo (8 µg/kg) y ketamina (0,8 mg/kg), seguida de inducción con propofol (2 mg/kg IV). Se procedió a la intubación endotraqueal con tubo endotraqueal (TET) # 8,5 y el mantenimiento anestésico se realizó con isoflurano al 1,5 %, registrando un tiempo quirúrgico total de 60 minutos.

Técnica quirúrgica: se realizó la colocación bilateral de tubos de toracostomía. Tras el abordaje y la preparación aséptica, cada sonda se tunelizó a través del tejido subcutáneo a la altura del noveno espacio intercostal antes de su inserción en la cavidad pleural. Finalmente, los tubos se fijaron a la pared torácica mediante sutura con nylon 0 utilizando un patrón de sandalia romana.

Resultados de laboratorio

Tabla 3. Resultado del análisis de líquidos corporales

Parámetro	Resultado	Unidad	Valor de Referencia
Consistencia	Líquido		
Color	Rojizo		
Apariencia	Turbio		
pH	6.5		7.35 - 7.45
Densidad	1025		1,022 – 1,037
Proteínas (Mindray BS-120)	5.30	g/dL	2,5 – 6,2
Prueba de Rivalta	Positivo		Negativo
Triglicéridos	561.0	mg/dL	10 - 125
Colesterol	106.1	mg/dL	120 - 255
Glucosa	133.8	mg/dL	77 - 110
Albúmina	2.92	g/dL	2,5 - 4

Nota. Laboratorio Caninos y Felinos Hospital veterinario.

Tabla 4. Resultado coloración Gram

Examen	Observaciones
Coloración Gram	Reacción leucocitaria abundante. No se observan bacterias.

Nota. Laboratorio Caninos y Felinos Hospital veterinario.

Tabla 5. Resultado citología

Examen	Diagnóstico
Citología de efusión pleural (sedimento)	Hallazgos citológicos compatibles con efusión quilosa con inflamación supurativa y reactividad mesotelial asociadas.

Nota. Laboratorio Caninos y Felinos Hospital veterinario.

Seguimiento día 2

Interpretación: Paciente con dificultad respiratoria asociada a efusión pleural, hallazgos citológicos compatibles con efusión quilosa e inflamación supurativa, pronóstico reservado.

Al examen físico, el paciente se encontró alerta, con mucosas rosadas y húmedas, tiempo de llenado capilar (TLLC) de 2 segundos y un patrón respiratorio costoabdominal acompañado de taquipnea. La pulsioximetría evidenció una saturación de oxígeno de 91 %, la cual ascendió al 94 % tras la administración de oxigenoterapia. En la evaluación ecográfica de tórax, se observó una efusión pleural bilateral leve, craneal a la silueta cardíaca y con mayor volumen en el hemitórax derecho. Finalmente, durante el monitoreo se realizó drenaje del tubo a tórax, obteniéndose 500 ml de aire del hemitórax izquierdo durante la noche y 300 ml adicionales durante el día.

Recomendaciones e indicaciones: Programar tomografía axial computarizada, según resultados programar procedimiento quirúrgico, realizar monitoreo de efusión y drenaje.

Seguimiento día 3

A la palpación e inspección torácica, se identificó enfisema subcutáneo leve en la región craneoventral del hemitórax izquierdo y un hematoma en la región craneal derecha. Mediante drenaje torácico en un periodo de 24 horas, se cuantificaron los siguientes volúmenes:

- Hemitórax izquierdo: 660 ml de efusión de aspecto lechoso-rosáceo (300 ml nocturnos y 360 ml diurnos) y 30 ml de aire.
- Hemitórax derecho: 10 ml de líquido (5 ml nocturnos y 5 ml diurnos).

Seguimiento día 4

A la evaluación clínica, se evidenció enfisema subcutáneo alrededor del tubo en el hemitórax izquierdo, manteniendo estabilidad respiratoria sin requerimiento de oxigenoterapia de soporte. Por medio de drenaje torácico se obtuvieron los siguientes volúmenes:

- Hemitórax izquierdo: 450 ml de efusión de aspecto lechoso (250 ml nocturnos y 200 ml diurnos) y 40 ml de aire durante el periodo diurno.
- Hemitórax derecho: 200 ml de efusión de aspecto lechoso en el periodo nocturno.

Seguimiento día 5

Resultados tomografía simple y contrastada de tórax y linfografía

- Cambios compatibles con rotura del ducto torácico a nivel de T3-T4 con efusión pleural leve/moderada de mayor severidad sobre el hemitórax derecho, con incremento de atenuación posterior a la linfangiografía lo que sugiere quilotórax.

- Cambios compatibles con neumomediastino moderado, neumotórax leve a nivel del hemitórax izquierdo; y enfisema subcutáneo a nivel cervical y toraco abdominal bilateralmente.
- Cambios compatibles con atelectasias redondas a nivel de lóbulo craneal y medio derecho (considerar atelectasia pasiva por efecto compresivo de líquido en espacio pleural).
- Cambios sugerentes con hipertensión pulmonar con dilatación de bronquios primarios (considerar esfuerzo inspiratorio crónico).
- Cambios sugerentes con linfomegalia esternal (hiperplasia linfática reactiva, proceso inflamatorio / infeccioso crónico).
- Cambios compatibles con malformación vascular congénita asociada a duplicación vascular tanto a la vena cava craneal como caudal según descripción, con aparente derivación de flujo al cayado aórtico (caracterizar por ecocardiografía, ecografía abdominal).

Figura 2. Tomografía simple y contrastada de tórax y linfografía



Nota. Las flechas amarillas señalan estructuras compatibles con vasos linfáticos en la cavidad abdominal. Tomado de la historia clínica Caninos y Felinos Hospital Veterinario.

Figura 3. Tomografía simple y contrastada de tórax y linfografía

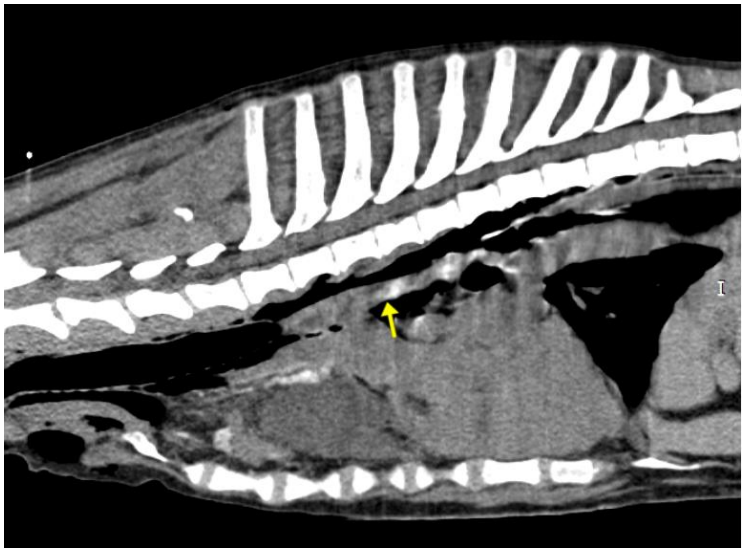

Nota. La flecha amarilla señala una estructura tubular de pequeño diámetro localizada en el mediastino dorsal, compatible con el trayecto del conducto torácico. Tomado de la historia clínica Caninos y Felinos Hospital Veterinario.

Figura 4. Tomografía simple y contrastada de tórax y linfografía

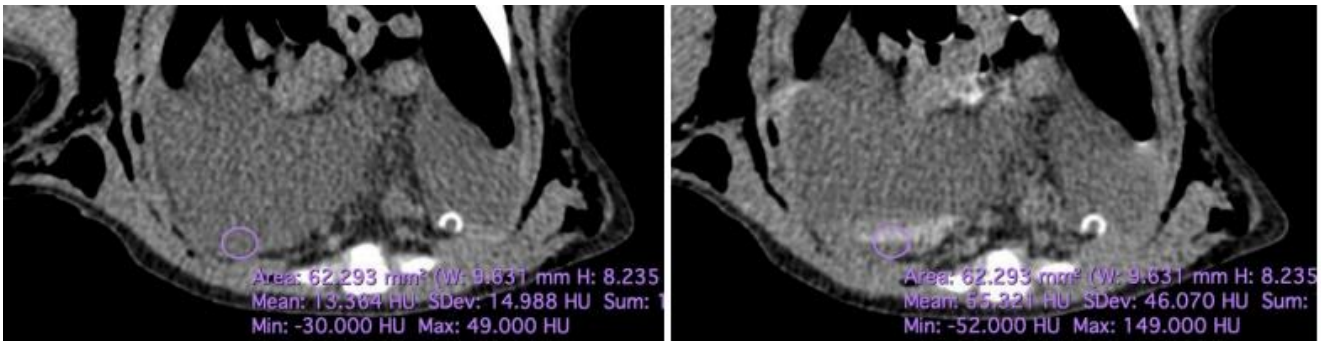

Nota. Se evidencia cambio en la densidad del líquido pleural luego de realizar la linfangiografía compatible con derrame desde el ducto torácico al espacio pleural. Tomado de la historia clínica Caninos y Felinos Hospital Veterinario.

Seguimiento día 6

Procedimiento quirúrgico: ligadura de conducto torácico, ablación de la cisterna del quilo y pericardiectomía toracoscopica.

Protocolo anestésico y monitorización

La premedicación se administró por vía intravenosa (IV) con fentanilo (7 µg/kg) y ketamina (0.7 mg/kg), seguida de inducción con propofol (1 mg/kg IV). Se realizó intubación endotraqueal con tubo # 9,0. El mantenimiento anestésico se realizó mediante isoflurano al 1.5%, complementado con infusión continua de fentanilo (3µg/kg/hora). Se administró fluidoterapia de soporte con solución Hartmann a 3 ml/kg/hora IV, completando un tiempo quirúrgico total de 4 horas.

Procedimiento

Con el paciente posicionado en decúbito esternal, se realizó una laparotomía lateral derecha a 1 cm caudal a la última costilla para la localización y disección del linfonodo mesentérico, en el cual se inyectó azul de metileno como agente de contraste para la visualización del sistema linfático. Para el acceso toracoscópico, se establecieron tres puntos de abordaje en los espacios intercostales 7, 9 y 11 dorsales derechos.

Tras la disección del mediastino caudal dorsal y ventral a la aorta torácica caudal, se identificó una anatomía ramificada compleja del conducto torácico conformada por tres troncos principales: una rama dorsal bifurcada y ramas con trayecto ventral a la aorta, también subdivididas. Se procedió a la oclusión vascular en sentido cráneo-caudal mediante la aplicación de hemoclips vasculares de titanio: dos clips para la oclusión en bloque de las ramas dorsales, clips individuales para cada rama ventral y clips adicionales en la confluencia caudal del tronco principal.

Se abordó el espacio retroperitoneal derecho delimitado entre la arteria aorta y la vena cava caudal, ejecutando la ablación de la cisterna del quilo. Finalmente, mediante toracoscopia asistida, se realizó la resección del saco pericárdico (pericardiectomía subtotal subfrénica) empleando un dispositivo de sellado vascular bipolar avanzado con mecanismo de corte tisular (*Enseal*®), logrando una disección y hemostasia simultánea adecuada del pericardio. Concluido este tiempo quirúrgico, se procedió a la síntesis y cierre por planos de la laparotomía y de los puntos torácicos.

Figura 5. Procedimiento quirúrgico



Nota. Ramificación triple del conducto torácico. Tomado de la historia clínica Caninos y Felinos Hospital Veterinario.

Figura 6. Procedimiento quirúrgico

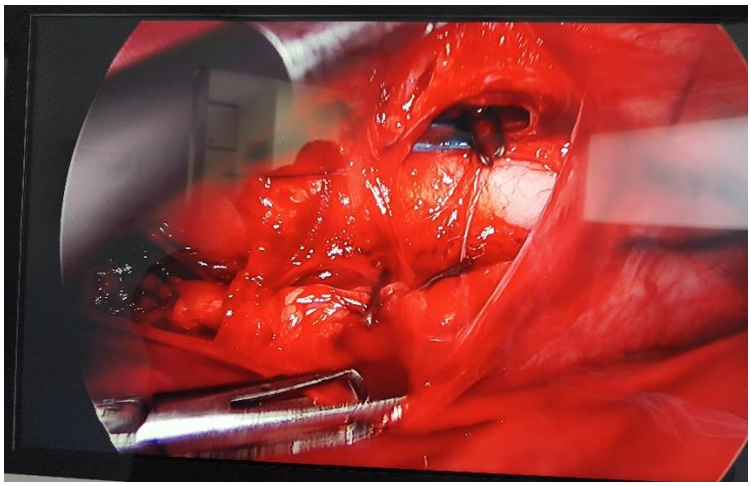

Nota. Ligadura del conducto torácico. Tomado de la historia clínica Caninos y Felinos Hospital Veterinario.

Figura 7. Procedimiento quirúrgico

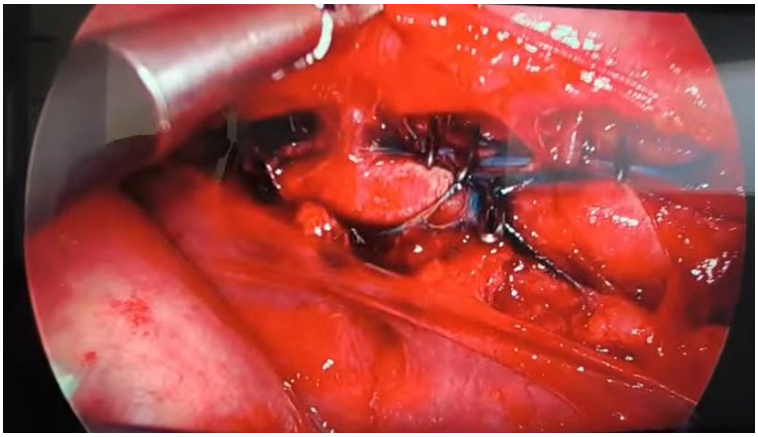

Nota. Ligadura del conducto torácico. Tomado de la historia clínica Caninos y Felinos Hospital Veterinario.

Figura 8. Procedimiento quirúrgico

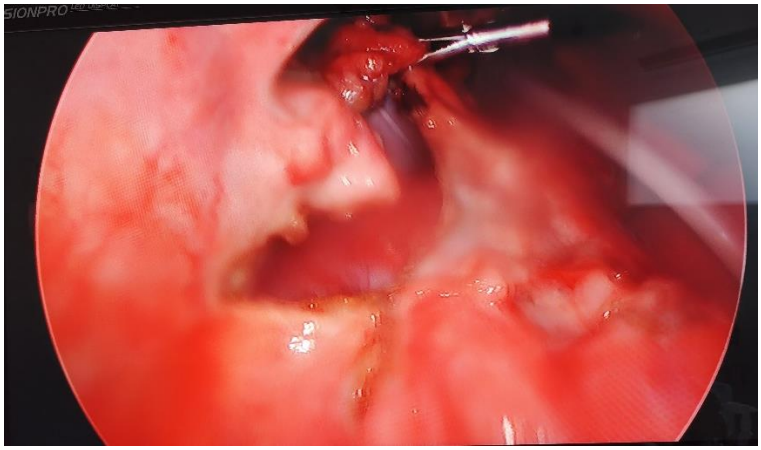

Nota. Pericardiectomía. Tomado de la historia clínica Caninos y Felinos Hospital Veterinario.

Plan terapéutico postquirúrgico

Terapia analgésica multimodal en infusión continua: se instauró una infusión intravenosa continua para 12 horas mediante una mezcla de fentanilo (5 µg/kg/h), lidocaína (2 mg/kg/h) y ketamina (0,5 mg/kg/h) (protocolo FLK), diluida en 500 ml de solución multielectrolitos y administrada a una velocidad de infusión de 42 ml/h.

Manejo tópico antiinflamatorio: se indicaron compresas locales tópicas con solución de manitol en el miembro anterior izquierdo para el control y reducción del edema periférico.

Analgesia de rescate: para el control del dolor agudo, se instauró dipirona (12 mg/kg IV dosis única) y acetaminofén (10 mg/kg IV dosis única).

Seguimiento día 7

Por medio de drenaje torácico se obtuvieron los siguientes volúmenes en 24 horas: 420 ml de efusión de aspecto lechoso en el hemitórax izquierdo (180 ml durante el periodo nocturno y 240 ml en el diurno). La evaluación ecográfica torácica de control evidenció persistencia de efusión pleural bilateral de grado leve a moderado, localizada craneal a la silueta cardíaca.

A la exploración física, el paciente presentó enfisema en el hemitórax izquierdo y miembro anterior izquierdo doloroso a la palpación; ante este hallazgo, se instauró un vendaje compresivo acolchado con fines terapéuticos para limitar la progresión del enfisema.

Seguimiento día 8

Al examen físico, el paciente presentó respuesta álgica moderada a severa a la palpación torácica bilateral. Para el manejo del dolor postoperatorio, se instauró una infusión continua intravenosa compuesta por fentanilo, lidocaína y ketamina (FLK). Durante su administración, el paciente se torna inquieto e incómodo. Ante la sospecha de reacción adversa asociada a la ketamina, se suspendió la infusión. Adicionalmente, se identificó edema inflamatorio en el miembro anterior izquierdo extendido desde el codo hacia la región distal, indicándose terapia tópica con compresas de manitol. Posteriormente, se reinició la terapia analgésica en infusión continúa modificada únicamente con fentanilo y lidocaína (FL). Fentanilo (5 µg/kg/hora), lidocaína (2 mg/kg/hora) diluida en 500 ml de solución multielectrolitos y administrada a una velocidad de infusión de 42 ml/h. También, se administró dexametasona (0,3mg/kg IV) en un esquema de dos dosis separadas por un intervalo de 48 horas para el control del proceso inflamatorio.

Seguimiento día 9

Resultados de laboratorio

Tabla 6. Informe resultado hemograma

Examen	Resultado	Unidad	Valor de Referencia
Recuento de glóbulos rojos	6.90	10^12/L	5.1 - 8.5 *

Hgb	17.8	g/dL	11 - 19 *
Hto	45.1	%	33 - 56 *
MCV	65.3	fL	60 - 76 *
MCH	25.8	pg	20 - 27 *
MCHC	39.5	g/dL	30 - 38 *
RDW	14.9	%	12.5 - 17.2 *
Plaquetas	289	10^3 / uL	117 - 490 *
MPV	9.2	fL	8 - 14.1 *
Leucograma	-		
Recuento glóbulos blancos	24.37	10^3 / uL	6 - 17 *
Neutrófilos	88	%	52 - 81 *
Neutrófilos ABS	21.44	10^3 / uL	3.62 - 12.3 *
Linfocitos	6	%	12 - 33 *
Linfocitos ABS	1.46	10^3 / uL	0.83 - 4.91 *
Monocitos	4	%	2 - 13 *
Monocitos ABS	0.97	10^3 / uL	0.14 - 1.97 *
Bandas	2	%	0 - 1.2 *
Bandas ABS	0.48	10^3 / uL	0 - 0.12 *
Proteínas Plasmáticas	5.0		6.2 – 8 *
Reticulocitos	0.2	%	0 - 1 *
Extendido Hemoparásitos	No se observan		No se observan *

Nota. Laboratorio Caninos y Felinos Hospital Veterinario.

Tabla 7. Informe resultado extendido sanguíneo

Examen	Resultado
Morfología de rojos	NORMAL
Morfología de blancos	LEUCOCITOSIS, NEUTROFILIA, DESVIACIÓN A LA IZQUIERDA. SE OBSERVAN NEUTRÓFILOS HIPERSEGMENTADOS
Morfología de plaquetas	NORMAL

Nota. Laboratorio Caninos y Felinos Hospital Veterinario.

Tabla 8. Informe resultado albumina, bilirrubina total, creatinina

Parámetro	Resultado	Unidad	Valor de Referencia
Albúmina	2.37	mg/dl	2.5 – 4 *
Bilirrubina Total	0.22	mg/dl	0 - 0.98 *
Creatinina	0.75	mg/dl	0.5 - 1.5 *

Nota. Laboratorio Caninos y Felinos Hospital Veterinario.

Tabla 9. Informe resultado proteína C reactiva

Parámetro	Resultado	Unidad	Valor de Referencia
			Menor a 20 Normal
			20 - 30 Dudoso
CPR	42.4	mg/L	Mayor a 30 Anormal *

Nota. Laboratorio Caninos y Felinos Hospital Veterinario.

Seguimiento día 10

En la evaluación ecográfica torácica de control, se evidenció efusión pleural bilateral moderada con presencia de fibrina. A la exploración física, no se encontró enfisema, las incisiones quirúrgicas presentaron cicatrización en curso con formación de costras. En el monitoreo respiratorio, registró una saturación de oxígeno del 93 % sin soporte de oxigenoterapia. Como parte del manejo intrahospitalario, se administró una dosis única de dexametasona (0,5 mg/kg IV) para el control del proceso inflamatorio y se inició clara de huevo pasteurizada (5 ml vía oral cada 8 horas).

Seguimiento día 11

Alta médica

Paciente clínicamente estable, alerta, sin signos de distrés respiratorio. Persiste efusión pleural moderada bilateral de origen inflamatorio, sin requerimiento de oxigenoterapia. Se encuentra en proceso de alta médica con manejo en casa.

Plan terapéutico

Antisepsia y desbridamiento tópico: realizar limpiezas mediante compresas estériles impregnadas en solución de clorhexidina (Ciclorac® / Baxidin® / Ixer®) cada 8 horas durante 10 días, con el objetivo de remover detritos, reblandecer costras y disminuir la carga bacteriana local.

Terapia diurética coadyuvante: espironolactona (25 mg vía oral cada 12 horas durante 5 días) para la prevención de acumulación de líquido en cavidades corporales.

Analgesia sistémica: acetaminofén (250 mg vía oral cada 12 horas durante 5 días) para el control del dolor somático agudo.

Antibioticoterapia sistémica: amoxicilina con ácido clavulánico (500 mg vía oral cada 12 horas durante 7 días) para la prevención y control de infecciones bacterianas de tejidos blandos.

Seguimiento día 12

Resultados de laboratorio

Tabla 10. Informe resultado cultivo bacteriológico

Tipo de estudio	Tipo de muestra	Resultado a las 24 horas	Resultado a las 48 horas
Cultivo bacteriológico aerotolerantes	Efusión pleural	Negativo, no se observa crecimiento de bacterias.	Negativo, no se observa crecimiento de bacterias.

Nota. Laboratorio Sirio Investigación y Análisis Veterinario.

Tabla 11. Informe histopatología

Tipo de muestra	Tipo de estudio	Diagnóstico
Tejidos	Histopatología	**Pericardio y pleura:** Pericarditis crónica leve a moderada. Hiperplasia mesotelial reactiva marcada.

Nota. Laboratorio Caninos y Felinos Hospital Veterinario.

Seguimiento día 13

Revisión posquirúrgica

Anamnesis: tutores acuden a consulta de control posoperatorio reportando heridas feas y abiertas. A nivel sistémico, refirieron apetito conservado, aunque con ingesta lenta, jadeo constante, temblores corporales al respirar y debilidad para incorporarse. No se reportaron vómitos ni regurgitaciones; las deposiciones fueron pastosas, sin presencia de hematoquecia, melena o moco, con una frecuencia de 1 a 2 veces al día.

Tabla 12. Examen clínico general

Parámetro clínico	Resultado
Peso (kg)	25.7
Mucosas	Rosadas húmedas
Frecuencia respiratoria (rpm)	60
Frecuencia cardíaca (lpm)	148
Temperatura (°C)	39.2
Tiempo de Llenado capilar (seg)	2
Pulso (ppm)	148

Nota. Historia clínica Caninos y Felinos Hospital veterinario.

Tabla 13. Examen físico específico

Evaluación	Sistemas / Hallazgos anormales
Examen físico específico	Piel y anexos, sistema respiratorio, sonidos cardíacos, sonidos respiratorios.

Nota. Historia clínica Caninos y Felinos Hospital veterinario.

Detalles del examen

A la exploración física, el paciente cursó con taquicardia, taquipnea y patrón respiratorio predominantemente abdominocostal, sin evidencia de cianosis. A la auscultación cardiopulmonar, se identificó atenuación de los sonidos pulmonares en los campos craneales y medios del tercio ventral bilateral.

La inspección tegumentaria y del sitio quirúrgico reveló compromiso inflamatorio e infeccioso multifocal con marcada respuesta álgica generalizada a la manipulación:

- Hemitórax derecho: incisiones con formación moderada de costras; la herida craneodorsal presentó dehiscencia total de sutura con exudado serosanguinopurulento escaso no fétido, mientras que la incisión caudal evidenció costras abundantes y eritema.
- Hemitórax izquierdo: heridas quirúrgicas con costras leves, sin hemorragia activa ni exudados.
- Región esternal/xifoidea: dehiscencia completa con defecto cavitario de aproximadamente 3 cm de diámetro, rodeado por un anillo de tejido desvitalizado/necrótico y fibroso, secreción seropurulenta moderada, edema severo y marcada hiperalgesia local.
- Región pectoral ventral: heridas craneales con detritos y pelo adherido que, tras el desbridamiento y la antisepsia inicial, revelaron exudado purulento y desgarro/dehiscencia de los puntos de sutura.

Valoración ecográfica de tórax: hemitórax izquierdo con moderada efusión anecoica con material hiperecoico en suspensión granulado y hemitórax derecho con efusión leve.

Lista de problemas

1. Taquipnea

2. Taquicardia
3. Patrón respiratorio abdominocostal
4. Sonidos pulmonares atenuados
5. Dehiscencias heridas quirúrgicas
6. Heridas quirúrgicas con secreción, eritema, tejido fibroso necrótico, edema
7. Dolor generalizado a la manipulación de todas las heridas quirúrgicas
8. Efusión pleural con material hiperecoico en suspensión granulado
9. Desgarros pleurales

Lista maestra

I. Sistema respiratorio (1,2,3,4,8,9)

II. Sistema tegumentario (5,6,7)

Diagnósticos diferenciales

I. Sistema respiratorio

- Pleuritis inflamatoria / infecciosa

II. Sistema tegumentario

- Infección del sitio quirúrgico

Plan terapéutico intrahospitalario

Fluidoterapia intravenosa (IV) de mantenimiento con solución multielectrolitos a una tasa de 21 ml/h, complementada con omeprazol (0,8 mg/kg IV cada 12 horas), ampicilina con sulbactam (40 mg/kg IV cada 8 horas). Manejo analgésico sistémico con acetaminofén (10 mg/kg IV cada 12 horas). Oxigenoterapia mediante flujo continuo 2 litros/min durante 12 horas. Manejo avanzado de heridas: antisepsia y curación tópica cada 8 horas con clorhexidina. Desbridamiento, curación y colocación de apósitos de fijación bacteriana por captación hidrofóbica (Sorbact® / apósito impregnado con cloruro de dialquilcarbamoilo - DACC) cada 72 horas en la herida pectoral

contaminada y cavitada. Protocolo de sedación y analgesia para procedimientos invasivos: para la realización de toracocentesis y curación profunda de heridas, se indicó sedación con dexmedetomidina (2 µg/kg IV) y ketamina (0,5 mg/kg IV), complementada con analgesia con fentanilo (5 µg/kg IV en bolo único). Inducción con propofol IV en bolos fraccionados según respuesta del paciente.

Motivo de reingreso hospitalario

Paciente ingresa por cuadro de dolor secundario a infección de sitio quirúrgico con dehiscencia de heridas quirúrgicas.

Recomendaciones e indicaciones

- Cateterización venosa periférica, colocación de sonda para oxigenoterapia y toracocentesis bajo sedación controlada.
- Toma de muestra para tinción de Gram y cultivo bacteriológico con antibiograma a partir del exudado de la herida cavitada xifoidea antes de la limpieza.
- Análisis citoquímico y cultivo microbiológico del líquido pleural obtenido por toracocentesis.
- Toma de muestra para hemograma, proteína C reactiva y perfil séptico de seguimiento (albúmina, bilirrubina total y creatinina).
- Manejo avanzado de heridas.
- Realizar linfangiografía por tomografía computarizada de control.

Figura 9. Seguimiento herida quirúrgica



Nota. Dehiscencia herida quirúrgica. Tomado de la historia clínica Caninos y Felinos Hospital Veterinario.

Figura 10. Seguimiento heridas quirúrgicas



Nota. Dehiscencias heridas quirúrgicas. Tomado de la historia clínica Caninos y Felinos Hospital Veterinario.

Seguimiento día 14

Se instauró sonda de oxígeno a un flujo de 2 litros/min y se procedió a la colocación de una sonda de toracostomía en el hemitórax izquierdo; mediante drenaje inicial se obtuvieron 500 ml de efusión pleural de aspecto rosado-blanquecino. Durante la exploración tegumentaria bajo sedación, se identificaron dos defectos cavitarios con formación de bolsillos subcutáneos:

Región xifoidea: defecto cavitario de 2 cm de diámetro en el tejido subcutáneo, sin compromiso de la fascia ni del plano muscular subyacente. Previo a la manipulación antiséptica, se tomó muestra para cultivo microbiológico con antibiograma; posteriormente se realizó lavado y desbridamiento químico con solución de polihexanida y betaína (Prontosan®), finalizando con la colocación de un apósito de fijación bacteriana hidrofóbica (Sorbact® / apósito impregnado con cloruro de dialquilcarbamoilo - DACC) como terapia de cicatrización por segunda intención. Región costal derecha: bolsillo subcutáneo de 1 a 2 cm con trayecto hacia dorsal, sometido al mismo protocolo.

Seguimiento día 15

Resultados de laboratorio

Tabla 14. Resultado del análisis de líquidos corporales

Parámetro	Resultado	Unidad	Valor de Referencia
Consistencia	Líquido		
Color	Blanquecino		
Apariencia	Turbio		
pH	6.5		7.35 - 7.45 *
Densidad	1024		1,022 – 1,037

Proteínas (Mindray BS-120)	5.70	g/dL	2,5 – 6,2
Prueba de Rivalta	Negativo		Negativo *
Triglicéridos	1182.0	mg/dL	10 - 125
Colesterol	73.0	mg/dL	120 - 255
Glucosa	123.9	mg/dL	77 - 110
Albúmina	2.16	g/dL	2,5 - 4

Nota. Laboratorio Caninos y Felinos Hospital Veterinario.

Tabla 15. Informe resultado proteína C reactiva

Parámetro	Resultado	Unidad	Valor de Referencia
			Menor a 20 Normal 20 - 30 Dudoso
CPR	59.0	mg/L	Mayor a 30 Anormal *

Nota. Laboratorio Caninos y Felinos Hospital Veterinario.

Tabla 16. Informe resultado hemograma

Examen	Resultado	Unidad	Valor de Referencia
Recuento de glóbulos rojos	5.30	10^12/L	5.1 - 8.5 *
Hgb	13.7	g/dL	11 - 19 *
Hto	35.6	%	33 - 56 *
MCV	67.2	fL	60 - 76 *
MCH	25.8	pg	20 - 27 *
MCHC	38.5	g/dL	30 - 38 *
RDW	15.4	%	12.5 - 17.2 *
Plaquetas	262	10^3 / uL	117 - 490 *
MPV	8.7	fL	8 - 14.1 *
Leucograma			
Recuento glóbulos blancos	8.46	10^3 / uL	6 - 17 *
Neutrófilos	92	%	52 - 81 *
Neutrófilos ABS	7.78	10^3 / uL	3.62 - 12.3 *
Linfocitos	2	%	12 - 33 *
Linfocitos ABS	0.16	10^3 / uL	0.83 - 4.91 *
Monocitos	6	%	2 - 13 *
Monocitos ABS	0.50	10^3 / uL	0.14 - 1.97 *
Proteínas Plasmáticas	5.4		6.2 - 8 *
Reticulocitos	0.3	%	0 - 1 *
Extendido Hemoparásitos	No se observan		No se observan *

Nota. Laboratorio Caninos y Felinos Hospital Veterinario.

Tabla 17. Informe resultado extendido sanguíneo

Parámetro	Resultado
Morfología de rojos	HIPOCROMÍA +, MACROCITOSIS +, POLICROMATOFILIA +
Morfología de blancos	NEUTROFILIA
Morfología de plaquetas	NORMAL

Nota. Laboratorio Caninos y Felinos Hospital Veterinario.

Tabla 18. Informe resultado albúmina, bilirrubina total, creatinina

Parámetro	Resultado	Unidad	Valor de Referencia
Albúmina	2.49	mg/dl	2.5 - 4
Bilirrubina Total	0.10	mg/dl	0 - 0.98 *
Creatinina	0.56	mg/dl	0.5 - 1.5 *

Nota. Laboratorio Caninos y Felinos Hospital Veterinario.

Seguimiento día 16

Por medio de drenaje torácico se obtuvieron los siguientes volúmenes a través del hemitórax izquierdo:

Turno nocturno: 1000 ml de líquido de aspecto rosado-blanquecino, de consistencia fluida, inodoro y sin detritos macroscópicos ni flóculos, del cual se tomó muestra para análisis citoquímico. Turno diurno: 730 ml adicionales con características macroscópicas similares.

La evaluación ecográfica torácica de control confirmó la persistencia de efusión pleural bilateral. Respecto a la evolución tegumentaria, las incisiones del costado derecho presentaron costras abundantes y exudado purulento en su margen dorsal, procediéndose al desbridamiento, lavado antiséptico y remoción completa del tejido desvitalizado.

Por otro lado, se realiza ajuste de terapia antimicrobiana: marbofloxacina 10% (2,5 mg/kg IV cada 24 horas) como fluoroquinolona de amplio espectro para el control de la infección de sitio quirúrgico.

Resultados de laboratorio

Tabla 19. Resultado coloración Gram

Examen	Observaciones
Coloración Gram	No se observan bacterias. Se observan leucocitos mononucleares abundantes y polimorfonucleares escasos.

Nota. Laboratorio Caninos y Felinos Hospital Veterinario.

Seguimiento día 17

Se realizó desbridamiento y curación profunda de los sitios quirúrgicos con retiro del material de sutura remanente. Las incisiones del hemitórax derecho presentaron adecuado tejido de granulación y ausencia de exudados, se instauró un protocolo de cicatrización por segunda intención tras la antisepsia local. Por su parte, la herida esternal evidenció un defecto cavitario subcutáneo significativo sin secreciones asociadas, procediéndose al lavado antiséptico y al recambio del apósito de fijación bacteriana hidrofóbica (Sorbact® apósito impregnado con cloruro de dialquilcarbamoilo). Finalmente, se mantuvo el sistema de toracostomía bajo drenaje y monitorización continua del volumen obtenido.

Tabla 20. Informe resultado cultivo bacteriológico

Tipo de estudio	Tipo de muestra	Resultado a las 24 horas	Resultado a las 48 horas	Bacteria aislada
Cultivo bacteriológico aerotolerantes	Secreción herida postquirúrgica	Positivo, se observa crecimiento de bacterias	Positivo, se observa crecimiento de bacterias	*Klebsiella pneumoniae*

Nota. Laboratorio Sirio Investigación y Análisis Veterinario.

Tabla 21. Informe resultado antibiograma

Antibiótico	Interpretación
AMC - Amoxicilina + Ac Clavulánico	R
SAM - Ampicilina Sulbactam	R
CRO - Ceftriaxona	R
CFP - Cefoperazona	R
CVN - Cefovecin	R
AK - Amikacina	**S**
ENR - Enrofloxacina	R
DO - Doxiciclina	R
TE - Tetraciclina	R
Trimetoprim Sulfa	R

Nota. Laboratorio Sirio Investigación y Análisis Veterinario.

Seguimiento día 18

Con base en el reporte del cultivo bacteriológico y antibiograma, en el que se aisló *Klebsiella pneumoniae* sensible a aminoglucósidos, se reorientó la terapia antimicrobiana hacia una terapia dirigida con amikacina (15 mg/kg IV cada 24 horas).

Seguimiento día 19

Resultados tomografía simple de tórax y lifangiografía

- No se observaron alteraciones con respecto a la ligadura del ducto torácico.
- Los cambios observados en la cavidad torácica son compatibles con efusión pleural en grado severo, compatible con trasudado o quilotórax de acuerdo con su atenuación.
- Neumotórax en grado leve en el hemitórax derecho y en grado moderado en el izquierdo.
- Los hallazgos en los linfonodos esternales son compatibles con reactividad o inflamación.
- Los hallazgos en la pared torácica derecha son compatibles con inflamación, en menor grado con respecto a la tomografía inmediatamente anterior.
- Los cambios observados en los lóbulos pulmonares son compatibles con atelectasias pasivas debido a ocupación del espacio pleural.
- El incremento en la atenuación en el tejido graso del mesogastrio es compatible con inflamación, posible relación con el procedimiento quirúrgico. En comparación con el examen anterior, no se observaron hallazgos que sugieran pleuritis.

Figura 11. Tomografía simple de tórax y lifangiografía

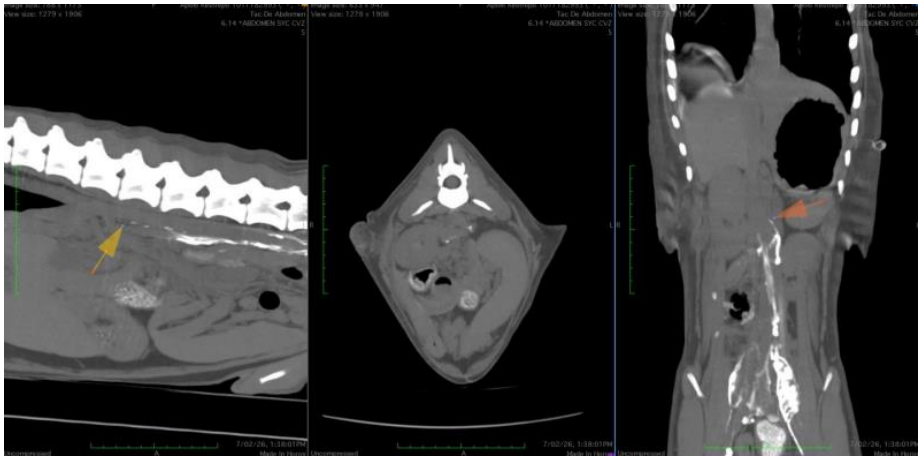

Nota. Evidencia del ducto lumbar contrastado hasta L3. Tomado de la historia clínica Caninos y Felinos Hospital Veterinario.

Seguimiento hospital día 20

Ajuste del plan terapéutico intrahospitalario

Omeprazol (0,8 mg/kg IV cada 12 horas) como inhibidor de la bomba de protones para prevenir gastritis medicamentosa. Dipirona (15 mg/kg IV cada 12 horas) para el control del dolor somático y visceral moderado. Dexametasona (0,5 mg/kg IV cada 48 horas, pautada para un esquema de tres dosis) como coadyuvante en la respuesta inflamatoria pleural.

Seguimiento día 21

Alta médica

Tras el manejo intrahospitalario posoperatorio y la ausencia de líquido a través del sistema de drenaje se realizó retiro definitivo de la sonda de toracostomía. Se correlacionó el cuadro de efusión persistente con una pleuritis exudativa reactiva/inflamatoria secundaria a la presencia previa de quilotórax e intervención quirúrgica, la cual mostró una adecuada evolución clínica. Con base en la estabilidad hemodinámica y ventilatoria del paciente, se indicó alta médica con medicación por vía oral.

Plan terapéutico

Manejo de heridas quirúrgicas: desbridamiento mecánico atraumático de costras mediante compresas estériles impregnadas en solución de clorhexidina cada 8 horas hasta nueva indicación médica.

Terapia tópica cicatrizante y de descontaminación de las heridas mediante hidrogel de polihexanida con betaína (Prontosan® hydrogel) aplicado cada 12 horas durante 15 días, posterior a las limpiezas con clorhexidina.

Terapia antiinflamatoria: prednisolona por vía oral, instaurada en protocolo de titulación descendente progresiva para mitigar la respuesta inflamatoria pleural.

- Fase inicial: 40 mg cada 24 horas durante 3 días.
- Reducción al 50 %: 20 mg cada 24 horas durante 3 días.
- Reducción al 25 %: 10 mg cada 24 horas durante 3 días.
- Fase de mantenimiento bajo: 5 mg cada 24 horas durante 3 días.
- Fase de desmonte en días alternos: 5 mg cada 48 horas durante 4 dosis adicionales.

Terapia diurética: hidroclorotiazida (50 mg vía oral cada 12 horas durante 7 días) como diurético tiazídico coadyuvante para el control de la retención hídrica y prevención de recidiva de efusiones cavitarias.

Terapia antimicrobiana: finalización del ciclo antibiótico con amikacina (15 mg/kg IV en infusión lenta cada 24 horas durante 3 días adicionales), previo a la transición definitiva a fluoroquinolona oral (marbofloxacina).

Recomendaciones e indicaciones

Administración ambulatoria de terapia antibiótica: programación de citas diarias para la infusión intravenosa controlada de amikacina cada 24 horas, hasta completar el ciclo.

Monitoreo clínico y reevaluación médica: control médico veterinario a las 72 horas.

Transición terapia antimicrobiana: culminada la administración amikacina, se indicó el inicio de marbofloxacina por vía oral durante 7 días adicionales para asegurar la erradicación bacteriana y prevenir la recidiva de la infección de sitio quirúrgico.

Seguimiento día 22

Revisión posthospitalaria

Anamnesis: los tutores acudieron a consulta de control reportando la culminación satisfactoria del ciclo de tres días de amikacina. Describieron una evolución clínica favorable, caracterizada por un estado de alerta y actividad conductual normal y ausencia de signos compatibles con dificultad o distrés

Tabla 22. Examen clínico general

Parámetro clínico	Resultado
Membranas mucosas	Rosadas y húmedas
Frecuencia respiratoria (rpm)	30
Frecuencia cardíaca (lpm)	110
Temperatura (°C)	38
Tiempo de llenado capilar (seg)	2

Nota. Historia clinica Caninos y Felinos Hospital Veterinario.

Tabla 23. Examen físico específico

Evaluación	Sistemas / Hallazgos anormales
Examen físico específico	Piel y anexos, sistema respiratorio, sonidos respiratorios.

Nota. Historia clinica Caninos y Felinos Hospital Veterinario.

Detalles del examen: a la exploración clínica, el paciente se encontró alerta, con mucosas rosadas y húmedas, sin evidencia de enfisema subcutáneo a la palpación de la pared torácica.

Presentó un patrón respiratorio costoabdominal regular y adecuado, y abdomen blando, sin respuesta álgica a la palpación. Respecto a la evolución de las heridas quirúrgicas:

Región costal: incisiones completamente afrontadas, sin exudados patológicos, cursando con adecuada progresión y cicatrización tisular.

Región esternal: se retiró el apósito de fijación bacteriana hidrofóbica (Sorbact® / DACC), observándose viable con tejido de granulación y ausencia de exudados purulentos. Persistía un defecto cavitario subcutáneo residual de aproximadamente 2 cm. Con el propósito de reducir el espacio muerto y promover el cierre guiado por segunda intención, se colocó un punto de afrontamiento dérmico simple en el margen caudal de la lesión, preservando espacios de drenaje hacia craneal para evitar acumulación de exudados.

La ultrasonografía torácica constató resolución completa de la efusión en el hemitórax izquierdo. En el hemitórax derecho, se identificó un volumen residual mínimo de líquido libre craneal a la silueta cardíaca en la región craneoventral.

Lista de problemas

1. Efusión pleural leve

Lista maestra

I. Sistema respiratorio (1)

Diagnósticos diferenciales

I. Sistema respiratorio

- Pleuritis inflamatoria

Plan terapéutico

Transición a terapia antimicrobiana oral: marbofloxacina (100 mg vía oral cada 24 horas durante 7 días) para la culminación del tratamiento dirigido contra la infección de sitio quirúrgico y la prevención de recidivas bacterianas.

Recomendaciones e indicaciones

Manejo y antisepsia de heridas: continuación del protocolo de antisepsia local cada 12 horas mediante.

Control para retiro de suturas: programación de valoración médica en un intervalo de 7 a 10 días para la inspección de la viabilidad tisular, evaluación del cierre del defecto cavitario y retiro del material de sutura de afrontamiento.

Seguimiento con medicina interna: consulta de control especializado para evaluación integral de la evolución del quilotórax.

Figura 12. Seguimiento herida quirúrgica



Nota. Herida quirúrgica región esternal. Tomado de la historia clínica Caninos y Felinos Hospital Veterinario.

Figura 13. Seguimiento herida quirúrgica



Nota. Punto de afrontamiento dérmico simple en el margen caudal de la lesión. Tomado de la historia clínica Caninos y Felinos Hospital Veterinario.

Figura 14. Seguimiento heridas quirúrgicas



Nota. Incisiones completamente afrontadas, con adecuada cicatrización. Tomado de la historia clínica Caninos y Felinos Hospital Veterinario.

Seguimiento día 23

Revisión general

Anamnesis: las tutoras acudieron a la consulta de seguimiento médico reportando una evolución clínica satisfactoria y favorable. Describieron un restablecimiento completo del nivel de actividad física, conducta habitual y temperamento característico del paciente, acompañado de apetito vigoroso. A nivel cardiorrespiratorio, refirieron ausencia total de episodios compatibles con fatiga, taquipnea o disnea.

Detalles del examen: a la exploración clínica, el paciente se mostró alerta, receptivo al entorno y con adecuada respuesta a los estímulos sensoriales. En la monitorización ventilatoria, cursó con un patrón respiratorio regular, sin signos de esfuerzo, registrando una saturación de oxígeno del 95 %.

Se constató una notable mejoría en el proceso de cicatrización de la región esternal ventral y se procedió al retiro de dos puntos de sutura no absorbibles remanentes, preservando el punto de afrontamiento dérmico para mantener la aproximación de los bordes. El defecto cavitario subcutáneo (bolsillo) evidenció una reducción significativa en comparación con los controles previos, con proliferación de tejido de granulación, y ausencia de exudados patológicos o secreción activa.

Seguimiento día 24

Revisión medicina interna

Anamnesis: tutores acudieron a consulta de seguimiento especializado reportando evolución clínica favorable, estable y asintomática. El paciente asistió a los controles programados, sin requerir intervenciones de urgencia. En cuanto a la terapia farmacológica, se reportó la culminación exitosa y en los tiempos prescritos de todos los esquemas médicos.

Detalles del examen: a la exploración física general, se evidenció una mejoría significativa en la condición corporal. En la evaluación ecográfica, se evidenció un espacio pleural predominantemente resuelto y libre de efusión («tórax seco» en aproximadamente el 90 % del parénquima evaluado). Persistía un volumen residual mínimo y no puncionable de líquido libre en la región craneoventral adyacente a la base cardíaca, caracterizado por ecogenicidad mixta con abundantes bandas de fibrina. Se procedió al retiro del material de sutura en la región esternal con el fin de favorecer el cierre por segunda intención.

Plan terapéutico

Con el objetivo de modular la inflamación pleural persistente y prevenir el desarrollo de adherencias o pleuritis constrictiva, se prescribió un ciclo antiinflamatorio con prednisolona por vía oral durante 33 días:

- Fase de inducción antiinflamatoria: 20 mg vía oral cada 24 horas durante 3 días.
- Fase de reducción intermedia: 10 mg vía oral cada 24 horas durante 10 días.
- Fase de mantenimiento y desmonte prolongado: 5 mg vía oral cada 24 horas durante 20 días.

Seguimiento día 25

Control medicina interna

Anamnesis: paciente con antecedente quirúrgico de quilotórax idiopático, intervenido mediante técnica combinada de ligadura del conducto torácico, pericardiectomía subfrénica y ablación de la cisterna del quilo. La oclusión e interrupción linfática completa se confirmó oportunamente mediante linfangiografia por tomografía computarizada de control.

Durante su posoperatorio, el paciente cursó con una pleuritis fibrosante crónica secundaria a la irritación química prolongada del quilo sobre la pleura, requiriendo más de dos semanas de manejo médico intrahospitalario y ambulatorio. Los tutores reportaron una recuperación casi completa del paciente, estimando un nivel de actividad física y desempeño funcional cercano al 90 % respecto a su estado previo a la enfermedad. Se mantuvo bajo manejo dietético estricto a

base de alimento balanceado con proteína hidrolizada. No se evidenciaron manifestaciones compatibles con dolor somático o neuropático residual asociado a los abordajes quirúrgicos, ni signos de fatiga o intolerancia al ejercicio durante sus actividades cotidianas.

Detalles del examen: a la exploración física general, el paciente se mantuvo hemodinámicamente estable. Se evidenció signología compatible con deficiencia nutricional subyacente y malabsorción/pérdida proteico-lipídica crónica, explicable por el historial prolongado de efusión quilosa previo a la resolución quirúrgica. Se constató una marcada disminución en la densidad del pelaje, el pelo remanente se caracterizó por una consistencia áspera, quebradiza y pérdida de brillo cutáneo.

Se realizó evaluación ultrasonográfica torácica en la cual se evidenció una lámina persistente de efusión anecoica con ecogenicidad celular leve en el receso mediastínico ventral y pericárdico residual, confinada al tercio ventral del tórax por debajo de la línea del olécranon (nivel del codo) y las superficies pleurales mostraron engrosamiento crónico.

Plan terapéutico

Con el objetivo de restaurar la barrera cutánea, modular la inflamación folicular y compensar el déficit metabólico derivado de la depleción previa de lípidos y proteínas, se instauró un protocolo de suplementación nutracéutica.

Suplementación con ácidos grasos esenciales (complejo omega-3 y omega-6 / Shed-X®): administración por vía oral con incremento progresivo de dosis.

- Fase de adaptación (semana 1): 5 ml en dosis única semanal.
- Fase de titulación (semana 2): 5 ml administrados dos veces por semana.
- Fase de mantenimiento: consolidar una dosis de mantenimiento de 7 ml cada 24 horas durante 4 meses continuos.

Soporte nutracéutico integral y prebiótico (Organew® / complejo de aminoácidos, vitaminas y levaduras). Inicio programado a las cuatro semanas de haber instaurado los ácidos grasos, con el fin de monitorizar la respuesta de forma aislada:

- Fase de adaptación (semana 1): una medida dosificadora/cucharada incorporada al alimento, una vez por semana.
- Fase de titulación (semana 2): una medida dosificadora dos veces por semana.
- Fase de mantenimiento: una medida con cada ración diaria de alimento durante 4 meses.

Discusión

El presente caso clínico describe el abordaje médico realizado a un canino Golden Retriever de 4 años con quilotórax idiopático, el cual presentó disnea asociada a efusión pleural, un cuadro compatible con lo descrito por Côté et al. (2024), quienes reportan que la dificultad respiratoria es el motivo de consulta más frecuente tanto en perros como en gatos con quilotórax.

La confirmación diagnóstica del quilotórax requiere el análisis citoquímico del líquido obtenido por toracocentesis. El aspecto lechoso y turbio observado en el paciente es macroscópicamente patognomónico del derrame quiloso, provocado por la alta concentración de quilomicrones y triglicéridos suspendidos en la linfa extravasada (Ettinger et al., 2021). Sin embargo, D'Astek (2019) y Nelson y Couto (2020) advierten que el examen visual es insuficiente debido a que efusiones como piotórax o derrames neoplásicos pueden simular dicho aspecto. Por tanto, para el diagnóstico definitivo (D'Astek, 2019) menciona que en los quilos verdaderos el nivel de triglicéridos es superior en la efusión y menor en el suero, mientras que la concentración de colesterol es menor en la efusión y mayor en el suero.

En el presente caso, aunque no se cuantificaron los niveles séricos de colesterol y triglicéridos para contrastarlos directamente con el fluido pleural, el análisis bioquímico del líquido reportó una concentración de triglicéridos de 561.0 mg/dL (rango de referencia sérico: 10 - 125 mg/dL) y colesterol de 106.1 mg/dL (rango sérico: 120 - 255 mg/dL) y el estudio citológico del líquido reveló hallazgos compatibles con una efusión quilosa con un componente añadido de inflamación supurativa.

En cuanto al diagnóstico por imagen, la ecografía y la radiografía torácica son excelentes herramientas para confirmar la presencia de efusión pleural, pero no sirven para evidenciar la variabilidad anatómica del conducto torácico o para determinar fugas activas (Epstein & Balsa, 2019). Para el abordaje inicial del paciente se recurrió a la ecografía torácica, método que permitió confirmar de manera oportuna la efusión pleural. No obstante, se reconoce como una limitación la ausencia de un informe radiográfico en la historia clínica, considerando que el estudio radiológico constituye una herramienta estándar esencial ante cuadros de distrés respiratorio, dada su

capacidad para evidenciar alteraciones mediastínicas y parenquimatosas que escapan a la resolución del ultrasonido.

En este caso, se optó por realizar linfangiografía por tomografía computarizada y el reporte indicó rotura del conducto torácico a nivel de T3-T4. Este hallazgo concuerda con lo reportado por Price et al. (2024), quienes, al revisar linfangiogramas de perros con quilotórax idiopático, encontraron fuga de contraste en el 61,5 % de los casos, la cual se originaba de manera consistente en el mediastino craneal. Con esto es importante entender que la linfangiografía por tomografía computarizada es esencial para facilitar la planificación quirúrgica. Puesto que el hallazgo intraoperatorio de una triple ramificación del conducto torácico en este paciente también respalda la recomendación de Epstein y Balsa (2019) de obtener imágenes preoperatorias del conducto, dado que la variabilidad anatómica individual puede comprometer el éxito de una ligadura no guiada por imagen.

En el paciente se optó por una combinación de tres técnicas quirúrgicas descritas con mayor frecuencia en la literatura para el manejo del quilotórax idiopático canino. Esta decisión es consistente con la revisión sistemática de Reeves et al. (2019), quienes encontraron que la combinación de ligadura de conducto torácico con pericardiectomía subtotal fue el tratamiento primario más empleado en perros (40 % de los casos), con una tasa de resolución clínica del 74 %, mientras que la combinación de ligadura del conducto torácico con ablación de la cisterna del quilo, aunque menos frecuente (14 %), mostró una tasa de resolución algo mayor (83 %) y una mortalidad del 0 %. Sin embargo, los mismos autores advierten que estas diferencias no alcanzaron significancia estadística debido al reducido número de animales. Mayhew et al. (2018) llevaron a cabo un estudio multicéntrico sobre resultados a largo plazo de la ligadura del conducto torácico y la pericardiectomía toracoscópica videoasistida en 39 perros con quilotórax, en el cual se reportó resolución del derrame pleural en el 95 % de los pacientes que sobrevivieron al periodo perioperatorio.

Ishigaki et al. (2022) efectuaron un estudio de cirugía de triple combinación con ligadura del conducto torácico, pericardiectomía parcial y ablación de la cisterna del quilo para el tratamiento del quilotórax idiopático canino y resultó en una tasa de éxito del 90,9 % en la resolución del quilotórax. Por lo tanto, se sugirió que un abordaje quirúrgico que combine los tres métodos quirúrgicos se convierte en una opción terapéutica para el quilotórax idiopático canino. También, plantearon las desventajas de realizar las tres técnicas: necesidad de reposicionamiento

intraoperatorio, mayor invasión quirúrgica debido al aumento de incisiones y prolongación del tiempo quirúrgico debido a la necesidad de realizar tres procedimientos.

La elección del abordaje es un factor determinante en la morbilidad y el éxito quirúrgico del paciente canino. La toracoscopia videoasistida ofrece ventajas clínicas al utilizar puertos y cánulas de inserción que requieren microincisiones de aproximadamente 1 cm de longitud; se evita la tracción y el desgarro de las estructuras musculares e intercostales, disminuyendo drásticamente la morbilidad del paciente. Por otro lado, la visualización que ofrece es indispensable para identificar estructuras diminutas y variantes anatómicas del conducto torácico (Rueda Live, 2019).

En este sentido, se destaca que hay una disminución significativa en el dolor posoperatorio, la inflamación y la estancia hospitalaria en comparación con la toracotomía abierta. No obstante, a pesar de los indiscutibles beneficios de la mínima invasión sobre la mitigación del dolor, el paciente sí manifestó dolor postoperatorio clínicamente relevante en diferentes etapas de su recuperación, lo que subraya la necesidad de un monitoreo estricto. Lo anterior demuestra que, si bien la toracoscopia disminuye notablemente el trauma quirúrgico inicial, el dolor postoperatorio puede verse influenciado de manera crítica por complicaciones secundarias intrahospitalarias, las cuales exigen protocolos analgésicos multimodales e individualizados.

A pesar de la correcta ligadura del conducto torácico, el paciente presentó una acumulación persistente de efusión pleural no quilosa de carácter exudativo con presencia de fibrina, la cual requirió dos semanas adicionales de manejo médico intensivo posterior a la cirugía. Fisiopatológicamente, esta complicación encuentra su explicación en la severa irritación química previa inducida por el quilo sobre el tejido mesotelial de la pleura y el pericardio. Según D´Astek (2019), Epstein & Balsa (2019) y Singh et al. (2012), el quilo es rico en ácidos grasos libres, triglicéridos y células inmunológicas activadas que provocan una respuesta de pleuritis y pericarditis inflamatoria severa. Aunque el quilo sea retirado de la cavidad mediante drenaje o derivación linfática tras la ligadura, el tejido pleural previamente sensibilizado e inflamado puede continuar produciendo una cantidad considerable de efusión (exudado inflamatorio) secundario a la hiperemia capilar y el aumento de la permeabilidad mesotelial residual.

Por otro lado, el paciente presentó un cuadro de dolor secundario a infección del sitio quirúrgico con dehiscencia de heridas quirúrgicas. Las infecciones del sitio quirúrgico y de la cavidad pleural representan una de las mayores preocupaciones asociadas al uso de tubos de toracostomía permanente. La presencia de tubos de drenaje bilaterales, si bien es indispensable

para monitorear y evacuar el derrame postoperatorio, rompe la integridad de la barrera cutánea de forma física y permanente, sirviendo como un conducto directo que facilita el ingreso y la migración bacteriana ascendente por capilaridad desde el ambiente externo o la flora de la piel hacia los tejidos profundos y la cavidad torácica (Epstein & Balsa, 2020). Por tanto, la prevención de estos eventos infecciosos exige optimizar y estandarizar los protocolos de manejo y antisepsia de las heridas quirúrgicas y sitios de inserción de drenajes, tanto en la fase intrahospitalaria mediante técnica aséptica rigurosa, como en el entorno ambulatorio a través de una instrucción estructurada a los tutores para el cuidado en casa.

Finalmente, el control con el área de medicina interna que tuvo el paciente a los 3 meses posteriores a la intervención quirúrgica demostró una adecuada recuperación, confirmando el éxito del abordaje quirúrgico y la efectividad de la terapia instaurada. No obstante, se evidenció una alteración notable en el sistema tegumentario, caracterizada por un pelo áspero, opaco, con pérdida difusa y caída severa de pelaje. Este deterioro es una consecuencia de la pérdida masiva y crónica de nutrientes inducida por la fuga prolongada de quilo previa a la cirugía, así como del prolongado drenaje intratorácico terapéutico. Para compensar este déficit nutricional y acelerar la recuperación de la barrera cutánea, se instauró una terapia de soporte nutricional integral.

Conclusiones

El abordaje quirúrgico triple mediante ligadura del conducto torácico, pericardiectomía y ablación de la cisterna del quilo representa la alternativa terapéutica más efectiva para resolver el quilotórax idiopático en caninos. Esta combinación logra prevenir la hipertensión dentro de la cisterna del quilo y vasos linfáticos colaterales secundarios que se desarrollan alrededor del sitio de ligadura, promover la formación de nuevas conexiones linfaticovenosas fuera del tórax y evitar que se genere un aumento de la presión venosa del lado derecho del corazón que podría impedir el drenaje del quilo a través de nuevas conexiones linfaticovenosas formadas como resultado de la ligadura del conducto torácico, minimizando el riesgo de recidiva derivado de vasos colaterales o de la revascularización de ramas omitidas.

La linfangiografía por tomografía computarizada se considera una excelente herramienta diagnóstica debido a que permite guiar de forma precisa la planificación quirúrgica individualizada, disminuyendo de forma drástica el tiempo operatorio. Esto resulta esencial dado que la anatomía linfática canina es compleja y variable, y la falla quirúrgica a menudo se asocia con la omisión de ramas del conducto torácico durante la ligadura.

La implementación de la toracoscopia videoasistida para la ejecución de la ligadura del conducto y la pericardiectomía aporta ventajas clínicas en comparación con las toracotomías abiertas tradicionales porque mitiga de forma drástica el dolor postoperatorio severo, previene fracturas costales y acorta la hospitalización. Además, garantiza una visualización e iluminación óptima del mediastino craneal y caudal.

La presencia de efusión pleural residual y pleuritis exudativa fibrinosa postquirúrgica representa una secuela inducida por la irritación prolongada del quilo sobre el tejido, la cual respondió de manera favorable al uso controlado de corticosteroides. Paralelamente, cuando se afecta la integridad de la barrera cutánea, predispone el ingreso de patógenos oportunistas altamente resistentes como Klebsiella pneumoniae. La resolución de esta complicación séptica exige un protocolo riguroso guiado por cultivo bacteriológico y antibiograma.

Finalmente, la pérdida de quilo provoca una disminución de nutrientes (lipoproteínas, colesterol, triglicéridos, albúmina, inmunoglobulinas, linfocitos T y vitaminas liposolubles), lo que se manifiesta clínicamente como un pelo áspero, quebradizo, seco y con caída profusa. Esta condición dermatológica requiere de soporte nutricional prolongado.

Referencias

Carrera-Lozano, K. T. (2021). *Quilotórax indiferenciado en una doberman de ocho años de edad* [Reporte de caso, Universidad de Ciencias Aplicadas y Ambientales U.D.C.A.]. Repositorio Institucional U.D.C.A.

Casas, D., & Santana, A. (2018). *Técnicas de mínima invasión en pequeños animales*. Multimédica Ediciones Veterinarias.

Côté, E., Ettinger, S. J., & Feldman, E. C. (Eds.). (2024). *Ettinger's textbook of veterinary internal medicine* (9.ª ed.). Elsevier.

D'Astek, B. A. (2019). *Efusiones en caninos y felinos. Características fisicoquímicas y citológicas* [Trabajo final de especialización, Universidad Nacional de La Plata]. SEDICI (Repositorio Institucional de la UNLP). http://sedici.unlp.edu.ar/

Epstein, S. E., & Balsa, I. M. (2019). Canine and feline exudative pleural diseases. *Veterinary Clinics: Small Animal Practice, 50*(2), 447–459. https://doi.org/10.1016/j.cvsm.2019.10.008

Ettinger, S. J., Feldman, E. C., & Côté, E. (2021). *Tratado de medicina interna veterinaria: Enfermedades del perro y el gato* (8.ª ed.). Elsevier.

Fossum, T. W. (2019). *Cirugía en pequeños animales* (5.ª ed.). Elsevier Mosby.

Ishigaki, K., Nagumo, T., Sakurai, N., & Asano, K. (2022). Triple-combination surgery with thoracic duct ligation, partial pericardiectomy, and cisterna chyli ablation for treatment of canine idiopathic chylothorax. *Journal of Veterinary Medical Science, 84*(8), 1079–1083. https://doi.org/10.1292/jvms.22-0043

Kanai, H., Furuya, M., Yoneji, K., Hagiwara, K., Nukaya, A., Kondo, M., Aso, T., Fujii, A., & Sasai, K. (2021). Canine idiopathic chylothorax: Anatomic characterization of the pre- and postoperative thoracic duct using computed tomography lymphography. *Veterinary Radiology & Ultrasound, 62*(3), 324–331. https://doi.org/10.1111/vru.12966

Mayhew, P. D., Steffey, M. A., Fransson, B. A., Johnson, E. G., Singh, A., Culp, W. T. N., Brisson, B. A., Oblak, M. L., Balsa, I. M., & Giuffrida, M. A. (2018). Long-term outcome of video-assisted thoracoscopic thoracic duct ligation and pericardectomy in dogs with chylothorax: A multi-institutional study of 39 cases. *Veterinary Surgery, 48*(S1), O112–O120. https://doi.org/10.1111/vsu.13113

Nelson, R. W., & Couto, C. G. (2020). *Medicina interna de pequeños animales* (6.ª ed.). Elsevier.

Pino Rodríguez, D., Matos Rodríguez, R. G., Torres González-Chávez, M., & Zamora-Montalvo, Y. (2020). Quilotórax idiopático canino. Reporte de un caso clínico. *Revista de Salud Animal, 42*(3), e09. http://scielo.sld.cu/scielo.php?script=sci_arttext&pid=S0253-570X2020000300010

Price, A. K., & Mathews, K. G. (2024). A single left fourth intercostal thoracotomy approach for resolution of idiopathic chylothorax with thoracic duct ligation and pericardiectomy: A preliminary clinical study in two dogs. *Frontiers in Veterinary Science, 11*, Artículo 1463939. https://doi.org/10.3389/fvets.2024.1463939

Price, A. K., Mathews, K. G., Lawver, J. E., & Scharf, V. F. (2024). Evaluation of thoracic duct ligation and unilateral subphrenic pericardiectomy via a left fourth intercostal approach in normal canine cadavers. *Veterinary Surgery, 53*(3), 437–446. https://doi.org/10.1111/vsu.14060

Radlinsky, M. A. (2016, 25–28 de septiembre). *Chylothorax surgery: Options & indications* [Ponencia]. World Small Animal Veterinary Association Congress Proceedings, Cartagena, Colombia. Veterinary Information Network. https://www.vin.com/doc/?id=8249736

Reeves, L. A., Anderson, K. M., Luther, J. K., & Torres, B. T. (2019). Treatment of idiopathic chylothorax in dogs and cats: A systematic review. *Veterinary Surgery, 49*(1), 1–10. https://doi.org/10.1111/vsu.13322

Rodríguez, J., Martínez, M. J., & Graus, J. (2012). *Cirugía en la clínica de pequeños animales*. Asís Biomedia S.L.

Rueda Live, M. C. (2019). *Ligadura de conducto torácico mediante toracoscopía video asistida en una Labrador diagnosticada con quilotórax post traumático (Reporte de caso)* [Trabajo de titulación de grado, Universidad San Francisco de Quito USFQ]. Repositorio Digital USFQ.

Ruiz Peña, M. (2021). *Opciones de tratamiento del quilotórax en perros* [Trabajo de Fin de Grado, Universidad de Zaragoza]. Repositorio Institucional de Documentos de la Universidad de Zaragoza. https://zaguan.unizar.es/

Singh, A., Brisson, B., & Nykamp, S. (2012). Quilotórax idiopático en perros y gatos: Tratamiento no quirúrgico y quirúrgico. *Compendium: Formación continua para veterinarios, 34*(8), E1-E8.

Stockdale, S. L., Gazzola, K. M., Strouse, J. B., Stanley, B. J., Hauptman, J. G., & Mison, M. B. (2018). Comparison of thoracic duct ligation plus subphrenic pericardiectomy with or without cisterna chyli ablation for treatment of idiopathic chylothorax in cats. *Journal of the American Veterinary Medical Association, 252*(8), 976–981. https://doi.org/10.2460/javma.252.8.976