

Reporte de caso clínico de paciente canino con intususcepción ileocólica.

Trabajo de grado para optar por el título de Medica Veterinaria

Sebastián Vélez Vélez

Asesor

David Steven García Zapata

Unilasallista Corporación Universitaria

Facultad de Ciencias Agropecuarias

Programa de Medicina Veterinaria

Caldas-Antioquia

2025

Contenido

| | |
|---|----|
| Introducción | 7 |
| Justificación | 9 |
| Objetivos | 10 |
| Objetivo General | 10 |
| Objetivos Específicos..... | 10 |
| Marco Teórico..... | 11 |
| Anatomía del Tracto Digestivo del Perro. | 11 |
| Etiología..... | 11 |
| Factores Predisponentes | 12 |
| Fisiopatología..... | 12 |
| Signos Clínicos | 13 |
| Hallazgos en la Exploración Física..... | 14 |
| Diagnostico | 14 |
| Tratamiento | 16 |
| Caso Clínico..... | 23 |
| Descripción del Caso | 23 |
| Reseña..... | 23 |
| Anamnesis..... | 23 |
| Examen Físico..... | 23 |
| Lista de Problemas..... | 24 |
| Lista Maestra..... | 24 |
| Diagnósticos Diferenciales | 24 |
| Plan Diagnóstico | 25 |
| Plan Terapéutico | 25 |
| Reporte Ecográfico #1 | 26 |
| Intervención Quirúrgica..... | 30 |
| Reporte Ecográfico #2 | 33 |
| Reporte Ecográfico #3 | 37 |
| Discusión..... | 38 |
| Conclusiones | 42 |
| Referencias Bibliográficas | 43 |

Lista de Figuras

| | |
|---|----|
| Figura 1 | 17 |
| <i>Partes de una invaginación.</i> | 17 |
| Figura 2 | 18 |
| Invaginación durante cirugía..... | 18 |
| Figura 3 | 19 |
| Enterectomía y anastomosis..... | 19 |
| Figura 4 | 19 |
| Anastomosis termino-terminal..... | 19 |
| Figura 5 | 20 |
| Corte del intestino dilatado en ángulo recto y en dirección oblicua. | 20 |
| Figura 6 | 26 |
| Bazo con aumento de tamaño y otras alteraciones ecográficas. | 26 |
| Figura 7 | 27 |
| Estómago con engrosamiento de sus paredes. | 27 |
| Figura 8 | 28 |
| Intususcepción ileocólica. | 28 |
| Figura 9 | 29 |
| Hemoleucograma, creatinina, ALT..... | 29 |
| Figura 10 | 29 |
| Prueba rápida de parvo-corona. | 29 |
| Figura 11 | 32 |
| Hemoleucograma, creatinina, urea, BUN. | 32 |

| | |
|--|----|
| Figura 12 | 34 |
| Proteínas diferenciadas. | 34 |
| Figura 13 | 36 |
| Ácido fólico y proteínas diferenciadas. | 36 |

Lista de Tablas.

| | |
|--|----|
| Tabla 1 | 31 |
| Medicamentos manejados en el paciente..... | 31 |

Resumen

La intususcepción se define como la invaginación de una porción del tracto gastrointestinal en la luz del segmento adyacente, en la dirección de los movimientos intestinales o a veces en sentido retrógrado, puede producirse en cualquier segmento del aparato digestivo desde el estómago hasta el intestino grueso (Fossum, 2009). Esta patología se origina por cuerpos extraños, parasitosis extremas, obstrucción intestinal o cirugías intestinales previas. La afección puede afectar cualquier sección del tracto digestivo, desde el estómago hasta el intestino grueso y esto puede generar una obstrucción que interrumpa el paso de los alimentos y fluidos.

En el presente trabajo se reporta el caso clínico de una intususcepción ileocólica con enterectomía del íleon en un canino Doberman macho de 10 años de edad, el cual es diagnosticado mediante ecografía y tratado en la Clínica Veterinaria San Lucas.

Palabras clave: Canino, intususcepción, ecografía, obstrucción.

Introducción

La intususcepción es la invaginación de un segmento intestinal (intususceptum), dentro del lumen de un segmento adyacente (intususciens) (Ortiz, 2011). Las invaginaciones pueden ocurrir en cualquier parte del tracto gastrointestinal; sin embargo, las más frecuentes son las ileocólicas y las yeyunoyeyunales (Fossum, 2009).

Se han relacionado varios factores con el desarrollo de la condición, como el parasitismo gastrointestinal, cuerpos extraños lineales, enteritis o gastroenteritis aguda, masas intestinales o cirugía abdominal previa (Hernández, 2010). Las causas mencionadas producen una irregularidad en la pared intestinal, ya sea induración, flacidez o un cambio brusco de tamaño, que alteran la movilidad y flexibilidad (Prathaban *et al.*, 2013).

Inicialmente, la invaginación intestinal causa obstrucción parcial, y progresa a obstrucción completa que produce distensión con gas y líquido, el intestino se desvitaliza con la subsecuente contaminación de la cavidad abdominal (Ettinger y Feldman, 2007). Un hallazgo común en el intususciens es la necrosis, además de infartos, áreas hemorrágicas y depósitos de fibrina en las superficies serosa y mucosa (Kumar *et al.*, 2011).

Afecta especialmente a los animales en su etapa de cachorros y con mayor frecuencia a los perros sobre los gatos. Se sugiere que los Ovejeros Alemanes podrían estar predispuestos, pero existen estudios retrospectivos que no identifican ninguna predilección de raza ni sexo (Applewhite *et al.*, 2002).

Los signos clínicos se asimilan a los de las obstrucciones intestinales por cuerpos extraños, ya sean parciales o completas. Los signos más comunes son los vómitos, diarrea con hematoquecia o melena, anorexia, deshidratación, dolor abdominal, tenesmos, pérdida de peso y prolapso rectal (Prathaban *et al.*, 2013; Stanley, 2012).

El diagnóstico se realiza mediante la anamnesis, la inspección del paciente, la presencia de los signos clínicos, además de la palpación de una masa intraabdominal de forma alargada, la cual no siempre es detectable en los individuos. Los estudios radiográficos son de utilidad, con o sin contraste (Ortiz *et al.*, 2011). Con la ultrasonografía, se obtienen imágenes características de la intususcepción, en un corte transversal se observa una estructura de anillos concéntricos y en plano longitudinal con múltiples líneas paralelas, que se dibujan debido a que la superficie mucosa es hiperecogénica, la capa muscular hipocogénica y la serosa hiperecogénica (Applewhite *et al.*, 2002; Whale y Hill, 2009).

El siguiente trabajo está enfocado en el caso clínico de un paciente canino macho de raza Doberman de 8 meses de edad, el cual ingresa a consulta por eventos de vómito repetitivos posteriores a ingerir alimento con evolución de dos días, se realizan pruebas paraclínicas como hemograma, creatinina, alanina aminotransferasa (ALT), proteínas diferenciadas, prueba rápida de parvo-corona y otras ayudas diagnósticas como ecografía con la cual se confirma la intususcepción ileocólica, motivo por el que es ingresado a quirófano para realizar una cirugía de urgencia, y finalmente su evolución resulta favorable tras realizar exámenes de sangre seriados junto con ecografías de control y las indicaciones dadas por el área de gastroenterología.

Justificación

La intususcepción intestinal es una invaginación de segmentos intestinales proximales en otros más distales. El 80% de los casos corresponde a animales menores de 12 meses y de forma idiopática, mientras que en perros adultos es menos frecuente y suele asociarse a cirugía o neoplasias entéricas. La mayoría de las intususcepciones corresponden a formas simples, siendo las múltiples muy ocasionales. Estas últimas suelen desencadenar afectación grave del estado general del animal por su acción endotóxica sistémica marcada y por el potencial compromiso de órganos adyacentes por lesión espacio-ocupante (Lucena, 2006).

El tratamiento consiste en la reducción manual o eventualmente resección y anastomosis del segmento intestinal afectado. Está indicado que un 81% de los casos requiere extraer el segmento, ya sea por compromiso vascular, perforación o adherencia. Cuando está asociada a otra enfermedad sistémica, la mortalidad y morbilidad se ven incrementadas. Si es posible, antes de la intervención quirúrgica se debe estabilizar el estado hemodinámico y electrolítico del perro (Applewhite *et al.*, 2002; Fossum, 2009). Existe la posibilidad de efectuar una técnica, la enteroplicatura, para prevenir la recidiva, cuya ocurrencia se reporta en un 6 a 27% de los perros (Ragni y Moore, 2012).

En este trabajo, el caso clínico de un canino macho Doberman de 8 meses de edad diagnosticado con intususcepción ileocólica, representa una oportunidad para explorar y documentar una patología que requiere una correcta evaluación clínica apoyada en el uso de ayudas diagnósticas como la ultrasonografía para obtener un diagnóstico preciso, además de la intervención quirúrgica con la técnica apropiada y el seguimiento postoperatorio, que requiere un manejo interdisciplinario con exámenes seriados y controles ecográficos.

Objetivos

Objetivo General

Describir el caso clínico de un canino con intususcepción ileocólica, considerando la fisiopatología asociada a este proceso.

Objetivos Específicos

- Describir las implicaciones farmacológicas y terapéuticas para un paciente posquirúrgico de una intususcepción ileocólica con enteroanastomosis.

- Interpretar y asociar los hallazgos clínicos importantes que se pueden presentar en los pacientes con intususcepción ileocólica.

- Ampliar los conocimientos sobre los procesos fisiológicos relacionados a la absorción intestinal para generar una discusión sobre la terapéutica médica del caso clínico.

Marco Teórico

Anatomía del Tracto Digestivo del Perro

El intestino delgado es un tubo que conecta al estómago con el intestino grueso. Empieza en el píloro y termina en la unión del colon y ciego. La pared del intestino delgado está formada por cuatro capas las cuales son; serosa, muscular, submucosa y mucosa. La capa serosa recubre todo el intestino a excepción del borde mesentérico. En la submucosa se ramifican vasos y nervios, la membrana mucosa es lisa y su superficie está recubierta por vellosidades y pequeñas proyecciones de membrana, en él se encuentran las glándulas intestinales, duodenales, y placas de Peyer. (Getty, 2001). El intestino delgado está formado por tres porciones que se dividen en; duodeno, yeyuno e íleon. Estas porciones se encuentran unidas con la pared abdominal dorsal mediante un mesenterio dorsal continuo. El duodeno se fija en la parte dorsal del abdomen por medio del mesoduodeno. La comunicación del mesoduodeno y el omento mayor, ambos de gran tamaño, facilitan que en perros de razas grandes pueda presentarse un cuadro de torsión de estómago. El yeyuno tiene gran movilidad en la cavidad abdominal debido a que cuelga del peritoneo dorsal o meso yeyuno. El íleon es relativamente corto y es la porción en la que se fija el pliegue ileocecal. (Koning, 2005.)

Etiología

Las invaginaciones a menudo están relacionadas con enteritis (es decir, infecciones parasitarias, víricas o bacterianas, transgresiones o cambios alimentarios, cuerpos extraños y masas) o enfermedades sistémicas; sin embargo, la etiología de la mayoría de ellas es desconocida. También se han descrito después de cambios ambientales y cirugías. Estas últimas pueden estar asociadas a íleo, adherencias o mal funcionamiento de anastomosis. La irritación intestinal que

tiene como resultado la hipermotilidad puede provocar que un asa intestinal se introduzca dentro de otra. La dirección de la invaginación puede ser de proximal o distal o en sentido contrario (Fossum, 2009). Las intususcepciones pueden darse en cualquier lugar del tracto digestivo, sin embargo, las más comunes son ileocólicas estas invaginaciones producen estrechamiento del lumen intestinal y obstrucciones en el lugar afectado. En pacientes con problemas crónicos puede existir diarrea irritable e hipoalbuminemia por la pérdida de proteínas (Nelson y Couto, 2009).

Factores Predisponentes

Las invaginaciones aparecen más habitualmente en perros. Los pastores alemanes y los siameses pueden verse afectados con más frecuencia. Parecen ser más comunes en animales inmaduros (el 75% menores de 1 año). En perros jóvenes deben sospecharse infecciones parasitarias o enteritis como posible causa y en animales adultos la sospecha debe ser engrosamiento intestinal o masas (Fossum, 2009).

Fisiopatología

Una vez se ha formado la invaginación, las contracciones longitudinales y circulares del intestino normal en la zona próxima provocan un desplazamiento del intestino formándose un pliegue. Las contracciones musculares hacen que el pliegue se extienda circular y longitudinalmente completándose el cuadro. Inicialmente, la invaginación provoca una obstrucción intestinal parcial, la cual puede progresar a completa. Los vasos relacionados se colapsan debido a un incremento en la presión intraluminal o a que se retuercen, incluso pueden sufrir avulsión. La pared llega a estar edematosa, isquémica y turgente. La sangre se extravasa hacia la luz, y la serosa se desgarran. La fibrina sella las distintas capas del intestino juntas y puede

ayudar a localizar la peritonitis cuando se produce la rotura de la pared. Eventualmente se produce la desvitalización del intestino, lo que conlleva la contaminación de la cavidad abdominal (Fossum, 2009), produciendo un shock séptico causado por dicha translocación bacteriana hacia la circulación y por la rápida absorción de toxinas, también puede producir isquemia del segmento comprometido por aumento de la presión intestinal que supera la presión de los pequeños vasos submucosos (Hernández, 2009). Las invaginaciones que ocurren durante la agonía se reducen fácilmente y están asociadas a una inflamación mínima; las paredes intestinales no están edematosas y la fibrina no une las capas intestinales entre sí (Fossum, 2009). Los desbalances electrolíticos de Na, Cl, K y Ca en el paciente se deben al vómito y a pérdidas de líquidos en el intestino. Las pérdidas se deben a la secreción incrementada y a la reducción en la absorción intestinal, causados por el aumento en el número de bacterias y la actividad de sus toxinas (Hernández, 2009).

Signos Clínicos

Los signos más comunes son los vómitos, diarrea con hematoquecia o melena, anorexia, deshidratación, dolor abdominal, tenesmos, pérdida de peso y prolapso rectal (Prathaban *et al.*, 2013). La gravedad e intensidad y los signos clínicos dependen de la localización, si la obstrucción es parcial o completa, de la integridad vascular y de la duración de la interrupción intestinal. Puede existir diarrea sanguinolenta de pequeño volumen, vómitos, dolor abdominal y la presencia de una masa palpable. Debe considerarse la presencia de una invaginación en cachorros con enteritis por parvovirus que empeoran de modo agudo o cuyos signos duran mucho más de lo esperado. Los casos crónicos pueden tener signos clínicos menos marcados. Estos animales a menudo están hipersensibles, tienen diarrea intermitente y presentan hipoalbuminemia; las invaginaciones y los

parásitos son las dos causas principales de enteropatía perdedora de proteínas en perros menores de 8 a 12 meses de edad (Fossum, 2009), esto debido a que su sistema digestivo aún es inmaduro y más vulnerable a lesiones e inflamación; además, su comportamiento exploratorio los expone a infecciones y parásitos, mientras que su sistema inmunológico en desarrollo dificulta controlar estas infecciones; las diarreas frecuentes, típicas en esta etapa, también aumentan el riesgo de complicaciones como las invaginaciones. (Sellon, 2019).

Hallazgos en la Exploración Física

Se puede hacer un diagnóstico presuntivo de invaginación cuando se palpe un asa intestinal engrosada y alargada (masa con forma de salchicha). Las invaginaciones yeyunoyeyunales son más fáciles de palpar que las ileocólicas, ya que normalmente se encuentran en la parte más caudal y ventral del abdomen. Algunas invaginaciones se desplazan dentro y fuera del colon y son más difíciles de pasar por alto durante la exploración. Otras pueden protruir a partir del recto y pueden ser confundidas con prolapsos rectales (Fossum, 2009).

Diagnostico

El establecimiento de un diagnóstico incluye la exploración física en la que se tiene en cuenta la temperatura si esta alta o baja, en este caso se presenta con frecuencia picos febriles que suele ser común como respuesta sistémica al daño intestinal, la inflamación, la posible infección bacteriana y las complicaciones asociadas, como septicemia o peritonitis (Ateuves, s.f). Entre otros parámetros se evalúa si existe o no deshidratación, vómitos. En la palpación abdominal se denota dolor en la zona afectada. Los exámenes de laboratorio son de vital importancia, ya que con ellos se tiene información detallada sobre los niveles de electrolitos en sangre del paciente como (K,

Na, Ca, Cl) y estos nos ayudara a establecer el tipo de fluidoterapia más conveniente en cada caso (García R, Sf).

Los estudios radiográficos de pacientes con invaginaciones pueden mostrar obstrucción; sin embargo, aquellas que provocan interrupciones parciales pueden pasar desapercibidas si se ha acumulado poco gas. Las invaginaciones yeyunoyeyunales tienen patrones obstructivos más a menudo que las ileocólicas. Si se ha acumulado suficiente gas en el segmento intestinal distal, puede quedar delimitado el vértice de la invaginación. Puede verse una banda de material de contraste en la zona invaginada a lo largo del segmento intestinal dilatado. Ocasionalmente, el contraste se acumula en la luz entre la zona invaginada y los invaginadores (Fossum, 2009; Hidalgo, 2018).

En el estudio radiográfico se puede evidenciar la distensión de las asas intestinales por el acúmulo de líquidos en el segmento anterior a la intususcepción, para esto se debe realizar un diagnóstico definitivo con un estudio ecográfico, esta es la forma más confiable ya que se puede observar una serie de círculos concéntricos, denominado ojo de buey, el cual es un signo patognomónico de esta patología. (Hidalgo, 2018).

La ecografía es el método más útil para el diagnóstico de las invaginaciones. La apariencia ecográfica en la vista transversal es la de una lesión en forma de diana con múltiples capas (anillos concéntricos hiperecoicos e hipoecoicos) asociada a una acumulación de líquido proximal y a una motilidad intestinal disminuida. Las imágenes longitudinales muestran una imagen laminada con alternancia de líneas hiperecoicas e hipoecoicas paralelas. La identificación de las distintas capas en el estudio ecográfico indica que la invaginación puede ser reducida. La ecografía puede identificar alteraciones abdominales concomitantes, como linfadenopatía o lesiones intestinales de tipo infiltrativo (Fossum, 2009; Hernández, 2009). La superficie mucosa es hiperecoica, la capa

muscular hipoeoica y la serosa hiperecoica (Applewhite *et al.*, 2002). En las invaginaciones, normalmente se aprecia el asa intestinal más externa (intususciens) edematizada y el centro de la lesión, la grasa mesentérica que arrastra en su trayecto el asa invaginada (intususceptum) presenta un patrón ecogénico (Fominaya, 2015).

En pacientes con invaginaciones ileocólicas o cecocólicas, la colonoscopia puede identificar el intestino invaginado introduciéndose en el colon. (Fossum, 2009).

La intususcepción ileocólica en perros se considera una emergencia quirúrgica debido al riesgo de isquemia intestinal, necrosis y perforación, lo que puede llevar a una peritonitis séptica y shock si no se trata a tiempo. El tiempo ideal de intervención es dentro de las 6 horas posteriores al diagnóstico, ya que una demora mayor aumenta el riesgo de necrosis intestinal y complicaciones sistémicas graves (Hernández, 2010).

Tratamiento

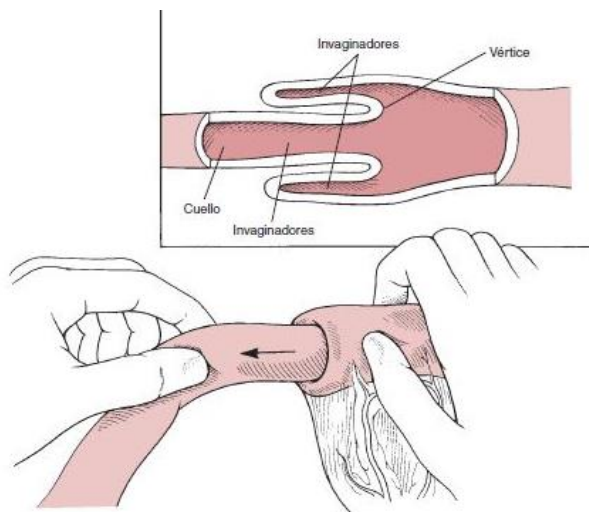
El tratamiento médico debe tener como objetivo la corrección de los desequilibrios hidroelectrolítico acido-base y el manejo de la causa subyacente que provocaba la invaginación, ya que son frecuentes las recidivas, las invaginaciones deberían tratarse quirúrgicamente incluso si pueden ser reducidas manualmente. La toma de biopsias del intestino en el momento de la corrección quirúrgica puede ayudar a identificar la etiología del problema. Debería evaluarse el extremo de la zona invaginada por la posible presencia de alguna masa (Fossum, 2009).

La corrección de una invaginación se realiza practicando una enteropexia para lo cual se hace una incisión en la pared abdominal y se examinan el intestino en busca de la invaginación, para su reducción o remoción en casos de que exista fibrosis e isquemia con necrosis del segmento afectado, posteriormente se realiza una plicatura intestinal (Slatter, 2003).

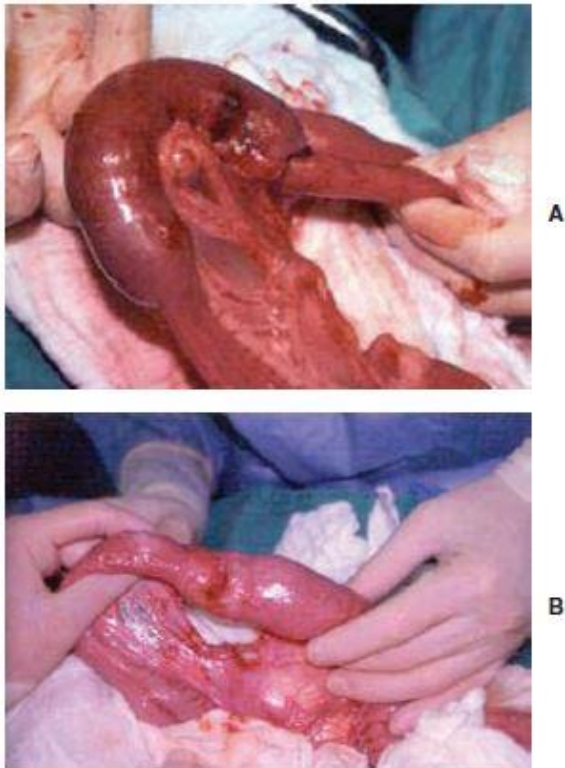
Cuando el segmento afectado no presente fibrosis o adherencia puede realizarse la reducción manual manteniendo la estructura del intestino intacta, se debe evaluar minuciosamente el intestino en busca de lesiones que puedan causar problemas 24 posteriores, en ocasiones la toma de muestras para histopatología puede ayudar a determinar la causa de las invaginaciones (Fossum, 2001).

Figura 1

Partes de una invaginación.



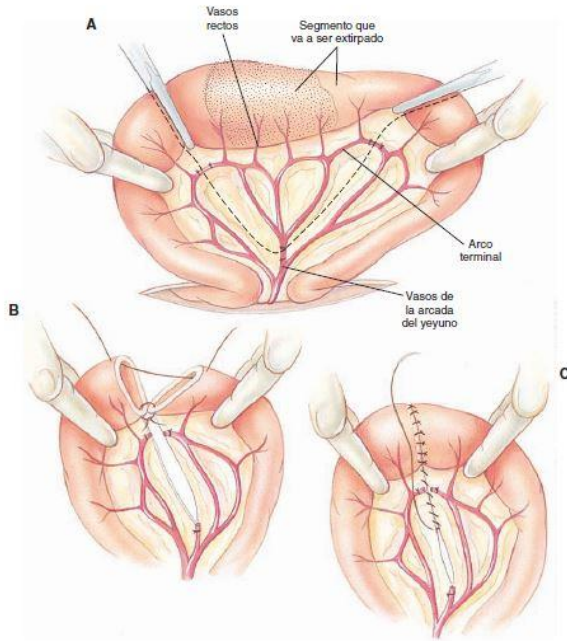
Fuente: Adaptado de Fossum, T. W. (2009).

Figura 2**Invaginación durante cirugía.****Figura 19-106**

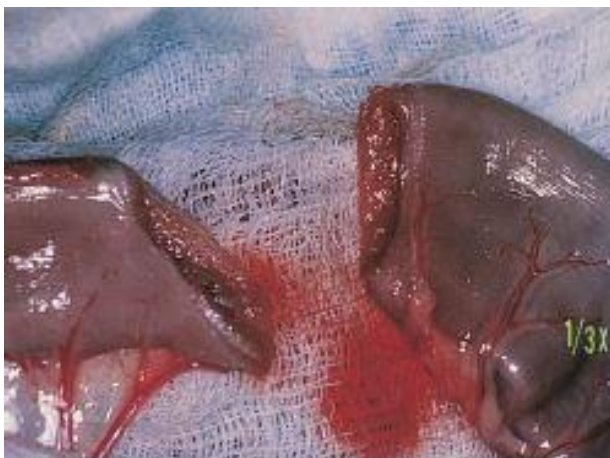A. Imagen de una invaginación durante la cirugía.
B. Después de la reducción parcial de esta invaginación, se observan desgarros de la serosa y del mesenterio.

Fuente: Adaptado de Fossum, T. W. (2009).

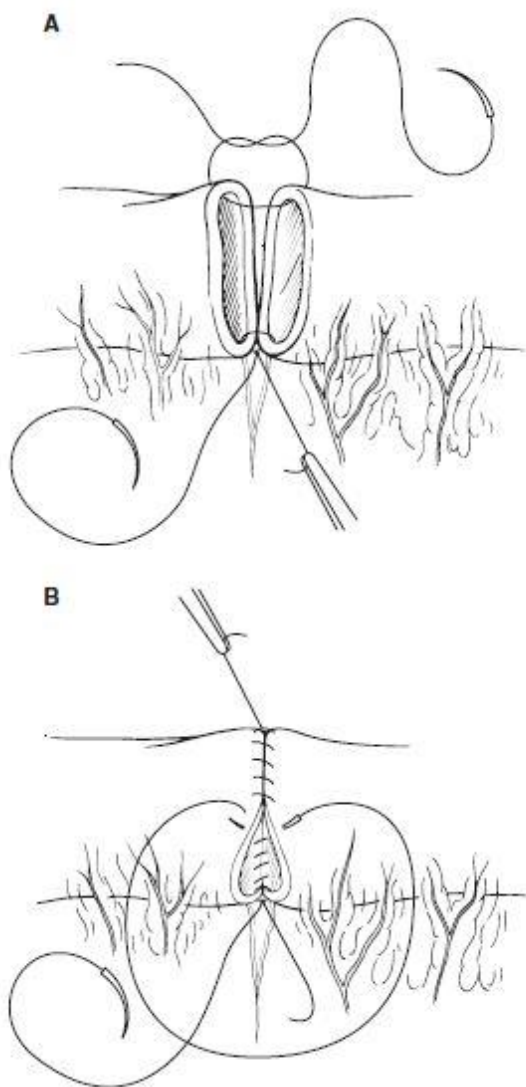
Se debe evaluar si la invaginación no se puede reducir manualmente o, después de la reducción, la viabilidad de la integridad de los segmentos afectados. La viabilidad se evalúa de acuerdo a su coloración, contracción intestinal y grado de fibrosis, si no existen viabilidad del segmento deben realizarse una resección completa con anastomosis término terminal (Slatter, 2003).

Figura 3**Enterectomía y anastomosis.**

Fuente: Adaptado de Fossum, T. W. (2009).

Figura 4**Anastomosis termino-terminal.**

Fuente: Adaptado de Fossum, T. W. (2009).

Figura 5**Corte del intestino dilatado en ángulo recto y en dirección oblicua.****Fuente:** Adaptado de Fossum, T. W. (2009).

La enteropexia es también conocida como plicatura intestinal, y consiste en la fijación de los segmentos intestinales uno con otro. Esta técnica se la utiliza para evitar recidivas de invaginaciones intestinales (Fossum, 2009).

La plicatura completa de íleon y yeyuno es recomendada debido a que la intususcepción puede recurrir en los sitios cercanos a la zona afectada ya sea craneal o caudalmente, la plicatura del duodeno no suele ser necesaria debido a que en esta zona es rara la producción de invaginaciones. Las principales complicaciones a esta técnica son obstrucción, estrangulaciones, perforaciones, peritonitis séptica, y estas aparecen principalmente al mes de realizada la cirugía. (Slatter, 2003).

La fase donde se pueden presentar dehiscencias es la fase de intervalo a los 3 o 5 días debido a que en esta etapa se lleva a cabo la fibrinólisis y la herida pierde fuerza (Fossum, 2009).

Posterior a la cirugía debe suministrarse pequeñas cantidades de agua, si no existen vómitos puede empezar a suministrarse alimento microenteral para estimular el peristaltismo con el propósito de mejorar la recuperación, de esta forma se puede corregir los desequilibrios electrolíticos, en casos de vómitos se debe mantener fluido terapia mientras se determina la causa del vómito (Slatter, 2003). La micronutrición enteral puede definirse como la suplementación de pequeñas cantidades de agua, electrólitos y nutrimentos de fácil digestión y absorción a través del tracto gastrointestinal, ya sea a través de la utilización de sondas de alimentación o en forma directa a través de la boca (Flores, 2000). Se utilizan soluciones isotónicas que contengan electrolitos, aminoácidos y carbohidratos de fácil asimilación, estas soluciones ayudan a mantener la función intestinal y previenen la atrofia de la mucosa. Se empieza a partir de las 2 a 12 horas de haberse hospitalizado, comenzando con alimentación forzada a través de sonda nasogástrica, faringostomía o directamente en la boca a través de una jeringa, se debe preparar agua simple con azúcar (de 5 a 25 gramos de azúcar por litro de agua) que constituya el 75% del volumen total, el otro 25% lo podemos suplementar con una solución Hartmann, en algunos casos es necesario suplementar de 20 a 40 meq de cloruro de potasio o una solución al 3% de aminoácidos. Comenzar con un volumen

de infusión de 0.05 a 0.2 mL por kilo de peso cada hora o de 0.1 a 0.4 mL por kilo de peso cada 2 horas y en caso de que no se presente intolerancia al alimento, podemos incrementar el volumen de 0.2 mL a 2 mL por kilo de peso cada 8 a 12 horas (Flores et al., 2010).

El pronóstico con la cirugía es bueno con cuidados de apoyo intensivos y con intervenciones tempranas, asumiendo que se previenen las recidivas y evitando enterectomías extensas. Es de esperar que aproximadamente un tercio de los animales a los que no se realiza una enteroenteropexia tengan recidivas (Fossum, 2009).

Caso Clínico

Descripción del Caso

El paciente ingreso a la clínica veterinaria San Lucas el 12 de septiembre del año 2024 por medio de consulta general no programada, el principal motivo de consulta reportado por el tutor es una serie de episodios de vomito con alimento que posteriormente se tornaron biliosos, además de presentar inapetencia durante todo el mismo día que asiste a la consulta.

Reseña

Nombre del paciente Rokko, canino macho de raza Doberman de 8 meses de edad con un peso de 27 Kg.

Anamnesis

El día de ayer empezó a vomitar, inicialmente él estaba comiendo y vomitando la comida, luego los vómitos se tornaron biliosos y son abundantes, el día de ayer hizo popo normal, el día de hoy en la mañana había un vomito en la casa y no habían diarreas, en la tarde tuvo 3 vómitos más, el día de hoy no ha comido nada, de ánimo no lo vemos mal pero si esta decaído y ha estado comiendo bien, él come una dieta casera a base de vísceras y debido a esto su popo es de color negro, él es muy canequero todo lo que hay en el suelo lo coge y se lo traga. Tiene el plan vacunal vigente y la desparasitación vigente.

Examen Físico

Paciente ingresa atento y alerta al medio, sin alteraciones a la marcha y sin claudicaciones, mucosas rosadas pálidas secas, tiempo de llenado capilar en 3 segundos, retorno del pliegue

cutáneo en 2 segundos, no se evidencian secreciones oculonasales, nódulos linfáticos submandibulares con aumento de tamaño, reflejo tusígeno y palmopercutor negativo, auscultación cardiopulmonar sin alteraciones, pulso femoral fuerte y concordante, abdomen sin distensión con dolor a la palpación profunda en la región del epigastrio y mesogastrio, se palpa estructura redondeada que se desplaza hacia craneal, temperatura rectal en 39°C.

Lista de Problemas

1. Emesis.
2. Dolor abdominal profundo.
3. Deshidratación.
4. Decaimiento.

Lista Maestra

- I. Sistema digestivo (1,2,3).
- II. Sistema nervioso (4).

Diagnósticos Diferenciales

- I. Obstrucción por cuerpo extraño.
- II. Neoplasia intestinal.
- III. Intususcepción.
- IV. Colitis infecciosa.
- V. Colitis bacteriana.
- VI. Colitis parasitaria.

Plan Diagnóstico

1. Hemoleucograma, creatinina, alanina aminotransferasa (ALT).
2. Prueba rápida de parvo-corona.
3. Ecografía abdominal.

Plan Terapéutico

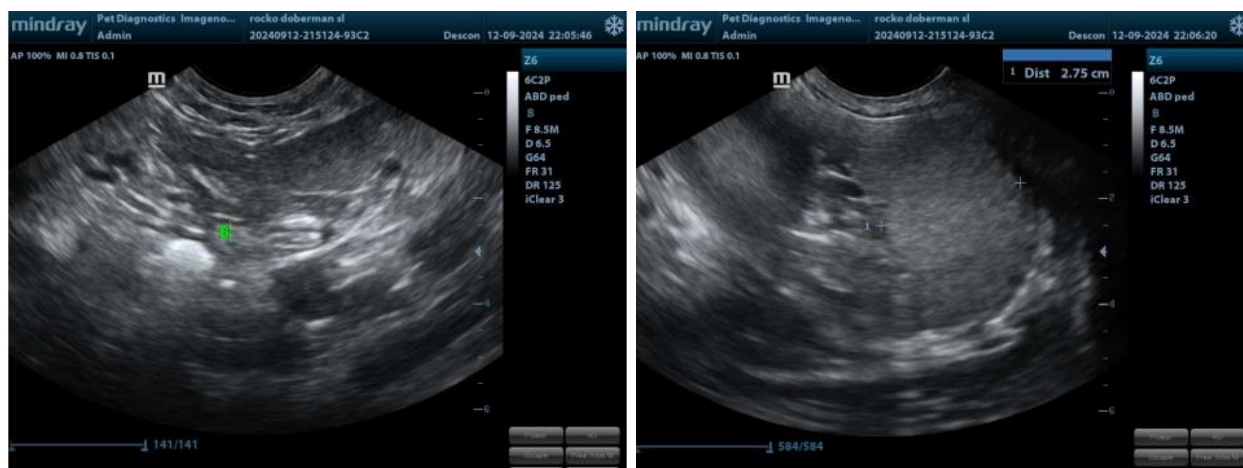
Se procede a canalizar el paciente en vena cefálica de miembro anterior izquierdo (MAI) con catéter 22, luego se traslada paciente al área de hospitalización con la siguiente medicación: Hidratación multielectrolitos a 60 ml/kg/día, omeprazol a 1 mg/kg IV SID, dipirona a 28 mg/kg IV SID, cerenia a 1 mg/kg IV SID, glomax 0.5 ml IV SID. Se remite paciente para ecografía abdominal prioritaria para descartar cuerpo extraño gástrico y/o intestinal.

Reporte Ecográfico #1

El bazo presenta aumento moderado de tamaño, eco textura aparentemente normal, no se observan signos de lesiones focales o difusas al momento de la realización del estudio ecográfico (Ver figura 6 y 7).

Figura 6

Bazo con aumento de tamaño y otras alteraciones ecográficas.

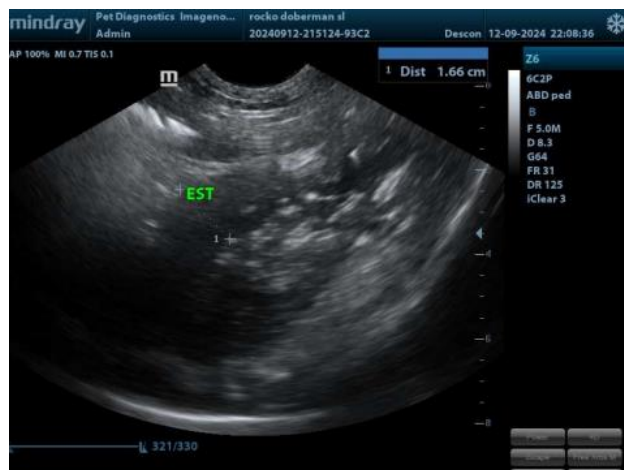

Fuente: (O. Fernández, 2024, Pet Diagnostics).

En el estómago se observa moderada cantidad de contenido gaseoso al momento de la realización del estudio ecográfico, con engrosamiento severo de sus paredes gástricas (Ver figura 8).

Figura 7

Estómago con engrosamiento de sus paredes.



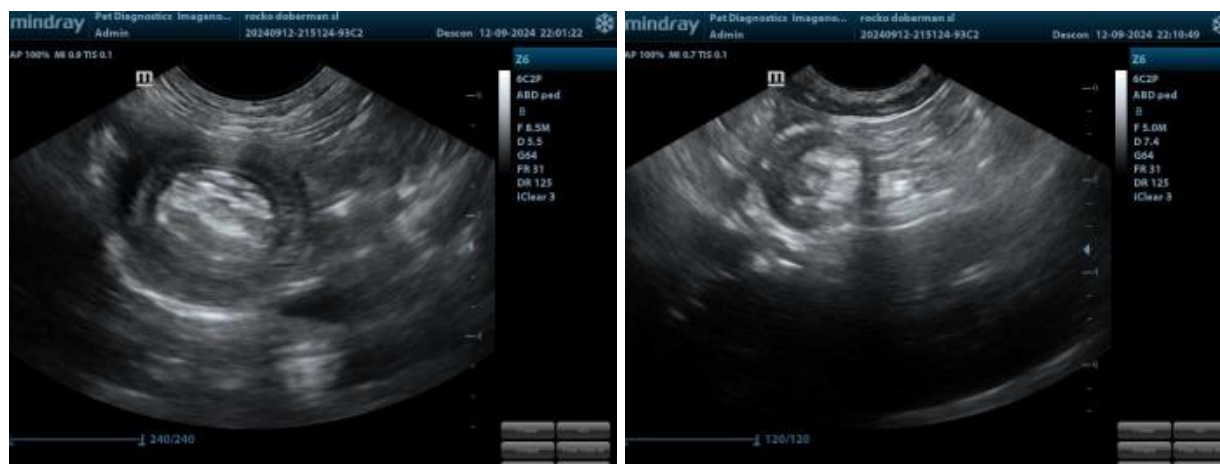Fuente: (O. Fernández, 2024, Pet Diagnostics).

Intestino delgado con engrosamiento moderado/severo de sus paredes.

Intestino grueso con engrosamiento severo de sus paredes. A nivel de la porción transversa del colon se observa una estructura de aspecto multicapa, la cual parece atrapar el peritoneo y los ganglios linfáticos dentro de la misma, la estructura se proyecta desde la porción transversa del colon hasta el ilion, se observa adecuada vascularización de la estructura observada a nivel colon transversa (Ver figura 9 y 10).

Figura 8

Intususcepción ileocólica.



Fuente: (O. Fernández, 2024, Pet Diagnostics).

Consideraciones: Los hallazgos observados a nivel esplénico sugieren presencia de esplenomegalia moderada debido a inflamación o reactividad, a nivel gástrico sugieren presencia de gastritis severa acompañada de reflujo gástrico; los hallazgos observados a nivel intestinal sugieren presencia de enteritis moderada/severa, además a nivel intestinal sugieren presencia de intususcepción ileocólica.

En los resultados del hemoleucograma no se observan alteraciones en la serie blanca o en la serie roja, además los valores de la creatinina y la alanina aminotransferasa (ALT) se encuentran dentro de los rangos de referencia.

Figura 9**Hemoleucograma, creatinina, ALT.**

| | | | | | | |
|--|--------------|---------------------------|-----------|-----|---------------------------|-------------|
| Glóbulos blancos | 9,3 | $\times 10^3/\mu\text{L}$ | | | | 6.0 - 17.0 |
| Glóbulos rojos | 6,91 | $\times 10^6/\mu\text{L}$ | | | | 5.5 - 8.5 |
| Hemoglobina | 16,9 | g/dL | | | | 12 - 18 |
| Hematocrito | 50,6 | % | | | | 37 - 55 |
| MCV | 73,2 | fL | | | | 60 - 77 |
| MCH | 24,4 | pg | | | | 20 - 25 |
| MCHC | 33,3 | g/dL | | | | 32 - 36 |
| I.D.E | 14,7 | % | | | | 12. - 15 |
| Plaquetas | 212 | $\times 10^3/\mu\text{L}$ | | | | 200 - 500 |
| I.D.P | 14,1 | % | | | | 12 - 14.1 |
| Diferencial leucocitario | | | | | | |
| % Neutrófilos | 69 | % | 60 - 77 | 6,4 | $\times 10^3/\mu\text{L}$ | 3,0 - 11,5 |
| % Linfocitos | 25 | % | 12, - 30 | 2,3 | $\times 10^3/\mu\text{L}$ | 1,0 - 4,8 |
| % Eosinófilos | 2 | % | 2, - 10 | 0,2 | $\times 10^3/\mu\text{L}$ | 0,1 - 1,25 |
| % Monocitos | 4 | % | 3, - 10 | 0,4 | $\times 10^3/\mu\text{L}$ | 0,15 - 1,35 |
| % Bandas | 0 | % | 0 - 4 | 0,0 | $\times 10^3/\mu\text{L}$ | 0, - 0,3 |
| Proteínas Totales | 7,5 | g/dL | 6,0 - 8,0 | | | |
| Reticulocitos | 0,5 | % | 0,0 - 1,2 | | | |
| Extendido de Sangre Periférica: | | | | | | |
| | Eritrocitos: | Normales | | | | |
| | Leucocitos: | Normales | | | | |
| | Plaquetas: | Normales | | | | |
| <hr/> | | | | | | |
| Muestra: | Suero Canino | | | | | |
| Método : | Cinético | | | | | |
| Creatinina | 0,64 | mg/dL | | | | 0,5 - 1,5 |
| Transaminasa ALT | 29,9 | UI/L | | | | 21 - 102 |

Fuente: (CVSL Pet Lab, 2024).

El resultado de la prueba rápida de parvo-corona fue negativo tanto para el parvovirus como para el coronavirus.

Figura 10

Prueba rápida de parvo-corona.

Parvovirus canino

Determinación de Ag Negativo

Corona virus canino

Determinación de Ag Negativo

Fuente: (CVSL Pet Lab, 2024).

Intervención Quirúrgica

A partir de los hallazgos obtenidos en la ecografía se decide realizar una intervención quirúrgica en el paciente el día 12 de septiembre del 2024 en las horas de la noche, donde se realiza una incisión en línea media ventral sub xifoidea supra púbico de la piel, tejido subcutáneo y músculo abdominal. Se ingresa al abdomen y se revisan todos los órganos. Se explora intestino encontrando una intususcepción que compromete el íleon, el ciego y parte del colon. Se procede a tratar de reducir la intususcepción lentamente y se encuentra que la serosa del íleon se encuentra bastante lesionada y en una porción la palpación es dura presentando un color oscuro que no retorna a su coloración y forma normal luego de unos minutos de espera. Se procede a realizar enterectomía. Se instauran clamps intestinales en ambos lados del íleon y se incide con cuchilla #15. Se retira aproximadamente el 80% del íleon. Se procede a realizar anastomosis de los dos extremos con puntos simples discontinuos de espesor completo con PDS 4/0 punta redonda. Se realizan pruebas de fuga con solución salina y fluoresceína dando negativa. Se realiza enteroplicatura en una porción del yeyuno. Se omentaliza la anastomosis y se ingresa nuevamente las asas intestinales al abdomen. Se realiza un lavado peritoneal con solución salina y se procede a cerrar músculo con vicryl 2/0 en patrón simple continuo al igual que los dos planos del subcutáneo. Se cierra piel con nylon 3/0 en patrón simple continuo.

Se dejan indicaciones para el área de hospitalización, donde se establece empezar con alimentación microenteral el día 13 de septiembre a las 3 pm, luego administrar alimento tipo sopa (muy líquido) en pocos volúmenes, pero de manera frecuente. Realizar la primera ecografía de control pasadas 24 horas de la intervención quirúrgica, luego cada 48 horas durante 2 ocasiones y por último cada 72 horas para verificar que no tenga filtrado.

Día Uno de Evolución (13/09/2024)

Paciente se recupera favorablemente luego de la anestesia, se encuentra atento al medio, no presenta alteraciones neurológicas aparentes, mucosas rosadas pálidas húmedas y brillantes, tiempo de llenado capilar en 2 segundos, retorno del pliegue cutáneo en 2 segundos, nódulos linfáticos superficiales sin alteraciones, reflejo tusígeno y palmopercutor negativo, auscultación cardiopulmonar sin alteraciones, pulso femoral fuerte y concordante, abdomen con leve distensión, no se realiza palpación, no presenta molestia a la palpación paravertebral, temperatura rectal en 38.2°C, presiones: PAS 135, PAD 65, PAM 85. Se deja en manejo intrahospitalario con el siguiente tratamiento instaurado:

Tabla 1

Medicamentos manejados en el paciente.

| Medicamento | Dosis |
|----------------------------|---------------------|
| Solución multielectrolitos | 60 ml/kg/día IV QID |
| Cerenia | 1 mg/kg IV SID |
| Omeprazol | 1 mg/kg IV BID |
| Dipirona | 28 mg/kg IV BID |
| Glomax | 0,5 ml IV SID |
| Meloxicam | 0,1 mg/kg IV SID |
| Metronidazol | 20 mg/kg IV BID |
| Ampicilina Sulbactam | 22 mg/kg IV TID |

Fuente: Elaboración propia.

Día Dos de Evolución (14/09/2024)

Paciente clínicamente estable y alerta al medio, constantes fisiológicas dentro de los rangos normales para la especie, no presenta pérdidas digestivas, continúa con alimentación microenteral, herida quirúrgica con evolución favorable, sin secreción activa, presenta punto caudal con eritema. Se toma muestra de sangre con citoquímico para hemoleucograma con creatinina, urea y BUN.

Día Tres de Evolución (15/09/2024)

Paciente clínicamente estable y alerta al medio, ansioso y vocalizando en la jaula, constantes fisiológicas dentro de los rangos normales para la especie, no presenta pérdidas digestivas, comienza alimentación líquida a voluntad, herida quirúrgica con evolución favorable, sin secreción activa, presenta punto caudal con eritema.

Llegan los resultados del hemoleucograma con creatinina, urea y BUN, arrojando una leve anemia normocítica normocrómica con glóbulos rojos en $5,18 \times 10^6/\mu\text{L}$ (Ref: 5.5 - 8.5) y hematocrito en 36,9 % (Ref: 37 - 55), esto puede deberse a pérdida sanguínea intraoperatoria o hemodilución por la administración de fluidos durante y después de la cirugía, también se presenta una reticulocitosis con reticulocitos en 2,3 % (Ref: 0,0 - 1,2) asociado a una respuesta regenerativa activa y el resto valores se encuentran dentro de los rangos de referencia.

Figura 11

Hemoleucograma, creatinina, urea, BUN.

| | | | | | | |
|--|--|---------------------------|-----------|-----|---------------------------|-------------|
| Glóbulos blancos | 7,8 | $\times 10^3/\mu\text{L}$ | | | | 6,0 - 17,0 |
| Glóbulos rojos | 5,18 | $\times 10^6/\mu\text{L}$ | | | | 5,5 - 8,5 |
| Hemoglobina | 12,3 | g/dL | | | | 12 - 18 |
| Hematocrito | 36,9 | % | | | | 37 - 55 |
| MCV | 71,2 | fL | | | | 60 - 77 |
| MCH | 23,7 | pg | | | | 20 - 25 |
| MCHC | 33,3 | g/dL | | | | 32 - 36 |
| I.D.E | 14,0 | % | | | | 12 - 15 |
| Plaquetas | 212 | $\times 10^3/\mu\text{L}$ | | | | 200 - 500 |
| I.D.P | 14,0 | % | | | | 12 - 14,1 |
| Diferencial leucocitario | | | | | | |
| % Neutrófilos | 57 | % | 60 - 77 | 4,5 | $\times 10^3/\mu\text{L}$ | 3,0 - 11,5 |
| % Linfocitos | 27 | % | 12 - 30 | 2,1 | $\times 10^3/\mu\text{L}$ | 1,0 - 4,8 |
| % Eosinófilos | 7 | % | 2 - 10 | 0,5 | $\times 10^3/\mu\text{L}$ | 0,1 - 1,25 |
| % Monocitos | 9 | % | 3 - 10 | 0,7 | $\times 10^3/\mu\text{L}$ | 0,15 - 1,35 |
| % Bandas | 0 | % | 0 - 4 | 0,0 | $\times 10^3/\mu\text{L}$ | 0 - 0,3 |
| Proteínas Totales | 6,3 | g/dL | 6,0 - 8,0 | | | |
| Reticulocitos | 2,3 | % | 0,0 - 1,2 | | | |
| Extendido de Sangre Periférica: | | | | | | |
| Eritrocitos: | Policromatofilia:+, Dianocitos:+, Hipocromia:+ | | | | | |
| Leucocitos: | Normales | | | | | |
| Plaquetas | Normales | | | | | |

| | | | |
|-------------------|------|-------|-----------|
| Creatinina | 0,57 | mg/dL | 0,5 - 1,5 |
| Urea | 24,0 | mg/dL | 24 - 60 |
| Bun | 11,2 | mg/dL | 10, - 28 |

Fuente: (CVSL Pet Lab, 2024).

Día Cuatro de Evolución (16/09/2024)

Paciente atento al medio, presenta múltiples pérdidas digestivas durante el día, 7/7 en la escala Bristol, presenta incontinencia fecal, continúa consumiendo alimentación líquida a voluntad, constantes fisiológicas dentro de los rangos normales para la especie, herida quirúrgica con evolución favorable, sin secreción activa, presenta punto caudal con eritema. Se toma muestra de sangre para medir proteínas diferenciadas. Se continúa con la terapéutica instaurada retirando la administración de Meloxicam y Glomax, se anexa hierro sacarosa 5 mg/kg IV cada 2 días.

Reporte Ecográfico #2

Los hallazgos observados a nivel peritoneal sugieren presencia de procesos inflamatorios asociado a proceso posquirúrgico, con aumento de ecogenicidad y reactividad a nivel de tejido graso adyacente a asas intestinales, cambios sugerentes con neumoperitoneo leve/moderado. A nivel gastrointestinal se sugiere presencia de proceso inflamatorio, gastritis, enteritis, enterocolitis. Se evidencia presencia de linfadenomegalia yeyunal leve/moderada debido a inflamación o reactividad. En la zona anatómica del íleon se observa un aumento de ecogenicidad y reactividad del tejido graso adyacente debido al proceso posquirúrgico.

Día Cinco de Evolución (17/09/2024)

Paciente dinámico, se evidencia disminución en las deposiciones líquidas, sin episodios de vómito, consume alimento blando de cuidado digestivo con buen apetito, constantes fisiológicas dentro de los rangos normales para la especie, herida quirúrgica con evolución favorable, sin secreción activa ni signos de infección y abdomen depresible con signos de dolor leve a la palpación. Se continúa con la terapéutica instaurada retirando la administración de cerenia, se anexa aplicación de crema #4 en la región perianal y una única dosis de Vitamina B12 0,5 ml SC.

Figura 12

Proteínas diferenciadas.

| | | | |
|--------------------------|------|-----|---------|
| Proteínas Totales | 65,0 | g/L | 60 - 80 |
| Albúmina | 26,1 | g/L | 26 - 33 |
| Globulina | 38,9 | g/L | 20 - 40 |

Fuente: (CVSL Pet Lab, 2024).

Día Seis de Ecolución (18/09/2024)

Paciente dinámico, no presenta pérdidas digestivas durante el turno, consume alimento blando de cuidado digestivo con buen apetito, constantes fisiológicas dentro de los rangos normales para la especie, herida quirúrgica con evolución favorable, sin secreción activa ni signos de infección y abdomen depresible. Se continúa con la terapéutica instaurada, se anexa Goma Guar 13,5 g PO.

Día Siete de Evolución (19/09/2024)

Paciente estable y atento al medio, presenta incontinencia fecal y deposición 5/7 en la escala Bristol sin trazas de sangre, sin episodios de vómito, consume alimento concentrado proplan E/N con mucho agrado, constantes fisiológicas dentro de los rangos normales para la especie, herida quirúrgica con evolución favorable, sin secreción activa ni signos de infección.

Día Ocho de Evolución (20/09/2024)

Paciente estable y atento al medio, presenta incontinencia fecal y múltiples deposiciones 5/7 en la escala Bristol sin trazas de sangre, presenta eritema en región perianal, consume alimento concentrado proplan E/N con mucho agrado, constantes fisiológicas dentro de los rangos normales para la especie, herida quirúrgica en proceso de cicatrización sin cambios anormales ni secreciones. Se toma muestra de sangre para medir ácido fólico y vitamina B12. Se continua con la terapéutica instaurada, cambiando el Metronidazol por Metronidazol de 500 mg PO BID, la Dipirona por Biodipirona SC BID, el omeprazol por Esomeprazol de 20mg 0,7 mg/kg PO BID, la Ampicilina sulbactam por ampicilina y sulbactam tabletas 375 mg 30 mg/kg PO BID y el hierro sacarosa por Hemolitan Pet 5 mg/kg PO BID.

Día Nueve de Evolución (21/09/2024)

Paciente estable y atento al medio, presenta menos deposiciones 5/7 en la escala Bristol sin trazas de sangre, continúa presentando eritema en región perianal, consume alimento concentrado proplan E/N con mucho agrado, constantes fisiológicas dentro de los rangos normales para la especie, herida quirúrgica en proceso de cicatrización sin cambios anormales ni secreciones.

Figura 13*Ácido fólico y proteínas diferenciadas.*

| | | | |
|--------------------------------------|-------|-------|--|
| Cobalamina (Vitamina B12) | 490,1 | pg/mL | PERRO: 150 - 580 pg/ml GATO: 150 - 1700 pg/ml |
| ACIDO FOLICO | 10,90 | ng/ml | PERRO: 4.0 - 13.0 ng/ml GATO: 10.0 - 20.0 ng/ml |

Fuente: (CVSL Pet Lab, 2024).**Día Diez de Evolución (22/09/2024)**

Paciente atento al medio, presenta deposiciones 4/7 y 5/7 en la escala Bristol sin trazas de sangre, continúa presentando eritema en región perianal, se evidencia lamido constante de región perianal, consume alimento concentrado proplan E/N con mucho agrado, constantes fisiológicas dentro de los rangos normales para la especie, herida quirúrgica en proceso de cicatrización sin cambios anormales ni secreciones. Se continua con la terapéutica instaurada retirando la administración de Hemolitan Pet y dipirona sódica.

Día Once de Evolución (23/09/2024)

Paciente atento al medio, defeca 5/7, ha mejorado la incontinencia fecal, continúa presentando eritema en región perianal, se evidencia lamido constante de región perianal, consume alimento concentrado proplan E/N con mucho agrado, constantes fisiológicas dentro de los rangos normales para la especie, herida quirúrgica con bordes afrontados, sin eritema ni exudados. Paciente se da de alta, clínicamente estable, y se va con la siguiente fórmula.

- I. Gastricumeel tabletas (uso humano), suministrar vía oral 1 tableta cada 8 horas por 5 días, luego 1 tableta cada 12 horas por 15 días, siempre 30 minutos antes de la comida.

- II. Traumeel tabletas (uso humano), suministrar vía oral 1 tableta cada 8 horas por 5 días, luego 1 tableta cada 12 horas por 15 días, siempre con el estómago lleno.
- III. Dipirona tabletas de 500 mg (uso humano), suministrar vía oral 1 tableta y media cada 12 horas por 5 días, siempre con el estómago lleno.
- IV. Ampicilina y sulbactam tabletas de 375 mg (uso humano), suministrar vía oral 2 tabletas cada 12 horas por 4 días, siempre 30 minutos antes de la comida.
- V. Fortiflora canino sobres (uso veterinario), suministrar vía oral 1 sobre cada 24 horas por 20 días, siempre en el alimento.
- VI. Ácido hipocloroso spray antiséptico (uso veterinario), realizar limpiezas en herida quirúrgica cada 12 horas.

Reporte Ecográfico #3

Los hallazgos observados a nivel esplénico sugieren presencia de esplenomegalia leve debido a inflamación o reactividad. A nivel gástrico se sugiere presencia de gastritis marcada. Cerca de la silueta de la válvula ileocólica se observa presencia de procesos inflamatorios de aspecto moderado, asociar hallazgos a proceso posquirúrgico.

Discusión

En el presente trabajo, se busca reportar el caso clínico de un paciente canino, macho, de raza Doberman, llamado Rokko de 8 meses de edad, con una intususcepción ileocólica, este tipo de patologías es más común en la clínica diaria con un porcentaje de 50-70% de los casos reportados comparada con una intususcepción yeyuno yeyunal con un porcentaje de 20-30%, además tiene mayor predisposición en razas de perros grandes lo que concuerda con la raza abordada en este caso (González, Hernández & Pérez, 2011).

El motivo de consulta más común de estos pacientes es presencia de vómitos como lo es en el caso reportado en este trabajo, además suele presentarse pérdida de peso, anorexia, diarrea y melena donde según el estudio de (González, Hernández & Pérez, 2011). en el examen físico el 48% de los pacientes presenta una masa palpable a nivel abdominal que para este caso se encontró acompañado dolor profundo, pero sin distensión abdominal.

Para su diagnóstico el método más específico y preciso es la ecografía ya que las invaginaciones presentan una imagen ecográfica característica que es descrita como una lesión en múltiples aros concéntricos alternando capas hipo e hiperecoicas, concordando así con (Patsikas et al, 2003). En el caso de Rokko, los datos proporcionados por el propietario durante la consulta y el examen físico realizado por el médico, dieron una idea, para optar por la ecografía, donde se evaluó el tracto digestivo, encontrando en el intestino delgado los patrones de sombra acústica posterior, indicadores de una intususcepción en la porción del íleon y colon; además se evidencia una esplenomegalia moderada que se asocia a la alteración de la circulación portal por la obstrucción intestinal lo que dificulta el retorno venoso desde los órganos abdominales, esto provoca un acúmulo de sangre en el bazo (congestión esplénica pasiva), lo que puede llevar a una esplenomegalia congestiva, también se puede presentar por la liberación de citoquinas

proinflamatorias que se deben a la estimulación causada por la obstrucción y la isquemia intestinal que promueven una respuesta inflamatoria sistémica, estas citoquinas activan el sistema inmunológico, lo que provoca un aumento de la actividad linfocítica en el bazo (Ateuves, s. f.)

Una vez determinado la causa del desbalance en el paciente, se indica llevar al área de cirugía, para realizar la enteroanastomosis inicialmente para corregir la intususcepción, lo cual termina en una enterectomía del 80% del íleon.

El íleon cumple funciones como absorber ciertos nutrientes que no fueron procesados completamente en las porciones anteriores del intestino delgado, como vitaminas (especialmente la vitamina B12) y sales biliares; en el íleon se encuentran estructuras llamadas placas de Peyer, que son importantes para la defensa inmunológica, estas placas ayudan a identificar y combatir microorganismos dañinos presentes en el contenido intestinal (Álvarez et al, 2009). En intestino la Vitamina B12 es expuesta a las proteasas pancreáticas, y se une al factor intrínseco (FI) para formar el complejo vitamina B12-FI; estos complejos son muy resistentes a la digestión, por lo que transitan a través del intestino delgado hasta llegar al íleon, que es el sitio de absorción de la cobalamina, ya que los enterocitos ileales son altamente específicos para esta función y es el sitio en el cuál la cobalamina se absorbe (Gamboa, sf). La malabsorción de cobalamina en perros puede causar signos como diarrea intermitente, inapetencia, mala condición corporal y retraso en el crecimiento, en este caso al hacer la medición de vitamina B12 y ácido fólico los valores obtenidos estaban dentro del rango normal, de lo contrario el paciente hubiera requerido ser suplementado con cianocobalamina para mantener las concentraciones séricas.

Durante la hospitalización se realiza un hemoleucograma con creatinina, urea y BUN, arrojando una leve anemia normocítica normocrómica, esto puede deberse a pérdida sanguínea intraoperatoria o hemodilución por la administración de fluidos durante y después de la cirugía,

además de que la resección extensa del íleon compromete la absorción de vitamina B12, hierro y folatos, esenciales para la eritropoyesis, en el tratamiento del paciente durante la hospitalización se decide instaurar hierro sacarosa 5 mg/kg IV cada 2 días según los resultados mencionados anteriormente, sin embargo, la literatura no reporta indicaciones de instaurar esta terapéutica para casos de anemia normocítica normocrómica, debido a que no es sugerente de un déficit de hierro, sino a una respuesta inflamatoria o pérdida leve de sangre (Cotter, s.f). Sin embargo, si está indicado realizar exámenes de control en los días posteriores para evaluar la evolución de la anemia leve, para este caso se desconoce la razón por la cual los médicos jefes del área de hospitalización deciden no realizar otro examen de control.

El segundo reporte ecográfico reporta a nivel peritoneal presencia de procesos inflamatorios con aumento de ecogenicidad y reactividad a nivel de tejido graso adyacente a asas intestinales, cambios sugerentes con neumoperitoneo leve/moderado. El peritoneo es la membrana que recubre los órganos dentro de la cavidad abdominal, y el neumoperitoneo hace referencia a la presencia de gas libre en la cavidad peritoneal, esto generalmente sugiere que algo ha alterado la integridad de las estructuras abdominales (Kim et al, 2024). En este caso es posible que se introduzca aire en la cavidad abdominal al manipular los órganos durante el procedimiento quirúrgico. Aunque en la mayoría de los casos se trata de aire iatrogénico, es decir, causado por la intervención quirúrgica misma, no es raro que pequeñas cantidades de gas se acumulen en la cavidad peritoneal durante la cirugía (Merck & Co., 2018). De igual forma se debe monitorizar el paciente de forma estricta para detectar posibles complicaciones a tiempo, las cuales en este caso no se presentaron.

Después del alta médica el paciente ha presentado una evolución favorable en sus deposiciones apoyado por el Goma Guar, ha mejorado su condición corporal y actualmente está pendiente la revisión con el área de gastroenterología para realizar los controles pertinentes y evaluar como este tiempo después la absorción de Vitamina B12 y ácido fólico en la zona intervenida quirúrgicamente.

Conclusiones

La patología presentada en este trabajo, no es la más recurrente dentro de las patologías de la clínica diaria. La intususcepción puede confundirse fácilmente con enteritis, cuerpos extraños o neoplasias intestinales, por lo que en casos de diarrea crónica refractaria dentro de la ruta diagnóstica se debe realizar un buen examen físico que permita dar una orientación a dicha ruta, además de recurrir a pruebas diagnósticas especializadas, como estudios radiográficos con medio de contraste y ecografía abdominal, para confirmar el diagnóstico. Siento esta última la técnica más sensible y específica para detectar intususcepción intestinal, superando las limitaciones de los estudios radiográficos convencionales, que pueden no identificar interrupciones parciales de la luz intestinal en ciertas condiciones.

Dentro de las opciones terapéuticas para esta patología, la intervención quirúrgica se establece como la única solución efectiva para resolver una intususcepción intestinal. Sin embargo, también se necesita de un manejo postoperatorio adecuado y multidisciplinario, incluyendo hospitalización, dietas blandas y monitoreo del peristaltismo con ecografías de control, para garantizar la recuperación total del paciente y prevenir complicaciones como la evisceración.

Referencias Bibliográficas

- Álvarez, I., Tendillo, F. y Burzaco, O. (2001). La ventilación artificial en el perro y el gato. *Consulta de difusión veterinaria*, 9 (77), 85-95.
- Bassols, M., Husanovic, E., Lloret Roca, A., & Roura, X. (2003). *Enfermedad intestinal inflamatoria en perros : 58 casos (2000-2003)*. 23(4), 2003.
- Flores M. (2000) —Micronutrición enterall. AMMVEPE. Medicina. 178-179.
- Flores M, Sixto A, Del Moral B. (2010) —Effect of Gastric protection in microenteral nutrition in puppies with gastroenteritisll. Proceedings of the 35th Word Small Animal Veterinary Congress-Geneva, Switzerland.WSAVA/IVIS proceedings.
- Fossum, T. W. (2009). Invaginación. En T. W. Fossum, Cirugía en pequeños animales. Barcelona - España: Elsevier.
- García, M. (2002). Micronutrición enteral. Revista AMMVEPE, 178-179.
- González, M. R., Hernández, J. G., & Pérez, F. A. (2011). *Estudio de intususcepción en perros: Revisión de 45 casos clínicos*. *Revista de Medicina Veterinaria y Zootecnia*, 58(2), 124-130.
- González, M. R., Hernández, J. G., & Pérez, F. A. (2011). *Estudio clínico de intususcepción en perros: Hallazgos en examen físico y diagnóstico*. *Revista de Medicina Veterinaria y Zootecnia*, 58(2), 124-130.
- Hernández, C. (2010). Emergencias gastrointestinales en perros y gatos. *Revista CES Medicina Veterinaria y Zootecnia*, 68-85.
- Hernández, C. (2009). Obstrucciones intestinales en perros y gatos. FEDERACIÓN IBEROAMERICANA DE ASOCIACIONES VETERINARIAS DE ANIMALES DE COMPAÑÍA.

- Jiménez, T. (2016). *Estudio Descriptivo De Registros Ecográficos Abdominales En Perros Tania*.
- Mensack, S. (2010). Microenteral nutrition (Proceedings). Veterinary Healthcare. 1-3.
- Merck & Co., Inc. (2018). *Peritonitis en los perros*. Manual de veterinaria de Merck.
- Nelson, R., & Couto, C. (2020). Linfoma. En R. W.Nelson, & C. Couto, Medicina Interna de Pequeños Animales (págs. 1294 - 1301). España: Elsevier.
- Osorio, A. (2011). Intususcepción cecocólica e invaginación del ciego en un canino: reporte de caso. *Rev. Med. Vet. Zoot*, 58(2), 99–106.
- QUIROZ, M. (2016). Enfermedades De Resolución Quirúrgica Y Sus Técnicas Operatorias Para Intestino Delgado Del Perro. *Favet*.