

Reporte de caso clínico: síndrome- dilatación vólvulo gástrico en paciente canino

Trabajo de grado para optar por el título de Médica Veterinaria

Laura Camila Restrepo Zapata

Asesor

Natalia Uribe Corrales

Médica Veterinaria

Unilasallista Corporación Universitaria

Facultad de Ciencias Agropecuarias

Medicina Veterinaria

Caldas, Antioquia

2024

Contenido

Introducción	8
Objetivos	9
Objetivo general	9
Objetivos específicos.....	9
Marco teórico.....	10
Etiología	10
Fisiopatología.....	11
Alteraciones sistema cardiovascular	13
Alteraciones sistema respiratorio.....	14
Alteraciones sistema gastrointestinal	15
Alteraciones renales	15
Anormalidades ácido-base y del potasio	15
Signos clínicos	17
Diagnóstico	18
Tratamiento médico	21
Fluidoterapia.....	22
Antibioticoterapia	22
Terapia antiarrítmica.....	23
Analgésia y antiinflamatorios.....	24
Intubación orogástrica	25
Descompresión percutánea con aguja (Gastrocentesis)	26

Gastrotomía paracostal (por el flanco) temporal	27
Tratamiento quirúrgico	28
Técnicas quirúrgicas de gastropexia	31
Gastropexia incisional	31
Gastropexia mediante tubo de gastrostomía.....	32
Gastropexia en cinturón	34
Gastropexia circunscostal	36
Tratamiento postquirúrgico	36
Complicaciones cardiovasculares	37
Complicaciones respiratorias	37
Complicaciones gastrointestinales	37
Complicaciones en la coagulación	38
Complicaciones renales	38
Antibioticoterapia.....	38
Marcadores de pronóstico	39
Concentración plasmática de lactato	39
Troponinas	39
11-Deshidrotomboxano B2.....	39
Mioglobina.....	40
Pepsinógeno A.....	40
Inmunorreactividad de la lipasa pancreática canina (cPLI)	40
Proteína C Reactiva	40

Caso clínico	41
Historia clínica.....	41
Anamnesis o motivo de consulta.....	41
Examen clínico.....	41
Lista de problemas.	41
Lista maestra.....	42
Diagnósticos diferenciales.....	42
Plan diagnóstico.....	42
Procedimiento quirúrgico (corrección DVG + gastropexia)	46
Hospitalización postquirúrgica.....	50
Discusión	59
Referencias	61

Lista de figuras

Figura 1. Representación esquemática de los tipos de vólvulo gástrico: (A-A) sobre el eje longitudinal y (B-B) en el eje transversal.	11
Figura 2. Rotación estomacal desplaza píloro ventral a dorsal.	12
Figura 3. Radiografía LD en un perro con DVG.....	19
Figura 4. Radiografía LD (A) y DV (B) de un canino después de descomprimir estómago.	20
Figura 5. Imagen de un electrocardiograma en un paciente con DVG	21
Figura 6. Lavado gástrico en canino con DGV.	25
Figura 7. Flanco derecho de un canino previamente preparado con tricotomía y antisepsia, con una aguja 16G insertada.	27
Figura 8. Imagen intraoperatoria al realizar la laparotomía por línea media en un animal con DVG.....	28
Figura 9. Desplazamiento del píloro de izquierda a derecha.....	29
Figura 10 . Secuencia de realización intraoperatoria de gastropexia incisional.	31
Figura 11. Secuencia de gastropexia mediante tubo de gastrostomía	33
Figura 12 . Secuencia de gastropexia en cinturón.....	34
Figura 13. Vista L-L izquierda del paciente en el hospital veterinario.....	42
Figura 14. Vista L-L derecha del paciente en el hospital veterinario.	43
Figura 15. Vista DV del paciente en el hospital veterinario.	44
Figura 16. Secuencia intraoperatoria de corrección de DVG + gastropexia del paciente Morgan.	47
Figura 17. Ecografía	55

Figura 18.....	56
Figura 19.....	58

Lista de tablas

Tabla 1 Resumen de las alteraciones ácido-base y electrolíticas en la GDV.	16
Tabla 2. Dosis de suplementación de potasio en suero en función del grado de hipokalemia.....	23
Tabla 3. Perfil prequirúrgico Morgan.....	45
Tabla 4. Perfil postquirúrgico paciente Morgan.....	51

Introducción

“La dilatación-vólvulo gástrico (DVG) es una alteración aguda que amenaza la vida del animal y que se considera una urgencia médica y quirúrgica. El diagnóstico y tratamiento precoz son esenciales para que se pueda resolver con éxito” (Birchard & Sherding, 2002). Afecta principalmente razas de perros grandes, sobre todo los que poseen una conformación de tórax largo y profundo, por ejemplo, Gran Danés, Akita, Bloodhound, Pointer, Pastor Alemán, Mastín Napolitano, Setter Irlandés y Weimaraner (Yepes, 2018).

El SDVG se da por una sobre distensión y mal posicionamiento del estómago, donde en primera instancia se evidencia una dilatación seguida de una torsión (vólvulo), donde el estómago realiza un giro sobre su propio eje, pudiendo ser desde 90 – 360° (Valle Oliveira, Dias Angelo, & Borges da Silva, 2020), afectando así a órganos como el bazo y vasculatura importante como vena porta y vena cava caudal.

El cuadro puede darse de forma aguda donde se pueden observar en el inicio vómitos productivos, sucedidos de vómitos improductivos y arcadas. La forma crónica, en el cual la sintomatología es poco específica y llamativa (Carrillo et al. 2016).

Palabras clave: canino, urgencia, cirugía, dilatación, vólvulo.

Objetivos

Objetivo general

Aplicar los conocimientos, habilidades y capacidades adquiridas en el ámbito práctico durante la estancia en el hospital veterinario CATDOG.

Objetivos específicos

- Realizar una completa y adecuada revisión bibliográfica sobre el síndrome de dilatación vólvulo gástrico.
- Describir la etiología, fisiopatología, ayudas diagnósticas y terapéutica del síndrome de dilatación vólvulo gástrico.
- Asociar los hallazgos encontrados en la revisión bibliográfica con el caso clínico.

Marco teórico

La dilatación y vólvulo gástrico (GDV) es un síndrome frecuente en perros de razas grandes, cuya etiología es multifactorial y se considera de carácter urgente. Se caracteriza por ser un cuadro agudo en el que se produce la acumulación anormal de gas (dilatación), que puede complicarse con la rotación del estómago (vólvulo) sobre su eje mesentérico. Esto producirá la aparición aguda de numerosos cambios fisiopatológicos que serán responsables de la gran mortalidad asociada a esta patología (Williams & Niles, 2012).

Etiología

Existen multitud de factores, tanto ambientales como del huésped, implicados en la GDV. Estos incluyen la raza, edad, sexo, conformación torácica, dieta, estrés y patrones de ejercicio. (Glickman et al., 1994; Elwood, 1998).

La edad de presentación más común es en animales adultos o geriátricos, aunque puede manifestarse desde los 10 meses hasta los 14 años edad, sin que existan diferencias en función del sexo (Carrillo, 2016).

Retraso en el vaciado gástrico, disminución en la motilidad del estómago, disminución en la liberación de gastrina, laxitud del ligamento hepatogástrico, sobrealimentación, ejercicio posprandial y dietas altas en grasas, aceites, cereales hace que se genere una fermentación bacteriana y por ende mayor acumulo de gas.

Cuerpos extraños, sobre todo ubicadas en estómago y esófago. (Hernández, 2010, Carrillo et al. 2016 y Valle et al. 2020)

Riesgos mayores: razas grandes y gigantes, perros de tórax profundo, historia de esplenomegalia o esplenectomía previa, aerofagia o ingestión de comida sin masticar, comer

de un recipiente bajo, comer una vez al día, perros con parientes que han sufrido GDV, alimentación con bolas de pienso pequeñas (<30mm de diámetro) (Williams & Niles, 2012).

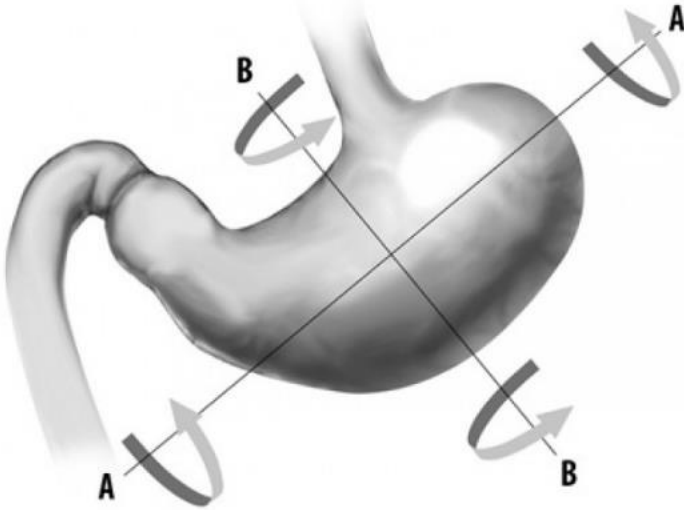
Riesgos menores: perros alegres, perros que comen restos de comida humana, comer más de una vez al día, alimentación con bolas de pienso grandes (>30mm de diámetro) (Williams & Niles, 2012).

Otro factor que en ocasiones ha sido asociado a su presentación es la existencia de una esplenectomía previa, aunque existe controversia entre los autores, no encontrándose asociación alguna en ciertos trabajos. Sin embargo, en un reciente estudio de Sator y colaboradores (2013) se recomienda realizar siempre una gastropexia profiláctica a pacientes con alto riesgo de padecer DVG, que sean sometidos a esplenectomía, con el objetivo de evitar el vólvulo gástrico. Otros trabajos han asociado la DVG a la presencia de hernia de hiato y de cuerpos extraños en el estómago (Carrillo, 2016).

Fisiopatología

Se han realizado estudios para confirmar qué se produce primero durante el desarrollo de la DVG: si la distensión abdominal o la rotación gástrica. Sin embargo, aún no está claro si el proceso es debido a la dilatación, y posteriormente el estómago rota; o, por el contrario, si primero rota y debido a ello se dilata, dado que ambos procesos pueden ocurrir por separado (Carrillo, 2016).

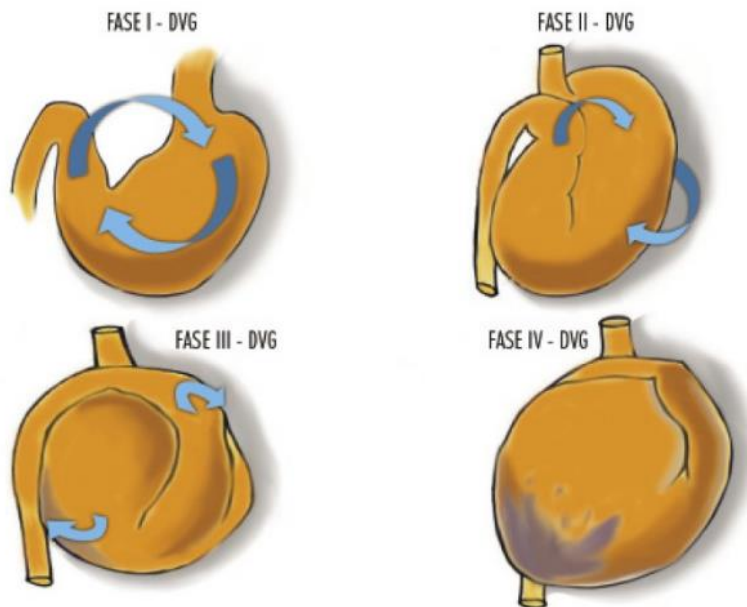
Figura 1. *Representación esquemática de los tipos de vólvulo gástrico: (A-A) sobre el eje longitudinal y (B-B) en el eje transversal.*



Nota: Figura tomada de Carrillo (Carrillo, 2016)

En la especie canina, la rotación más comúnmente presentada es sobre el eje transversal del estómago, produciéndose un desplazamiento del píloro y duodeno proximal primero hacia ventral y, a continuación, cranealmente, cambiando la posición del píloro de ventral y en el lado derecho, hacia una localización dorsal y en el lado izquierdo del animal, provocando el plegamiento del estómago. Esta rotación, generalmente, es de 220° a 270° , aunque puede llegar a ser de 360° .

Figura 2. *Rotación estomacal desplaza píloro ventral a dorsal.*



Nota: Esquema de la rotación del estómago sobre su eje transversal, observándose un desplazamiento del píloro y duodeno proximal hacia ventral y craneal (Fase I y II) y produciéndose un cambio de posición del píloro a una localización dorsal y hacia el lado izquierdo del animal (Fase III y IV)

Nota: Tomada de (Carrillo, 2016)

El mal posicionamiento del estómago genera oclusión en el píloro y el cardias que en conjunto con la fermentación bacteriana va generar la distensión gástrica. Cuando ocurre dilatación sin torsión (vólvulo) la presión excesiva que se ejerce por el gas que se acumula es lo que va impedir la apertura del cardias y la dificultad para realizar el eructo.

Alteraciones sistema cardiovascular

La distensión gástrica que se está presentando lleva a un aumento de la presión intraabdominal (PIA), se genera compresión de la vena porta y vena cava caudal,

disminuyendo el retorno venoso hacia el corazón, el gasto cardiaco y la presión arterial sistémica. Debido a la compresión de la vena porta se genera edema y congestión del tracto gastrointestinal disminuye a su vez el volumen vascular y compromete la microcirculación visceral que lleva hipoxia tisular.

Por otro lado, el páncreas como consecuencia de la hipoxia, libera factores depresores del miocardio que, en conjunto con la isquemia, la liberación de radicales libres produce isquemia del miocardio, disminución de la contractibilidad cardiaca y aparición de arritmias comprometiendo la función cardiaca.

La hipovolemia hace que las glándulas adrenales liberen catecolaminas produciendo vasoconstricción para intentar compensar el flujo sanguíneo hacia órganos vitales como los riñones y el cerebro. A su vez las catecolaminas aumentan la frecuencia cardiaca y junto con la vasoconstricción severa lleva a una mayor demanda de oxígeno por parte del miocardio, aumentando el estado isquémico, la reducción del gasto cardiaco y la perfusión coronario dando como resultado la aparición de zonas de necrosis, isquemia subendocárdica y arritmias.

La taquicardia ventricular se presenta con mayor frecuencia en los caninos (40%), aunque la fibrilación atrial y la taquicardia supraventricular también han sido descritas en estos pacientes. (Carrillo, 2016)

Alteraciones sistema respiratorio

El primer efecto de la distensión del estómago sobre el aparato respiratorio se debe a la presión que este ejerce sobre el diafragma, reduciendo su movimiento y, por consiguiente, reduciendo la capacidad funcional residual de los pulmones. Esto causará hipoventilación alveolar que se traducirá en un desajuste en la ventilación/perfusión e hipoxemia arterial a

medida que la disfunción respiratoria empeora. El consiguiente aumento en la presión parcial de dióxido de carbono (pCO₂) producirá acidosis respiratoria con compromiso del estado ácido base del paciente (Williams & Niles, 2012).

Alteraciones sistema gastrointestinal

La necrosis gástrica se produce debido a la torsión, oclusión y avulsión de las arterias gástricas cortas que irrigan la curvatura mayor y el fundus del estómago. Esto conduce a isquemia, que generalmente avanza a necrosis con el posible riesgo de perforación y pérdida del contenido gástrico (Williams & Niles, 2012). A su vez favorece la translocación bacteriana aumentando la permeabilidad y generando endotoxemia, todo ello contribuye al desarrollo de un estado de shock séptico que produce un daño sobre las membranas celulares, activación de la cascada de la coagulación, activación de las plaquetas y aumento de la permeabilidad vascular, siendo los riñones y el hígado los órganos más dañados (Carrillo, 2016).

Durante la torsión, el bazo también rota junto con la curvatura mayor del estómago, pudiendo producirse infartos y necrosis esplénica debido al compromiso de los vasos esplénicos.

Alteraciones renales

El daño renal se ve altamente afectado debido a la hipoperfusión, que a su vez genera una disminución en la tasa de filtración glomerular la cual se va a manifestar con una oliguria pre-renal y, por último, en casos más avanzados oliguria.

Anormalidades ácido-base y del potasio

Los problemas acido-base y electrolíticos durante la GDV son multifactoriales, presentándose como una combinación de los problemas isquémicos, y del desajuste en la ventilación/perfusión. Es importante monitorizar los niveles de potasio, así como el estado

ácido-base del paciente durante el tratamiento, ya que pueden modificarse rápidamente. Si la monitorización no es posible se debe administrar grandes volúmenes de fluidos intravenosos con bajo contenido de potasio. (Williams & Niles, 2012).

Se observan, además, alteraciones como el incremento del lactato (debido al aumento del metabolismo anaeróbico), la liberación de endotoxinas, acidosis metabólica, alcalosis metabólica hipoclorémica y/o acidosis respiratoria. Debido a la aparición de desórdenes opuestos, el pH puede ser normal. También se observan alteraciones electrolíticas como hipokalemia (por diferentes mecanismos), daños renales y hepáticos por hipoperfusión, así como la instauración de una coagulación intravascular diseminada (Carrillo, 2016).

Tabla 1

Resumen de las alteraciones ácido-base y electrolíticas en la GDV.

Problema	Causa	Efecto
Hipoxia celular	Aumento del ácido láctico	Acidosis metabólica
Endotoxinas	Aumento del ácido láctico	Acidosis metabólica
Pobre perfusión de hígado/riñón	Disminución en el reciclaje del lactato	Aumento de la acidosis metabólica
Desajuste en la ventilación/perfusión	Aumento del pCO ₂ Grandes cantidades de iones de hidrógeno (H ⁺) perdidos en el lumen	Acidosis respiratoria Alcalosis metabólica

Perdida intracelular compensatoria de H ⁺	Iones de potasio (K ⁺) perdidos en el líquido extracelular	Hipercalemia (esto puede ser un problema menor, debido a que la pérdida de lactato intracelular puede minimizar el movimiento de K ⁺ desde las células).
GD con éxtasis de líquido	Iones de K ⁺ perdidos en el lumen	Hipocalemia
Perfusión renal reducida	Activación del sistema renina-angiotensina	Reabsorción de sodio con pérdida de K ⁺ en orina (Esto ayuda a compensar la hipercalemia).

Nota: Tomado de Williams, J. M., & Niles, J. D. (2012). Manual de cirugía abdominal en pequeños animales. Barcelona: Lexus.

Signos clínicos

Los signos clínicos pueden variar dependiendo del grado de distensión y de la presencia de vólvulo, además pueden no ser paralelos al grado de daño gástrico o esplénico.

- Arcadas
- Vómito no productivo
- Distensión abdominal craneal
- Dolor abdominal, hiper-resonante a la percusión
- Disnea, taquipnea

- Hipersalivación
- Colapso circulatorio (pulso periférico débil y taquicardia)
- Hipotensión, mucosas secas y pirexia (a medida que progresa el shock)
- En el shock no compensado puede presentarse bradicardia, pulso débil, tiempo de llenado capilar lento, mucosas pálidas e hipotermia.
- Obnubilación, depresión
- Arritmias cardiacas.

Diagnóstico

Se basa principalmente en la anamnesis, examen clínico y sintomatología, donde se puede observar abdomen distendido, dolor marcado a la palpación, vómitos improductivos, sialorrea y en casos avanzados, puede presentarse depresión, postración y obnubilación.

El pronóstico varía según el estado de la patología y el actuar rápidamente tanto de propietarios como de médicos.

El tratamiento de emergencia cuando se sospeche de GDV no debe retrasarse a la espera de la realización y los resultados de las pruebas complementarias, ya que estos son útiles para el manejo, pero no alteran la necesidad de estabilizar al paciente (Williams & Niles, 2012).

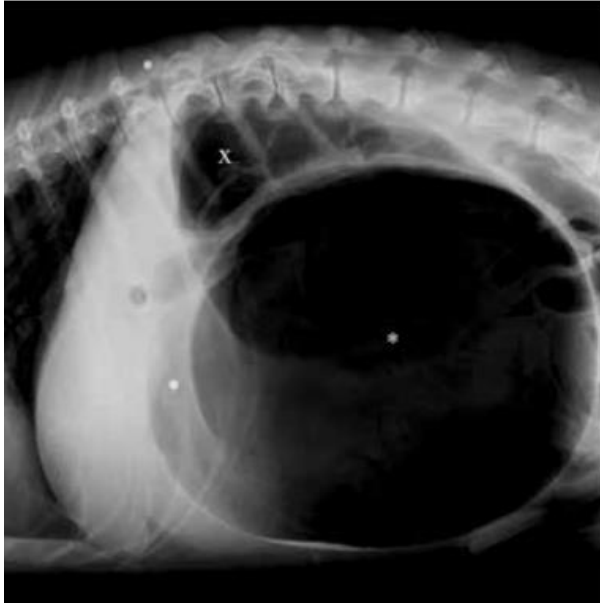- Hemoleucograma: leucograma de estrés, trombocitopenia y hemoconcentración.
- Bioquímica: hipokalemia, azotemia, aumento de la ALT, aumento en bilirrubina total (debido al daño hepatocelular secundario a la hipoxia y por estasis biliar), aumento en la urea y creatinina (por la hipotensión).

- Gasometría: hipokalemia, aumento o disminución del pH, aumento PaCO₂.
- Tiempos de coagulación: aumento o disminución de PT, TPT y activación del complemento.

Se han descrito diferentes marcadores de necrosis gástrica, medibles previamente a la cirugía, como son los productos de la degradación de la fibrina, la antitrombina III, el tiempo parcial de tromboplastina y la concentración de lactato. En pacientes con DVG que presentan una concentración de lactato menor de 6 mmol/L, el porcentaje de supervivencia es de un 99%; cuando la concentración es mayor de 6 mmol/L es indicativo de la existencia de necrosis gástrica, describiéndose que si dicha concentración se encuentra entre 6-9 mmol/L el porcentaje de supervivencia del paciente es del 90%; y a concentraciones mayores de 9 mmol/L, este porcentaje disminuye al 54%, según recientes estudios (Carrillo, 2016).

La radiografía es una ayuda diagnóstica de gran utilidad, pero no esencial nos permite confirmar y diferenciar la dilatación gástrica simple de la DVG. Antes de realizar el estudio radiográfico se debe descomprimir el abdomen por medio de un trocar o una sonda orogástrica. La radiografía debe realizarse en decúbito lateral derecho. Cuando el vólvulo se produce por la rotación sobre el eje transversal del estómago, se observa una imagen de bicompartimentación debido a la acumulación de aire en el píloro y el fundus (Fig. 4). Cuando la DVG es debida al giro sobre el eje longitudinal, se puede visualizar el estómago desplazado caudalmente y el fundus localizado en el lado derecho (Fig. 5). (Carrillo, 2016).

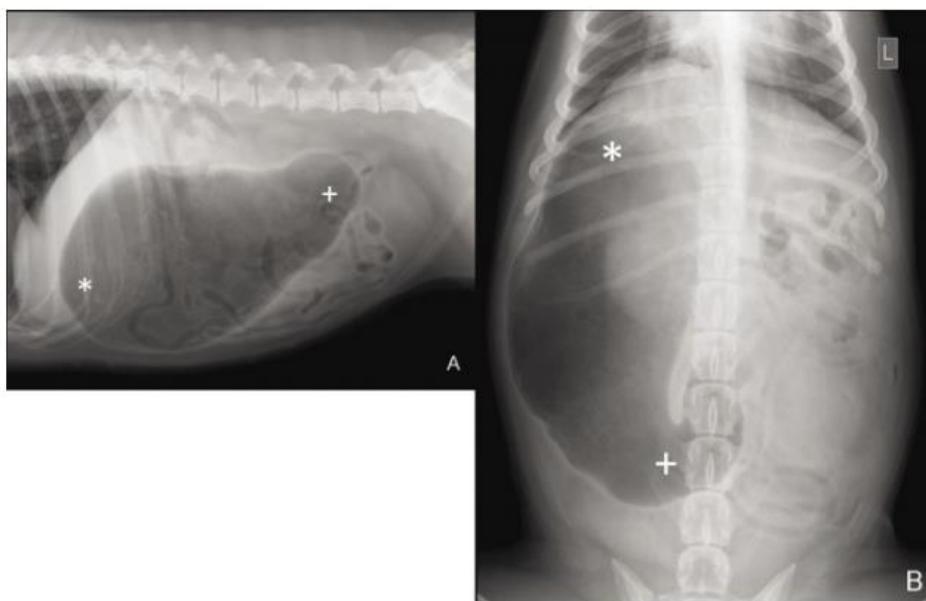
Figura 3. *Radiografía LD en un perro con DVG*



Nota: se visualiza una gran distensión gástrica y el signo de bicompartimentación, indicativo de vólvulo gástrico sobre el eje transversal, observándose el antro pilórico dorsalmente (x) y el fundus ventral (*).

Nota: Figura tomada de Carrillo (Carrillo, 2016)

Figura 4. Radiografía LD (A) y DV (B) de un canino después de descomprimir estómago.



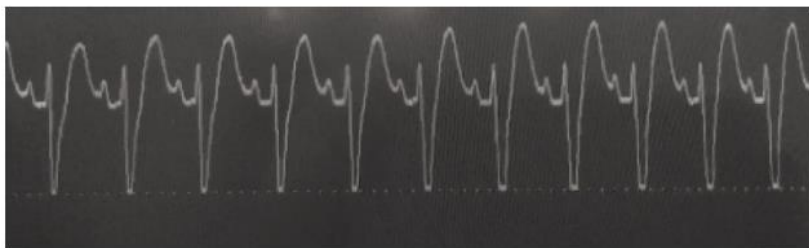
Nota: En DVG por rotación sobre el eje longitudinal, donde puede visualizarse la lateralización del fundus (*) hacia la derecha y el desplazamiento caudal del antro pilórico (+).

Nota: Tomada de (Carrillo, 2016).

Las radiografías deben analizarse cuidadosamente en busca de aire libre en el abdomen, excepto que se haya fugado al momento de realizar la gastrocentesis (descompresión), por el contrario, la presencia de aire libre indica rotura gástrica y su mortalidad puede ser mucho más alta.

- Electrocardiograma (arritmias cardiacas)

Figura 5. *Imagen de un electrocardiograma en un paciente con DVG*



Nota: se observa taquicardia ventricular caracterizada por una ausencia de ondas P (o, si se ven, no siempre preceden inmediatamente a un QRS) y anchos complejos QRS.

Nota: Tomado de (Carrillo, 2016).

Tratamiento médico

Esta patología se considera de manejo médico de urgencia el cual se centra en la estabilización hemodinámica del paciente y en la descompresión gástrica, con el objetivo de estabilizarlo antes de la cirugía. La oxigenoterapia es primordial en este tipo de pacientes,

así como la administración de una analgesia multimodal y antibioticoterapia prequirúrgica de amplio espectro.

Fluidoterapia

El objetivo de la terapia de fluidos es restaurar la circulación y mejorar la perfusión hacia los órganos y tejidos. Se puede administrar rápidamente si se tienen 2 accesos venosos con catéteres de gran calibre en venas cefálicas o yugulares.

El tratamiento debe iniciar con un bolo de cristaloides 90ml/kg/h, monitorizar la respuesta y reducir según necesidad; se puede administrar en conjunto con coloides (10-20ml/kg) ya que estos nos ayudarán a aumentar la presión oncótica. En ocasiones, también puede ser necesaria la combinación con fluidos hipertónicos (5 ml/kg). La respuesta al tratamiento se evidenciará mediante los cambios en la frecuencia cardiaca, la frecuencia y calidad del pulso y la frecuencia respiratoria. Durante el empleo de grandes volúmenes de fluidos es imprescindible valorar la producción de orina que deberá producirse a un ratio de 0,5-1ml/kg/h.

Si la respuesta a la fluidoterapia es ineficaz deberá considerarse la administración de inotrópicos positivos que ayudan a aumentar la contractibilidad y gasto cardiaco como dopamina (2-4 $\mu\text{g}/\text{kg}/\text{min}$) o dobutamina 2-6 $\mu\text{g}/\text{kg}/\text{min}$) vía intravenosa (IV) (Williams & Niles, 2012). Como última opción, en caso de no obtener respuesta con este tratamiento, se pueden administrar vasopresores para corregir el desequilibrio cardiovascular, del tipo epinefrina (0,05 $\mu\text{g}/\text{kg}/\text{min}$; IV en infusión continua) o norepinefrina (0,1–2 $\mu\text{g}/\text{kg}/\text{min}$; IV en infusión continua). (Carrillo, 2016).

Antibioticoterapia

Los antibióticos endovenosos benefician la reducción de la incidencia de la endotoxemia. Se debe considerar que el antibiótico pueda administrarse vía IV, sea

bactericida y de amplio espectro, por ejemplo, amoxicilina/clavulánico a dosis de 15-25mg/kg y cefazolina 20mg/kg cada 8 horas.

Terapia antiarrítmica

Los medicamentos antiarrítmicos están indicados si las contracciones ventriculares prematuras como la taquicardia ventricular interfieren en el gasto cardiaco. Si aparecen más de 20 CVPs seguidos, si la taquicardia ventricular es evidente, si la calidad del pulso periférico es pobre, el tratamiento deberá ser instaurado:

- Administrar bolos lentos de lidocaína IV (2-4mg/kg) repetidos si el ritmo sinusal no aparece (hasta un máximo de 8mg/kg).
- Administrar una infusión continua de lidocaína (25-75 µg/kg/min) para mantener un ritmo normal.
- Monitorizar el paciente en busca de signos de toxicidad por la lidocaína como temblores musculares, vomito y convulsiones. (Williams & Niles, 2012).

Se debe realizar medición de potasio antes de la administración de lidocaína, si el paciente está hipokalémico este fármaco será inefectivo y solo debe utilizarse lidocaína sin epinefrina. (Williams & Niles, 2012).

Tabla 2. Dosis de suplementación de potasio en suero en función del grado de hipokalemia

Potasio sérico (mEq/L)	Complemento de potasio (mEq/L)
4-5.5	20

3-3.9	28
2.5-2.9	32
< o igual a 2.5	40

Nota: (Carrillo et al. 2016).

En casos severos de acidosis se puede corregir con el uso de bicarbonato por vía intravenosa (0,3 x peso corporal (Kg) x déficit de base), la administración debe ser lenta y empezar con 1/3 de la dosis calculada y realizar gasometrías de control. Cabe recordar que el pH sanguíneo oscila entre 6.85 a 7.8 (Bradley G, 2014).

Analgesia y antiinflamatorios

En cuanto a los corticoides autores como (Williams & Niles, 2012) mencionan que no se ha determinado la utilidad de estos medicamentos en el DGV, ya que suprimen el sistema inmune y esto podría predisponer a la aparición de úlceras gástricas. Si se administrara el ideal sería el succinato de metil-prednisolona 30mg/kg vía IV durante 5-10min. Por otro lado, debido al estado de shock que se presenta los AINEs no deberían emplearse, pues se agravaría el daño renal por la hipoperfusión. Sin embargo, se ha demostrado que el flunixin meglumine a una dosis de 2,2 mg/kg IV tiene un efecto protector frente a las endotoxinas. También se puede administrar vitamina E (400 UI PO BID) y N- Acetilcisteína (70 mg/kg).

La administración de fármacos quelantes de radicales libres como la deferoxamina y el alopurinol han demostrado ser útiles en la DGV, aunque no hay evidencias de que su uso sea beneficioso en la clínica.

Intubación orogástrica

Se debe usar una sonda de gran calibre, flexible y con fenestraciones en el extremo distal, antes del procedimiento se medirá y marcará la longitud a ser introducida desde la entrada de la cavidad oral con el fin de disminuir el riesgo de rotura de la pared gástrica ya comprometida, no debe sobrepasar el 11 EIC. El animal debe estar en decúbito esternal o lateral. La sedación debe evitarse con el fin de no agravar la hipotensión y la estabilidad hemodinámica del paciente. En caso de ser necesario se podría usar una combinación de fentanilo (1-2 $\mu\text{g}/\text{kg}/\text{IV}$) con diazepam (0,1-0,2 $\text{mg}/\text{kg}/\text{IV}$), o con midazolam (0,1–0,25 $\text{mg}/\text{kg}/\text{IV}$), y en las ocasiones que necesitemos un plano más profundo puede administrarse propofol (2–4 mg/kg) a dosis efecto (Carrillo et al. 2016).

Debe tenerse especial cuidado en no ser muy traumático en el momento de pasar el tubo, ya que podemos lacerar la pared esofágica o gástrica. Si el tubo no ingresa se puede realizar una descompresión percutánea con aguja (disminuye la presión de la unión gastroesofágica) y posteriormente realizar otro intento. Una vez se introduzca la sonda se realizará un lavado gástrico de todo tipo de contenido (líquido, sólido o gas) con grandes volúmenes de SSF 0.9% o lactato de Ringer atemperadas.

Figura 6. *Lavado gástrico en canino con DGV.*



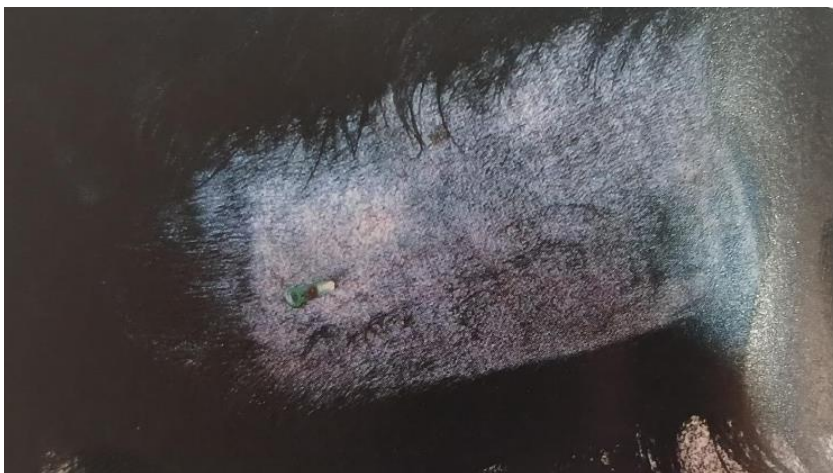Nota: Williams, J. M., & Niles, J. D. (2012). *Manual de cirugía abdominal en pequeños animales*. Barcelona: Lexus.

Descompresión percutánea con aguja (Gastrocentesis)

Es una técnica útil para disminuir la distensión gástrica y favorecer la introducción de la sonda orogástrica. La aguja atraviesa la piel y la pared abdominal, localizando la zona con mayor timpanismo mediante la percusión del abdomen. Si el sonido no es claro o la palpación es firme, es probable que el bazo esté posicionado entre el estómago y la pared abdominal.

Una vez identificada el área donde realizar la descompresión, de manera rápida se realiza la tricotomía y la antisepsia de la zona (Carrillo et al. 2016). Si después de realizar la punción para descomprimir la sonda no ingresa, se deberá realizar una gastrotomía temporal por el flanco.

Figura 7. Flanco derecho de un canino previamente preparado con tricotomía y antisepsia, con una aguja 16G insertada.



Nota: Williams, J. M., & Niles, J. D. (2012). *Manual de cirugía abdominal en pequeños animales*. Barcelona: Lexus.

Gastrotomía paracostal (por el flanco) temporal

Se debe realizar la antisepsia de la zona del flanco derecho e infiltrar lidocaína al 2%. Se realiza una incisión de 8-10cm a través de la piel y tejido subcutáneo, los músculos abdominales se separan mediante disección roma hasta llegar a la cavidad abdominal y ubicar el estómago. Se realizan varios puntos de tracción con nylon monofilamento o polipropileno 2-0 en el estómago para exteriorizarlo. Realizar sutura continua con nylon monofilamento o material absorbible 2-0 para anclar el estómago a la herida de la piel con el fin de prevenir la contaminación de la cavidad abdominal con contenido gástrico durante la gastrotomía. Realizar una incisión perforante en el estómago, para descomprimir. Insertar un tubo para realizar lavados. La incisión debe realizarse mínimo a 2 cm de la piel para prevenir el riesgo de rotura de la pared gástrica (Williams & Niles, 2012).

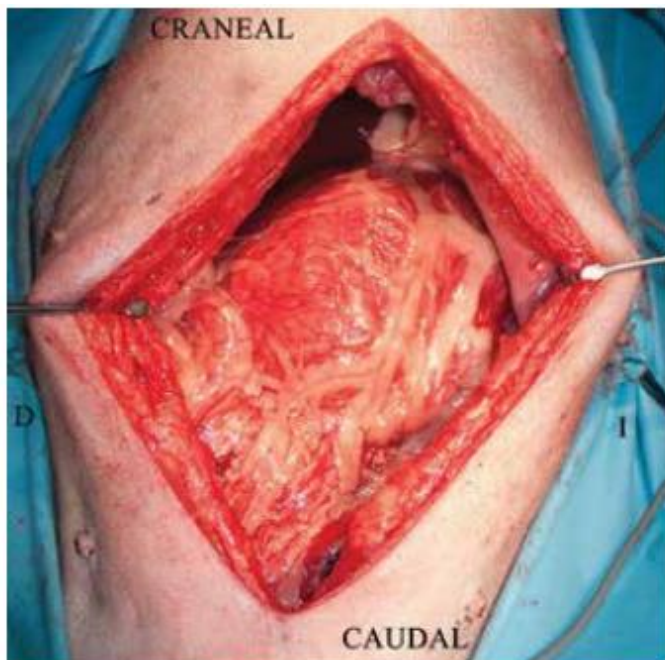
Tratamiento quirúrgico

La laparotomía exploratoria está indicada en todos los casos de DG y DVG, pero no se recomienda realizar hasta estabilizar al paciente y no compensará un mal manejo del estado de shock.

El fin de realizar la cirugía es retornar el estómago a su posición original, evaluar la viabilidad gástrica y esplénica, eliminar el tejido isquémico y necrótico que esté presente, y crear una adhesión permanente entre el antro pilórico y la pared abdominal retrocostal derecha (gastropexia) para evitar la recidiva de la torsión (Carrillo et al. 2016). Si es necesario también se realizará gastrectomía de las zonas inviábiles y esplenectomía en casos de infartos, necrosis o isquemia.

Se inicia la laparotomía exploratoria al momento en que el paciente esté en un plano anestésico ideal con monitorización de los signos vitales, oxigenoterapia y fluidos adecuados. Se realiza una incisión sobre la línea media ventral del abdomen y se determina la dirección de la rotación del estómago. Si se observa el omento mayor cubriendo el estómago, indica rotación. El estómago deberá reposicionarse con mucho cuidado para evitar perforación de áreas desvitalizadas.

Figura 8. *Imagen intraoperatoria al realizar la laparotomía por línea media en un animal con DVG*

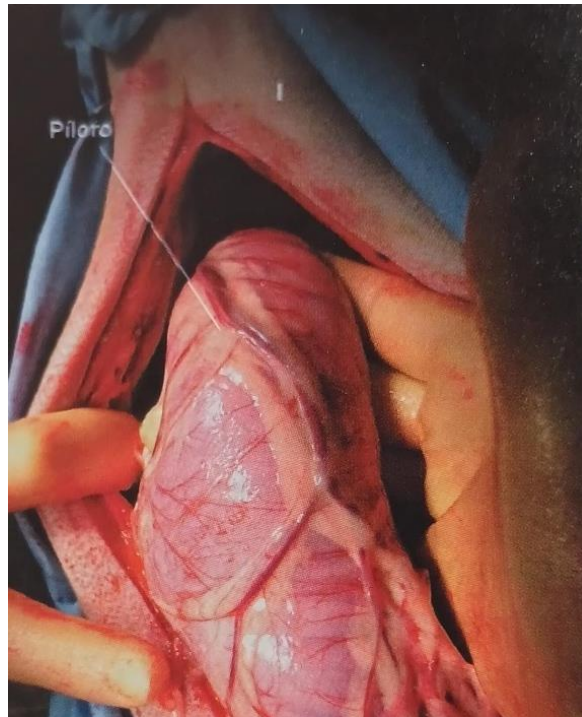


Nota: se visualiza el omento cubriendo el estómago, signo indicativo de la presencia de torsión gástrica (Imagen cedida por Manuel Jiménez Peláez).

Nota: Tomado de (Carrillo, 2016).

Se debe identificar el antro pilórico, debido a la torsión se encontrará en la porción craneal izquierda de la cavidad abdominal, y será desplazado hacia la derecha, mientras que el fundus deberá ser empujado hacia arriba y a la izquierda. Si es necesario se descomprime más el estómago para mejor manipulación.

Figura 9. *Desplazamiento del píloro de izquierda a derecha.*



Nota: Williams, J. M., & Niles, J. D. (2012). *Manual de cirugía abdominal en pequeños animales*. Barcelona: Lexus.

La curvatura mayor del estómago y el fundus son las zonas más predispuestas a sufrir isquemia debido a la frecuente ruptura de los vasos gástricos cortos procedentes de los vasos esplénicos y a la severa dilatación gástrica, que contribuye a la necrosis de esta zona y deberá considerarse la realización de una gastrectomía parcial. Otra alternativa es la invaginación gástrica que consiste en invertir las zonas desvitalizadas del fundus y el cuerpo hacia el interior del lumen gástrico y se suturan con material absorbible mediante un patrón continuo de Lembert, los jugos gástricos serán los encargados de digerir estos tejidos. Tanto la resección como la invaginación gástrica tienen una elevada morbilidad y mortalidad (Carrillo, 2016).

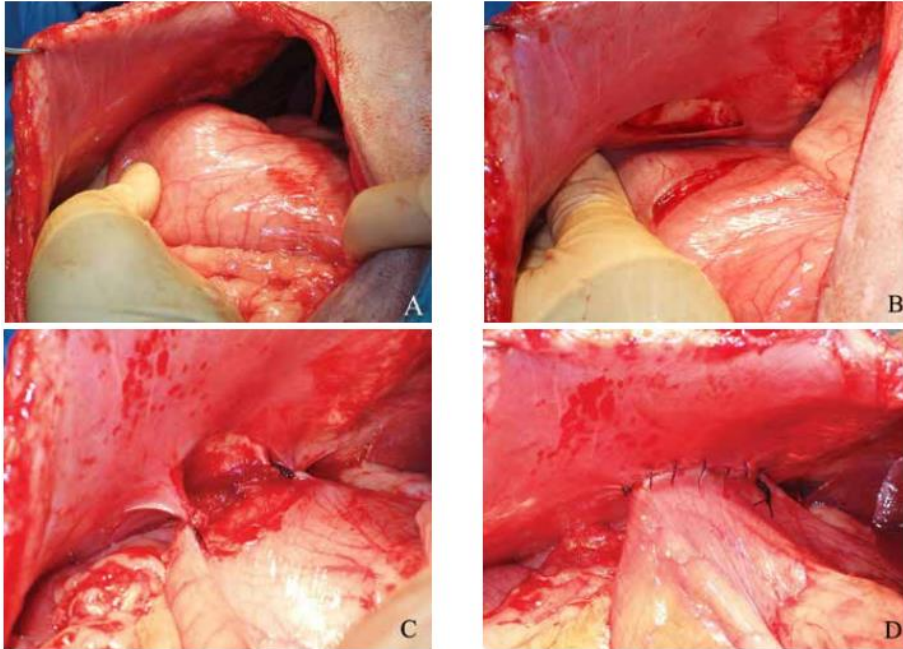
Técnicas quirúrgicas de gastropexia

Gastropexia incisional

Permite la cicatrización de los márgenes de las incisiones realizadas en la pared abdominal y la incisión seromusculares del antro pilórico. Debe realizarse caudal a la última costilla y teniendo en cuenta la posición fisiológica del estómago.

Se realiza una incisión de 4-5cm en las capas serosa y muscular de antro pilórico (no se debe incidir hasta la mucosa), antes de realizar la otra incisión en el peritoneo del músculo transverso del abdomen, se debe aproximar el antro pilórico a la pared lateral derecha del abdomen, para determinar la zona donde incidir. Se realiza la incisión en la pared del abdomen de la misma longitud que se realizó en el estómago. Los márgenes se suturan juntos mediante material de sutura monofilamento absorbible 2-0 o 3-0. Primero se suturan ambas incisiones craneales y posteriormente ambas caudales. Se recomienda omentalizar la zona donde se realizó la gastropexia.

Figura 10 .*Secuencia de realización intraoperatoria de gastropexia incisional.*



Nota: A. Localizar en la pared abdominal derecha la zona donde realizar la gastropexia, aproximadamente a 2-3 cm caudalmente a la última costilla y aproximar la zona del antro pilórico, para confirmar que la posición de la gastropexia es anatómicamente correcta. B. Realizar una incisión de unos 4 cm sobre la serosa de la pared abdominal y del estómago en su porción cercana al antro pilórico. C y D. Realizar la sutura de ambos bordes de la incisión por independiente, con un patrón de sutura continuo simple (Imágenes cedidas por Manuel Jiménez Peláez).

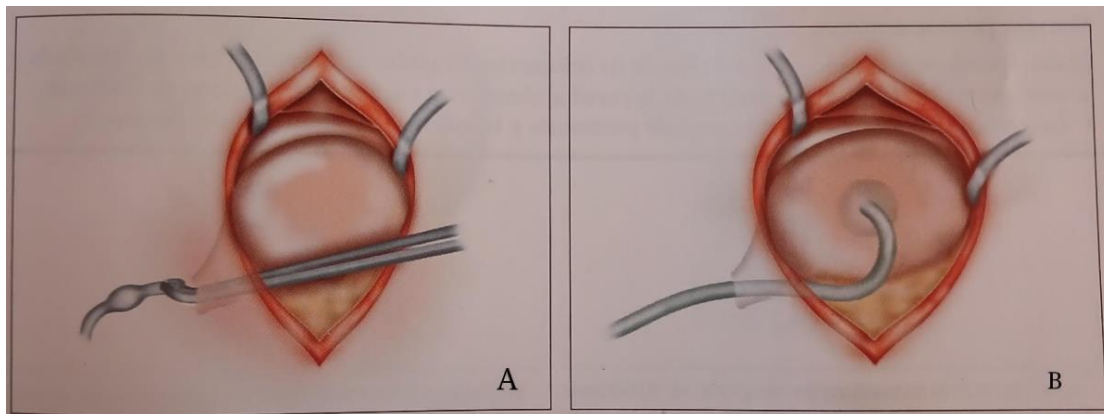
Nota: Tomado de (Carrillo, 2016).

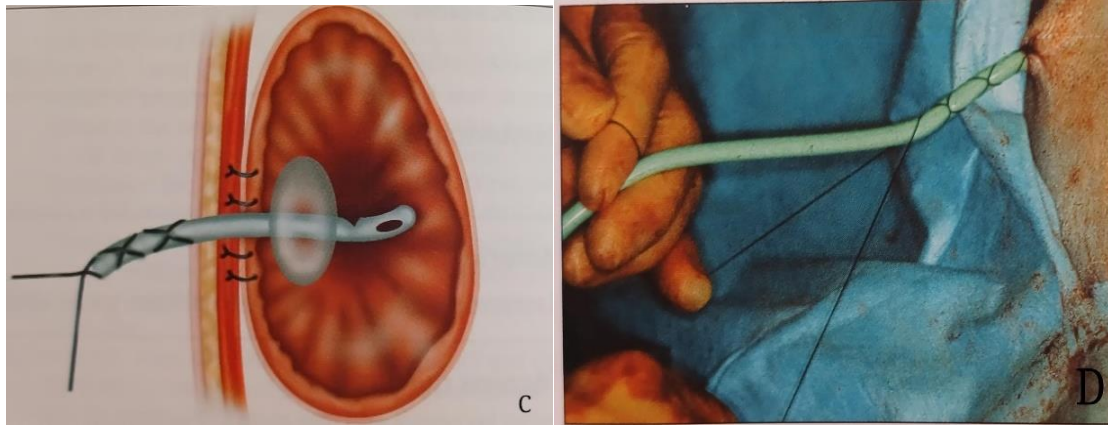
Gastropexia mediante tubo de gastrostomía

Esta técnica tiene la ventaja de ser rápida y de permitir la descompresión gástrica postquirúrgica. Se recomienda tras haber realizado una resección gástrica, pero se asocia a una mayor morbilidad y mayor tiempo en el área de hospitalización.

Se realiza una incisión que penetre la piel, lateral a la herida de la laparotomía exploratoria y caudal a la última costilla, se debe crear un túnel subcutáneo mediante disección roma. Luego se pasa una sonda Foley por el túnel hacia el interior de la cavidad abdominal. Se debe colocar antes una sutura en bolsa de tabaco con material absorbible 2-0 o 3-0 en la pared del antro pilórico. Se realiza una incisión perforante hacia el lumen gástrico en el centro de la sutura. Se introduce la sonda hacia el interior del estómago, se infla el balón, se aprieta y anuda la sutura. También se debe omentalizar la sonda Foley. Se aplica tracción sobre la sonda para que el antro pilórico quede en íntimo contacto con la pared abdominal y se sutura con material absorbible la serosa gástrica a la pared abdominal. Se fija la sonda Foley con un nudo chino y se cierra la laparotomía con un cierre rutinario.

Figura 11. *Secuencia de gastropexia mediante tubo de gastrostomía*





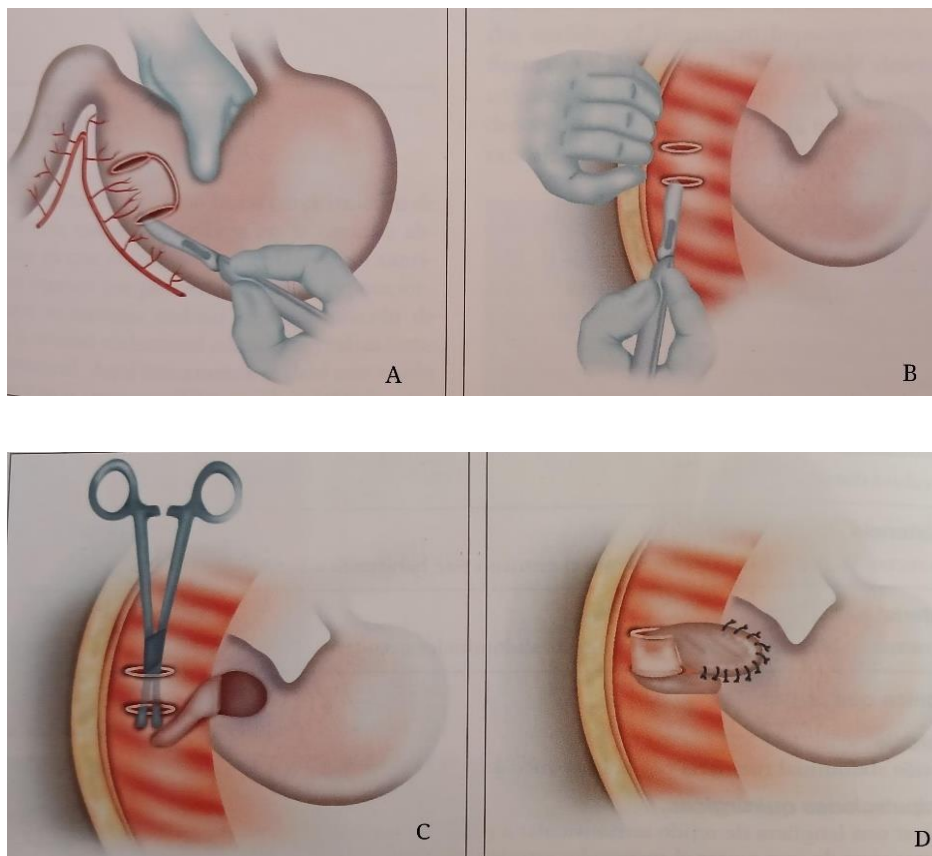
Nota: A. Catéter Foley penetrando, siendo introducido a la cavidad abdominal. B. catéter Foley siendo introducido a estómago (antro pilórico) después de realizar una sutura en bolsa de tabaco. C. posición entre el catéter, el estómago y la pared abdominal. D. sutura china.

Nota: Williams, J. M., & Niles, J. D. (2012). Manual de cirugía abdominal en pequeños animales. Barcelona: Lexus.

Gastropexia en cinturón

Está indicada en casos agudos como en gastropexias electivas. Se realiza un colgajo en forma de lengüeta del tejido seromuscular de la pared gástrica del antro pilórico, se debe incluir al menos dos arterias gástricas cortas. Realizar dos incisiones paralelas en el musculo transverso del abdomen, caudales al arco costal. Se crea un túnel mas ancho que la lengüeta mediante disección roma. Se introduce el pedículo seromuscular a través del túnel con la ayuda de pinzas Babcock y se sutura en la posición original en la pared gástrica, se realiza mediante puntos simples con material monofilamento absorbible (polidioxanona) o no absorbible (polipropileno) 2-0 o 3-0.

Figura 12 . *Secuencia de gastropexia en cinturón.*



Nota: A. Creación de una lengüeta en tejido seromuscular a partir de la pared del estomago del antro pilórico, incorporando dos arterias gástricas cortas. B. Realización de dos incisiones paralelas en el musculo transverso de la pared abdominal, caudales al arco costal. Se crea un túnel mas ancho que la lengüeta, mediante disección roma. C. Se hace pasar el pedículo seromuscular a través del túnel mediante la ayuda de fórceps de Babcock. D. El pedículo es anclado en su posición original en la pared gástrica.

Nota: Williams, J. M., & Niles, J. D. (2012). Manual de cirugía abdominal en pequeños animales. Barcelona: Lexus.

Gastropexia circumscostal

Esta técnica genera fuertes adherencias al momento de realizarla, se requiere de gran experiencia por parte del cirujano ya que existe el riesgo de fracturar la costilla o generar un neumotórax si se realiza de la manera incorrecta. Se debe realizar un colgajo gástrico seromuscular y no se realiza una incisión hasta el lumen, a parte se realiza una incisión a nivel de la última costilla, y se une al colgajo mediante una sutura.

Tratamiento postquirúrgico

El manejo postquirúrgico va orientado a mantener la perfusión tisular por lo que se recomienda la terapia de fluidos durante 24-48 horas después de la cirugía, para controlar la isquemia/reperfusión y evitar que progrese a un SIRS o a un síndrome de falla multiorgánica. También se debe controlar el estado electrolítico del paciente como las arritmias cardiacas 72 horas postoperatorio.

Las complicaciones asociadas a estos síndromes incluyen disfunción cardiovascular, respiratoria, gastrointestinal, alteraciones en la coagulación, insuficiencia renal aguda (IRA) y daño isquémico por reperfusión (Carrillo, 2016).

Se recomienda que los pacientes que han sufrido DGV coman mas de una vez al día, que el alimento sea altamente digestible, disminuir el estrés y la velocidad con que el animal ingiere el alimento.

La analgesia postoperatoria deberá incluir opiáceos agonistas puros del receptor μ , por ejemplo, morfina (0,5-1 mg/kg/IM o 0,1- 0,5 mg/kg/IV), metadona (0,05 mg/kg/SC), petidina (2-6 mg/kg, IM/SC) o fentanilo (en infusión continua (0,002-0,02 mg/kg) o aplicación transdérmica (0,075-0,1 mg/h)).

Otra opción comúnmente usada son las infusiones continuas, combinando un opiáceo con ketamina (3-6 mg/kg) y/o lidocaína (1-3 mg/kg) que ayuda a mantener concentraciones plasmáticas de los analgésicos (Carrillo et al. 2016).

No se recomienda el uso de AINEs debido a sus efectos adversos en el sistema gastrointestinal como en los riñones.

Complicaciones cardiovasculares

Como se mencionó anteriormente las complicaciones que se producen son shock, arritmias y disfunción miocárdica. El shock es de tipo obstructivo debido a la compresión de las venas porta, cava caudal y esplénica; de tipo distributivo debido a la congestión esplénica; de tipo hipovolémico y cardiogénico debido a la disfunción cardíaca y arritmias que presenta. En estos pacientes se debe continuar con la fluidoterapia 24 horas después de la cirugía y se debe reajustar según evolución del cuadro clínico. Si las arritmias continúan en el postoperatorio se podría administrar procainamida oral (10-15mg/kg/8 horas) o lidocaína (1-2 mg/kg en bolo lento inicial e infusión continua a 50–100 µg/Kg/ min).

Complicaciones respiratorias

La taquipnea se produce en casos graves como resulta ineficiente este mecanismo se verá reflejado en hipercapnia e hipoxemia. El paciente deberá ser sometido a oxigenoterapia y a monitorización constante de la SPO2 y de gasometría. En casos con severa hipoxemia, hipercapnia o fatiga respiratoria puede ser necesario el empleo de ventilación mecánica (Carrillo, 2016).

Complicaciones gastrointestinales

Lo más frecuente que se presente es la necrosis gástrica debido al grado de isquemia. El manejo debe estar orientado a posibles alteraciones como, por ejemplo, náuseas, vómito, regurgitación, úlceras gástricas y anorexia.

Terapia de antiácidos (inhibidores de la bomba de protones o antagonistas de los receptores H₂) como el omeprazol a dosis de 1mg/kg/IV BID o sucralfato para minimizar el daño de la mucosa gástrica y crear un efecto protector.

Si se presenta íleo paralítico o regurgitación, administrar procinéticos (metoclopramida) y/o antieméticos (citrato de maropitant, ranitidina).

La alimentación enteral será solo en casos que el paciente lo permita y deberá ser dentro de las primeras 24 horas para estimular la motilidad del intestino, la secreción de jugos gástricos y mantener el estado nutricional adecuado. En los casos más complicados puede ser necesario un soporte nutricional mediante de sondas nasogástricas, naso esofágicas o mediante nutrición parenteral central (Carrillo, 2016).

Complicaciones en la coagulación

La coagulación intravascular diseminada (CID) es la coagulopatía que comúnmente se presenta en los casos de DVG. Resulta autolimitante, pero si persiste en el tiempo deberá administrarse plasma fresco congelado para compensar.

Complicaciones renales

La insuficiencia renal aguda (IRA) se da debido a la hipoperfusión tisular por el shock, respuesta inflamatoria, la CID que genera microtrombos a nivel renal e infartos renales.

Controlar la fluidoterapia en estos casos, peso y producción de orina es importante, ya que puede haber sobrehidratación y presentar oliguria, se podrían administrar fármacos estimulantes de la producción de orina como furosemida (1-2 mg/kg/IV en bolos, seguido de infusión continua) o manitol (1 g/kg/IV en 20 minutos) (Carrillo, 2016).

Antibioticoterapia

En los casos de DVG que no se realiza gastrectomía parcial o esplenectomía se podría administrar cefalosporinas de primera generación durante 5 días (cefalotina,

cefazolina, cefalexina) a diferencia de esos casos donde se observa necrosis o rotura gástrica que se recomiendan el uso de antibióticos de amplio espectro como amoxicilina/clavulánico o fluoroquinolonas durante una semana.

Autores como (Oliveira, Angelo, & Silva, 2020) recomiendan el uso de cefazolina (30 mg/kg), amoxicilina con clavulánico (15-25 mg/kg), enrofloxacin (5 mg/kg) o ampicilina 22 mg/kg, asociado a metronidazol 15 mg/kg/IV.

Marcadores de pronóstico

Concentración plasmática de lactato

Los niveles plasmáticos de lactato en pacientes con DVG estarán aumentados debido a la hipoperfusión tisular, sepsis, shock séptico o SIRS que pueden presentar. También se asocian otros factores que contribuyen al estado de hiperlactatemia como la isquemia gástrica y/o esplénica.

Troponinas

Los niveles aumentados de troponina I y troponina T en sangre indican daño miocárdico. En casos de DVG se relaciona a las arritmias, hipoxia e isquemia miocárdica que se presenta, esto indica un mal pronóstico en el paciente.

11-Deshidrotomboxano B2

Es un metabolito estable, su precursor es el tromboxano A2 el cual es sintetizado por plaquetas, células del músculo liso, hepatocitos, cardiomiocitos y células endoteliales como

respuesta a diversos estímulos, como radicales libres o endotoxinas (Carrillo, 2016). Además, nos permite sospechar de un cuadro de CID.

Mioglobina

Se encuentra en músculo cardiaco y otros músculos, debido a la hipoperfusión tisular, hipoxia e isquemia se libera mioglobina a la circulación sanguínea por el daño celular ocasionado. Niveles de mioglobina <168 ng/ml, se asocia a un 90% de supervivencia; y un valor mayor, a una supervivencia del 50% (Carrillo et al. 2016).

Pepsinógeno A

Debido a que esta enzima se produce y almacena en el estómago es un indicador del estado gástrico. En DVG sus niveles están aumentados al momento del examen, esto indicará daño y necrosis de la mucosa gástrica.

Inmunorreactividad de la lipasa pancreática canina (cPLI)

En este síndrome una de sus posibles complicaciones puede ser la pancreatitis debido a la inflamación y edematización que ocurre por los trastornos hemodinámicos (hipoperfusión e isquemia). Si se evidencian cuadros de vómitos y dolor abdominal tiene mayor utilidad medir esta enzima.

Proteína C Reactiva

Es una proteína producida por el hígado y se libera en estados de fase aguda, como neoplasias, traumas o inflamación. En caso de DVG autores como (Nečasová, y otros, 2022) mencionan que es poco fiable a la hora de confirmar el daño de la mucosa gástrica.

Caso clínico

Historia clínica

Nombre: Morgan

Género: Macho

Especie: Canino

Edad: 7 años, 1 mes, 11 días

Raza: Rottweiler

Peso: 30 kg

Fecha de consulta: 26/07/2023 a las 4:06pm

Anamnesis o motivo de consulta

Remitido RX, ingresa paciente al hospital veterinario, tutor reporta que lo llevó a otro centro veterinario ya que en el día había presentado muchos episodios de vómito y lo notaba con dolor, reporta que lo remitieron para CatDog para una toma de RX.

Examen clínico

Paciente atento al medio, FC 130rpm, FR jadeo, auscultación en campos pulmonares limpios sin sonidos agregados, membranas mucosas rosadas pálidas/secas, tiempo de llenado capilar 2", retorno pliegue cutáneo 2", posición en cifosis marcada, dilatación abdominal marcada y timpanizado, reflejo tusígeno y reflejo palmo percutor negativos, temperatura rectal 38.5°C.

Lista de problemas.

1. Taquicardia
2. Jadeo
3. Mucosas rosadas pálidas y secas
4. Posición cifosis

5. Dilatación abdominal
6. Abdomen timpanizado

Lista maestra.

- I. Sistema cardiovascular (1,3)
- II. Sistema respiratorio (2)
- III. Sistema gastrointestinal (4,5,6)

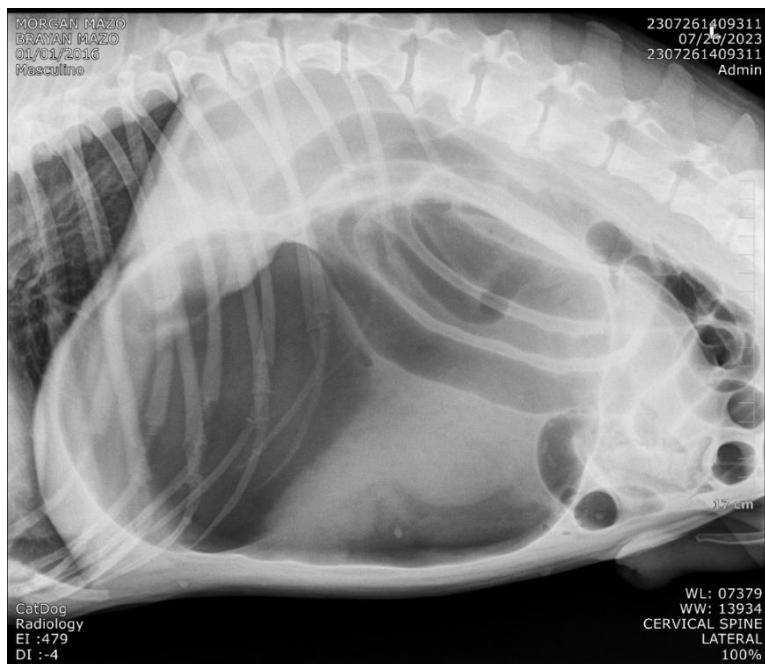
Diagnósticos diferenciales.

1. Dilatación gástrica
2. Vólvulo gástrico
3. Cuerpo extraño
4. Intususcepción

Plan diagnóstico

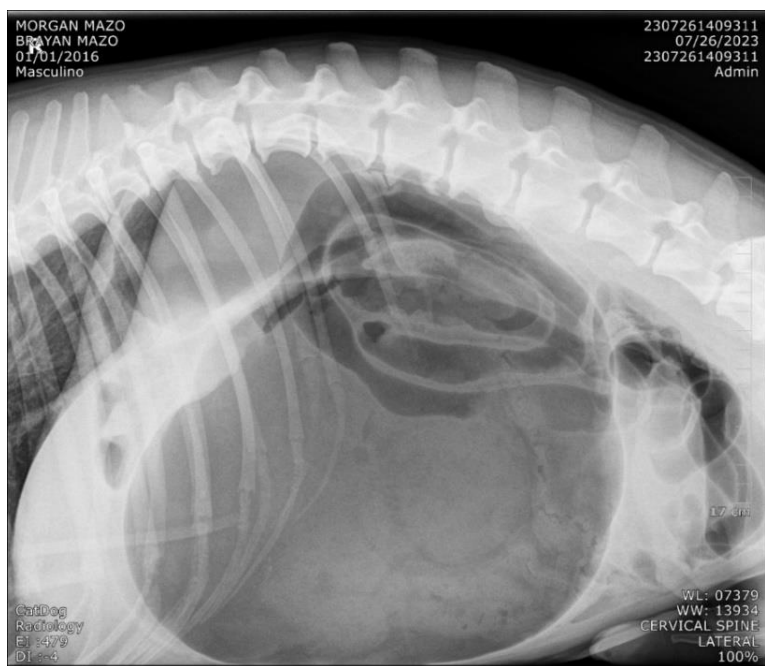
Se toman placas radiográficas donde se evidencia dilatación vólvulo gástrico.

Figura 13. *Vista L-L izquierda del paciente en el hospital veterinario.*



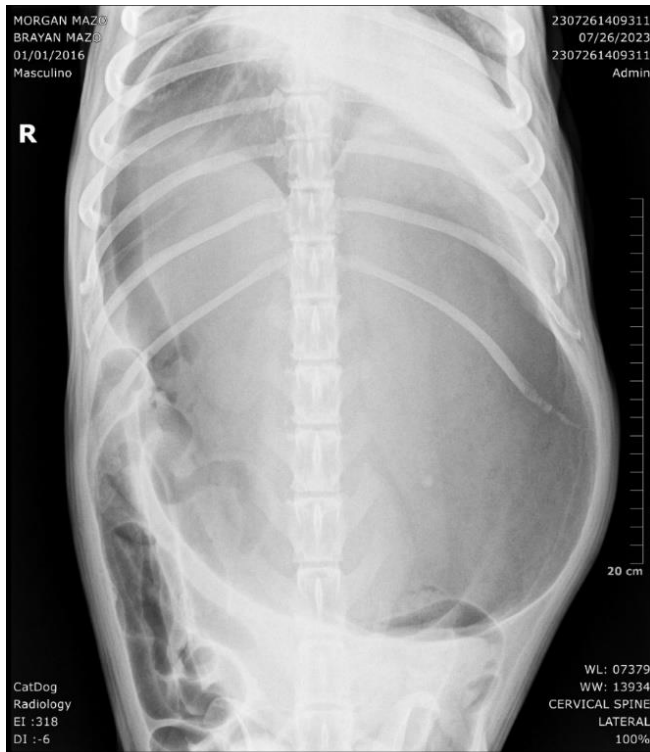Nota: CatDog hospital veterinario (2023).

Figura 14. Vista L-L derecha del paciente en el hospital veterinario.



Nota: CatDog hospital veterinario (2023).

Figura 15. Vista DV del paciente en el hospital veterinario.



Nota: CatDog hospital veterinario (2023).

En el estudio realizado se observa en proyección lateral y ventrodorsal aumento de radio lucidez considerable y dilatación severa a nivel del estómago que genera incluso desplazamiento dorsal de porción de intestino delgado dificultando evaluación de estructuras adyacentes por suma de densidades. Los hallazgos encontrados en las proyecciones realizadas son compatibles con dilatación vólvulo gástrica.

Se realiza trocarización abdominal en el cual se libera presión abdominal.

Se realiza perfil prequirúrgico con los siguientes resultados:

Tabla 3. Perfil prequirúrgico Morgan

Solicitud	Fecha	Fecha Impresión	
: 10118950	: 2023-07-26 16:06:04	: 2023-07-26 16:53:54	
ANALISIS	RESULTADO	UNIDADES	VALORES DE REFERENCIA
COAGULACION			
TIEMPO DE PROTROMBINA TP			
Tiempo de Protrombina - PT	9	Seg	6 21.5
TIEMPO DE TROMBOPLASTINA PARCIAL TTP			
Tiempo Parcial de Tromboplastina	17	Seg	12 22
ANALISIS	RESULTADO	UNIDADES	VALORES DE REFERENCIA
HEMATOLOGIA			
HEMOGRAMA COMPLETO			
ERITOGRAMA			
Recuento Globulos Rojos	5.20	x10e12/L	5.10 8.50
Hematocrito	36.1	%	33.0 56.0
Hemoglobina	12.8	g/dL	11.0 19.0
Volumen Corpuscular Medio	69.4	fL	60.0 76.0
Hemoglobina Corpuscular Media	24.6	pg	20.0 27.0
Concentracion Hemoglobina Corpuscular	35.4	mg/dL	30.0 38.0
Reticulocitos	0.2	%	0 1
RDW-CV	12.8	%	12.0 16.0
RDW-SD	34.7	fL	
Observaciones GR, Rojos	Morfologia normal		
PLAQUETOGRAMA			
Plaquetas	257	x10e9/L	200 500
Vol. Pla. medio	7.6	fL	8.0 14.1
Ancho distribucion plaquetaria	15.7	%	
Plaquetrocrito	1.96	%	0.90 5.8
Indice plaquetario (P-LCR)	15.0	%	
Indice plaquetario (P-LCC)	39	10e9/L	
Observaciones Plaquetas	Morfologia normal		
LEUCOGRAMA			
LEUCOCITOS	11.27	x10e9/L	6.0 17.0
VALOR RELATIVO			
NEUTROFILOS	86	%	52.0 81.0
BANDAS	0.0	%	0 1
LINFOCITOS	13	%	12.0 33.0
MONOCITOS	1	%	2.0 13.0
EOSINOFILOS	0	%	0.5 10.0
BASOFILOS	0.0	%	0 1.3
VALOR ABSOLUTO			
#LEUCOCITOS	11.27	x10e9/L	6.0 17.0
#NEUTROFILOS	9.69	x10e9/L	3.62 12.30
#BANDAS	0.00	x10e9/L	
#METAMIELOCITOS	0.00		
#MIELOCITO	0.00		
#LINFOCITOS	1.47	x10e9/L	0.83 4.91
#LINFOBLASTOS	0.00	x10e9/L	
ANALISIS	RESULTADO	UNIDADES	VALORES DE REFERENCIA
HEMATOLOGIA			
HEMOGRAMA COMPLETO			
#MONOCITOS	0.11	x10e9/L	0.14 1.97
#EOSINOFILOS	0.00	x10e9/L	0.04 1.62
#BASOFILOS	0.00	x10e9/L	0.00 0.12
#NORMOBLASTOS	0.00		
Observaciones G. Blancos	Morfologia normal		
Proteinas Plasmaticas	8.0	g/dL	5.7 7.9

ANALISIS	RESULTADO	UNIDADES	VALORES DE REFERENCIA
QUIMICA			
PROTEINAS TOTALES EN SUERO Y OTROS FLUIDOS			
PROTEINAS TOTALES	7.1	mg/dl	5.20 - 8.20
TRANSAMINASA GLUTAMICO OXALACETICA O ASPARTATO AMINO TRANSFERASA [TGO-AST]			
Transaminasa Glutámico oxalacética AST	90	U/L	0 - 50
ALANINO AMINO TRANSFERASA [GPT-ALT]			
Transaminasa Glutámico Piruvica ALT	48	U/L	5 - 125
FOSFATASA ALCALINA			
FOSFATASA ALCALINA	60	U/L	23 - 212
LACTATO DESHIDROGENASA			
LACTATO DESHIDROGENASA	111	U/l	40 - 400
CREATININAQUINASA TOTAL CK CPK			
CREATININAQUINASA(CK)	157	U/L	10 - 200
CREATININA EN SUERO U OTROS FLUIDOS			
CREATININA	1.04	mg/dL	0.50 - 1.50
NITROGENO UREICO [BUN]			
Nitrogeno Ureico - BUN	24.0	mg/dl	7 - 27
RELACION BUN/CREATININA			
RELACION BUN / CREATININA	23.077		3.968 - 54.064
GLUCOSA EN SUERO U OTRO FLUIDO DIFERENTE A ORINA			
GLUCOSA	153	mg/dl	74 - 143

Nota: CatDog hospital veterinario (2023)

Interpretación perfil prequirúrgico

Línea roja: no se observan alteraciones evidentes

Tiempos de coagulación: no hay alteraciones evidentes.

Línea blanca: no alteraciones evidentes.

Proteínas plasmáticas: levemente aumentadas debido al estado de deshidratación.

Química sanguínea: AST aumentada, glucosa aumentada.

Procedimiento quirúrgico (corrección DVG + gastropexia)

Paciente con diagnóstico de dilatación vólvulo gástrico.

Propietario firma consentimientos informados de tranquilización, sedación, anestesia local y/o regional y autoriza la cirugía de la mascota y entiende que su pronóstico es reservado-malo.

Se canaliza el paciente y realiza premedicación con omeprazol 1mg/kg/IV, dipirona 25mg/kg/IV, ampicilina + sulbactam 20mg/kg/IV, metronidazol 20mg/kg/IV, cerenia 1mg/kg/IV y meloxicam 0,2mg/kg/IV y terapia de fluidos. Se realiza inducción anestésica con diazepam 0.3mg/kg/IV, ketamina 1mg/kg/IV y propofol 3mg/kg/IV,

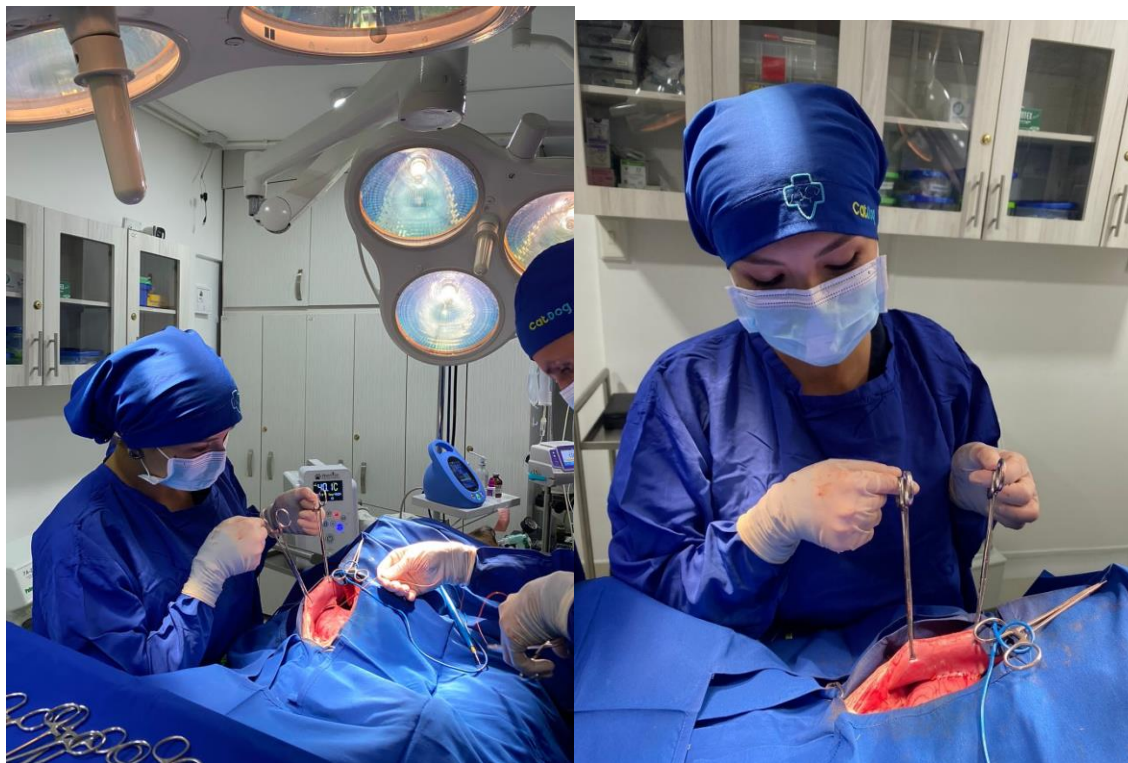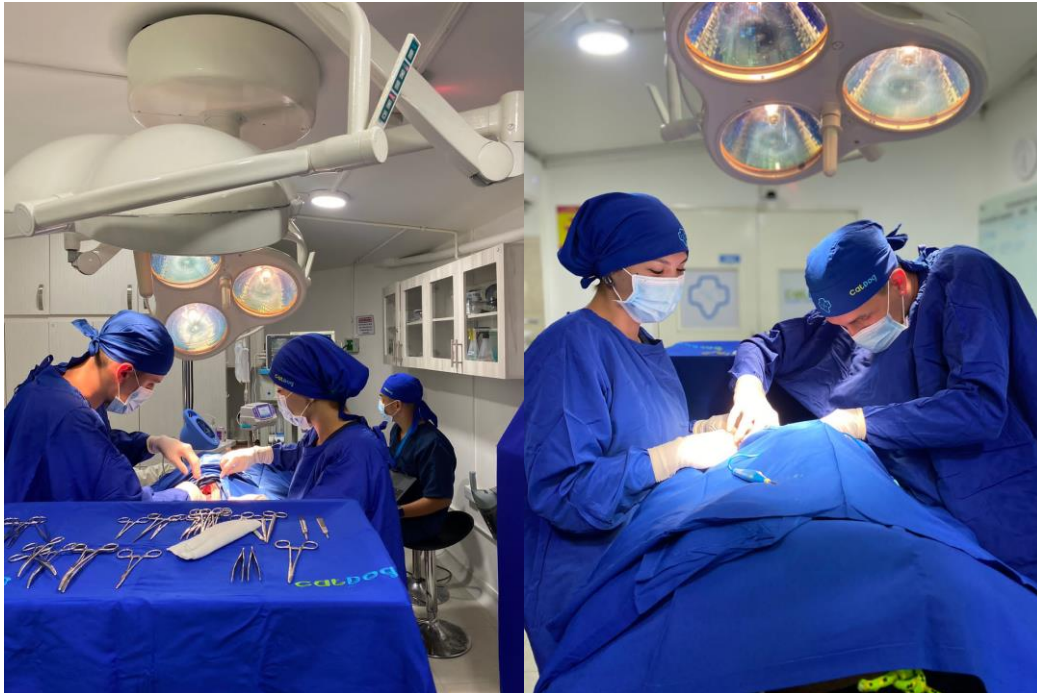también se administra lidocaína intraoperatoria a dosis de 2mg/kg. Se mantiene con anestésico halogenado (isoflurano).

Se pasa sonda orogástrica para descomprimir el estómago y se recupera contenido, se realiza tricotomía y antisepsia de la zona.

Para iniciar la laparotomía exploratoria se realiza incisión en línea media ventral del abdomen con monopolar, se ingresa a la cavidad abdominal, se observa estómago y se confirma torsión gástrica, se retorna a su posición original. El bazo se observa sin cambios patológicos (no torsión ni congestión esplénica) por lo que no se realiza esplenectomía. Se realiza incisión en serosa de estómago cerca al antro pilórico y otra incisión de la misma longitud en la pared lateral derecha del abdomen para realizar gastropexia y se sutura con nylon 2-0. Para finalizar la laparotomía exploratoria se realiza sutura por capas con ácido poliglicólico 0 y se sutura en piel con nylon 3-0.

Se recomienda hospitalización por 48 horas inicialmente, omeprazol BID, cefalotina BID, manejo analgésico por anestesiólogo, perfil básico de control en 24 horas, ecografía de control en 48 horas.

Figura 16. *Secuencia intraoperatoria de corrección de DVG + gastropexia del paciente Morgan.*



Nota: imágenes propias.

Formulación postquirúrgica**I. Omeprazol cápsulas 40 mg # 20 cápsulas uso humano**

Administrar vía oral 1 cápsula cada 12 horas por 10 días consecutivos 1 hora antes de comer

II. Dipirona tabletas 500 mg # 10 tabletas uso humano (Disponible en CatDog)

Administrar vía oral 1 tableta cada 12 horas por 5 días consecutivos con estómago lleno

III. Meloxicam tabletas 2 mg # 6 tabletas uso veterinario (Disponible en CatDog)

Administrar 1 tableta y media (1 y 1/2) cada 24 horas por 4 días consecutivos con estómago lleno

IV. Metronidazol tabletas 500 mg # 18 tabletas uso humano (Disponible en CatDog)

Administrar vía oral 1 tableta y un cuarto (1 y 1/4) cada 12 horas por 7 días consecutivos con estómago lleno

V. Cefalotina capsulas 500 mg # 25 capsulas uso humano (Disponible en CatDog)

Administrar vía oral 1 tableta y un cuarto (1 y 1/4) cada 12 horas por 10 días consecutivos con estómago lleno

VI. Ixer, Baxidin o Septiderm spray tópico # 1 frasco uso veterinario (Disponible en CatDog)

Impregnar una gasa con el producto y realizar limpieza cada 12 horas hasta nueva indicación médica

VII. Collar isabelino o Dona quirúrgica # 1 uso veterinario (Disponible en CatDog)

Poner de forma permanente y no retirar hasta nueva indicación médica

Nota: CatDog hospital veterinario (2023).

Recomendaciones:

- Retiro de puntos en 14 días
- Si presenta vómitos, sangrados, caída de puntos, decaimiento, encías o lengua pálida o azulada agendar cita de inmediato o traer al área de urgencias
- Evitar la sobrealimentación
- NO sacar hacer ejercicio, caminatas, actividad física luego de comer

Hospitalización postquirúrgica

Detalles del seguimiento: turno nocturno 8pm-8am (26/07/2023)

Paciente postquirúrgico de DVG, se recupera en condiciones óptimas de la anestesia. Alerta, atento al medio, dócil a la manipulación, CC 4/9, pelaje en buenas condiciones, mucosas rosadas/húmedas/brillantes, tiempo de llenado capilar 2", linfonodos periféricos no reactivos, sonidos cardiacos y pulmonares a/n, presenta moderado dolor abdominal en el área quirúrgica y distensión, no manifiesta alteraciones al incorporarse o desplazarse, normotérmico, normotenso, herida en proceso favorable de cicatrización. Durante el turno consume alimento a voluntad con agrado (alimento blando), no presenta episodios de vómito, no orina ni defeca. Fluidoterapia constante con solución multielectrolitos.












Glicemia: 96 mg/dL.

Pronóstico reservado.

Detalles del seguimiento: Turno día 8am-8pm (27/07/2023)

Al segundo día el paciente estuvo alerta, dócil, muy ansioso, membranas mucosas rosadas, húmedas, tiempo de llenado capilar 2", retorno de pliegue cutáneo 2", linfonodos periféricos no reactivos, auscultación cardiopulmonar sin alteraciones, palpación abdominal sin alteraciones, ni evidencia de dolor, herida quirúrgica sin alteraciones, no signos de infección o inflamación. Durante el turno consume alimento voluntariamente, orina con normalidad, no defeca, ni presenta episodios de vómito. Fluidoterapia constante con solución multielectrolitos.

Tabla 4. Perfil postquirúrgico paciente Morgan.

ANALISIS	RESULTADO	UNIDADES	VALORES DE REFERENCIA
HEMATOLOGIA			
HEMOGRAMA COMPLETO			
ERITOGRAMA			
Recuento Globulos Rojos	5.33		x10e12/L 5.10 8.50
Hematocrito	36.6		% 33.0 56.0
Hemoglobina	13.3		g/dL 11.0 19.0
Volumen Corpuscular Medio	68.6		fL 60.0 76.0
Hemoglobina Corpuscular Media	25.0		pg 20.0 27.0
Concentracion Hemoglobina Corpuscular	36.4		mg/dL 30.0 38.0
Reticulocitos	0.3		% 0 1
RDW-CV	12.9		% 12.0 16.0
RDW-SD	34.5		fL
Observaciones GR. Rojos	Morfología normal		
PLAQUETOGRAMA			
Agregados Plaq.	Escasos		-
Plaquetas	212		x10e9/L 200 500
Vol. Plaq medio	8.2		fL 8.0 14.1
Ancho distribución plaquetaria	15.4		%
Plaquetrocrito	1.72		% 0.90 5.8
Índice plaquetario (P-LCR)	17.6		%
Índice plaquetario (P-LCC)	37		10e9/L
Observaciones Plaquetas	Morfología normal		

LEUCOGRAMA						
LEUCOCITOS	13.92		x10e9/L	6.0	17.0	
VALOR RELATIVO						
NEUTROFILOS	91		%	52.0	81.0	
BANDAS	0.0		%	0	1	
LINFOCITOS	9		%	12.0	33.0	
MONOCITOS	0		%	2.0	13.0	
EOSINOFILOS	0		%	0.5	10.0	
BASOFILOS	0		%	0	1.3	
VALOR ABSOLUTO						
#LEUCOCITOS	13.92		x10e9/L	6.0	17.0	
#NEUTROFILOS	12.67		x10e9/L	3.62	12.30	
#BANDAS	0.00		x10e9/L			
#METAMIELOCITOS	0.00					
##MIELOCITO	0.00					
#LINFOCITOS	1.25		x10e9/L	0.83	4.91	

HEMATOLOGIA						
HEMOGRAMA COMPLETO						
#LINFOBLASTOS	0.00		x10e9/L			
#MONOCITOS	0.00		x10e9/L	0.14	1.97	
#MONOBLASTOS	0.00					
#EOSINOFILOS	0.00		x10e9/L	0.04	1.62	
#BASOFILOS	0.00		x10e9/L	0.00	0.12	
#NORMOBLASTOS	0.00					
Observaciones G. Blancos	Morfología normal					
Proteínas Plasmáticas	8.0		g/dL	5.7	7.9	

QUIMICA						
ALANINO AMINO TRANSFERASA [GPT-ALT]						
Transaminasa Glutámico Piruvica-ALT	97.9		U/L	5	125	
CREATININA EN SUERO U OTROS FLUIDOS						
CREATININA	1.50		mg/dL	0.50	1.50	

Nota: CatDog hospital veterinario (2023).

Interpretación perfil postquirúrgico

Línea roja: no se observan alteraciones evidentes.

Tiempos de coagulación: no hay alteraciones evidentes.

Línea blanca: neutrofilia debido a la inflamación del proceso quirúrgico.

Proteínas plasmáticas: levemente aumentadas debido al estado de deshidratación.

Química sanguínea: ALT y creatinina dentro de los rangos, sin alteración alguna.

Pronóstico reservado

Pendiente

- Ecografía abdominal mañana 11:45am.
- Alta médica.

Fórmula oral

- I. **OMEPRAZOL Cápsulas 20mg (Humano) #14 (Disponible en Catdog)**
Administrar va oral, una cápsula, cada 12 horas, durante 7 das. Dar 2 horas antes de otros medicamentos o alimentos.
- II. **MELOXIC Tableta 2mg (Veterinario) #6 (Disponible en Catdog)** Administrar va oral, una tableta y media, cada 24 horas, durante 4 das. Dar con el estómago lleno. Iniciar mañana en la tarde.
- III. **DIPIRONA Tabletas 500mg (Humano) #10 (Disponible en Catdog)** Administrar va oral, una tableta, cada 12 horas, durante 5 das. Dar con el estómago lleno. Iniciar hoy en la tarde.
- IV. **RILEXINE Tabletas 600mg (Veterinario) #10 (Disponible en Catdog)**
Administrar va oral, una tableta, cada 12 horas, durante 5 das. Dar con el estómago lleno. Iniciar hoy en la noche.
- V. **IXER/ SEPTIDERM/ BAXIDIN Spray (Veterinario) #1 (Disponible en Catdog)**
Humedecer una gasa con el producto y realizar limpiezas de la herida retirando costras y demás secreciones, cada 8 horas, hasta nueva indicación médica.

Nota: CatDog hospital veterinario (2023).

Uso permanente y obligatorio de collar isabelino, o dona quirúrgica hasta nueva indicación médica.

Recomendaciones:

- Asistir a ecografía abdominal de control mañana 11:45am con 8 horas de ayuno de agua y comida.
- Programar cita para retiro de puntos en 15 días.
- En caso de presentar depresión, anorexia, vómito o diarrea, asistir inmediatamente a la clínica.

Detalles del seguimiento: turno nocturno 8pm-8am (27/07/2023)

Al tercer día paciente estable, herida con bordes bien afrontados sin dehiscencia de puntos, no refiere dolor, durante la noche paciente consume alimento con agrado, orina, no defeca. Fluidoterapia con solución multielectrolitos.

Pronóstico reservado.

Pendiente

- Ecografía abdominal 11:45am.
- Alta médica (paciente con fórmula oral).

Detalles del seguimiento: turno día 8pm-8am (28/07/2023)

Al cuarto día paciente estable, no presenta dolor abdominal ni distensión, no manifiesta alteraciones al incorporarse o desplazarse, normo térmico, normo tenso, herida en proceso favorable de cicatrización, presenta inflamación a nivel escrotal y engrosamiento cutáneo. Durante el turno consume alimento a voluntad con agrado, no presenta episodios de vómito, orina mas no defeca.

- Se realiza ecografía abdominal especializada donde no reportan alteraciones.
- Se da de alta al paciente con fórmula médica y se le sugiere realizar test de *Brucella* por las lesiones escrotales.

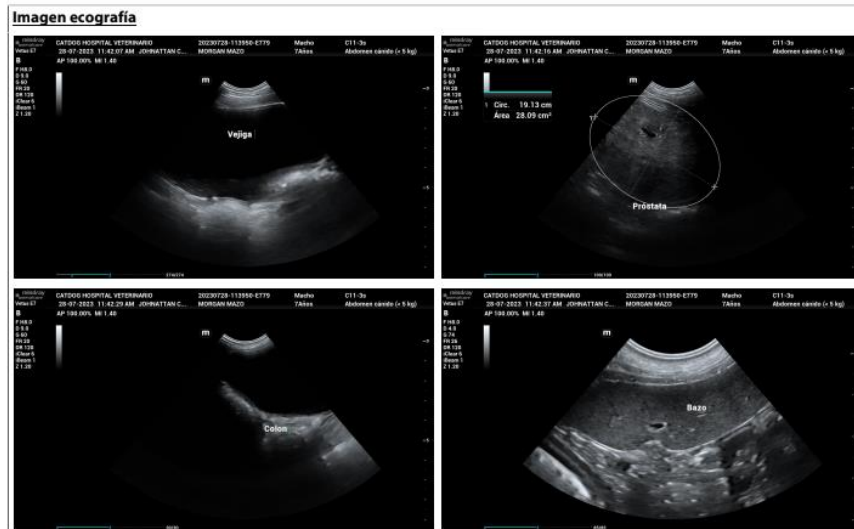
Pronóstico reservado.

Plan terapéutico intrahospitalario mientras se daba el alta médica

1. Omeprazol 1mg/kg/IV BID
2. Dipirona 25mg/kg/IV SID
3. Cefalotina BID
4. Ampicilina + sulbactam 20mg/kg/IV (una sola dosis)
5. Metronidazol 20mg/kg/IV BID
6. Meloxicam 0,1mg/kg/IV SID
7. Ondansetron (una sola dosis)
8. Morfina a necesidad (una sola dosis)
9. Glomax BID
10. Tramadol 1,8 ml + ketamina 0,3 ml/SC (una sola dosis)
11. Terapia fluidos
12. Collar isabelino permanente
13. Limpieza herida TID
14. Alimento blando (lata gastrointestinal)
15. Examen clínico completo

Ecografía post quirúrgica

Figura 17. Ecografía

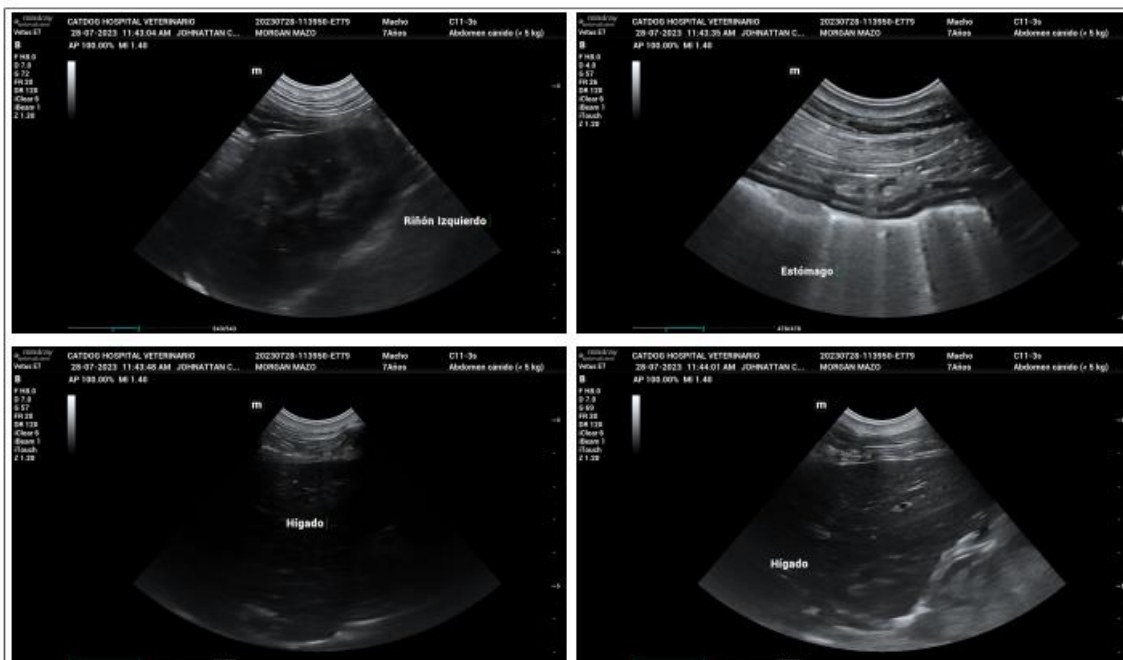


Fuente: CatDog hospital veterinario (2023)

Vejiga: pared de grosor normal, contornos normales, contenido moderado anecoico y homogéneo sin presencia de sedimento ni urolitos.

Bazo: presenta parénquima hiperecoico con punteado fino y homogéneo, bordes agudos con contornos regulares y tamaño normal.

Figura 18.



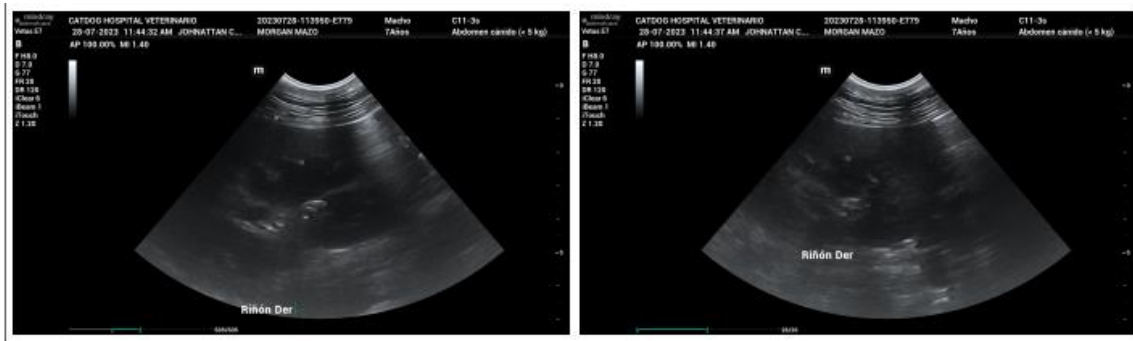
Fuente: CatDog hospital veterinario (2023)

Cavidad abdominal: sin presencia de efusiones, linfonodos de forma ovalada, hipoecoico, de ecogenicidad homogénea.

Gastrointestinal: estómago de grosor normal, pliegues normales, estratos definidos, estómago con alimento. Duodeno con pared de grosor normal, patrón mucoso, presenta vaciamiento normal. Colon con pared de grosor normal, patrón fecal sólido y gaseoso.

Hígado: eco textura homogénea, ecogenicidad reservada, presenta tamaño conservado, sin signos de distensión ni lesión de la vesícula biliar, pared de grosor normal, contenido anecogénico homogéneo sin presencia de sedimento. No se observen lesiones focales definidas.

Figura 19.



Fuente: CatDog hospital veterinario (2023)

Riñones: de forma y tamaño normales, relación cortico medular conservada y diferenciación cortico medular conservada, ecogenicidad cortical y medular normales, contornos regulares. Sistema colector sin dilataciones.

Diagnóstico: sin cambios patológicos.

Discusión

La DVG se considera una patología aguda y frecuente en razas de perros grandes y que poseen una conformación torácica larga y profunda, diferentes autores mencionan que es una “urgencia” médica y quirúrgica, pero se debe tener en cuenta que puede comprometer potencialmente la vida de nuestros pacientes, por eso se debe considerar una “emergencia”; motivo por el cual su atención debe ser inmediata, buscando así estabilizar lo más rápidamente al paciente para que su pronóstico sea favorable.

En cuanto al abordaje que se le realizó al paciente por parte de los médicos veterinarios del hospital veterinario CatDog fue el correcto, ya que desde el examen clínico sabían contra qué se podían estar enfrentando, se realizó torcarización para disminuir la presión en la cavidad abdominal, las radiografías se realizaron en un tiempo oportuno, con las cuales se pudo confirmar su diagnóstico presuntivo (DVG), gracias a esto, se pudo estabilizar el paciente, realizar tratamiento médico y quirúrgico, el paciente tuvo recuperación satisfactoria y se le pudo dar de alta en óptimas condiciones. Sin embargo, se pudo haber tenido en cuenta otras ayudas diagnósticas como gasometría arterial antes y después de ingresar al paciente al quirófano para corregir desbalances electrolíticos; también se pudo haber hecho medición de marcadores de pronóstico para saber el estado y los daños que pudieran estar ocurriendo en el paciente al momento de la intervención quirúrgica.

Según la literatura no se recomienda usar AINES y/o AIES, ya que pueden agravar el daño en órganos importante como el hígado y riñones, además de tener efectos secundarios y no deseados como úlceras gástricas, favorecer el daño renal agudo, por lo cual no se recomienda su uso, pero en el caso clínico se observa la administración de meloxicam.

El diagnóstico temprano y tratamiento médico-quirúrgico adecuado aumenta el porcentaje de supervivencia y disminuye las complicaciones si se reduce que los signos clínicos se prolonguen o aumenten en el tiempo; el tener que realizar gastrectomía y/o esplenectomía, la hipotensión, necrosis gástrica, arritmias, peritonitis, CID, aumento de las concentraciones de lactato postquirúrgicas y el desarrollo de sepsis, van a aumentar el riesgo de mortalidad en estos pacientes. (Carrillo, 2016). Por ello, gracias a los avances en el campo de la medicina veterinaria y a los diferentes estudios que se han realizado, el porcentaje de supervivencia en la actualidad de perros con síndrome de DVG es de un 73–90% (Carrillo, 2016).

Referencias

- Birchard, S. J., & Sherding, R. G. (2002). *Manual clínico de procedimientos en pequeñas especies*. Madrid, España: Mc Graw Hill, Interamericana.
- Bruchim, Y., & Kelmer, E. (septiembre de 2014). *Science Direct*. Obtenido de <https://www.sciencedirect.com/science/article/abs/pii/S1938973614000385>
- Burgos Alvarado, B. E. (2022). *Repositorio Universidad Técnica de Babahoyo*. Obtenido de <http://dspace.utb.edu.ec/handle/49000/13178>
- Carrillo, J. (2016). Obtenido de <https://www.clinvetpeqanim.com/img/pdf/1597546307.pdf>
- Fossum, T. W. (2006). *Cirugía en pequeños animales (Vol. 2)*. Buenos Aires: Intermedica S.A.I.
- J. D. Carrillo, M. E.-C.-F.-P. (septiembre de 2016). *AVEPA*. Obtenido de <https://www.clinvetpeqanim.com/index.php?pag=articulo&art=37>
- Jara Alba, G. V. (2022). *Repositorio Institucional Universidad de Pamplona*. Obtenido de <http://repositoriodspace.unipamplona.edu.co/jspui/handle/20.500.12744/874>
- King, L., & Hammond, R. (2013). *Manual de urgencias y cuidados intensivos en pequeños animales*. Barcelona, España: Lexus.
- Nečasová, A., Urbanová, L., Staňková, L., Pompová, A., Filipejová, Z., Somerlíková, K., . . .
Nečas, A. (2022). *Acta Veterinaria Brno*. Obtenido de <https://actavet.vfu.cz/91/1/0035/>
- Oliveira, D. d., Angelo, A. L., & Silva, A. A. (2020). *Pubvet*. Obtenido de <https://ojs.pubvet.com.br/index.php/revista/article/view/363>
- Pérez, A. F. (2021). *Repositorio Universidad de Zaragoza*. Obtenido de <https://zaguan.unizar.es/record/107092/files/TAZ-TFG-2021-1087.pdf>
- Raymundi, A. C. (31 de 10 de 2023). *Revista Foco*. Obtenido de <https://ojs.focopublicacoes.com.br/foco/article/view/3473>
- V. Sorribas, M. G. (2003). *AVEPA*. Obtenido de <https://core.ac.uk/download/pdf/33159832.pdf>

Williams, J. M., & Niles, J. D. (2012). *Manual de cirugía abdominal en pequeños animales*.

Barcelona: Lexus.

Yepes, H. J. (21 de Diciembre de 2018). *Repositorio USFQ*. Obtenido de Gastropexia

laparoscópica profiláctica (intracorporea subepidérmica) en:

<https://repositorio.usfq.edu.ec/bitstream/23000/7978/1/141303.pdf>