

**Reporte de caso clínico: Ehrlichiosis canina con infección urinaria por
proteus mirabilis en la Clínica Veterinaria Lasallista Hermano Octavio Martínez**

López F.S.C

Trabajo de grado para optar por título de Médica Veterinaria

Angie Juliana Cruz Toro

Asesor

Laura Carolina Álvarez Arroyave

Médica Veterinaria, MSc en ciencias Veterinarias

Unilasallista Corporación Universitaria

Facultad de ciencias Agropecuarias

Medicina Veterinaria

Caldas-Antioquia

2022

Contenido

Glosario	4
Resumen	6
Introducción	8
Objetivos	10
Objetivo general	10
Objetivos específicos	10
Marco teórico	11
Fase aguda:	12
Fase subclínica o Asintomática:.....	12
Fase crónica:	12
Diagnóstico de Ehrlichiosis canina	13
Tratamiento para Ehrlichia canis	15
Diagnostico Infección del tracto urinario.....	19
Tratamiento para Proteus mirabilis	20
Caso Clínico	22
Descripción del caso:	22
Constantes fisiológicas	23
Lista de problemas	23
Lista maestra	23
Diagnósticos diferenciales.....	24
Plan diagnostico	24
Diagnóstico presuntivo	24
Plan terapéutico	24
Tratamientos.....	25
Evolución.....	25
Primer día de evolución.....	25
Segundo día de evolución.....	26
Tercer día de evolución	29
Cuarto día de evolución.....	30
Quinto día de evolución.....	31
Sexto día de evolución	32
Séptimo día de evolución	33
Octavo día de evolución	34
Discusión	35
Referencias	43

Lista de tablas

Tabla 1. Prueba cruzada	25
Tabla 2. Primer hemograma realizado	26
Tabla 3. Reporte radiográfico lateral y ventro dorsal de abdomen	28
Tabla 4. Reporte ecográfico abdominal.....	29
Tabla 5. Segundo hemograma realizado	30
Tabla 6. Citoquímico de orina	32
Tabla 7. Urocultivo, Antibiograma	32
Tabla 8. Tercer hemograma realizado	33
Tabla 9. Tiempos de coagulación	33

Glosario

- Mielosupresión: es una afección en la que disminuye la actividad de la médula ósea, lo que hace que haya menos glóbulos rojos, glóbulos blancos y plaquetas (Instituto nacional del cáncer, S.F).
- Pancitopenia: Afección por la cual el número de glóbulos rojos, glóbulos blancos y plaquetas en la sangre es más bajo de lo normal. La pancitopenia se produce cuando hay un problema con las células madre formadoras de sangre en la médula ósea (Instituto nacional del cáncer, S.F).
- Septicemia: Enfermedad causada por la diseminación de bacterias y sus toxinas en el torrente sanguíneo (Instituto nacional del cáncer, S.F).
- Inmunocompetente: Que es capaz de producir una respuesta inmunitaria normal (Instituto nacional del cáncer, S.F).
- Inmunosupresión: Supresión o disminución de las reacciones inmunitarias. Puede ser debida a la administración deliberada de fármacos inmunosupresores, empleados en el tratamiento de enfermedades autoinmunes, o en receptores de órganos trasplantados para evitar el rechazo. También puede ser secundaria a procesos patológicos como inmunodeficiencias, tumores o malnutrición (Clínica universidad de navarra, 2020).
- Ehrlichiosis: es causada por bacterias que pertenecen a la familia llamada *rickettsiae*. Las bacterias de esta familia ocasionan muchas enfermedades graves en todo el mundo, Estas enfermedades se

propagan a los caninos por la picadura de garrapatas (Medlineplus información de salud para usted, 2019)

- *Proteus mirabilis*: Es un patógeno frecuente asociado a infecciones, Las cepas salvajes de esta bacteria son sensibles a β -lactámicos debido a que no expresan la cefalosporinasa cromosómica AmpC (Treviño, Navarro, Barbeito, Areses, García & Regueiro, 2019).

Resumen

La Ehrlichiosis monocítica canina es una enfermedad multisistémica en la cual sus signos clínicos puede ser leves y no específicos, aunque en algunos casos puede ser severo y comprometer la vida del paciente, ya que presenta tres fases de su enfermedad (aguda, subclínica y crónica); La literatura reporta que la mayoría de los perros se recuperan en la fase aguda con tratamiento adecuado, pero aquellos perros no tratados se recuperan de forma espontánea de la fase aguda y entran en la fase subclínica que puede durar hasta 4 meses en perros infectados de forma experimental y puede persistir hasta 10 años en perros infectados de forma natural (Gutiérrez, Pérez & Agrela, 2016).

Los perros inmunocompetentes pueden eliminar la infección durante este periodo, pero algunos desarrollarán la fase crónica de la enfermedad caracterizada por una grave aplasia de la médula ósea (mielosupresión), pancitopenia de sangre periférica y alta mortalidad por septicemia y/o hemorragias graves; afectando múltiples sistemas llegando a causar cistitis por la infección urinaria a causa de la adhesión de la bacteria *Proteus mirabilis*. A continuación se describe reporte de caso clínico, canino hembra, raza mestizo, 8 años de edad, con enfermedad inicial Ehrlichiosis monocítica canina acompañado de un cuadro marcado de dolor abdominal a nivel del hipogastrio, anuria, hematuria, cistitis y presencia de coágulos de sangre a nivel vulvar, se realiza paso de sonda vesical, muestras para hematocrito, administración de medicamentos, placas radiográficas lateral y ventro dorsal de abdomen, ecografía de abdomen, pruebas cruzadas, transfusión sanguínea, citoquímico de orina, urocultivo y

antibiograma en la Clínica Veterinaria Lasallista Hermano Octavio Martínez López F.S.C en el área pequeña especies.

Palabras clave: Pancitopenia, septicemia, cistitis, anuria, hematuria, Ehrlichia, proteus mirabilis.

Introducción

La Ehrlichiosis canina es una enfermedad infecciosa transmitida por garrapatas del género *Rhipicephalus sanguineus*, pertenece a la familia Anaplasmataceae, orden Rickettsiales, el agente etiológico es *Ehrlichia canis* una bacteria gram negativa, intracelular obligatoria, redondeada y pleomórfica, la cual invade y se desarrolla en los monocitos, linfocitos y los macrófagos caninos, afecta a miembros de la familia Canidae (perros, lobos, coyotes, zorros) predominando en los perros y no presenta predilección de edad o de género (Gutiérrez, Pérez & Agrela, 2016).

Las enfermedades transmitidas por garrapatas son de importancia epidemiológica por su alta morbilidad y mortalidad en poblaciones caninas (Posada Arias, Cabrera Jaramillo & Monsalve Buritica, 2020). La naturaleza de la enfermedad en la mayoría de los caninos cursa por ser una enfermedad aguda la cual puede presentar recuperación espontánea entrando en fase subclínica que puede durar varios meses o años (Posada Arias, Cabrera Jaramillo & Monsalve Buritica, 2020). Los perros inmunocompetentes pueden eliminar la bacteria durante este periodo pero desarrollan la fase crónica de la enfermedad caracterizada por una supresión de la médula ósea con pancitopenia y una alta tasa de mortalidad (Posada Arias, Cabrera Jaramillo & Monsalve Buritica, 2020). La gravedad clínica es consecuente a la respuesta inmune del huésped llegando a afectar múltiples sistemas (Posada Arias, Cabrera Jaramillo & Monsalve Buritica, 2020).

Mediante este caso clínico canino hembra, raza mestizo, 8 años de edad, con enfermedad inicial Ehrlichiosis canina acompañado de un cuadro marcado de dolor abdominal a nivel del hipogastrio, anuria, hematuria y presencia de coágulos de sangre a nivel vulvar; se pretende describir la patología *Ehrlichia canis* ya que es una enfermedad

muy común en la clínica veterinaria, la cual puede afectar múltiples sistemas de forma aguda a crónica, acompañada por una cistitis a causa de una infección urinaria por *Proteus mirabilis*, teniendo en cuenta la inmunosupresión del paciente, ya que al no ser tratadas a tiempo puede llevar a la muerte.

Parte del tratamiento oportuno, con lleva en este caso poner sonda vesical, muestras para hematocrito, placas radiográficas lateral y ventro dorsal de abdomen, ecografía de abdomen, pruebas cruzadas, transfusión sanguínea, citoquímico de orina, urocultivo y antibiograma y la administración de medicamentos durante su paso en la Clínica Veterinaria Lasallista Hermano Octavio Martínez López F.S.C en el área pequeña especies.

Objetivos

Objetivo general Obtener los conocimientos necesarios para afrontar de manera correcta patologías como la *Ehrlichia canis* y sus posibles complicaciones.

- Objetivos específicos**
- Afianzar conocimientos sobre el abordaje clínico, métodos diagnósticos y farmacológicos realizados en el paciente con Ehrlichiosis canina
 - Obtener la capacidad y destreza para interpretar los exámenes, ayudas diagnósticas y realizar procedimientos como paso de sonda vesical, muestras para hematocrito, placas radiográficas lateral y ventro dorsal de abdomen, ecografía de abdomen, pruebas cruzadas, transfusión sanguínea , citoquímico de orina, urocultivo y antibiograma y la administración de medicamentos durante su paso en el área de consulta general, hospitalización y urgencia.
 - Obtener conocimiento acerca de la epidemiología, factores etiológicos, signos clínicos, proceso fisiopatológico de la Ehrlichiosis canis y de la adhesión de la bacteria proteus mirabilis en el tracto urinario mediante la bibliografía actual de la enfermedad.

Marco teórico

La Ehrlichiosis canina también se conoce como pancitopenia tropical canina, fiebre hemorrágica canina, rickettsiosis canina, tifus por garrapata canina y enfermedad del perro rastreador (Gutiérrez, Pérez & Agrela, 2016).

Esta enfermedad no tiene predilección por edad, sexo, presenta diferentes fases, fase aguda (unidad bacteriana), fase subclínica y fase crónica (Gutiérrez, Pérez & Agrela, 2016).

La transmisión es transstadial, es decir cuando la garrapata está en estadio de larvas a ninfas, la infección ocurre cuando la larva o ninfa ingiere sangre de un perro bacteriémico (Gutiérrez, Pérez & Agrela, 2016).

El perro es infectado cuando las garrapatas infectadas ingieren sangre y sus secreciones salivales contienen una variedad de moléculas anticoagulantes, antiinflamatorias, e inmunoreguladoras las cuales contaminan y facilitan la adquisición del patógeno (Gutiérrez, Pérez & Agrela, 2016).

Ehrlichia canis es una bacteria intracelular obligatoria dado que los procesos de adhesión, internalización, proliferación exocitosis y propagación intracelular presenta diferentes vías de señalización para la adquisición de nutrientes, evasión lisosomal y la inhibición de la apoptosis de la célula huésped (Gutiérrez, Pérez & Agrela, 2016).

Los monocitos, macrófagos y neutrófilos expresan receptores tipo Toll en su membrana, y en su citoplasma expresa receptores de oligomerización unido a nucleótido NOD, estos receptores reconocen patrones moleculares como el lipopolisacárido y el peptidoglicano el cual provoca una respuesta por parte de la inmunidad innata de la célula para la eliminación del patógeno (Gutiérrez, Pérez & Agrela, 2016). Sin embargo las

mórulas de la Ehrlichia canis inhiben la actividad mitocondrial y posterior a esto desencadena a la apoptosis (Gutiérrez, Pérez & Agrela, 2016).

Por lo tanto la infección se disemina vía sanguínea o linfática llegando a otros órganos como hígado, bazo, medula ósea, ganglios linfáticos multiplicándose allí mismo (Gutiérrez, Pérez & Agrela, 2016).

La presentación de sus signos clínicos se ha dividido en tres etapas:

Fase aguda:

Periodo de incubación de 8 a 20 días, inicia y dura 2 a 4 semanas, presenta alteraciones hematológicas como trombocitopenia, leucopenia y anemia leve, así mismo puede presentar signos como pérdida de peso, anorexia, letargia, hiperemia, linfadenomegalia, exudado óculo nasal seroso o purulento, hemorragias, petequias, disnea (Puentes Guerrero, 2016).

Fase subclínica o Asintomática:

Dura de 40 a 120 días o años con infección persistente y trombocitopenia leve, además recupera peso, presenta normotermia, en algunos animales puede ser eliminado si su estado inmune es competente, aunque en la mayoría persiste (Puentes Guerrero, 2016).

Fase crónica:

Enfermedad leve con alteraciones hematológicas y cuadros clínicos como:

- Trombocitopenia, mucosas pálidas, petequias, equimosis, hemorragias.
- Nefropatía, glomerulonefritis por depósito de inmunocomplejos sobre los capilares del glomérulo a causa de proteinuria, hipoalbuminemia, edemas en extremidades, escroto.

- Disnea o tos por el edema intersticial a nivel pulmonar.
- Hepatomegalia, esplenomegalia, linfadenopatía.
- Signos oculares, ceguera, uveítis, hipema, retinitis, desprendimiento de retina, glomerulonefritis por hipertensión sistémica.
- Alteraciones neuromusculares, meningitis inflamatoria o hemorragia, hiperestesia, estados de estupor, convulsivos.
- Cojeras, rigidez en la marcha por depósitos de inmunocomplejos en las articulaciones (Puentes Guerrero, 2016).

Se debe agregar la diátesis hemorrágica la cual se manifiesta por sangramiento superficial como petequias, equimosis cutánea y de las mucosas, epistaxis, hematuria, melena y sangrado prolongado (Gutiérrez, Pérez & Agrela, 2016).

Diagnóstico de Ehrlichiosis canina

Es importante tener en cuenta los datos clínicos, distribución epidemiológica, si es un área endémica, historial de viajes, anormalidades hematológicas, infestación por garrapatas (Gutiérrez, Pérez & Agrela, 2016).

Diagnóstico clínico:

Los signos clínicos son inespecíficos como depresión, letargia, pérdida de peso, anorexia, fiebre, de acuerdo a estos signos se pueden confundir con diferentes enfermedades y no siempre aparecen en las fases de la Ehrlichiosis canina, además de ello varía la fase que se esté presentando (Puentes Guerrero, 2016).

Examen Microscópico Del Agente Etiológico

Frotis Directo: Consiste en un extendido sanguíneo en un portaobjetos con el fin de evaluar por microcopia los cuerpos de inclusión, encontrando en casos agudos la

mórula intracitoplasmática de *Ehrlichia canis* en líquido sinovial o en líquido cefalorraquídeo (Puentes Guerrero, 2016).

Frotis de capa blanca:

Consiste en realizar un centrifugado en una muestra de sangre con EDTA en un capilar para micro hematocrito, a través de este método se concentran los leucocitos y las plaquetas, así mismo se realiza un frotis donde se evidencia las mórulas de *Ehrlichia canis* en el citoplasma de monocitos y linfocitos (Gutiérrez, Pérez & Agrela, 2016).

Diagnóstico Hematológico: En cuanto a las pruebas de hematología la trombocitopenia aparece a los 15 – 20 días pos infección perdurando durante todas las fases de la enfermedad (Puentes Guerrero, 2016). Sin embargo, si los datos clínicos arrojan Ehrlichiosis, no se debe excluir el diagnóstico diferencial aunque no haya trombocitopenia (Puentes Guerrero, 2016).

Otros parámetros hematológicos anormales además de la trombocitopenia, están la leucopenia, anemia, hiperproteinemia, hiperglobulinemia, debido al estímulo antigénico crónico (Puentes Guerrero, 2016). Además de ello se reportan elevaciones en BUN y creatinina; así mismo la azotemia prerrenal por deshidratación o secundaria a una enfermedad renal, dado que la azotemia renal primaria se relaciona con glomerulonefritis y plasmacitosis renal intersticial (Puentes Guerrero, 2016).

Diagnóstico Serológico: Consiste en que no detectan el organismo causal, si no anticuerpos producidos frente a éste (Puentes Guerrero, 2016).

IFA: Técnica indirecta de detección de anticuerpos por inmunofluorescencia, prueba de elección en el campo de práctica (Puentes Guerrero, 2016).

ELISA: Consiste en detectar anticuerpos con el fin de usar la prueba SNAP® 3DX®, la cual detecta anticuerpos a *Dirofilaria immitis*, *Borrelia burgdorferi* y *Ehrlichia canis* (Gutiérrez, Pérez & Agrela, 2016). Además la prueba SNAP® 4DX® PLUS, detecta anticuerpos de *Anaplasma phagocytophilum*, *A. platys*, *Borrelia burgdorferi*, *Ehrlichia canis* y *Ehrlichia ewingii* (Gutiérrez, Pérez & Agrela, 2016). Es importante señalar que en estas pruebas los anticuerpos reconocen péptidos recombinantes de cada uno de los patógenos lo que les proporciona una alta especificidad (Gutiérrez, Pérez & Agrela, 2016).

Métodos moleculares:

PCR: Consiste en confirmar la infección activa del patógeno, es un método sensible, para la etapa aguda de infección en perros, en efecto detecta ADN de *Ehrlichia* spp antes de que ocurra la seroconversión por anticuerpos (Gutiérrez, Pérez & Agrela, 2016).

Tratamiento para *Ehrlichia canis*

En primer lugar se incluye las tetraciclinas clortetracina, oxitetraciclina, minociclina y doxiciclina, macrólidos (azitromicina), fluoroquinolonas (enrofloxacina), cloranfenicol, rifampicina y dipropionato de imidocarb ya que han sido utilizados como agentes quimioterapéuticos contra *Ehrlichia canis* (Gutiérrez, Pérez & Agrela, 2016). Con excepción de las tetraciclinas y el cloranfenicol los demás fármacos presentan efectos secundarios nocivos con resultados desfavorables por lo tanto el uso de cloranfenicol se reserva para los casos específicos cuando no se pueda usar las tetraciclinas (Gutiérrez, Pérez & Agrela, 2016).

Del mismo modo la doxiciclina es considerada el antibiótico de elección para las infecciones rickettsiales, a dosis de 10mg/kg vía oral cada 24 horas o 5mg/kg vial oral cada 12 horas durante 28 días, una alternativa es aplicarla vía intravenosa, los perros

responden a la terapéutica entre las 24 a 48 horas (Gutiérrez, Pérez & Agrela, 2016). Sin embargo es necesario aplicar tratamiento de apoyo para los signos clínicos presentes en el paciente, utilizando analgésicos opioides, antiinflamatorios no esteroideos (AINE), antiinflamatorios esteroideos (AIE) (Salazar, Restrepo, 2013-2015).

El dipropionato de imidocarb es una diamidina utilizada como profiláctica en babesiosis canina a su vez se ha utilizado para la terapéutica de la Ehrlichiosis a dosis de 5-7 mg/kg/I.M/S.C/ cada 24 horas o cada 12 horas por intervalo de 15 días (Tesouro, Diez & Rodríguez, 1996).

Se ha descrito que el Dipropionato de imidocarb se utiliza en combinación con el antibiótico, en pacientes con Ehrlichiosis que no han presentado buena respuesta, debido a la similitud del género rickettsia pero son diferentes en la genética entre la Babesia canis y Ehrlichia canis (Peraza, 2019). Por otra parte el mecanismo de acción del dipropionato de imidocarb para la terapéutica de la Ehrlichiosis canina no se ha encontrado suficientes reportes que muestren su eficacia, al contrario, estudios realizados in vitro muestran que Ehrlichia canis es resistente al dipropionato de imidocarb (Tesouro, Diez & Rodríguez, 1996).

Otros aspectos importantes para la terapéutica de la Ehrlichia canis es la administración de la fluido terapia de apoyo para la deshidratación y/o transfusiones sanguíneas si el animal lo requiere. Considerando que las transfusiones sanguíneas no aumentan de manera significativa las plaquetas por lo que a menudo es necesario administrar un plasma rico en plaquetas (Peraza, 2019).

Algunas de las alteraciones causadas por la Ehrlichia canis puede ser la propia respuesta inmune del perro para el organismo por lo cual el uso de corticoides, como

prednisolona es necesario durante etapas tempranas en dosis inmunosupresoras de 2 a 7 días (Peraza, 2019). La etapa crónica en perros pancitopénicos (debido a la reducción del número de plaquetas, glóbulos rojos y blancos de la sangre) se considera utilizar filgastrim o eritropoyetina estimulando la producción de eritrocitos (Peraza, 2019). Teniendo en cuenta que un paciente que no presenta mejoría clínica después del tratamiento debe considerarse otra causa de enfermedad o una causa de la descompensación del paciente (Peraza, 2019).

La muerte por Ehrlichiosis canina se debe a hemorragias extensas o a infecciones bacterianas secundarias (Puentes Guerrero, 2016).

Con respecto a la infección urinaria del tracto urinario (ITU) es la adherencia, multiplicación y persistencia de un agente infeccioso predominando bacterias, en una determinada porción del tracto urinario (Cortadellas, 2010). Teniendo en cuenta que el aparato urinario presenta una resistencia natural, a causa de la migración de bacterias de la flora residente del tracto genitourinario distal, a regiones que son estériles, de acuerdo a la migración y colonización bacteriana se presentan alteraciones en los mecanismos defensivos del hospedador a causa de diversos procesos (Cortadellas, 2010).

En particular, el proceso infeccioso afecta al tracto urinario inferior presentando signos de disuria, polaquiuria o estranguria, dolor a la palpación de la vejiga y afecta al tracto urinario superior presentando signos de dolor a la palpación renal, fallo renal o sepsis, sin embargo puede ser asintomático ya que muchas infecciones del tracto urinario están asociadas a enfermedades sistémicas (Cortadellas, 2010).

Por otra parte la bacteria con mayor frecuencia de causar una infección del tracto urinario es E. coli la cual es responsable entre el 37% y el 45% de los casos (Cortadellas,

2010). Entre un 25- 33% de los casos se producen por *Staphilococcus*, *Streptococcus* y *Enterococcus spp* (Cortadellas, 2010). Otros patógenos menos frecuentes incluyen *Proteus*, *Klebsiella*, *Pasterella*, *Pseudomonas*, *Corynebacterium* y *Mycoplasma spp* (Cortadellas, 2010)

Con respecto a la bacteria *Proteus mirabilis* es un bacilo gram negativo, facultativo anaeróbico, pertenece a la familia de las *Enterobacteriaceae*, es la causa con más frecuencia de infección urinaria y cutánea la cual implica cuadros de septicemia en pacientes inmunocomprometidos (Villamil Cajoto, Eynde Collado, Van den, Villacián Vicedo, Martínez Rey, Rodríguez Otero & Rodríguez Framil, 2006). Así mismo la persistencia de dicha bacteria en el tracto urinario se debe a su habilidad para ocasionar la litiasis urinaria por la producción de ureasa que cataliza la urea en CO₂ y amonio afectando a los catéteres urinarios (Villamil Cajoto, Eynde Collado, Van den, Villacián Vicedo, Martínez Rey, Rodríguez Otero & Rodríguez Framil, 2006). Además utiliza un conjunto de factores de virulencia para acceder y colonizar el tracto urinario del huésped (Armbruster, Mobley & Pearson, 2018).

De acuerdo con los signos clínicos para clasificar la presencia bacteriana de *proteus mirabilis*, se considera cistitis bacteriana con presencia de polaquiuria, estranguria, hematuria o disuria, con hallazgo clínico patológico con piuria , hipertermia, vómitos, letargo, inapetencia, dolor a la palpación renal, poliuria, polidipsia con hallazgo clínico patológico con azotemia (prerenal o posrenal con aumento del nitrógeno ureico en sangre y creatinina, leucocitosis, neutrofilia, neutropenia, complementando los hallazgos con pruebas diagnósticas de imagen donde se evidencia cistitis, pared vesical difusa, engrosada o irregular, pielonefritis (Decôme, Cuq , Fairbrother, Gatel & Conversy, 2020).

Diagnostico Infección del tracto urinario

Para diagnosticar una ITU (Infección del tracto urinario) no solo se debe tener en cuenta el cuadro clínico y la existencia de hematuria o inflamación del tracto urinario si no complementar el diagnóstico a base de resultados de urianalisis completo y posterior urocultivo (Cortadellas, 2010). Así mismo resultan útiles las pruebas de laboratorio adicionales como hematología, bioquímica sanguínea, serologías, técnicas de imagen como rayos x, ecografía y endoscopia, facilitando el diagnóstico del mismo (Cortadellas, 2010).

Urianalisis: consiste en obtener la muestra de orina por cistocentesis o micción natural, arrojando factores como la densidad urinaria ya que en animales con infección del tracto urinario es muy variable y depende si la infección afecta al tracto urinario inferior o superior (Cortadellas, 2010). Se considera que en resultados que arrojen hematuria y proteinuria se debe determinar la severidad de la hematuria mediante el examen del sedimento y cuantificar la proteinuria (Cortadellas, 2010). A si mismo resultados con presencia de piuria sugiere inflamación y es indicativo de un proceso inflamatorio activo asociado a una infección. Además en orinas diluidas o con carga bacteriana baja se considera detección de bacterias mediante el examen del sedimento (Cortadellas, 2010).

Urocultivo: Consiste en cuantificar el resultado del cultivo con agar Mueller- Hinton, arrojando la presencia de bacterias en orina, obtenida por cistocentesis se considera anormal y orina obtenida por micción natural se considera contaminación por la flora residente (Cortadellas, 2010). Se considera significativa la presencia de más de 1.000

ufc/ml en muestras obtenidas por cistocentesis de más de 10.000 ufc/ml si la muestra se obtiene durante la micción natural (Cortadellas, 2010).

Análisis sanguíneo: Consiste en determinar afecciones del tracto superior, encontrando leucocitosis con desviación izquierda, al igual que azotemia si ambos riñones están afectados (Cortadellas, 2010).

Diagnóstico por imagen:

Apariencia radiográfica: Consiste en evaluar la forma, tamaño, márgenes, opacidad y posición de los riñones y de la vejiga (Cortadellas, 2010).

Apariencia ecográfica: Consiste en evaluar la estructura del riñón, vejiga y evidenciar presencia de líquido en cavidad abdominal, se puede observar masas o patologías en uréteres (Cortadellas, 2010).

Tratamiento para *Proteus mirabilis*

En primer lugar se basa en la administración de antibióticos en aquellos casos donde el paciente no presente anomalías estructurales, neurológicas o funcionales; la terapéutica se administra durante 10 – 14 días evidenciando una mejoría en el cuadro (Cortadellas, 2010).

Cabe señalar que la elección del antibiótico debe apoyar los resultados del antibiograma en casos no complicados ni recidivantes, a su vez puede realizarse un tratamiento basado en la sensibilidad a los distintos antibióticos de las bacterias aisladas con mayor frecuencia en casos de infección del tracto urinario (ITU) (Cortadellas, 2010).

El tratamiento de elección para la mayoría de cocos (*Staphilococcus*, *Enterococcus* y *Streptococcus*) y bacilos en orina alcalina (*Proteus*) son sensibles a ampicilina, amoxicilina-clavulanico, cefalosporinas (Cortadellas, 2010).

Ampicilina dosis 10 a 40mg/kg/ cada 6-12 horas v.o, I.m, I.v. Amoxicilina-Clavulanico dosis 12,5 a 25mg/kg cada 1 horas v.o. Cefalosporinas 20 a 30 mg/kg/ cada 12 horas v.o (Salazar, Restrepo, 2013-2015).

Caso Clínico

La Ehrlichiosis canina también se conoce como pancitopenia tropical canina, fiebre hemorrágica canina, rickettsiosis canina, tifus por garrapata canina y enfermedad del perro rastreador (Gutiérrez, Pérez & Agrela, 2016).

Ehrlichia canis es una bacteria intracelular obligatoria dado que los procesos de adhesión, internalización, proliferación exocitosis y propagación intracelular presenta diferentes vías de señalización para la adquisición de nutrientes, evasión lisosomal y la inhibición de la apoptosis de la célula huésped (Gutiérrez, Pérez & Agrela, 2016).

Descripción del caso:

Canino hembra, mestiza, de ocho años de edad, color negro con café, con un peso de 18.4 kg, esterilizada, con plan de vacunación y desparasitación inexistente, fue tratada en otro centro veterinario por signos de decaimiento, apática, disuria y hematuria, allí se le realizaron pruebas hematológicas no conocidas, pero indica que la paciente presenta enfermedad recurrente a *Ehrlichia canis*, además convive con tres perros más el cual uno de ellos también presenta *Ehrlichia canis*.

Posterior a esto el paciente fue ingresado en la Clínica Veterinaria Lasallista Hermano Octavio Martínez López, donde el motivo de consulta fue que desde el día anterior no consume alimento, continúa decaída, orina sangre y a veces quiere orinar y no puede.

Durante el examen clínico el paciente presenta una condición corporal 2/5 se encuentra decaído, se evidencia mucosas pálidas, marcado dolor a la palpación

abdominal a nivel del hipogastrio, presenta globo vesical, tenesmo vesical, presencia de coágulos a nivel vulvar, deshidratación del 8%.

Constantes fisiológicas

Frecuencia cardiaca:	120 lpm
Frecuencia respiratoria:	48 rpm
Temperatura:	37.8°C
Membrana mucosas:	Pálidas/húmedas
Tiempo de llenado	N/R

capilar:

Lista de problemas

- | | |
|------------------------------------|--------------------------------|
| 1. Deshidratación 8% | 6. Coágulos a nivel vulvar |
| 2. Mucosas pálidas | 7. Decaimiento |
| 3. Globo vesical | 8. Baja condición corporal |
| 4. Dolor abdominal-
hipogastrio | 9. Disuria |
| 5. Tenesmo vesical | 10. Inapetencia
(anamnesis) |

Lista maestra

- I. Sistema cardiovascular (1,2,6,7,8,9,10)
- II. Sistema urinario (3,4,5,6,9)
- III. Sistema reproductor (6,9)

Diagnósticos diferenciales

- I. Ehrlichia spp, Babesia, Hepatozoon, Anaplasma, Anemia hemolítica inmunomediada, Cardiomiopatía dilatada.
- II. Cistitis pseudomembranosa, Cistitis bacteriana, Urolitiasis, Trauma vesical.
- III. Vaginitis, Piometra.

Plan diagnóstico

- I. Hemoleucograma, hemograma, Alt, creatinina, pruebas cruzadas, pruebas de tiempo de coagulación tiempo de protrombina (TP), tiempo parcial de tromboplastina (PTP).
- II. Hemoleucograma, hemograma, Alt, creatinina, placas radiográficas de abdomen, ecografía abdominal, citoquímico, urocultivo.
- III. Hemoleucograma, hemograma, Alt, creatinina, citoquímico, urocultivo, citología vaginal, ecografía del aparato urogenital, vaginoscopia

Diagnóstico presuntivo

Ehrlichia spp

Plan terapéutico

Se canaliza vena colateral derecha con catéter #22, se toma muestras para microhematocrito =18%, proteínas plasmáticas 7.4, adicional glicemia 274 mg/dl, se realiza paso de sonda vesical con sonda levin #8, se obtiene marcada hematuria, se realiza lavado vesical con solución salina, se toma placa radiográfica lateral de abdomen, se aplica dosis de tramadol 3mg/kg/IM, explico el mal pronóstico del paciente al propietario.

Pronóstico

Reservado- malo

Tratamientos

Quercetol 10mg/kg/IV/BID

Ácido tranexámico 10mg/kg/IV

Dipirona 28mg/kg/IV/TID

Tramadol 2mg/kg/IV/TID

Glomax 0,5ml/IV/SID

Evolución

Primer día de evolución

Paciente decaído, inapetente, con taquipnea, taquicardia, mucosas pálidas, producción urinaria (sangre franca), 2.5 ml/kg/h, hipertenso (PAS : 219 mmHg PAD 105 mmHg PAM 149 mmHg.) con hipoglicemia(15 mg/dl), saturación de oxígeno (SpO2:varia 76-92%). Como plan terapéutico se inicia Doxiciclina 5mg/kg/v.o/BID y Omeprazol 0.7mg/kg/lv/SID, Se instaura sonda nasogástrica #10 para soporte de oxígeno a 2 litros, sonda urinaria activa, también se realiza prueba de reacción cruzada y se solicitó una unidad de sangre de 450 ml con el fin de aumentar el Hematocrito a 28%.

Tabla 1. Prueba cruzada

REPORTE DE ANÁLISIS			
CÓDIGO SLC0112 PRUEBAS CRUZADAS		Fecha de análisis 2021-08-18	
Parámetro	Método de referencia	Resultado	Resultado esperado
Prueba cruzada Mayor	NA	Ausencia de aglutinación	Ausencia de aglutinación
Prueba cruzada Menor	NA	Ausencia de aglutinación	Ausencia de aglutinación

Método: Aglutinación en lámina/tubo
Técnica: Montaje directo entre suero y sangre entera (Donante/receptor)
* Interpretación acorde a presencia/ausencia de aglutinación. Cerón, J.J.; 2017.

Fuente: Clínica Veterinaria Lasallista.

Tabla 2. Primer hemograma realizado

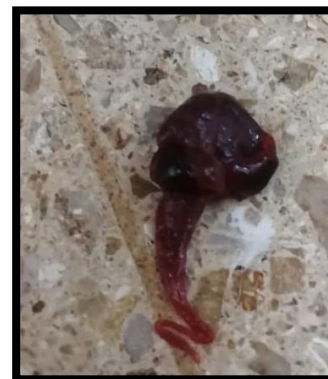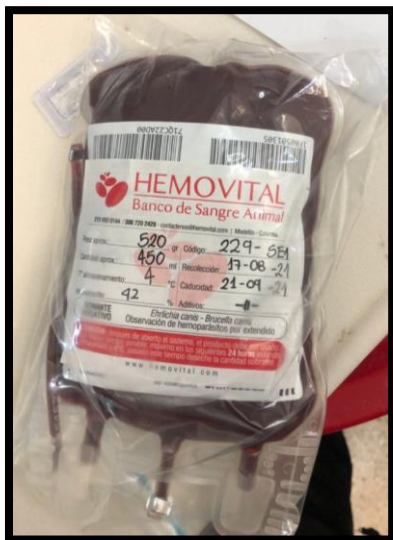REPORTE DE ANÁLISIS							
CÓDIGO SLC0201		Perfil Prequirúrgico Básico (Hemograma, Alt, Creatinina)					
Serie hemática, plaquetaria y proteínas plasmática							
Parámetro	Resultado	Unidad	V/R*	Parámetro	Resultado	Unidad	V/R*
Eritrocitos	2,81	mill/μl	5,5 - 8,5	Anisocitosis	++	- a +++	Escaso
Hemoglobina	4,7	g/dl	12,0 - 18,0	Policromasia	-	- a +++	Negativo
Hematocrito	16,1	%	37 - 55	Hipocromia	+++	- a +++	Negativo
V.C.M	58	fl	60 - 77	Howell-Jolly	-	- a +++	Negativo
H.C.M	16,8	pg	22 - 27	Plaquetas	236	x 10 ³ /μl	200 - 500
C. Hb.C.M	29,1	g/dl	32 - 37	Proteínas P.	70	g/l	55 - 75
ADE	20	%	12,0 - 18,0				
Metarrubricitos	5	valor / 100 leuc	0				
Serie leucocitaria							
Parámetro	Resultado	Unidad	V/R*	Parámetro	Resultado	Unidad	V/R*
Leucocitos	12.920	/μl	7.000 - 14.000	Lectura leucocitos x 100			
Basófilos	0	%	0 - 200	Basófilos	0	%	0 - 1%
Eosinófilos	0	%	100 - 1.500	Eosinófilos	0	%	1 - 10%
Neutrófilos	9.948	/μl	3.300 - 10.000	Neutrófilos	77	%	55 - 75%
Bandas	258	/μl	0 - 300	Bandas	2	%	0 - 3%
Linfocitos	1.809	/μl	1.000 - 4.500	Linfocitos	14	%	12 - 30%
Monocitos	904	/μl	100 - 700	Monocitos	7	%	1 - 7%
Serie eritroide Macroцитos +, Microцитos ++, Reticulocitos: 3,4%.							
Serie leucocitaria Monocitosis absoluta.							
Serie plaquetaria Normal.							
Método: Cuentas automatizadas y diferencial manual. Microscopía óptica. Técnica: Impedancia eléctrica (Abacus Junior Vet), Colocación Wright.							
*V/R fisiológico de la especie canina doméstica (Canis lupus familiaris). Feldman y col. 2008. Meyer y Harney 2007.							
Bioquímica sanguínea							
Código	Parámetro	UNIDAD	RESULTADO	Fecha de análisis	2021-08-18		
SLC0619	Creatinina	mg/dl	1,08	VALOR DE REFERENCIA*			
SLC0608	Alanino Aminotransferasa (ALT)	U/l	51	0,5 - 1,5			
Método: Espectrofotometría. Técnica: Espectrofotometría (A15).							

Fuente: Clínica Veterinaria Lasallista.

Segundo día de evolución

Paciente decaída, con mucosas pálidas, secas, taquicardia, persiste con hematuria y con una producción urinaria de 1.4 ml/kg/h, hiperglicemia (172 mg/dl), saturación de oxígeno (SpO₂: 98%), Normo tenso (PAS: 141 DIA: 76 PAM 100 mmHg), se realiza transfusión sanguínea de 450ml, se inicia con premeditación Dexametasona 0.5mg/kg/iv Difenhidramina 2mg/kg a una velocidad de infusión a 2.5mg/kg/h durante media hora, se hace monitoreo cada 10 minutos sin presentar alteración, cumplida la media hora se cambia la velocidad de infusión a 10mg/kg/h, una hora y media después se observa respuesta positiva a la transfusión, la paciente está más activa y atenta, la paciente retira la sonda de oxígeno, se evalúa Spo₂: 91% sin oxígeno, lo que se decide no volver a intubar, se termina la transfusión con 20ml/kg, se realiza lavados vesicales

con 60ml/solución salina y se recupera contenido con aspecto membranoso, se realiza micro hematocrito 20% proteínas 7%.



Fuente: Clínica Veterinaria Lasallista.

Luego de la transfusión sanguínea, se observa paciente con mucosas rosadas, taquipnea, constante jadeo, con hematuria, se posiciona en múltiples ocasiones para orinar, pero no logra expulsar contenido. Además se adiciona ampicilina sulbactam 25mg/kg/IV/TID, se instaura sonda urinaria nelaton #10, se realiza lavado vesical con 40 ml de solución salina, pero no se logra recuperar todo el contenido de inmediato, se realiza ecografía abdominal y placas radiográficas lateral y ventro dorsal de abdomen, con el fin de encontrar alteraciones, cuerpo extraño (coágulos).

Tabla 3. Reporte radiográfico lateral y ventro dorsal de abdomen

DESCRIPCIÓN RADIOLÓGICA

En la placa radiográfica se evidencia formación de puente intervertebral entre L7-sacro, con disminución del canal medular a nivel del sacro, adicional a esto se observa vejiga plétórica y asas intestinales distendidas por gas.

HALLAZGOS RADIOLÓGICOS SUGERENTES:

Enfermedad discal lumbosacra, inestabilidad lumbosacra, vejiga plétórica

RECOMENDACIÓN

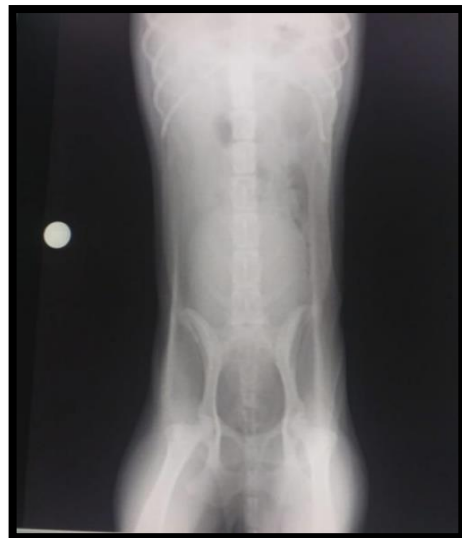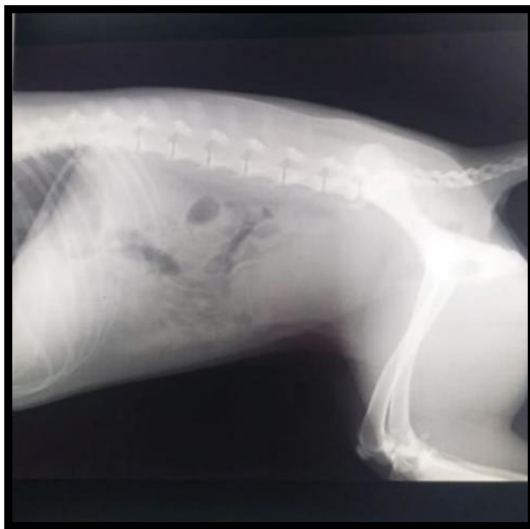Revisión neurológica, ecografía abdominal



JOSÉ FERNANDO ORTIZ ÁLVAREZ MV, Esp, Msc.

MP 006699 COMVEZCOL

Fuente: Clínica Veterinaria Lasallista.



Fuente: Clínica Veterinaria Lasallista.

Tabla 4. Reporte ecográfico abdominal

DESCRIPCIÓN ECOGRÁFICA

En el estudio ecográfico a la fecha no se observan masas no derrames, adicional se observa lo siguiente:

Vejiga: de paredes levemente engrosadas, con abundante material hipoeoico y celular en su interior formando estructuras redondeadas.

Riñones: ambos conservan la relación cortico medular, cambios seniles a nivel de la corteza.

Intestinos: sin alteraciones, se conserva la estratificación de sus capas


Bazo: sin cambios aparentes a la fecha

Estomago: con contenido en su interior sin cambios a la fecha

Hígado: parénquima homogéneo, vesícula biliar sin alteraciones a la fecha.

HALLAZGOS RADIOLÓGICOS SUGERENTES:

Cistitis, coágulos sanguíneos, neoplasia vesical.



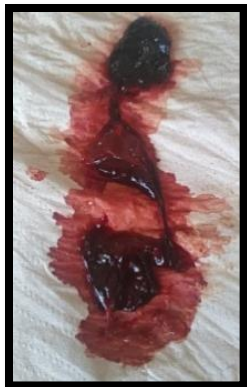JOSÉ FERNANDO ORTIZ ÁLVAREZ MV, Esp, Msc.

MP 006699 COMVEZCOL

Fuente: Clínica Veterinaria Lasallista.

Tercer día de evolución

Paciente alerta al medio, con marcado dolor a la palpación abdominal en mesogastrio e hipogastrio, manifiesta estranguria, tenesmo, polaquiuria, hematuria, defecación con estrías de sangre, presenta taquipnea y jadeos de manera intermitente. En dos ocasiones presenta coágulos con aparente tejido en los mismos. Se realiza hemograma de control, se explica a propietarios la evolución clínica del paciente se enfatiza que es un pronóstico reservado a malo.



Fuente: Imagen propia

Tabla 5. Segundo hemograma realizado

REPORTE DE ANALISIS							
CÓDIGO SLC0106		HEMOLEUCOGRAMA AUTOMATIZADO		Fecha de análisis		2021-08-20	
Serie hemática, plaquetaria y proteínas plasmática							
Parámetro	Resultado	Unidad	V/R*	Parámetro	Resultado	Unidad	V/R*
Eritrocitos	3,33	mill/μl	5,5 - 8,5	Anisocitosis	-	- a +++	Escaso
Hemoglobina	6,5	g/dl	12,0 - 18,0	Policromasia	++	- a +++	Negativo
Hematocrito	20,77	%	37 - 55	Hipocromía	+++	- a +++	Negativo
V.C.M	62	fl	60 - 77	Howell-Jolley	-	- a +++	Negativo
H.C.M	19,5	pg	22 - 27	Plaquetas	166	x 10 ³ /μl	200 - 500
C. Hb.C.M	31,2	g/dl	32 - 37	Proteínas P.	72	g/l	55 - 75
ADE	20,5	%	12,0 - 18,0				
Metarrubricitos	-	valor / 100 leuc	0				
Serie leucocitaria							
Parámetro	Resultado	Unidad	V/R*	Parámetro	Resultado	Unidad	V/R*
Leucocitos	14.850	/μl	7.000 - 14.000	Lectura leucocitos x 100			
Basófilos	0	/μl	0 - 200	Basófilos	0	%	0 - 1%
Eosinófilos	297	/μl	100 - 1.500	Eosinófilos	2	%	1 - 10%
Neutrófilos	10.247	/μl	3.300 - 10.000	Neutrófilos	69	%	55 - 75%
Bandas	297	/μl	0 - 300	Bandas	2	%	0 - 3%
Linfocitos	4.010	/μl	1.000 - 4.500	Linfocitos	27	%	12 - 30%
Monocitos	0	/μl	100 - 700	Monocitos	0	%	1 - 7%
Serie eritroide		Hipocromía: +++. Policromatofilia: ++.					
Serie leucocitaria		Leucocitosis ligera. Neutrofilia absoluta					
Serie plaquetaria		Trombocitopenia ligera. Confirmada por recuento manual.					

Fuente: Clínica Veterinaria Lasallista.

Cuarto día de evolución

Paciente decaída, inapetente, con mucosas rosadas pálidas, húmedas, elimina dos coágulos de sangre a nivel vulvar, luego presenta tenesmo vesical, a la palpación abdominal presenta dolor en hipogastrio y la vejiga se palpa pletórica. Se realiza

sedación con Propofol a 4mg/kg/IV y posterior sondaje uretral obteniendo 290ml de orina sanguinolenta, se fija sonda y se deja abierta para que continúe eliminando. En el tratamiento se instaura prazocina 1 tableta/V.O/BID.

Quinto día de evolución

Paciente decaída, no se reincorpora, apática con mucosas pálidas, secas, distres respiratorio, taquicardia, taquipnea, se decide realizar lavados vesicales con A-FAST se observa coágulos de gran tamaño a nivel vesical, con grosor de la pared vesical, sin más hallazgos anormales en los demás órganos, se retira sonda urinaria por lamido. Decide realizar micro hematocrito 14%, con glicemia 192mg/dl, debido a la descompensación, saturación de oxígeno 93% con buena curva en extremidades. En mucosa bucal máximo 68%, se realiza reporte a propietarios sobre el estado de la paciente, y la evolución, para decidir manejo medico correcto. Debido a la clínica del paciente se obtienen de nuevos diagnósticos diferenciales Aplasia medular, Anemia hemolítica inmunomediada, Hemoparásitos crónicos. De igual manera se realiza citoquímico de orina y urocultivo , se realiza sedación con propofol 2mg/kg/IV y se instaura sonda urinaria , se continua con tratamiento instaurado, se adiciona hemolitan 2ml/V.O/BID, se decide manejar Amoxicilina-clavulanico comprimidos 500mg/V.O/SID Amoxicilina 400mg Clavulanico 105mg para el proteus mirabilis.

Tabla 6. Citoquímico de orina

REPORTE DE ANÁLISIS					
CÓDIGO SLC0807		CITOQUIMICO DE ORINA		Fecha de análisis 2021-08-19	
Análisis físico			Análisis químico		
Concepto	Resultado	V/R	Analito	Resultado	V/R
Aspecto	Turbio	Claro	Urobilinógeno	Negativo	Normal (0.2-1)
Color	Rojo Oscuro	Amarillo	Bilirrubina	Negativo	(Negativo" - +)
Densidad	1.036	1.030 - 1.035	C. cetónicos	Negativo	Negativo
pH	9	6.0 - 7.5	Sangre	+++	Negativo
Otras observaciones: N/A			Proteínas	100 mg/dl	Negativo
			Nitritos	Negativo	Negativo
			Leucocitos	Negativo	Negativo
			Glucosa	Negativo	Negativo
Análisis microscópico					
Concepto	Resultado	V/R	Concepto	Resultado	V/R
Sedimento			*Epiteliales	-	Ausente
Leucocitos	>60 AP	0-3 AP	*Clindroide	-	Ausente
Eritrocitos	>60 AP	0-3 AP	*Granuloso	-	Escasos
Bacterias	ABUNDANTES	Ausente	*Mixto	-	Ausente
Moco	-	Ausente	Cristales		
Cálculos epiteliales			*Oxalato de Ca	-	Ausente
Escamosas	-	Escasas	*Carbonatos	-	Ausente
Transición	-	Escasas	*Urato Amorfo	-	-
Renales	-	Ausente	*Fosfato amorfo	-	-
Cilindros			*Fosfato Triple (Estruvita)	-	Escasos
Hialinos	-	Ocasional	*Mixto	-	Ausente
Prueba de Anillo de Heller					
POSITIVO +++					

Fuente: Clínica Veterinaria Lasallista.

Tabla 7. Urocultivo, Antibiograma

Examen	Resultado	Unidad	Rango Sugerido
1 Cultivo y Antibiograma- cualquier secreción (Bacteriológico)			
Muestra Analizada:	Orina		
Coloración de GRAM	Se observa más de un bacilo gram negativo por campo AP		
Bacteria Aislada	Proteus mirabilis > 100,000 UFC/UL		
Sensibilidad	Amoxicilina-clavulánico// Ceftazidime// Ciprofloxacina// Sulfametoxazol// Cefalexina// Gentamicina		
Sensibilidad Intermedia	Enrofloxacin		
Resistencia	No aplica		
Resistencia Intrínseca	Tetraciclinas		
Pruebas de Resistencia Adquirida	La cepa encontrada NO es una productora de beta-lactamasa de espectro extendido BLEES.		
Fecha reporte cultivo bacteriano:	21/08/2021		
Observaciones	No		
<small>Metodo(s): Identificación con pruebas bioquímicas manuales y antibiograma por Kirby-Bauer // // // // ATENCIÓN: Los antibióticos relacionados en éste resultado son sólo principios activos. TESTLAB no relaciona nombres comerciales. Por lo tanto la elección del mismo queda a criterio del Médico veterinario tratante o que solicitó el cultivo.</small>			
<small>// // // Analista: JUAN MAURICIO VILLADA QUINTERO Fecha de análisis: 2021-08-21 / Estado de la muestra: Satisfactorio</small>			
Procesado por: JUAN MAURICIO VILLADA QUINTERO			

Fuente: Clínica Veterinaria Lasallista.

Sexto día de evolución

Paciente decaída, apática, con mucosas pálidas, secas, con taquicardia, taquipnea, con evidente disuria, hematuria, polaquiuria y ligera ataxia en ambos miembros posteriores. Se suspende ampicilina sulbactam, se suspende doxiciclina, se realiza tercer hemograma de control. Propietarios reportan que por cuestiones económicas y por evolución del paciente con respecto a los exámenes se quisiera optar

últimas medidas medicas con pronóstico reservado /malo, se considera realizar cistotomía para retiro de coagulo y definir el alta del paciente. El propietario dice entender que dicho procedimiento puede causar la muerte del mismo e incluso el deterioro de la misma

Tabla 8. Tercer hemograma realizado

REPORTE DE ANÁLISIS							
CÓDIGO SLC0108		HEMOLEUCOGRAMA AUTOMATIZADO				Fecha de análisis 2021-06-23	
Serie hemática, plaquetaria y proteínas plasmática							
Parámetro	Resultado	Unidad	V/R*	Parámetro	Resultado	Unidad	V/R*
Eritrocitos	2,54	mill/ul	5,5 - 8,5	Anisocitosis	+++	- a +++	Escaso
Hemoglobina	5	g/dl	12,0 - 18,0	Policromasia	++	- a +++	Negativo
Hematocrito	15,6	%	37 - 55	Hipocromía	+++	- a +++	Negativo
V.C.M	61	fl	60 - 77	Howell-Jolly	-	- a +++	Negativo
H.C.M	19,6	pg	22 - 27				
C. Hb. C.M	31,9	g/dl	32 - 37	Plaquetas	347	x 10 ³ /ul	200 - 500
ADE	23,4	%	12,0 - 18,0	Proteínas P.	70	g/l	55 - 75
Metarrubricitos	-	valor / 100 leuc	0				
Serie leucocitaria							
Parámetro	Resultado	Unidad	V/R*	Parámetro	Resultado	Unidad	V/R*
Leucocitos	31.200	/ul	7.000 - 14.000	Lectura leucocitos x 100			
Basófilos	0	/ul	0 - 200	Basófilos	0	%	0 - 1%
Eosinófilos	1.248	/ul	100 - 1.500	Eosinófilos	4	%	1 - 10%
Neutrófilos	26.520	/ul	3.300 - 10.000	Neutrófilos	85	%	55 - 75%
Bandas	936	/ul	0 - 300	Bandas	3	%	0 - 3%
Linfocitos	2.184	/ul	1.000 - 4.500	Linfocitos	7	%	12 - 30%
Monocitos	312	/ul	100 - 700	Monocitos	1	%	1 - 7%
Serie eritroide Dianocitos ++. Reticulocitos: 19,6%.							
Serie leucocitaria Leucocitosis marcada. Neutrofilia y bandemia absolutas.							
Serie plaquetaria Normal.							

Fuente: Clínica Veterinaria Lasallista.

Séptimo día de evolución

Se considera realizar procedimiento quirúrgico de cistotomía o cistoscopia, por lo tanto se realizan prueba de tiempos de coagulación posterior a esto, se habla con el área de cirugía pero se determina que el riesgo de retirar el coagulo sigue siendo muy alto, se realiza Ecofast de control donde se evidencia un coagulo de 5cm por 3cm, por lo tanto no se recomienda cistoscopia o cistotomía por ahora y debe permanecer con sonda por tiempo indefinido.

Tabla 9. Tiempos de coagulación

REPORTE DE ANÁLISIS				
Código	Parámetro	UNIDAD	RESULTADO	VALOR DE REFERENCIA
SLC0109	Tiempo de protrombina (TP)	segundos	6,0	6,0 - 11,0
SLC0110	Tiempo parcial de tromboplastina (TPT)	segundos	10,0	4,3 - 21,0

Método: Activación con ácido elétrico-HUMAN

Fuente: Clínica Veterinaria Lasallista.

Octavo día de evolución

Paciente atento, con mucosas rosadas pálidas, húmedas, brillantes, se desplaza con lentitud, continua con disuria y hematuria, se realiza lavados vesicales a presión con solución salina 20ml hasta completar 100ml y se recupera la misma cantidad ingresada, se realiza masaje vesical y se expulsan 2 coágulos de 2 -3 cm de diámetro, se programa lavados vesicales cada 6 horas. Se adiciona Braduril 10mg/kg/V.O/SID, se realiza premeditación Propofol 2mg/kg/IV se instaura sonda Foley #12, por cuestiones económicas del propietario se da de alta, pero se le explica el pronóstico del paciente y que puede tener complicaciones en la casa, indicando la dificultad para orinar, hasta ruptura vesical y la muerte de la misma. Se le explica al propietario como realizar lavados vesicales, se instaura tratamiento en casa Ampicilina sulbactam 12mg/kg/v.o/BID durante 10 días, Omeprazol 1mg/kg/v.o/SID durante 15 días, hemolitan 0.5ml/kg/v.o/BiD durante un mes, Prazosina 1mg total/v.o/SID durante 20 días, Braduril 10mg/kg/V.O/ SID por 20 días se indica revisión en 10 días o antes de ser necesario, cada 48 horas reportar evolución de la paciente en cuando a la micción, defecación, consumo de alimento, hemograma de control en 10 días, según evolución modificación terapéutica. No se firma negativa de servicio.

Discusión

Basados en los datos anamnésticos y en el examen clínico, se desconoce la realización de pruebas diagnósticas que arrojen como resultado positivo para *Ehrlichia canis*, sin embargo, estos signos no solo son evidenciados de dicha enfermedad, también se puede tratar de otros hemotrópicos (*Anaplasma platys*, *Babesia canis*, *Hepatozoon canis*). Durante el paso del paciente en la clínica el plan diagnóstico que se pone en práctica para diagnosticar *Ehrlichia canis* es por medio de diagnóstico hematológico usándose hemogramas de control. No es adecuado el abordaje del paciente ya que se debió realizar prueba de PCR para hemotrópicos en algún momento durante el paso del paciente en la clínica que confirme o descarte dicho diagnóstico, ya que con los hemogramas de control solo se evaluó la parte hematológica (serie eritrocitaria, serie plaquetaria, serie leucocitaria) del paciente.

Cuando el paciente llega a la clínica se evidencia decaído, con mucosas pálidas debido a la baja producción de oxígeno en sangre, también se evidencia marcado dolor a la palpación abdominal a nivel del hipogastrio, debido a un aumento de la tensión de la musculatura abdominal o también puede estar evidenciado por otros factores como indiscreción alimentaria, gastroenteritis, parásitos intestinales entre otros, además presenta globo vesical, tenesmo vesical, presencia de coágulos a nivel vulvar, disuria, hematuria relacionados con diferentes causas como infecciones del tracto urinario, obstrucciones, urolitiasis entre otros, y la deshidratación del 8% debido a la inapetencia, letargo y a la pérdida de líquidos. Los signos clínicos iniciales que presento el paciente pudo abarcar múltiples patologías existentes en el área de medicina veterinaria en pequeñas especies, por lo tanto no es pertinente diagnosticar la

paciente con *Ehrlichia canis* sin tener una prueba diagnóstica o hematológica que sustente que este es el diagnóstico definitivo.

Debido al tratamiento inicial desde el día cero se instauró agentes hemostáticos como Quercetol como agente hemostático estimulando el cambio de las descargas electrostáticas en las plaquetas, incrementando así la captación del factor plaquetario obteniendo en este caso una hemostasia rápida sin riesgo de ocasionar trombosis (Clínica Veterinaria El Country, 2022). También se administró Ácido tranexámico como inhibidor de la fibrinólisis utilizado para controlar la hemostasia (Centro colaborador de la administración nacional de medicamentos, alimentos y tecnología médica ANMAT 2015). A causa de que el sangrado que presentó el paciente es a nivel del sistema urinario, no es pertinente el uso de Ácido tranexámico ya que se ha reportado en la literatura la obstrucción uretral debido a la formación de coágulo en los pacientes con sangramiento del tracto urinario superior en pacientes tratados con Ácido tranexámico (Centro para el control estatal de medicamentos, equipos y dispositivos médicos 2011).

A su vez los agentes analgésicos que se usaron fueron Diproflona como analgésico y antipirético con propiedades antiinflamatorias y espasmolíticos, y Tramadol analgésico opioide sintético de acción central (Vademecum, 2018). Fue adecuado el uso como analgésicos ya que ayudan a disminuir el dolor de intensidad moderada a severa.

La administración de vitamina B12 (Glomax) solución vitamínica y de aminoácidos, fue adecuado ya que ayuda a mejorar el estado inmunológico del paciente; es importante recalcar la administración de protectores gástricos a la terapéutica del paciente ya que en este caso no se tomó en cuenta su administración

inicial, al igual de no administrar medicamentos para el diagnóstico presuntivo a *Ehrlichia canis*.

En el primer día de hospitalización se instauró Doxiciclina es oportuno la aplicación de la doxiciclina si el diagnóstico fue *Ehrlichia canis* ya que es el tratamiento específico para dicha enfermedad, además es importante la administración de omeprazol ya que inhibe de la bomba de protones y ayuda a contrarrestar la acidez gástrica debido a la inapetencia prologada que presentó el paciente (Gutiérrez, Pérez & Agrela, 2016).

Se realiza primer hemograma donde se evidenció anemia hipocromica microcitica por la producción de glóbulos rojos más pequeños de lo normal. El tamaño pequeño de estas células se debe a la disminución de la producción de hemoglobina, el principal componente de los eritrocitos (Tomas, 2015). Por lo que fue correcto realizar hemograma inicial ya que se evalúa al paciente a nivel hematológico y arroja soluciones para mejorar el plan terapéutico, fue adecuado evaluar bioquímicas sanguíneas en un perfil básico que abarque hemograma, Alt y creatinina para tener conocimiento si existen otras alteraciones presentes en el ingreso del paciente. Se evidenció monocitosis absoluta debido al aumento de la cantidad de monocitos circulantes en sangre. Por lo tanto se realizó prueba cruzada la cual arrojó la ausencia de aglutinación para llevar a cabo la transfusión sanguínea, es apropiado para ayudar al cuadro hematológico.

Según la literatura los parámetros hematológicos anormales para diagnosticar *Ehrlichia canis* pueden incluir trombocitopenia, leucopenia o anemia (Puentes Guerrero, 2016). La hiperproteinemia debida a una hiperglobulinemia es un hallazgo también

frecuente en el curso de la Ehrlichiosis canina, debido al estímulo antigénico crónico (Puentes Guerrero, 2016). También se reportan elevaciones en BUN y creatinina (Puentes Guerrero, 2016). La azotemia puede ser prerrenal (por ejemplo deshidratación) o secundaria a una enfermedad renal primaria. La azotemia renal primaria se relaciona con glomerulonefritis y plasmacitosis renal intersticial en los perros con Ehrlichiosis (Puentes Guerrero, 2016). En este caso en el primer hemograma entre los parámetros hematológicos anormales solo se evidencio la presencia de anemia, no se evidencio signos de trombocitopenia, leucopenia, hiperproteïnemia, hiperglobulinemia , no se evidencio aumento de creatinina por lo tanto no hay presencia de azotemia prerrenal.

En el plan terapéutico se adiciono ampicilina sulbactam ya que es un antibiótico bactericida de amplio espectro, no es conveniente la administración de ampicilina sulbactam para el tratamiento de la infección del tracto urinario que presento el paciente ya que es evidente que la Infección fue crónica debido a los signos clínicos y a la descompensación de la misma y para arrojar un plan terapéutico más certero se debió esperar los resultados del urocultivo para conocer el antibiótico indicado a la sensibilidad de la bacteria persistente.

Al segundo hemograma de control en el cual continuó con anemia hipocromica microcitica con leves cambios significativos, trombocitopenia debido a que el cuerpo no está produciendo suficientes plaquetas, está perdiendo plaquetas o si las plaquetas se están destruyendo, además de ello la sangre no puede coagularse como debería, lo que hace que tenga un mayor riesgo de sangrado excesivo (La Sociedad Americana Contra El Cáncer, 2016). Leucocitosis debido a la infección o inflamación presente por lo tanto el organismo requiere más leucocitos en sangre periférica, esta leucocitosis también estará

asociada a las afecciones de tracto urinario superior por la inflamación que se está desencadenando, neutrofilia debido a la defensa del cuerpo, es común que se observe un aumento en el número de neutrófilos durante una infección, en este caso presentado varias alteraciones sistémicas. Considerando que los parámetros anormales para *Ehrlichia canis* es la anemia en este punto el paciente continua con ella, no se evidenciaba presencia de trombocitopenia, pero en este caso ya se observaba moderada trombocitopenia, pero no se evidenció leucopenia ni hiperproteinemia, hiperglobulinemia. De acuerdo a esto se debió evaluar bioquímicas sanguíneas en un perfil básico que abarque hemograma, Alt y creatinina para tener conocimiento si existen otras alteraciones presentes en el paciente.

Se debió considerar la prazocina como medicamento inicial para ayudar a la hipertensión arterial debido al efecto de relajación del músculo liso por α -1 antagonismo que esta presenta. En el citoquímico de orina donde la orina turbia que se reporta puede ser indicio de la existencia de inflamaciones o infecciones, hemorragia del tracto urinario o cristaluria, el color rojo oscuro dado por hematuria, hemoglobinuria, mioglobinuria, la densidad determina el grado de concentración de la orina, y por lo tanto, la capacidad de los túbulos renales para concentrar o diluir la orina, la densidad aumentada reportada se considera hiperestenúrica, ya que el animal se encontraba deshidratado, el riñón debe concentrar más de lo normal. El Ph se encuentra por encima de 7 considerando orina alcalinica debido a la administración de agentes alcalinizantes, una alcalosis metabólica o una alcalosis respiratoria, la presencia de sangre indico eritrocitos intactos, hemoglobina y mioglobina libre en orina, causado por la inflamación de las vías urinarias y alteraciones hemorrágicas sistémicas presentes en el paciente, además la presencia de proteínas, se

debe a la lesión de la pared capilar que presento el glomérulo lo que permite que aumente la filtración glomerular. En este caso la proteinuria renal fue una proteinuria pos-glomerular por la presencia de hemorragia o inflamación de las vías urogenitales, disfunción tubular que redundaba en fracaso de la reabsorción proteica tubular y que puede acompañarse con proteinuria de leve a moderada. Presencia de leucocitos en sedimento se debe al aumento de células blancas en el sedimento urinario (piuria) lo cual indica la infección del tracto urinario, por último la prueba de anillo de héller +++ (alto) indico la cantidad de proteínas que había en la muestra de orina con base a su densidad, la abundante cantidad de bacterias se debe a la infección del tracto urinario. por esta razón se realizó urocultivo y antibiograma.

En el urocultivo y antibiograma se evidenció bacteria aislada *Proteus mirabilis* > 100.000 UF, por lo tanto se decidió manejar Amoxicilina-clavulanico comprimidos 500mg/V.O/SID Amoxicilina 400mg Clavulanico 105mg para *proteus mirabilis*. Es adecuado la administración de Amoxicilina-clavulanico ya que es un medicamento sensible para *proteus mirabilis* y estaría atacando a la bacteria implicada en este proceso bacteriano.

En el plan terapéutico se suspende doxiciclina ya que esta supera los 30 días de tratamiento administrados en otra veterinaria y completando los días en tratamiento intrahospitalario. Es oportuno suspender doxiciclina ya que esta podría generar resistencia a las tetraciclinas. Adicional a esto el paciente todo el tiempo debió estar con analgésicos (tramadol, dipirona) debido al marcado cuadro de dolor que presentaba.

En el tercer hemograma de control continua con Anemia hipocromica microcitica con cambios degenerativos en cuanto a su producción sanguínea, no hay presencia de trombocitopenia, plaquetas logran permanecer dentro de sus parámetros normales, continua con marcado leucocitosis y marcada neutrofilia mayor que el segundo hemograma, además presenta bandemia absoluta (neutrófilos inmaduros) la cual pudo apoyar al proceso inflamatorio de acuerdo a la infección bacteriana. Debido a la presentación clínica del paciente se adiciono hemolitan para ayudar a mejorar la anemia y carencias de la formación de glóbulos rojos.

Los médicos veterinarios de la clínica recomendaron considerar procedimiento quirúrgico de cistotomía o cistoscopia, el paso a seguir según la literatura la cistotomía es un procedimiento quirúrgico que se realiza en el tracto urinario las razones por las cuales se realizan es porque puede haber cálculos en la vejiga, tumores en la vejiga o coágulos de sangre (Zoe animal hospital S.f). La cistoscopia trans uretral es la técnica endoscópica que permite el examen de la luz y mucosa del tracto urinario inferior (Vets & Clinics by Advance, S.f). Pero la condición del paciente no fue apta para realizar los dos procedimientos quirúrgicos por la debilidad de la pared vesical, ya que aumentaba el riesgo de ruptura vesical. Es contradictorio la decisión de no realizar los procedimientos quirúrgicos por el grave riesgo de ruptura vesical ya que por sus propios medios la paciente pudo presentar este riesgo por la disuria, anuria y por la presencia de tenesmo vesical que presento desde tanto tiempo, es pertinente recalcar que entrar a un procedimiento quirúrgico un paciente con las alteraciones hematológicas que este presento aunque la prueba de tiempos de coagulación hayan salido dentro de los parámetros normales, las alteraciones

hematológicas y los riesgos anestésicos y quirúrgicos no es apropiado porque el paciente puede llegar a descompensarse mucho más rápido.

El plan terapéutico instaurado en casa fue adecuado ya que se explica cada uno de los medicamentos indicados, lavados vesicales realizados por el propietario y se recalca la importancia de reportar la evolución del paciente con revisiones, paciente fue retirado de cuidados intrahospitalario por los propios medios del propietario, pero no se firmó negativa de servicio. Por último debió ser apropiado firmar negativa de servicio ya que el paciente nunca regresó a revisión.

Referencias

Armbruster, C. E., & Mobley, H. L. (2012). Merging mythology and morphology: the multifaceted lifestyle of *Proteus mirabilis*. *Nature reviews. Microbiology*, 10(11), 743–754. Recuperado url <https://doi.org/10.1038/nrmicro2890>

Barros Guiracocha, E & Aleman Carpio, F (2017) Efectividad de los métodos ácido sulfosalicílico, héller y tira reactiva para el diagnóstico temprano de proteinuria en perros que presentan cilindros en sedimento urinario. Recuperado de url <https://dspace.ucuenca.edu.ec/bitstream/123456789/28438/1/Trabajo%20de%20Titulacion.pdf>

Cortadellas, O (2010) Tratamiento de las infecciones del tracto urinario en Grupo Asis Biomedica S.L (Ed) Manual de nefrología y urología clínica canina y felina (pp.239-246) Andador Palacio de Larrinaga,2

David de productos línea animales de compañía (2021) Biopreparados, farmacéuticos alopáticos, farmacéuticos homeopáticos, recuperado de url https://www.agvsaludanimal.com/wpcontent/uploads/vademecums/D.A.V.I.D_AdeC_agosto_2021_v2.pdf

Decôme, M., Cuq, B., Fairbrother, J. H., Gatel, L., & Conversy, B. (2020). Clinical significance of *Proteus mirabilis* bacteriuria in dogs, risk factors and antimicrobial susceptibility. *Canadian Journal of Veterinary Research*, 84(4), 252-258. Recuperado de [url https://www.ingentaconnect.com/content/cvma/cjvr/2020/00000084/00000004/art00002](https://www.ingentaconnect.com/content/cvma/cjvr/2020/00000084/00000004/art00002)

Gutiérrez, C. N., & Pérez Yabarra, L. (2016). Ehrlichiosis canina. *Saber*, 28(4), 641-665, recuperado de url http://ve.scielo.org/scielo.php?script=sci_arttext&pid=S1315-01622016000400002

La Sociedad Americana Contra El Cáncer (2016) recuentos sanguíneos bajos, recuperado de url https://www.cancer.org/es/tratamiento/tratamientos-y-efectos-secundarios/efectos-secundarios-fisicos/recuentos-sanguineos-bajos/sangrado.html#escrito_por

Lemos, M (2017) Neutrofilia (neutrófilos altos): qué es, principales causas y qué hacer, recuperado de url <https://www.tuasaude.com/es/neutrofilia/>

Madinabeitia, M, Hermida, M & Castro, E 2019 Utilidad del análisis rápido de orina como camino diagnóstico en la clínica diaria, recuperado de url <https://www.ridaa.unicen.edu.ar/xmlui/bitstream/handle/123456789/2219/MADINABEITIA%2C%20MARIA%20VICTORIA.pdf?sequence=1&isAllowed=y>

Peraza, N (2019) Ehrlichiosis Canina [en línea] recuperado de url <https://www.geosalud.com/mascotas/ehrlichiosiscanina.html#:~:text=El%20tratamiento%20de%20la%20ehrlichiosis,hs%20de%20instaurado%20el%20tratamiento.>

Pfizer animal health (.S.F) Primor (sulfadimetoxina/ ormetoprima) es un antibiótico usado para el tratamiento de infecciones de la piel y tejidos blandos y para infecciones urinarias en los perros. Recuperado de url https://www.zoetisus.com/solutions/pages/frank/sp/documents/pfizer_primor_sp_final.pdf

Posada, Arias, S, Cabrera, Jaramillo, A & Monsalve, Buritica, S (2020) Circulación de microorganismos de interés clínico transmitidos por garrapatas en

poblaciones de caninos domésticos en Latinoamérica, en Artes y Letras S.A.S (Ed) Enfermedades Rickettsiales en Latinoamérica (pp.109) Biogénesis de la universidad de Antioquia.

Puentes, G, C (2016) Problemática de la ehrlichiosis canina vista desde el aspecto teórico y el aspecto clínico en una clínica veterinaria de Bogotá (central de urgencias veterinarias), recuperado de url <https://repository.udca.edu.co/bitstream/handle/11158/632/TRABAJO%20MONOGRAFIA%20EHRlichIA%20CANIS.pdf;jsessionid=D55F2C9E74CBBFF13803B5A123DE35A1?sequence=1>.

Rodriguez Carranza, R (2015) Ampicilina y sulbactam antimicrobianos. Vademecum académico de medicamentos McGraw Hill, recuperado de url <https://accessmedicina.mhmedical.com/content.aspx?bookid=1552§ionid=90367362>

Rojas, A, Rueda, A, Díaz Molano, D, Mesa Cobo, N, Benavides Montaña, J, Imbachi Lopez, K, Alvarez Rios, L & Lopez Bermudez, R (2013) Identificación de Ehrlichia canis (Donatien & Lestoquard) Moshkovski mediante PCR anidada, recuperado de url <http://vetzootec.ucaldas.edu.co/downloads/v7n1a03.pdf>

Roman espinoza, V,H (2020) Bandemia en la biometría hemática, recuperado de url <https://www.infectologiapediatrica.com/blog/tag/bandemia/>

Sainz Rodríguez, Á. (2002). Aspectos clínicos y epizootiológicos de la Ehrlichiosis canina: estudio comparado de la eficacia terapéutica de la doxiciclina y el dipropionato de imidocarb. Universidad Complutense de Madrid, Servicio de Publicaciones. Recuperado url <https://eprints.ucm.es/id/eprint/3184/>

Salazar, Restrepo J,G (2013-2015) Antibacterianos en corporación para investigaciones biológicas (Ed) Terapéutica veterinaria (pp. 55-108) Legis S.A

Sierra Gonzales, S & Arango Uribe, M (2017) Prevalencia de bacterias que producen infecciones en las vías urinarias en caninos y felinos y su sensibilidad a los antibióticos durante 2014 y 2015, recuperado de url <http://repository.ces.edu.co/bitstream/10946/2943/2/Prevalencia%20Bacterias%20Infecciones%20Urinarias.pdf>.

Sociedad Española de Medicina interna (2021) Leucocitosis, recuperado de url <https://www.fesemi.org/informacion-pacientes/conozca-mejor-su-enfermedad/leucocitosis>

Suarez, Bertolani,C, Avellaneda,A & Tabar, M,D (2013) Las vías urinarias, tan sencillas como complejas, recuperado de url https://avepa.org/pdf/proceedings/URINARIO_PROCEEDING2013.pdf

Tomas G. (2015) Anemia microcítica: diagnóstico y tratamiento, recuperado de url <https://www.intramed.net/contenidover.asp?contenidoid=85500>

Vets & Clinics by Advance (S.F) Endoscopia en perro: aplicaciones en nefrología y urología clínica, recuperado de url <https://www.affinity-petcare.com/vetsandclinics/es/endoscopia-en-perro-aplicaciones-en-nefrologia-y-urologia-clinica>

Villamil Cajoto, I., Eynde Collado, A., Villacián Vicedo, M. J., Martínez Rey, C., Rodríguez Otero, L., & Rodríguez Framil, M. (2006, March). Neumonía comunitaria por *Proteus mirabilis*. In *Anales de medicina interna* (Vol. 23, No. 3, pp. 146-146). Arán Ediciones, SL, recuperado de url https://scielo.isciii.es/scielo.php?script=sci_arttext&pid=S0212-71992006000300016

Zoe animal hospital (S.f) Cistotomía. Recuperado de url <https://zoeanimalhospital.com/es/cystotomy/#:~:text=Una%20cistotom%C3%ADa%20es%20un%20procedimiento,realiza%20en%20el%20tracto%20urinario.&text=Los%20c%C3%A1lculos%20urinarios%20son%20piezas,cualquier%20parte%20del%20tracto%20urinario.>