



Reporte de caso policitemia vera en paciente felino doméstico de pelo corto de 5 años

Trabajo de grado para optar por el título de Médico Veterinario

Brayan González Ríos

Asesor

Natalia Sánchez Correa

Corporación Universitaria Unilasallista

Facultad de Ciencias Agropecuarias

Programa Medicina Veterinaria

Caldas, Antioquia

Año 2026

Agradecimiento

Agradecer primero a Dios por permitirme llegar a este punto de mi vida, a mi familia especialmente a mi abuela, madre y mi padre, que desde niño me inculcaron buenos valores para ser quien soy hoy en día, por creer en mí, impulsarme y ser mi motor. A mi novia por ser mi apoyo incondicional y por crecer junto a mí.

Resumen

La Policitemia Vera es un trastorno mieloproliferativo crónico e idiopático de baja prevalencia en la medicina felina, caracterizado por una producción eritroide autónoma que desencadena una hiperviscosidad sanguínea. El presente reporte de caso expone a un felino macho, criollo de 5 años, que ingresó inicialmente a consulta por claudicación y marcha plantígrada del tren posterior, evolucionando de forma aguda hacia crisis convulsivas e inestabilidad neurológica severa. Al observar los resultados de exámenes de laboratorio, se evidenció un incremento crítico y sostenido en los parámetros de la línea roja (hematocrito, hemoglobina y recuento eritrocitario), sin signos clínicos de deshidratación, tras descartar causas de eritrocitosis relativa y absoluta secundaria, se estableció el diagnóstico presuntivo de Policitemia vera. El manejo de emergencia intrahospitalario incluyó flebotomías terapéuticas, fluidoterapia isotónica, Manitol, Dexametasona y Levetiracetam, logrando la estabilización del paciente. Para el control ambulatorio se instauró quimioterapia citorreductora mieloide con hidroxiurea a dosis magistrales. El paciente mostró una evolución favorable y estabilización hematológica a mediano plazo bajo un estricto protocolo de monitoreo periódico

Palabras clave: control hemático, convulsiones, hiperviscosidad, hidroxiurea, medicina felina.

Abstract

Polycythemia vera is a chronic, idiopathic myeloproliferative disorder of low prevalence in feline medicine, characterized by autonomous erythroid production that triggers blood hyperviscosity. This case report presents "Mishy," a 5-year-old male mixed-breed cat, who was initially presented with lameness and a plantigrade gait of the hind limbs, which acutely progressed to seizures and severe neurological instability. Laboratory tests revealed a critical and sustained increase in red blood cell parameters (hematocrit, hemoglobin, and red blood cell count), without clinical signs of dehydration. After ruling out secondary causes of relative and absolute erythrocytosis, a presumptive diagnosis of polycythemia vera was established. Inpatient emergency management included therapeutic phlebotomies, isotonic fluid therapy, mannitol, dexamethasone, and levetiracetam, resulting in the patient's stabilization. For chronic outpatient management, myeloid cytoreductive chemotherapy with compounded doses of hydroxyurea was initiated. The patient showed favorable progress and hematological stabilization in the medium term under a strict protocol of periodic monitoring. This case highlights the importance of including rare hematological pathologies in the differential diagnosis of nonspecific neurological and locomotor disorders in felines, as well as the effectiveness of combined supportive and cytoreductive therapy.

Keywords: feline polycythemia, hematic control, seizures, hyperviscosity, hydroxyurea, feline medicine.

Tabla de contenido

Resumen.....	3
<i>Abstract</i>	4
Introducción	7
Justificación	8
Objetivos.....	10
Objetivo general.....	10
Objetivos específicos	10
Marco teórico	11
Etiología	11
Policitemia vera.....	11
Manifestaciones Clínicas	15
Diagnóstico y abordaje paraclínico	16
Confirmación de la eritrocitosis absoluta y persistente	16
Determinación de la presión parcial de oxígeno	17
Evaluación de la Médula Ósea	17
Medición de la Eritropoyetina Sérica	18
Abordaje Terapéutico y Control Clínico	19
Tratamiento de Emergencia y Agudo: Flebotomía (Sangría).....	19
Hidroxiurea:	20
Clorambucilo	21
Control Clínico y Monitoreo a Largo Plazo.....	22
Caso clínico.....	25
Motivo de consulta: Consulta general	25
Imágenes	28

Hospitalización	33
Conclusiones y recomendaciones	74
Conclusiones	74
Manejo profiláctico del riesgo tromboembólico:	76
Educación al tutor y control de signos de alarma domésticos:	76
Discusión	78
Referencias.....	81

Introducción

La medicina felina de hoy enfrenta grandes retos diagnósticos debido a la naturaleza reservada de la especie, que a menudo suelen enmascarar signos clínicos hasta que las patologías alcanzan estadios muy avanzados y en las cuales se tornan en un pronóstico de reservado a malo. Dentro de las alteraciones hematológicas y neurológicas, la policitemia se define como un síndrome mieloproliferativo caracterizado por un aumento exacerbado de glóbulos rojos con una independencia a la presencia de eritropoyetina siendo los mismos afuncionales- (Arauz et al., 2020), y las crisis convulsivas representan desafíos críticos que requieren un abordaje integral y multidisciplinario. Este caso de un felino doméstico de 5 años ejemplifica la complejidad de estos cuadros clínicos, donde síntomas aparentemente aislados, como una claudicación del tren posterior, pueden ser la manifestación inicial de un trastorno sistémico grave que involucra desequilibrios metabólicos y compromiso neurológico central.

La relevancia de este reporte de caso radica en la necesidad de documentar y analizar protocolos de intervención en pacientes felinos que presentan policitemia. Social y científicamente, la investigación es crucial porque estos eventos no solo comprometen la calidad de vida del paciente de manera inmediata, sino que exigen al clínico veterinario una capacidad de respuesta rápida y precisa mediante procedimientos como la flebotomía terapéutica y el manejo farmacológico de emergencia.

De esta manera, se describen los hallazgos de imagenológicos y laboratoriales que guiaron el diagnóstico del paciente, evaluando la respuesta del paciente a la flebotomía y al tratamiento anticonvulsivante, y proponiendo recomendaciones para el seguimiento ambulatorio de casos similares.

Justificación

El presente reporte de caso es de vital importancia debido a la complejidad intrínseca de las patologías hematológicas en la medicina felina, en lo que respecta a la policitemia absoluta y sus repercusiones sistémicas. El caso clínico pone de manifiesto una brecha crítica en el conocimiento clínico: la transición abrupta de una sintomatología inespecífica, como la claudicación del tren posterior, hacia crisis neurológicas convulsivas, metabólicas y hematológicas severas. Estudiar este caso permite documentar cómo el aumento en la viscosidad sanguínea actúa como un factor desencadenante de eventos en los diferentes sistemas, proporcionando una base teórica que ayudará a la identificación de los signos iniciales sutiles que podrían indicar una patología hematológica.

El impacto de este estudio se extiende al ámbito profesional y académico al ofrecer un análisis detallado de la respuesta terapéutica frente a emergencias hematológicas. En el contexto actual, donde los tutores de gatos exigen diagnósticos más precisos y menos invasivos, este trabajo aporta valor al validar protocolos como la flebotomía terapéutica, el uso de anticonvulsivante, aspirados de médula y hemogramas de control en el manejo y diagnóstico de la policitemia. Socialmente, la investigación contribuye al bienestar animal al promover directrices que reduzcan el tiempo de diagnóstico y mejoren los pronósticos de pacientes que presentan cuadros clínicos confusos que involucran los diferentes sistemas.

Una de las razones para realizar este reporte de caso es la novedad del enfoque clínico aplicado, ya que es una patología en la cual su diagnóstico puede ser confuso. Generalmente, la claudicación en gatos se aborda desde una perspectiva ortopédica o traumatológica; sin embargo, con el caso clínico se demuestra que tales signos pueden ser manifestaciones de hipoperfusión periférica debido a un hematocrito elevado, lo que repercute en un aumento en la viscosidad de la sangre. El redactar este caso se puede convertir en una herramienta de consulta para diferenciar entre una lesión física y una alteración hematológica grave, permitiendo que los médicos veterinarios realicen un triage más efectivo y consideren perfiles hemáticos completos incluso en casos aparentemente simples.

Desde una perspectiva práctica, los resultados de este análisis proporcionan una guía clara sobre el monitoreo y la frecuencia de las pruebas de laboratorio en pacientes crónicos. La observación de las diferentes fluctuaciones en el hematocrito (de 53. 6% a 57. 8%) y su elevación con la desestabilidad neurológica del paciente ofrece evidencia empírica sobre la necesidad de seguimientos estrictos cada 3-4 días en fases críticas. Esto puede ser fundamental para establecer protocolos de hospitalización y manejo ambulatorio que minimicen el riesgo de recaídas convulsivas o daños en los diferentes órganos.

A pesar de los avances en la medicina interna veterinaria, existen vacíos en el conocimiento sobre la evaluación directa y el manejo a largo plazo de casos donde coexisten anomalías hepáticas, esplénicas y hematológicas de origen idiopático o neoplásico sospechado.

Finalmente, las implicaciones a largo plazo de esta investigación sugieren que los hallazgos podrían influir en futuras líneas de estudio sobre la policitemia vera y otras enfermedades mieloproliferativas en felinos domésticos. Al documentar las ayudas diagnósticas utilizadas y posibles falencias como la dificultad para determinar una etiología primaria o secundaria mediante ecografía y perfiles básicos, se resalta el poder utilizar o integrar pruebas más avanzadas como la medición de eritropoyetina o biopsias de médula ósea. De este modo, no es solo un caso particular e interesante por el tipo de patología que presentó, sino que abre el camino y ayuda a mejorar el uso de herramientas diagnósticas existentes y elevar el estándar de cuidado en la medicina interna felina.

Objetivos

Objetivo general

Describir el abordaje clínico de un paciente felino con policitemia vera destacando las herramientas diagnósticas y terapéuticas empleadas en dicha enfermedad.

Objetivos específicos

1. Definir en que consiste la policitemia vera entendiendo desde su fisiopatología el origen de la sintomatología clínica del paciente.
2. Identificar los signos en los diferentes sistemas haciendo énfasis en la alteración neurológica y cardiovascular más frecuentes derivadas en el aumento de la viscosidad sanguínea en una paciente con policitemia vera.
3. Determinar el plan diagnóstico y terapéutico, comparando la respuesta clínica y la reducción de efectos adversos según el tratamiento instaurado en el paciente, frente a otros tratamientos según la literatura.
4. Establecer una discusión crítica sobre los hallazgos obtenidos en el caso clínico, empleo de ayudas diagnósticas, tratamientos instaurados comparados con lo que nos reporta la literatura.

Marco teórico

Etiología

Las células sanguíneas tienen una vida media relativamente corta, por lo que deben ser producidas continuamente, para mantener su número en la sangre. La formación de las células sanguíneas recibe el nombre de hematopoyesis. En el adulto la hematopoyesis se desarrolla en la médula ósea. La producción de eritrocitos (eritropoyesis), granulocitos (granulopoyesis), linfocitos (linfopoyesis), monocitos (monopoyesis) y trombocitos (trombopoyesis) realizan todo su proceso de crecimiento y diferenciación en la médula ósea. Los linfocitos (linfopoyesis), luego de su producción en la médula ósea, pueden multiplicarse y diferenciarse fuera de ella (Arauz, Scodellaro y Pintos, 2020)

Eritropoyesis

En condiciones normales la serie eritroblástica representa entre el 30 y 35 % de los elementos nucleados de la médula ósea. La secuencia madurativa de esta serie se inicia con el pronormoblasto, el cual da origen al normoblasto basófilo, éste al normoblasto policromatófilo y al normoblasto ortocromatófilo. (Arauz, et al., 2020)

Policitemia vera

Es un síndrome mieloproliferativo caracterizado por un aumento exacerbado de glóbulos rojos con una independencia a la presencia de eritropoyetina siendo los mismos afuncionales. Se caracteriza por presentar hematocritos mayores a 60 %, su diagnóstico es difícil a través de la punción de médula ósea, debido que solo se observa una hiperplasia eritroide. (Arauz et al., 2020) Este clon maligno de glóbulos rojos existe a pesar de los niveles normales o incluso bajos de eritropoyetina. Algunas teorías alternativas sobre la etiología de este trastorno sugieren que la afección se debe a una hipersensibilidad a la EPO en lugar de a una población de células malignas en la médula. Beale (2017)

El incremento marcado de eritrocitos produce hiperviscosidad sanguínea, alterando la circulación normal y favoreciendo una disminución del flujo sanguíneo capilar, aumento de la resistencia vascular y predisposición a la formación de trombos. Como consecuencia, los gatos afectados pueden presentar signos clínicos relacionados con alteraciones de la perfusión tisular, como letargia, debilidad, alteraciones neurológicas, cambios visuales y signos asociados a trastornos vasculares.

En medicina veterinaria felina, la policitemia vera es considerada una enfermedad poco frecuente, pero clínicamente importante debido al riesgo de complicaciones derivadas del aumento de la viscosidad sanguínea. Su diagnóstico requiere demostrar una elevación persistente del hematocrito y descartar causas secundarias de eritrocitosis, como enfermedades respiratorias, cardíacas o alteraciones que produzcan hipoxia crónica. (Ettinger, S. J., Feldman, E. C., & Côté, E. (2017))

Fisiopatología

Alteración primaria de la médula ósea

En la policitemia vera existe una proliferación anormal de células madre hematopoyéticas de la médula ósea. Estas células adquieren una capacidad aumentada para producir eritrocitos de forma independiente de los mecanismos normales de regulación. Normalmente, la producción de eritrocitos está controlada por:

Hipoxia tisular - aumento de eritropoyetina (EPO) renal -estimulación de médula ósea - producción de eritrocitos

En la policitemia vera ocurre:

Alteración mieloproliferativa - producción autónoma de eritrocitos - aumento de masa eritrocitaria - aumento del hematocrito

Como consecuencia, la concentración de eritrocitos aumenta aunque los niveles de oxígeno sean normales.(Ettinger, S. J., Feldman, E. C., & Côté, E. (2017))

Aumento de eritrocitos y hemoconcentración

El incremento excesivo de glóbulos rojos produce:

Elevación del hematocrito.

Aumento de la concentración de hemoglobina.

Mayor viscosidad de la sangre.

La sangre se vuelve más espesa y circula con mayor dificultad por los vasos sanguíneos pequeños, provocando disminución del flujo sanguíneo (hipoperfusión). Esto explica signos clínicos como:

Letargia.

Debilidad.

Intolerancia al ejercicio.

Alteraciones neurológicas. (Nelson, R. W., & Couto, C. G. (2020))

Alteración del flujo sanguíneo por hiperviscosidad

El aumento de la viscosidad sanguínea genera una disminución de la velocidad del flujo circulatorio y aumenta la resistencia vascular. La hiperviscosidad puede causar:

Menor llegada de oxígeno a tejidos.

Alteración de la microcirculación.

Mayor esfuerzo cardiovascular.

Aunque existe una gran cantidad de eritrocitos, el transporte de oxígeno puede verse comprometido porque la sangre circula lentamente. (Thrall, M. A., Weiser, G., Allison, R. W., & Campbell, T. W. (2022))

Formación de trombos (trombosis)

La policitemia vera aumenta el riesgo de trombosis debido a:

Mayor cantidad de células sanguíneas circulantes.

Aumento de la viscosidad.

Alteración del flujo sanguíneo.

Mayor contacto entre células sanguíneas y endotelio vascular.

Los trombos pueden afectar diferentes órganos y producir:

Signos neurológicos.

Alteraciones visuales.

Eventos vasculares. (Ettinger, S. J., Feldman, E. C., & Côté, E. (2017))

Alteración neurológica y ocular

El sistema nervioso y los ojos son especialmente sensibles a cambios en la circulación.

La disminución del flujo sanguíneo puede causar:

Convulsiones.

Cambios en el comportamiento.

Alteraciones de la visión.

Debilidad.

En gatos con policitemia, estos signos pueden mejorar cuando se reduce el hematocrito mediante tratamiento. (Schaer, M. (2016))

Relación con la eritropoyetina (EPO)

En la policitemia vera primaria, la producción de eritrocitos ocurre independientemente de la EPO. La diferencia con la eritrocitosis secundaria es:

Policitemia vera:

Producción autónoma de eritrocitos.

EPO normal o baja.

PaO₂ generalmente normal.

Eritrocitosis secundaria:

Existe estímulo por hipoxia.

Aumento de EPO.

Puede haber enfermedad cardiaca o respiratoria.

La evaluación mediante gasometría arterial permite diferenciar ambas condiciones.(Ettinger, S. J., Feldman, E. C., & Côté, E. (2017).)

Manifestaciones Clínicas

Los animales afectados pueden presentarse de forma aguda con signos graves, a menudo incluyendo actividad convulsiva y puede requerir un apoyo inicial intensivo. Por ello, los clínicos deben proporcionar información rápida a los propietarios sobre la morbilidad y mortalidad de esta condición. El conocimiento actual sobre la embolia pulmonar felina se basa en informes de casos aislados y, aunque el pronóstico se da como 'protegido', se han reportado tiempos de supervivencia de hasta 6 años. Darcy et al. (2018)

Las manifestaciones clínicas o signos neurológicos agudos pueden ir desde soplo sistólico cardíaco y eritrocitosis extrema (HCT, 80%; intervalo normal, 30% a 48%). Sin signos clínicos de deshidratación, convulsiones, espasmos, ataxia, debilidad, dificultad para respirar, ceguera, pérdida de peso, marcha plantígrada, debilidad postural, mucosas hiperémicas, inyección escleral e inapetencia Darcy et al. (2018)

El aumento crítico en la viscosidad propicia la formación de microtrombos en la microvasculatura cerebral, lo que interrumpe el suministro de glucosa y oxígeno, induciendo fenómenos de excitotoxicidad neuronal y edema cerebral secundario. (Webb y Simpson (2021))

La tortuosidad severa de los vasos retinianos, el desarrollo de hemorragias intrarretinianas por ruptura capilar y el edema de papila son hallazgos documentados con frecuencia en la literatura especializada (Giger, 2020)

Diagnóstico y abordaje paraclínico

El diagnóstico de la Policitemia Vera en felinos representa un gran desafío en la clínica veterinaria. Al no existir un biomarcador molecular de rutina plenamente que este estandarizado para la especie felina, el diagnóstico definitivo se establece rigurosamente por exclusión y por signología clínica. (Giger, 2020)

Confirmación de la eritrocitosis absoluta y persistente

El punto de partida exige demostrar que el incremento de la masa eritrocitaria es real (absoluto) y no un hallazgo transitorio debido a deshidratación (hemoconcentración) o contracción esplénica mediada por estrés o adrenalina (Giger, 2020)

Criterio hematológico: Se objetiva mediante un volumen celular aglomerado (VCA/Hematocrito) consistentemente elevado, generalmente >55% (con reportes clínicos que superan con frecuencia el 65% o 70%), junto con un aumento absoluto de la concentración de hemoglobina y del conteo total de eritrocitos.

Protocolo de exclusión inicial: Se debe evaluar el estado de hidratación del paciente mediante la densidad urinaria (>1.035 en gatos deshidratados), las proteínas plasmáticas totales y el tiempo de llenado capilar. Si tras una fluidoterapia de restitución el hematocrito permanece elevado, se confirma el estado absoluto. Nelson, R. W., & Couto, C. G. (2019).

Determinación de la presión parcial de oxígeno

Una vez que se confirme que es una eritrocitosis absoluta, el siguiente paso es clasificar si la hemoconcentración se debe a una hipoxia tisular crónica la cual sería una policitemia secundaria apropiada. Se realiza una gasometría arterial para medir la presión parcial de oxígeno

En el cual si tenemos un gato con policitemia primaria verdadera:

La PaO₂ suele encontrarse normal.

No existe una causa de hipoxia que esté estimulando la producción de eritrocitos.

La médula ósea produce eritrocitos de manera autónoma.

En cambio, en una eritrocitosis secundaria por hipoxia:

La PaO₂ puede estar disminuida.

Puede existir enfermedad cardiaca, respiratoria o alteración pulmonar.

La baja oxigenación estimula el aumento de eritropoyetina y producción de eritrocitos.

Por esto, la gasometría arterial ayuda a diferenciar:

Policitemia primaria

Hematocrito elevado + PaO₂ baja

Policitemia secundaria por hipoxia:

Hematocrito elevado + PaO₂ baja

Ettinger, S. J., Feldman, E. C., & Côté, E. (2017).

Evaluación de la Médula Ósea

En los felinos no hay mutaciones específicas y no se replican consistentemente o carecen de ensayos diagnósticos comerciales estandarizados. Por lo tanto, el estudio histopatológico y citológico cobra mayor relevancia.

Hallazgos citológicos: El aspirado y la biopsia de médula ósea (frecuentemente obtenidos del fémur o del húmero) revelan una marcada hiperplasia eritroide normoblástica; esto quiere decir que la maduración celular es morfológicamente normal pero cuantitativamente masiva. Aunque este hallazgo también puede verse en policitemias secundarias, su hallazgo junto con una EPO baja y normoxia es patognomónico de la Policitemia vera. Weiss, D. J., & Wardrop, K. J. (Eds.). (2010).

La literatura establece que valores de hematocrito superiores al 55% en felinos en un estado de hidratación óptimo sugieren fuertemente una eritrocitosis absoluta. (Giger, 2020).

Medición de la Eritropoyetina Sérica

La cuantificación de la hormona eritropoyetina es el biomarcador central para diferenciar el origen primario (neoplásico clonal) del secundario.

En la policitemia vera felina, la proliferación de la clona eritroide en la médula ósea es autónoma e independiente de la hormona. Por ende, los altos niveles de hematocrito ejercen una retroalimentación negativa sobre el tejido renal sano, suprimiendo la síntesis de eritropoyetina (EPO).

Los felinos con PV muestran concentraciones de EPO sérica indetectables o marcadamente bajas (dentro o por debajo del rango de referencia). Por el contrario, valores elevados de EPO confirman una policitemia secundaria. Randolph, J. F., & Center, S. A. (2010).

Ruta diagnóstica

Hematocrito elevado >55%
¿Existe deshidratación evidente? SÍ corregir fluidos y reevaluar. No eritrocitosis Absoluta Confirmada.
¿Hay hipoxia? (Medición de PaO ₂) SÍ <92 mmHg Policitemia Secundaria Apropiaada (Cardiopatía/Neumopatía). No (Normoxia)
Evaluar producción de EPO. ¿Imágenes muestran tumores o masas? SÍ Policitemia Secundaria Inapropiada (Ej. Carcinoma Renal). NO Medir EPO sérica + Biopsia de Médula Ósea.

[EPO Baja o Indetectable + Hiperplasia Eritroide = POLICITEMIA VERA]
--

Tabla 1.

Abordaje Terapéutico y Control Clínico

El manejo terapéutico del paciente felino con Policitemia Vera no tiene como objetivo curar la patología mieloproliferativa, sino establecer un tratamiento paliativo de los síntomas y la prevención de desenlaces fatales. El objetivo terapéutico principal consiste en reducir de forma inmediata la masa eritrocitaria circulante para mitigar el síndrome de hiperviscosidad, suprimir la eritropoyesis clonal acelerada a mediano y largo plazo, y estabilizar la sinología neurológica y demás.(Evan & Caylor, 1995; Rigot et al., 2024), (Nelson, R. W., & Couto, C. G. (2019))

Tratamiento de Emergencia y Agudo: Flebotomía (Sangría)

La flebotomía es el principal tratamiento inicial cuando el paciente felino presenta signos clínicos de hiperviscosidad; en la cual se extrae un volumen de sangre periférica que oscila entre 10 y 15 ml/kg de peso vivo, esta extracción se realiza preferiblemente mediante cateterismo de la vena yugular. Durante este procedimiento cada mililitro de sangre extraído debe ser reemplazado de inmediato con el mismo volumen (relación 1:1) de soluciones cristaloides isotónicas (como Lactato de Ringer o Cloruro de Sodio al 0.9%) para evitar el colapso cardiovascular y la hipotensión. Para que la terapia tenga resultados satisfactorios, el procedimiento puede repetirse cada 24 o 48 horas hasta que el VCA se sitúe por debajo del 50% o 55%. (Nelson, R. W., & Couto, C. G. (2019))

Tratamiento de Mantenimiento Crónico: Quimioterapia Citorreductora

Las flebotomías repetidas de forma crónica pueden estar induciendo una deficiencia severa de hierro (lo que genera microcitosis y puede aumentar la fragilidad eritrocitaria), se requiere el uso de agentes mielosupresores para frenar la producción autónoma en la médula ósea.

Hidroxiurea:

Es el fármaco de elección más utilizado en la clínica felina debido a su eficacia para suprimir la progresión de la línea eritroide.

Mecanismo de acción:

Inhibe la enzima ribonucleótido reductasa, responsable de convertir los ribonucleótidos en desoxirribonucleótidos, al bloquear esta enzima, disminuye la disponibilidad de los precursores necesarios para la síntesis de ADN, teniendo como consecuencia que las células no pueden replicar adecuadamente su ADN y quedan detenidas en la fase S del ciclo celular las células que se dividen rápidamente, como los precursores eritroides de la médula ósea, son especialmente sensibles a este efecto.

En los gatos con policitemia vera existe una producción excesiva de eritrocitos por la médula ósea y la hidroxiurea se encarga de reducir la proliferación de los precursores eritroides, disminuyendo la producción de glóbulos rojos, reduciendo el hematocrito y la viscosidad sanguínea y ayudando a prevenir signos clínicos asociados a la hiperviscosidad, como alteraciones neurológicas, debilidad, ataxia y convulsiones. (Evan & Caylor, 1995; Rigot et al., 2024).

Dosis inicial:

Se administra típicamente a dosis de 25 a 30 mg/kg por vía oral, administrada de 2 a 3 veces por semana, o una dosis diaria baja de 10 a 15 mg/kg ajustada según la respuesta.

Efectos adversos críticos:

Requiere una vigilancia estrecha debido al riesgo de toxicidad hematológica severa (leucopenia, trombocitopenia), metahemoglobinemia, y la inducción de desprendimiento de uñas (oniquia) o pérdida de pelo.

Clorambucilo

Se reserva como una alternativa terapéutica en felinos que muestran intolerancia severa o refractariedad a la hidroxiurea. Actúa como un agente alquilante con un perfil de mielosupresión más lento y progresivo. (Brooks, M. B., Harr, K. E., Seelig, D. M., Wardrop, K. J., & Weiss, D. J. (Eds.). (2022))

Mecanismo de acción:

El clorambucilo es un agente quimioterapéutico perteneciente al grupo de los agentes alquilantes nitrogenados (mostazas nitrogenadas). Su acción principal consiste en dañar el ADN celular e impedir la división celular.

Mecanismo celular

1. Se une covalentemente al ADN mediante grupos alquilo.
2. Produce enlaces cruzados (cross-linking) entre las cadenas de ADN.
3. Estos enlaces impiden la replicación y transcripción normales del ADN.
4. Como resultado, la célula pierde la capacidad de dividirse y puede entrar en apoptosis (muerte celular programada).
5. Las células con alta actividad proliferativa, como las células neoplásicas y algunos precursores hematopoyéticos de la médula ósea, son las más susceptibles.

En medicina veterinaria se utiliza principalmente para tratar: linfoma de células pequeñas felino, leucemia linfocítica crónica, enfermedades inmunomediadas refractarias, algunos trastornos mieloproliferativos cuando otros tratamientos no son eficaces o están contraindicados. (Vail et al., 2019), (Plumb, 2018), (Little, 2012).

Este puede tener efectos en la médula ósea, tales como:

1. Mielosupresión.
2. Neutropenia.
3. Trombocitopenia.

4. Anemia (en tratamientos prolongados o dosis elevadas)

Prevención de eventos trombóticos

La estasis sanguínea provocada por el exceso de eritrocitos incrementa drásticamente el riesgo de agregación plaquetaria espontánea y tromboembolismo sistémico.

Antiagregantes Plaquetarios: Se implementa el uso de Aspirina (Ácido Acetilsalicílico) a dosis bajas de 5 mg por gato por vía oral cada 72 horas (debido al metabolismo glucurónico lento del felino), o bien Clopidogrel a dosis de 18.75 mg por gato una vez al día. (Ettinger, S. J., Feldman, E. C., & Côté, E. (2017))

Control Clínico y Monitoreo a Largo Plazo

El éxito del manejo de la policitemia vera radica en un calendario estricto de revisiones veterinarias para balancear la eficacia de la citorreducción con los efectos adversos de la quimioterapia.

Hemograma Semanal: Fase de Inducción (Semanas 1 a 4).

Durante el primer mes de iniciar la hidroxiurea, se realiza un hemograma completo cada 7 a 14 días. Se evalúa que el VCA se mantenga estable y se vigila que el conteo de leucocitos y plaquetas no descienda críticamente.

Perfil Renal y Hepático: Evaluación Bioquímica.

Se realizan perfiles bioquímicos cada 3 meses para monitorizar la función renal (descartando daños por hiperviscosidad previa o senescencia) y las enzimas hepáticas, asegurando la adecuada metabolización de los fármacos. (Ettinger, S. J., Feldman, E. C., & Côté, E. (2017))

Pronóstico

La policitemia vera felina es una alteración mieloproliferativa poco frecuente caracterizada por una producción excesiva y autónoma de eritrocitos. El pronóstico depende principalmente del control del hematocrito, respuesta al tratamiento y aparición de complicaciones asociadas a la hiperviscosidad sanguínea. Con un diagnóstico temprano y tratamiento adecuado, algunos gatos

pueden mantener una buena calidad de vida durante periodos prolongados, aunque generalmente requieren monitoreo y manejo continuo. (Ettinger, S. J., Feldman, E. C., & Côté, E. (2017). *Textbook of Veterinary Internal Medicine: Diseases of the Dog and Cat* (8th ed.). Elsevier.)

Control del hematocrito y viscosidad sanguínea

El pronóstico está directamente relacionado con la capacidad de mantener el hematocrito dentro de rangos seguros. Valores elevados de hematocrito aumentan la viscosidad sanguínea y favorecen alteraciones en la circulación, aumentando el riesgo de trombosis y signos clínicos por disminución del flujo sanguíneo. El control puede realizarse mediante:

Flebotomías terapéuticas.

Fármacos mielosupresores como hidroxurea.

Controles hematológicos periódicos. (Ettinger, S. J., Feldman, E. C., & Côté, E. (2017). *Textbook of Veterinary Internal Medicine: Diseases of the Dog and Cat* (8th ed.). Elsevier.)(Thrall, M. A., Weiser, G., Allison, R. W., & Campbell, T. W. (2022). *Veterinary Hematology and Clinical Chemistry* (3rd ed.). Wiley-Blackwell.)

Presencia de signos clínicos asociados

Los pacientes con signos clínicos derivados de la hiperviscosidad sanguínea presentan un pronóstico más reservado. La acumulación excesiva de eritrocitos puede producir alteraciones neurológicas, cardiovasculares y visuales. Los signos descritos incluyen: letargia, debilidad, convulsiones, alteraciones de la visión, intolerancia al ejercicio.

La mejoría de estos signos después de disminuir el hematocrito indica una respuesta favorable al tratamiento. (Ettinger, S. J., Feldman, E. C., & Côté, E. (2017). *Textbook of Veterinary Internal Medicine: Diseases of the Dog and Cat* (8th ed.). Elsevier). (Nelson, R. W., & Couto, C. G. (2020). *Small Animal Internal Medicine* (6th ed.). Elsevier.)

Respuesta al tratamiento con hidroxurea

La hidroxíurea es utilizada como agente mielosupresor para disminuir la producción excesiva de células sanguíneas. Los pacientes que responden adecuadamente presentan disminución del hematocrito y mejoría clínica. El seguimiento debe incluir: hemograma completo, hematocrito seriado, conteo de reticulocitos, ajuste de dosis según respuesta.

Una buena respuesta terapéutica mejora el pronóstico, mientras que la falta de respuesta aumenta el riesgo de complicaciones. (Ettinger, S. J., Feldman, E. C., & Côté, E. (2017). *Textbook of Veterinary Internal Medicine: Diseases of the Dog and Cat* (8th ed.). Elsevier.) (Villiers, E., & Blackwood, L. (2016). *BSAVA Manual of Canine and Feline Clinical Pathology* (3rd ed.). British Small Animal Veterinary Association.)

Riesgo de complicaciones

El aumento persistente de eritrocitos puede provocar complicaciones graves debido al aumento de la viscosidad sanguínea. Las principales complicaciones asociadas son: formación de trombos, alteraciones neurológicas por disminución de perfusión cerebral, problemas cardiovasculares, deterioro progresivo si no existe control hematológico. La presencia de estas complicaciones empeora el pronóstico. (Nelson, R. W., & Couto, C. G. (2020). *Small Animal Internal Medicine* (6th ed.). Elsevier.) (Thrall, M. A., Weiser, G., Allison, R. W., & Campbell, T. W. (2022). *Veterinary Hematology and Clinical Chemistry* (3rd ed.). Wiley-Blackwell.)

Pronóstico a largo plazo

Debido a que la policitemia vera es poco frecuente en gatos, la información sobre supervivencia es limitada. Sin embargo, los casos manejados con tratamiento adecuado pueden permanecer estables durante meses o años con controles periódicos. El pronóstico a largo plazo se considera:

Favorable: si mantiene hematocrito controlado y no presenta trombosis.

Reservado: si hay recurrencia de eritrocitosis o signos clínicos persistentes.

Desfavorable: si aparecen complicaciones graves asociadas a hiperviscosidad. (Ettinger, S. J., Feldman, E. C., & Côté, E. (2017). *Textbook of Veterinary Internal Medicine: Diseases of*

the Dog and Cat (8th ed.). Elsevier.)(Schaer, M. (2016). *Clinical Medicine of the Dog and Cat* (3rd ed.). CRC Press.)

Caso clínico

Paciente	Mishy
Especie	Felino
Raza	Criollo
Sexo	Macho
Edad	5 años y dos meses
Color	Blanco con negro
Estado reproductivo	Esterilizado
Peso	4,4 kg

Tabla 2.

Motivo de consulta: Consulta general

El paciente ingresa a consulta general el día 12/01/26 por los siguientes motivos.

Anamnesis

Hoy lo vimos que está arrastrando una patica, ya lo revisamos y no le vemos nada, el evita como caminar, no nos hemos dado cuenta de que se haya golpeado o caído, se le nota la incomodidad para sentarse, está comiendo normal, no ha tenido vómitos ni diarreas, él come cuido catchow y galleticas, el hasta el sábado estuvo caminando bien, él es muy ágil, el camina empinando normalmente es desde hoy que camina así Vacunación no recuerdo la última dosis y desparasitación le toca el refuerzo este mes No le hemos dado ningún medicamento y no está en ningún tratamiento Convive con un perro pero se la llevan bien, el perro pesa 45 kilos y juegan muy brusco

Examen Clínico

Se evidenciar al momento de realizar el examen físico a Mishy, una lateralización de la rodilla derecha (MPD) durante la marcha y una leve marcha plantígrada. El paciente se mostraba muy temperamental/agresivo a la manipulación.

Lista de problemas	Lista maestra
1. Lateralización de la rodilla MPD a la marcha. 2. Se evidencia leve marcha plantígrada.	I. Sistema osteomuscular.

Tabla 3.

Diagnósticos diferenciales

I. -Diabetes

-Trauma o ruptura del ligamento cruzado craneal.

Plan diagnóstico: Examen físico completo

Plan terapéutico

Al paciente se le realiza premedicación con dexmedetomidina a una dosis de 0.004mg/kg y tramadol a 2 mg/kg, se procede a canaliza MAI con catéter #24+ATI y se administra Propofol a una dosis de 3mg/kg, acto seguido se realizan placas radiográficas bajo sedación las cuales se tiene pendiente resultado del especialista, se administra dosis de meloxicam al 2% a 0.2 mg/kg. El paciente despierta sin complicaciones, se envía formula provisional y recomendaciones, según evolución realizar valoración por ortopedia.

Tabla formulación

Se envía fórmula para administrar en casa. Se instauró manejo analgésico provisional con Meloxicam (antinflamatorio) por 4 días y Lyrica (Pregabalina - analgésico neurogénico) por 10 días y se finaliza con las recomendaciones.

NOMBRE DEL MEDICAMENTO	DOSIS mg/kg
Meloxicam gotas	4 gotas BID*4 días
Lyrica susp	0.04 ml BID*10 días

Tabla 4.

Recomendaciones

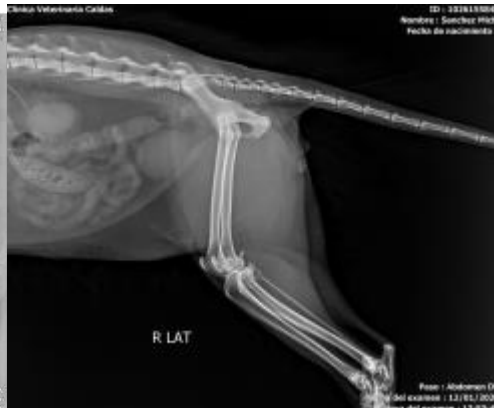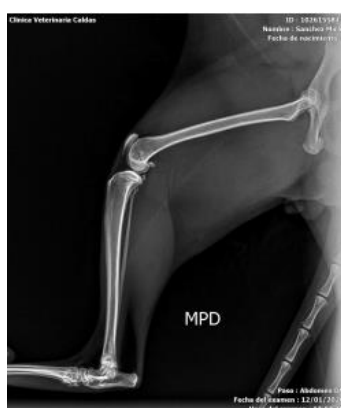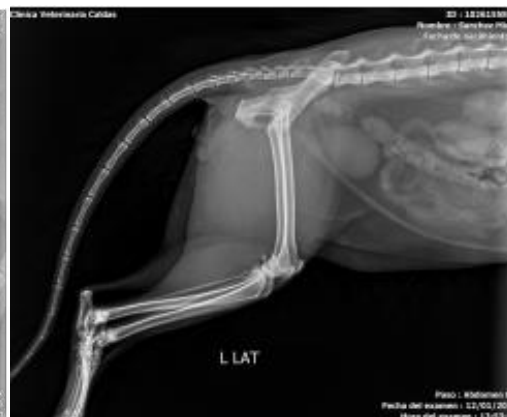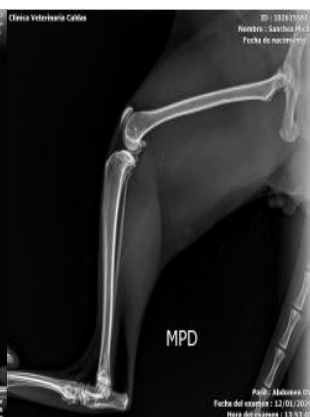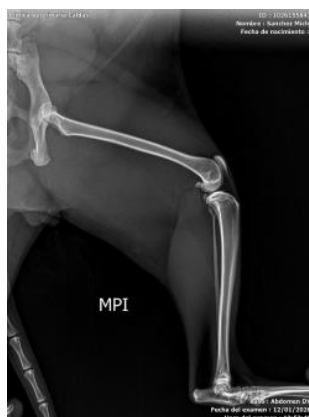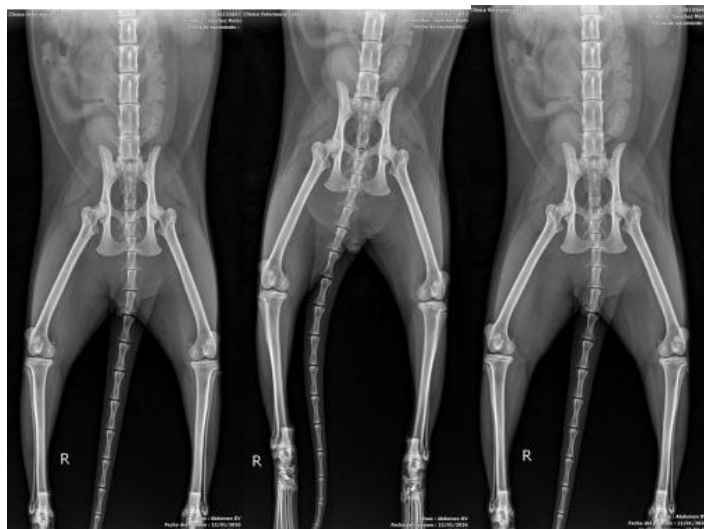Revisión en 2 días o antes de ser necesario

Evitar movimientos bruscos

Estimular el consumo de agua y alimento

Pendiente lectura oficial placas de RX

Imágenes



Informe radiográfico oficial



REPORTE DE RADIOGRAFÍA

DATOS DEL REMITENTE

Centro veterinario remitente Clínica Veterinaria Caldas

Médico veterinario remitente NR

INFORMACIÓN DEL PACIENTE

Nombre Michi Sanchez

Nombre Del Tutor Manuela Sanchez

Especie Felino

Raza NR

Sexo Hembra

Edad 5 años

Historia Del Paciente Y Motivo Del Estudio

Paciente que a la marcha se evidencia lateralización de la rodilla de MPD, leve marcha plantigrada.

REPORTE

Estudio Realizado

Se recibe estudio ventrodorsal de pelvis y laterales de columna lumbosacra, anteroposterior y mediolateral de miembros posteriores.

Descripción radiológica

No se identifican alteraciones en las articulaciones de cadera y rodilla que sugieran la presencia de traumatismos o fracturas. Tampoco se observan signos compatibles con enfermedad degenerativa articular.

Sin evidencia de efusión y/o incongruencias articulares en ambas rodillas.

Los cuerpos vertebrales y espacios intervertebrales incluidos en el estudio se aprecian conservados.

La porción de abdomen que se incluye se aprecia conservada.

Conclusiones:

- Sin alteraciones radiológicas a la fecha del presente estudio.

INFORMA

Fecha del informe 13 ene 2026

CAMILLO FORERO R.

Médico Veterinario - Universidad Nacional de Colombia
MSc - Ciencias veterinarias: Imagenología veterinaria - UDA
MP 30498 cometzool

Seguimiento

El 15/01/2026 1:30 am. Llegó el reporte oficial de las radiografías concluyendo que el paciente no presentaba alteraciones óseas o articulares visibles. Sin embargo, al paciente se le realizó una revisión el mismo día El 15/01/2026 a las 7:32 am donde el propietario reportó que, aunque levantaba mejor las patas, tenía mucha dificultad para defecar y miedo de apoyarse. Al sospecharse de neuropatía diabética o hipocalcemia, se ordenaron exámenes de sangre (PP4 y potasio), y muestra de sangre para medir glicemia.

Seguimiento

El 16/01/2026 2:32am. El primer hemograma arrojó un hallazgo inesperado y alarmante: un hematocrito (HCT) del 84% y 19 millones de glóbulos rojos. Las químicas renales salieron normales. El equipo médico recomendó repetir pruebas para corroborar e iniciar descarte de causas de policitemia.

LINEA ROJA

LINEA ROJA	Resultado	Valor de Referencia	TROMBOCITOS	Resultado	Valor de Referencia
Hematocrito	*84,3	30-47%	Plaquetas	472	200-800 x 10 ³ cel/ul
Hemoglobina	*23,8	9-15 g/dl	M.P.V	8,3	8.5-13 fl
Eritrocitos	*19,6	5.8-10 x 10 ³ cel/ul	P.D.W	5,2	11 - 18 fl
V.C.M	42,9	40-51 fl	P.C.T	0,3	0-0.3%
H.C.M	12	13-18 pg	Prot. P.	7	6.2 - 8.0 gr/dl
C.H.C.M.	28,2	30-35 g/dl			
R.D.W	19,2	14-19 %			

LINEA BLANCA

LINEA BLANCA	Valor Relativo	Valor de Referencia	Valor Absoluto	Valor de Referencia	Interpretación
Leucocitos	8.20			6.5-18 x 10 ³ cel/ul	
Neutrófilos	66	50-67 %	5412	3.000-12.000 ul	
Bandas	0	0-2 %	0	0-300 ul	
Eosinófilos	4	2-8 %	328	0-1500 ul	
Basófilos	0	0-1 %	0	0 ul	
Linfocitos	30	20-55%	2460	1500-7000 ul	
Monocitos	0	3-5 %	0	50-850 ul	

MORFOLOGIA ERITROCITARIA

Glóbulos Rojos Normales en Morfología.

OTROS HALLAZGOS

Glóbulos Blancos sin Granulaciones Citotóxicas.

HEMATOLOGIA: Técnica: Lectura automatizada en equipo BH - 40 vet lectura por microscopía óptica y refractometría

QUIMICA SANGUINEA

VALORES DE REFERENCIA DE CREATININA SEGUN RAZA: 2.7 mg/dl. PERSA: 1.9 mg/dl. MAINE COON: 2.2 mg/dl

ENZIMA	RESULTADO	VALORES DE REFERENCIA
CREATININA	1.73 mg/dl	0.5-1.8 mg/dl
BUN	24 mg/dl	9.0-30 mg/dl
UREA	52 mg/dl	20-65 mg/dl

Seguimiento

17/01/26 y 18/01/26: Paciente mostró mejoría clínica en su marcha y apetito en casa. Al repetir los exámenes, el reporte oficial del laboratorio arrojó un Hematocrito del 87.5%, Hemoglobina de 24.4 g/dL, Eritrocitos de 20.1 millones y Leucopenia $*6.00 \times 10^3 \text{ cel/ul}$ todos críticamente por encima del límite superior. La enzima hepática ALT se registró elevada en 189 U/L. Se envía reporte a la tutora y se recomendó ecografía abdominal urgente y remisión a medicina interna felina

LINEA ROJA					
LINEA ROJA	Resultado	Valor de Referencia	TROMBOCITOS	Resultado	Valor de Referencia
Hematocrito	*87,5	30-47%	Plaquetas	502	200-800 x 10 ³ cel/ul
Hemoglobina	*24,4	9-15 g/dl	M.P.V	*8,4	8.5-13 fl
Eritrocitos	*20,1	5.8-10 x 10 ³ cel/ul	P.D.W	*5,2	11 - 18 fl
V.C.M	43,5	40-51 fl	P.C.T	*0,4	0-0.3%
H.C.M	*12,1	13-18 pg	Prot. P.	7,3	6.2 - 8.0 gr/dl
C.H.C.M.	*27,8	30-35 g/dl			
R.D.W	18,9	14-19 %			

LINEA BLANCA					
LINEA BLANCA	Valor Relativo	Valor de Referencia	Valor Absoluto	Valor de Referencia	Interpretación
Leucocitos	*6.00			6.5-18 x 10 ³ cel/ul	
Neutrófilos	64	50-67 %	3840	3.000-12.000 ul	
Bandas	0	0-2 %	0	0-300 ul	
Eosinófilos	0	2-8 %	0	0-1500 ul	
Basófilos	0	0-1 %	0	0 ul	
Linfocitos	36	20-55%	2160	1500-7000 ul	
Monocitos	0	3-5 %	0	50-850 ul	
MORFOLOGIA ERITROCITARIA					
Glóbulos Rojos Normales en Morfología.					
OTROS HALLAZGOS					
Glóbulos Blancos sin Granulaciones Citotóxicas.					
HEMATOLOGIA: Técnica: Lectura automatizada en equipo BH - 40 vet lectura por microscopía óptica y refractometría					

QUIMICA SANGUINEA		
VALORES DE REFERENCIA DE CREATININA SEGUN RAZA: 2.7 mg/dl. PERSA: 1.9 mg/dl. MAINE COON: 2.2 mg/dl		
ENZIMA	RESULTADO	VALORES DE REFERENCIA
ALT	*189 U/L	30-100 U/L

Seguimiento

El 30/01/2026 12:31 am Tras un episodio convulsivo documentado la noche del 30 de enero derivado de la hiperviscosidad sanguínea y una baja de azúcar (hipoglucemia de 54 mg/dL), se procedió al manejo intrahospitalario intermitente con anticonvulsivos (Levetiracetam), protectores de mucosa (Omeprazol), protectores neuronales (Vitaminas B1, B6 Y B12), soporte hepático/gástrico y estimulantes de motilidad (Lactulosa). Se canaliza, y se toma muestra para perfil básico de control, ideal mañana tomar gases, potasio y fósforo.


Se programa ecografía abdominal.

Se sospechaba de:

- Policitemia vera
- Tromboembolismo
- Accidente cerebrovascular (ACV)
- Hemotrópicos
- Enfermedad metabólica
- Cardiopatía
- Enfermedad renal
- Hipertiroidismo
- Toxoplasma
- Neospora

- Síndrome para neoplásico
- Enfermedad metabólica?
- Proceso viral asociado a Gurltia paralysans

El 30/01/2026 12:31 am. Se realiza prueba de sida y leucemia arrojando como resultado para ambas enfermedades negativo



Hospitalización

El 30/01/2026 12:47 am

Tratamientos programados

Tratamientos	Hora										Peso (kg)					4.4								
Medición glicemia	⊙	7	8	9	10	11	⊙	1	2	3	4	5	⊙	7	8	9	10	11	⊙	1	2	3	4	5
Omeprazol 0.7mg/kg IV SID 0.4 ml	6	7	8	9	10	11	12	1	2	3	4	5	6	7	8	9	10	11	12	⊙	2	3	4	5
Levetiracetam 15mg/kg PO TID 0.66 ml	6	7	8	9	10	11	⊙	1	2	3	4	5	6	7	⊙	9	10	11	12	1	2	3	⊙	5
Dipirona 20mg/kg IV en infusión o IM BID 0.17 ml	6	7	8	⊙	10	11	12	1	2	3	4	5	6	7	8	⊙	10	11	12	1	2	3	4	5
Prednisona Jarabe 1mg 0.5ml totales 24 horas	6	7	8	9	10	11	12	1	2	3	4	5	6	7	8	9	⊙	11	12	1	2	3	4	5
Ampicilina + sulbactam 20mg/kg/TID/IV (0.45ml)	6	7	8	9	10	⊙	12	1	2	3	4	5	6	⊙	8	9	10	11	12	1	2	⊙	4	5
Neurobion inyectable 0.8ml IV/SID DILUIDO	6	7	8	⊙	10	11	12	1	2	3	4	5	6	7	8	9	10	11	12	1	2	3	4	5
ALIMENTACION A/D cada 4 hrs : 25%=11ml 50%=21ml (4/02) 75%=31ml (5/02) 100%= 42ml (6/02 en adelante)	6	7	8	⊙	10	11	12	⊙	2	3	4	⊙	6	7	8	⊙	10	11	12	⊙	2	3	4	⊙
mir tazapina 1.8mg/gato (1ml de la diluccion)	6	7	8	9	10	11	12	1	2	3	4	5	6	7	8	9	⊙	11	12	1	2	3	4	5
Metoclopramida 0.5mg/kg IV/BID (0.44ml)	6	7	8	⊙	10	11	12	1	2	3	4	5	6	7	8	⊙	10	11	12	1	2	3	4	5
Digetar Una cucharada tintera	6	7	8	9	10	11	⊙	1	2	3	4	5	6	7	8	9	10	11	⊙	1	2	3	4	5
Lactulosa 1ml BID	6	7	8	9	10	11	12	1	⊙	3	4	5	6	7	8	9	10	11	12	1	⊙	3	4	5
Maropitant 1mg/kg SID hasta el 9 de febrero 0.44ml	6	7	8	9	10	11	12	1	2	3	4	⊙	6	7	8	9	10	11	12	1	2	3	4	⊙
Medición de presión arterial	6	7	8	9	10	11	⊙	1	2	3	4	5	6	7	⊙	9	10	11	12	1	2	3	⊙	5
Hidroxiurea 1 cápsula PO cada 48 horas 8,10,12,14	6	7	8	9	10	⊙	12	1	2	3	4	5	6	7	8	9	10	11	12	1	2	3	4	5

Tratamientos suministrados

Viernes, 30 de Enero

Potasio (1 ml en 60

Alimentación: Se realizaron administraciones de alimento en diferentes horarios

Dexametasona (0,5 mg/kg IV SID, 0,55 ml): Administrada a las 2:26 a.m

Medición de saturación de oxígeno y presión arterial

Manitol (0,5 g/kg IV en 30 minutos, 11 ml BID)

Toma de pruebas de laboratorio a las 9:15 a.m. se solicitaron:

PP4

Gases sanguíneos

Potasio

Fósforo

Orientadas a valorar equilibrio ácido-base, electrolitos y función metabólica.

Dipirona (20 mg/kg IV en infusión o IM, 0,17 ml)

Medición de glicemia realizada

Levetiracetam (15 mg/kg VO TID, 0,66 ml).

Sabado, 31 de Enero de 2026

6:15 am. Medición de glicemia.

8:15 am. Alimentación.

9:15 pm. Medir saturación y presión arterial. Al igual que la alimentación y la dosis de dipirona 20 mg/kg IV en infusión o IM, BID dosis de 0.17 ml.

Domingo, 1 de Febrero de 2026

12:03 am. Medición de glicemia.

1:21 am. Omeprazol: 0.7 mg/kg IV, SID (una vez al día), dosis de 0.4 ml.

2:01 am. Potasio: 1 ml en 60^a, alimentación, dexametasona: 0.5 mg/kg IV, SID (una vez al día), dosis de 0.55 ml.

3:04 am. Medir saturación y presión arterial, manitol: 0.5 gr/kg IV pasados en 30 minutos, BID (dos veces al día), dosis de 11 ml.

4:45 am. Levetiracetam: 15 mg/kg PO (vía oral), TID (tres veces al día), dosis de 0.66 ml.

5:12 am. Aminotonic: 3 ml IV, SID (una vez al día).

6:16 am. Medición de glicemia: Monitorear los niveles de azúcar en la sangre.

2:08 pm. Potasio 1 ml en 60ml de solución

9:49 pm. Medir saturación y presión arterial, alimentación y dipirona 20mg/kg dosis total 0.17 ml

Lunes, 2 de Febrero de 2026

8:13 am. Alimentación: Soporte nutricional.

9:32 am. Medir saturación y presión arterial y dipirona 20 mg/kg , 0.17 ml

8:55 pm. Levetiracetam (15mg/kg PO, 0.66 ml

9:15 pm. Medir saturación y presión arterial y alimentación HILL´S I/D

10:15 pm. Prednisona Jarabe 1mg, 0.5ml totales 24 horas

Martes, 3 de Febrero de 2026

12:42 am. Medición de glicemia

12:55 am. Pancreatina 10 000 (PO, 1/3 cáp)

1:07 am. Omeprazol 0.7mg/kg IV, 0.4 ml

2:05 am. Alimentación HILL´S I/D

3:11 am. Medir saturación y presión arterial y ampicilina + sulbactam (20mg/kg IV, 0.45ml

4:30 am. Levetiracetam (15mg/kg PO, 0.66 ml)

6:18 am. Medición de glicemia

6:18 am. Neurobion inyectable (0.8ml IV DILUIDO): Complejo de vitaminas B (B1, B6, B12).

8:13 am. Alimentación HILL´S I/D

9:46 am. Medir saturación y presión arterial, dipirona (20mg/kg IV o IM, 0.17 ml):

11:06 am. Ampicilina + sulbactam (20mg/kg IV, 0.45ml

12:21 pm. Medición de glicemia

12:21 pm. Levetiracetam (15mg/kg PO, 0.66 ml

3:19 pm. Medir saturación y presión arterial

6:09 pm. Medición de glicemia

8:19 pm. Levetiracetam (15mg/kg PO, 0.66 ml)

9:09 pm. Medir saturación y presión arterial , dipirona (20mg/kg IV o IM, 0.17 ml)

9:22 pm. Hipertónica 3.5ml (15.4ml) IV

10:24 pm. Prednisona Jarabe (1mg, 0.5ml totales 24 horas)

Miercoles, 4 de Febrero de 2026

12:10 am. Medición de glicemia

4:03 am. Levetiracetam (15mg/kg PO, 0.66 ml)

6:13 am. Neurobion inyectable (0.8ml IV DILUIDO)

6:47 am. Medición de glicemia

9:21 am. Dipirona (20mg/kg IV o IM, 0.17 ml), hipertónica 3.5ml (15.4ml) IV

11:34 am. Ampicilina + sulbactam (20mg/kg IV, 0.45ml)

12:15 pm. Medición de glicemia, levetiracetam (15mg/kg PO, 0.66 ml): Control anticonvulsivo y alimentación A/D cada 4 hrs (25% = 11ml)

4:15 pm. Alimentación A/D cada 4 hrs (50% = 21ml)

6:21 pm. Medición de glicemia:

7:09 pm. Ampicilina + sulbactam (20mg/kg IV, 0.45ml)

9:55 pm. Dipirona (20mg/kg IV o IM, 0.17 ml)

9:55 pm. Hipertónica 3.5ml (15.4ml) IV

10:21 pm. Prednisolona Jarabe (1mg, 0.5ml totales 24 horas)

10:21 pm. Mirtazapina (1.8mg/gato - 1ml de la dilución)

Jueves, 5 de Febrero de 2026

12:58 am. Medición de glicemia: Monitoreo de niveles de azúcar y alimentación A/D cada 4 hrs (75% = 31ml) con aumento paulatino de la ración según la tolerancia del paciente.

1:00 am. Omeprazol (0.7mg/kg IV, 0.4 ml)

4:49 am. Levetiracetam (15mg/kg PO, 0.66 ml)

6:03 am. Medición de glicemia

6:03 am. Neurobion inyectable (0.8ml IV/SID DILUIDO)

8:01 am. ALIMENTACION A/D cada 4 hrs (75% = 31ml)

9:10 am. Dipirona (20mg/kg IV, 0.17 ml)

9:10 am. Hipertónica 3.5ml (15.4ml) IV/BID

11:49 am. Ampicilina + sulbactam (20mg/kg/TID/IV, 0.45ml), medición de glicemia y levetiracetam (15mg/kg PO TID, 0.66 ml)

12:05 pm. *alimentación* A/D cada 4 hrs

4:15 pm. Alimentación A/D cada 4 hrs

6:05 pm. Medición de glicemia

7:16 pm. Ampicilina + sulbactam (20mg/kg/TID/IV, 0.45ml)

8:05 pm. Levetiracetam (15mg/kg PO TID, 0.66 ml)

8:05 pm. *alimentación* A/D cada 4 hr.

Viernes, 6 de Febrero de 2026

9:21 am. Metoclopramida (0.5mg/kg IV/BID, 0.44ml): Utilizado en este caso como procinético

11:10 am. Ampicilina + sulbactam (20mg/kg/TID/IV, 0.45ml)

12:06 pm. Medición de glicemia

12:06 pm. Levetiracetam (15mg/kg PO TID, 0.66 ml)

12:06 pm. Alimentación A/D cada 4 hrs (100% = 42ml)

4:11 pm. Alimentación A/D cada 4 hrs (100% = 42ml)

6:48 pm. Medición de glicemia

7:50 pm. Ampicilina + sulbactam (20mg/kg/TID/IV, 0.45ml)

8:02 pm. Levetiracetam (15mg/kg PO TID, 0.66 ml)

8:02 pm. Alimentación A/D cada 4 hrs (100% = 42ml).

9:15 pm. Dipirona (20mg/kg IV, 0.17 ml)

9:15 pm. Metoclopramida (0.5mg/kg IV/BID, 0.44ml)

10:15 pm. Prednisona Jarabe (1mg, 0.5ml totales 24 horas)

Sábado, 7 de Febrero de 2026

12:16 am. Medición de glicemia

12:16 am. Alimentación A/D cada 4 hrs (100% = 42ml)

1:43 am. Omeprazol (0.7mg/kg IV SID, 0.4 ml)

3:10 am. Ampicilina + sulbactam (20mg/kg/TID/IV, 0.45ml)

4:44 am. Levetiracetam (15mg/kg PO TID, 0.66 ml)

5:14 am. Alimentación A/D cada 4 hrs (100% = 42ml)

6:17 am. Medición de glicemia

9:15 am. Dipirona (20mg/kg IV, 0.17 ml), neurobion inyectable (0.8ml IV/SID DILUIDO),
alimentación A/D cada 4 hrs (100% = 42) y metoclopramida (0.5mg/kg IV/BID, 0.44ml)

11:27 am. Ampicilina + sulbactam (20mg/kg/TID/IV, 0.45ml)

12:14 pm. Levetiracetam (15mg/kg PO TID, 0.66 ml) y medición de glicemia

1:44 pm. Alimentación A/D cada 4 hrs (100% = 42ml)

5:21 pm. Alimentación A/D cada 4 hrs (100% = 42ml) y maropitant (1mg/kg SID hasta el 9 de febrero, 0.44ml) por lo vómitos presentados.

6:04 pm. Medición de glicemia

Domingo, 8 de Febrero de 2026

2:50 am. Lactulosa (1ml BID): Instaurado ya que el paciente tenía dificultad para defecar

5:03 am. Alimentación A/D cada 4 hrs (100% = 42ml) y maropitant (1mg/kg SID hasta el 9 de febrero, 0.44ml)

9:12 am. Alimentación A/D cada 4 hrs (100% = 42ml), neurobion inyectable (0.8ml IV/SID DILUIDO) y dipirona (20mg/kg IV, 0.17 ml)

9:12 am. Metoclopramida (0.5mg/kg IV/BID, 0.44ml): Estimulante de la motilidad digestiva y antiemético.

11:38 am. Ampicilina + sulbactam (20mg/kg/TID/IV, 0.45ml): Dosis regular del antibiótico.

12:01 pm. Medición de glicemia, levetiracetam (15mg/kg PO TID, 0.66 ml): Suministro correspondiente del tratamiento anticonvulsivo y digetar (Una cucharada tintera)

2:14 pm. Lactulosa (1ml BID)

5:21 pm. Maropitant (1mg/kg SID hasta el 9 de febrero, 0.44ml) y alimentación A/D cada 4 hrs (100% = 42ml)

5:59 pm. Medición de glicemia

6:06 pm. Medición de glicemia

7:17 pm. Ampicilina + sulbactam (20mg/kg/TID/IV, 0.45ml)

9:38 pm. Dipirona (20mg/kg IV, 0.17 ml) y alimentación A/D cada 4 hrs (100% = 42ml) y metoclopramida (0.5mg/kg IV/BID, 0.44ml)

10:43 pm. Mirtazapina (1.8mg/gato - 1ml de la dilución)

Lunes, 9 de Febrero de 2026

12:35 am. Medición de glicemia

12:35 am. Digetar (Una cucharada tintera)

9:01 am. Dipirona (20mg/kg IV, 0.17 ml) y metoclopramida (0.5mg/kg IV/BID, 0.44ml)

9:02 am. Alimentación A/D cada 4 hrs (100% = 42ml)

12:03 pm. Levetiracetam (15mg/kg PO TID, 0.66 ml), medición de glicemia, digetar y medición de presión arterial

2:18 pm. Lactulosa (1ml BID)

Seguimiento

El 30/01/2026 8:12 am El paciente presenta un episodio convulsivo durante la noche, se realiza infusión con dexmedetomidina, Midazolam y ketamina para mitigar este episodio, no consume alimento a voluntad, se da de forma asistida, presenta un cuadro de hipoglucemia 54mg/dl antes del alimento, se da también miel. Se orina encima, por lo cual se considera sonda urinaria y defecó.

La ecografía abdominal preliminar evidencia pancreatitis, esplenomegalia severa e hepatitis aguda reactiva. Se plantean diagnósticos diferenciales complejos como *policitemia vera*, tromboembolismo, accidente cerebrovascular (ACV) o afecciones metabólicas/virales.

Seguimiento

El 30/01/2026 1:11 pm Se adjunta el resultado de los exámenes de control del paciente en el cual se puede observar un hematocrito de 71.5%, hemoglobina 21 g/dl y los eritrocitos 17.1 teniendo una mejoría en cuanto la disminución del hematocrito.

LINEA ROJA					
LINEA ROJA	Resultado	Valor de Referencia	TROMBOCITOS	Resultado	Valor de Referencia
Hematocrito	*71,5	30-47%	Plaquetas	320	200-800 x 10 ³ cel/ul
Hemoglobina	*21	9-15 g/dl	M.P.V	8	8.5-13 fl
Eritrocitos	*17,1	5.8-10 x 10 ³ cel/ul	P.D.W	5,2	11 - 18 fl
V.C.M	41,6	40-51 fl	P.C.T	0,2	0-0.3%
H.C.M	12,2	13-18 pg	Prot. P.	6,5	6.2 - 8.0 gr/dl
C.H.C.M.	29,3	30-35 g/dl			
R.D.W	18,7	14-19 %			

LINEA BLANCA					
LINEA BLANCA	Valor Relativo	Valor de Referencia	Valor Absoluto	Valor de Referencia	Interpretación
Leucocitos	7.10			6.5-18 x 10 ³ cel/ul	
Neutrófilos	79	50-67 %	5609	3.000-12.000 ul	
Bandas	0	0-2 %	0	0-300 ul	
Eosinófilos	0	2-8 %	0	0-1500 ul	
Basófilos	0	0-1 %	0	0 ul	
Linfocitos	21	20-55%	1491	1500-7000 ul	
Monocitos	0	3-5 %	0	50-850 ul	
MORFOLOGIA ERITROCITARIA					
Glóbulos Rojos Normales en Morfología.					
OTROS HALLAZGOS					
Glóbulos Blancos sin Granulaciones Citotóxicas.					
HEMATOLOGIA: Técnica: Lectura automatizada en equipo BH - 40 vet lectura por microscopía óptica y refractometría					

QUÍMICA SANGUÍNEA		
VALORES DE REFERENCIA DE CREATININA SEGÚN RAZA: 2.7 mg/dL PERSA: 1.9 mg/dL MAINE COON: 2.2 mg/dl		
ENZIMA	RESULTADO	VALORES DE REFERENCIA
CREATININA	1.25 mg/dl	0.5-1.8 mg/dl
BUN	19 mg/dl	9.0-30 mg/dl
UREA	41 mg/dl	20-65 mg/dl
ALT	59 U/L	30-100 U/L
F.A/ALP (Fosfatasa alcalina)	75 U/L	15-92 U/L

Seguimiento

El 30/01/2026 1:11 pm. Llegan los resultados de los gases venosos en los cuales se evidencia como hallazgos importantes que el paciente presenta hipernatremia, hipercloremia y hipocalcemia.

GASES VENOSOS		
	RESULTADO	VALORES DE REFERENCIA
Ph	7.33	7.35 - 7.45
Bicarbonato	17.5	21.0-28.0 mmol/L
Saturación	83.38	94.0-98.0 %
Pco2	24.3	35.0-48.0 mmHg
PO2	49	83-108 mmHg
AnGAP	14	12-24 mmol/L
Exceso de bases	-9.6	-2.0 -3.0 mmol/L
Hct	73	38-51 %
CHgb	24.9	12.0-17.0 g/ dL

REPORTE IONOGRAMA		
PRUEBA	RESULTADO	VALORES DE REFERENCIA
SODIO	*148 mmol/L	138-146 mmol/L
POTASIO	3.7 mmol/L	3.5-4.5 mmol/L
COLORO	*121 mmol/L	98-107 mmol/L
Ca ION	*1.11 mmol/L	1.15- 1.33 mmol/l

REPORTE BIOQUIMICA		
ENZIMA	RESULTADO	VALORES DE REFERENCIA
LACTATO	1.10 mmol/L	<2 mmol/L
GLUCOSA	71 mg/dL	75 - 150 mg/dL

Seguimiento

El 31/01/2026 2:19 am. Resultado de ecografía en la cual se puede considerar ¿esplenomegalia secundaria a Hematopoyesis extramedular? ¿Hiperplasia linfoide? ¿Vasculitis? Pancreatitis hepatitis/colangiohepatitis gastritis/ileo funcional



ID	MISHI SANCHEZ	Nombre	SANCHEZ, MANUELA 5 A
Fecha nac(edad)		Sexo	M
		Fecha Examen	30-01-2026
Indicación			
Médico Diag.	JUAN FERNAN...	Médico solici.	CVC
		Operador	JUAN FERNAN...

Abdomen

Altura Peso

Comentario

INTESTINO: pared de estratificación y diametro conservado, peristaltismo conservado

CONSIDERAR:

ESPLENOMEGALIA SECUNDARIA A HEMATOPOYESIS EXTRAMEDULAR? HIPERPLASIA LINFOIDE?

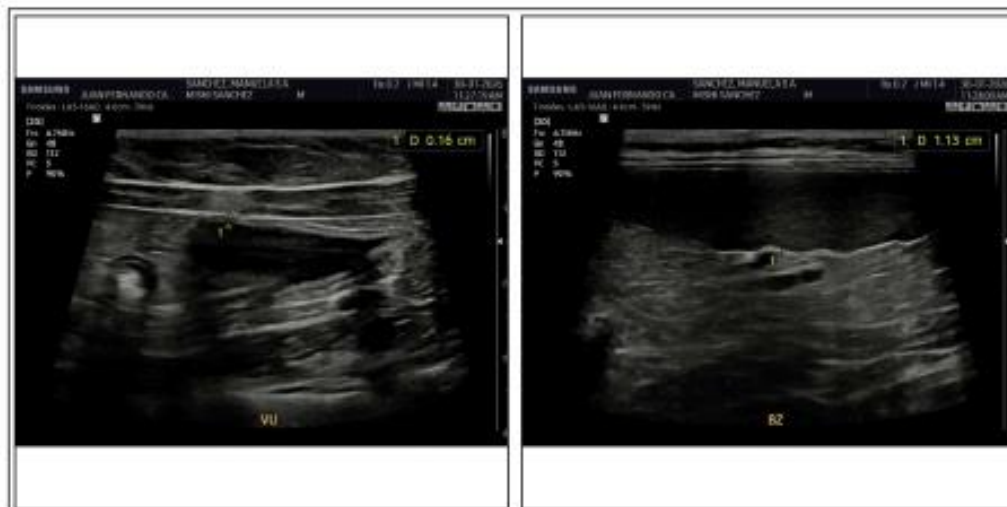
VASCULITIS?

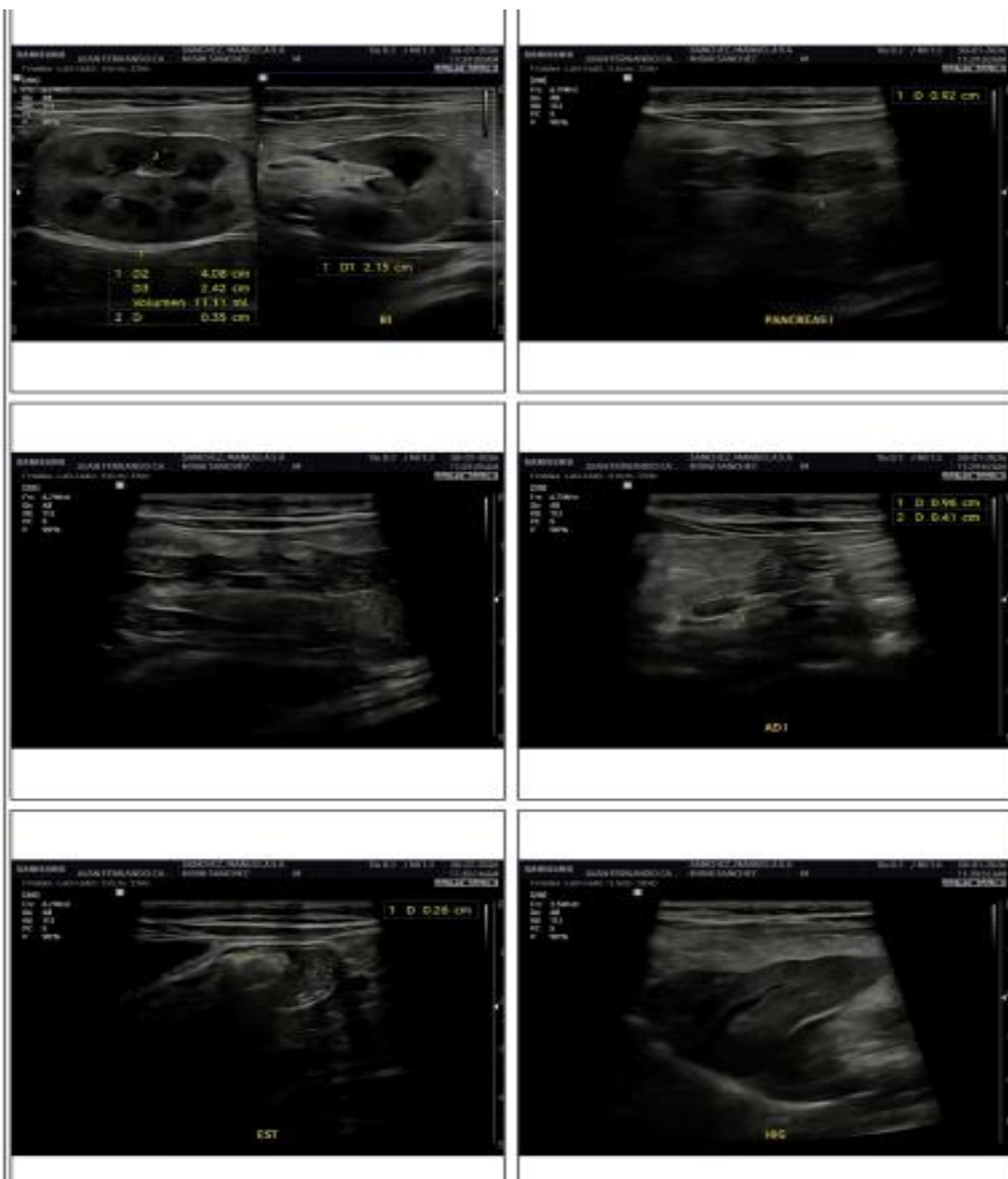
PANCREATITIS

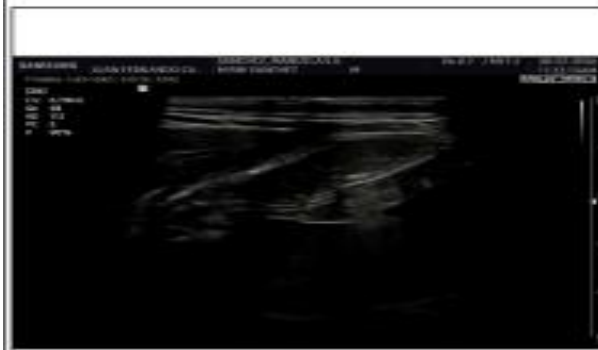
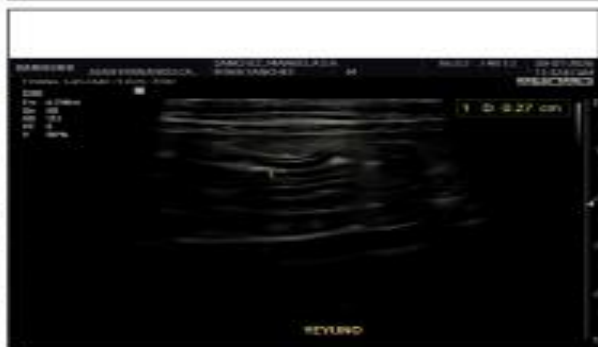
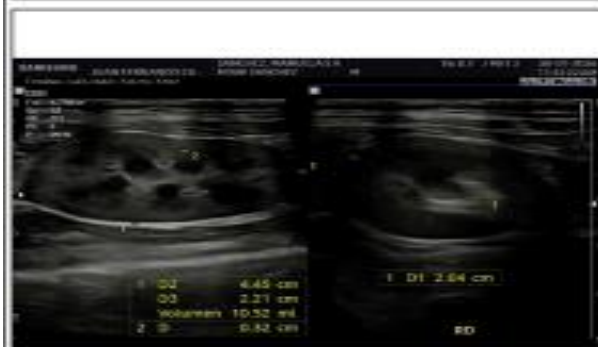
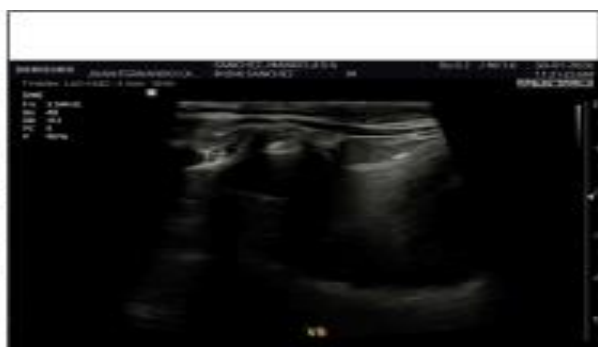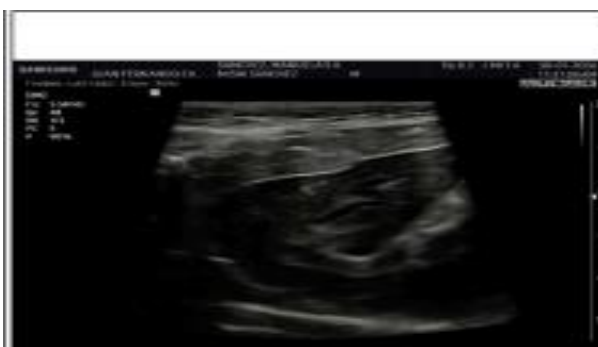HEPATITIS/COLANGIOHEPATITIS

GASTRITIS/IELEO FUNCIONAL

Part pequeñ







Comentario

VEJIGA: contenido anecoico, pared de diametro conservado

COLON: pared de diametro y estratificacion conservada, contenido mixto granular y gas en segmentos evaluados

RIÑONES: contornos definidos, tamaño, diferenciacion y relacion corticomedular conservada, ecogenicidad y ecotextura homogenea

BAZO: contornos irregulares, bordes redondeados, ecotextura heterogenea, ecogenicidad mixta con patron difuso hipoecoico de aspecto "apolillado", esplenomegalia marcada: 1.13cm

ESTOMAGO: pared engrosada de aspecto edematoso, estratificacion conservada, contenido mixto, hipomotil sin evidencia obstructiva

PANCREAS: contornos irregulares, aumentado de tamaño: 0.89cm, ecotextura heterogenea, hipoecoico respecto a estructuras adyacentes

HIGADO: bordes redondeados, contornos definidos, ecogenicidad y ecotextura homogenea, hipoecoico respecto a falciforme, vasculatura portal prominente. hepatomegalia moderada, supera eje gastrico

VESICULA: contenido anecoico, pared de diametro conservado

1

Seguimiento

El 31/01/2026 7:34 am

Evolución noche: Paciente atento al medio, el paciente transcurre la noche sin ninguna novedad, solo presenta glicemias bajas durante la noche, por lo cual fue necesaria terapia continua con dextrosa 50 % a razón de 1 ml/kg/hora.

Seguimiento

El 31/01/2026 6:49 pm

Paciente durante el turno atento al medio, no presenta novedades o alteraciones.

Se decide realizar procedimiento de flebotomía, se inicia realizando una sedación con dexmetomidina 1mcg/kg, y se mantiene con propofol a 2mg/kg IV, el paciente realiza apnea marcada, se decide realizar intubación con tubo 3.5, después empieza a respira por si solo, se retira tubo, y se mantiene con TIVA, se realiza tricotomía y desinfección del cuello y se canaliza yugular, se extrae 40ml de sangre y se repone con hartman 30 ml en total. Paciente se recupera de la sedación sin ningún problema.

Seguimiento de la noche 31/01/26

Paciente atento al medio, reactivo a ciertos estímulos a la manipulación, transcurre la noche sin novedades y se toma hemograma de control, pendiente a resultados.

Seguimiento

El 01/02/2026 12:26 am Resultado de fosforo el cual se evidencia que un rango normal, al igual llega el hemograma de control en el cual se observa una gran disminución en cuanto al hematocrito de los exámenes anteriores.

QUÍMICA SANGUÍNEA		
VALORES DE REFERENCIA DE CREATININA SEGÚN RAZA: 2.7 mg/dL. PERSA: 1.9 mg/dL. MAINE COON: 2.2 mg/dl		
ENZIMA	RESULTADO	VALORES DE REFERENCIA
FOSFORO	3.81 mg/dl	3.1 – 7.5 mg/dl

LINEA ROJA	Resultado	Valor de Referencia	TROMBOCITOS	Resultado	Valor de Referencia
Hematocrito	*53,6	30-47%	Plaquetas	*298	200-800 x 10 ³ cel/ul
Hemoglobina	*19,9	9-15 g/dl	M.P.V	7,2	8.5-13 fl
Eritrocitos	*14,9	5.8-10 x 10 ³ cel/ul	P.D.W	31,7	25 - 65%
V.C.M	36	40-51 fl	P.C.T	0,2	0-0.3%
H.C.M	13,4	13-18 pg	Prot. P.	7,4	6.2 - 8.0 gr/dl
C.H.C.M.	37,2	30-35 g/dl			
R.D.W	22,5	14-19 %			

LINEA BLANCA

	Valor Relativo	Valor de Referencia	Valor Absoluto	Valor de Referencia	Interpretación
Leucocitos	11.00			6.5-18 x 10 ³ cel/ul	Trombocitopenia leve
Neutrófilos	60	50-67 %	6600	3.000-12.000 ul	
Bandas	0	0-2 %	0	0-300 ul	
Eosinófilos	4	2-8 %	440	0-1500 ul	
Basófilos	0	0-1 %	0	0 ul	
Linfocitos	36	20-55 %	3960	1500-7000 ul	
Monocitos	0	3-5 %	0	50-850 ul	

MORFOLOGIA ERITROCITARIA

Glóbulos Rojos Normales en Morfología.

OTROS HALLAZGOS

Glóbulos Blancos sin Granulaciones Citotóxicas. Recuento aproximado de plaquetas en lamina 180 x 10³cel/ul. Macroplaquetas+.

HEMATOLOGÍA: Técnica: Lectura automatizada en equipo Abacus Junior Vet lectura por microscopía óptica y refractometría

Seguimiento

El 02/02/2026 3:54 am Resultado de hemograma de control en el cual se puede observar ya un hematocrito en rangos normales.

LINEA ROJA	Resultado	Valor de Referencia	TROMBOCITOS	Resultado	Valor de Referencia
Hematocrito	41,76	30-47%	Plaquetas	220	200-800 x 10 ³ cel/ul
Hemoglobina	14,6	9-15 g/dl	M.P.V	13	8.5-13 fl
Eritrocitos	8,63	5.8-10 x 10 ³ cel/ul	P.D.W	41,2	25 - 65%
V.C.M	48	40-51 fl	P.C.T	0,27	0-0.3%
H.C.M	17	13-18 pg	Prot. P.	8	6.2 - 8.0 gr/dl
C.H.C.M.	35	30-35 g/dl			
R.D.W	16,8	14-19 %			

LINEA BLANCA

	Valor Relativo	Valor de Referencia	Valor Absoluto	Valor de Referencia	Interpretación
Leucocitos	8.00			6.5-18 x 10 ³ cel/ul	
Neutrófilos	54	50-67 %	4320	3.000-12.000 ul	
Bandas	0	0-2 %	0	0-300 ul	
Eosinófilos	1	2-8 %	80	0-1500 ul	
Basófilos	0	0-1 %	0	0 ul	
Linfocitos	45	20-55 %	3600	1500-7000 ul	
Monocitos	0	3-5 %	0	50-850 ul	

MORFOLOGIA ERITROCITARIA

Glóbulos Rojos Normales en Morfología.

OTROS HALLAZGOS

Glóbulos Blancos sin Granulaciones Citotóxicas.

HEMATOLOGÍA: Técnica: Lectura automatizada en equipo Abacus Junior Vet lectura por microscopía óptica y refractometría

QUÍMICA SANGUÍNEA

VALORES DE REFERENCIA DE CREATININA SEGÚN RAZA: 2.7 mg/dl. PERSA: 1.9 mg/dl. MAINE COON: 2.2 mg/dl		
	RESULTADO	VALORES DE REFERENCIA
ALT	158 U/L	30-100 U/L
CREATININA	1.17 mg/dl	0.5-1.8 mg/dl
UREA	58 mg/dl	20-65 mg/dl
BUN	27 mg/dl	9.0-30 mg/dl
F.A/ALP (Fosfatasa alcalina)	20 U/L	15-92 U/L

QUÍMICA SANGUÍNEA Técnica: Química Humeda Biosystems v Biosystems A15

Seguimiento

El 03/02/2026 6:49 am

Paciente durante el turno, al examen clínico general paciente atento al medio. Mishy presenta una convulsión parcial y media hora después convulsiona tonico-clonico 2 veces aproximadamente cada una de 1 minuto.

En espera de segunda opinión de medicina interna.

Seguimiento

El 04/02/2026 6:16 am. Paciente atento al medio, dócil a la manipulación, hipo dinámico, no consume alimento por voluntad propia pero tolera alimentación a través de la sonda, micciona, no defeca. Se decide realizar bolo de dextrosa 50% 0.1 ml/kg debido a su hipoglicemia presentada de 43-51 mg/dl

Seguimiento

El 05/02/2026 2:14 am . ¿Reporte de ecografía abdominal realizada el 30 de enero en el cual se sigue sospechando de esplenomegalia secundaria a hematopoyesis extramedular? ¿hiperplasia linfoide? ¿vasculitis? pancreatitis, hepatitis/colangiohepatitis, gastritis/ieleo funcional. Paciente con presuntivo de policitemia vera, pendiente evolución y consulta con medica internista

Abdomen

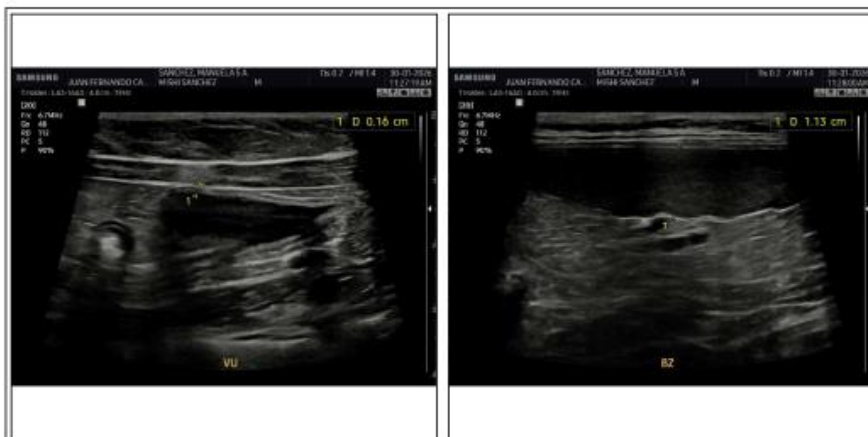
Altura

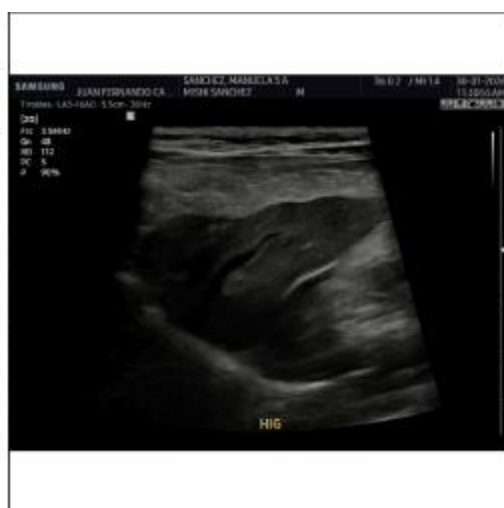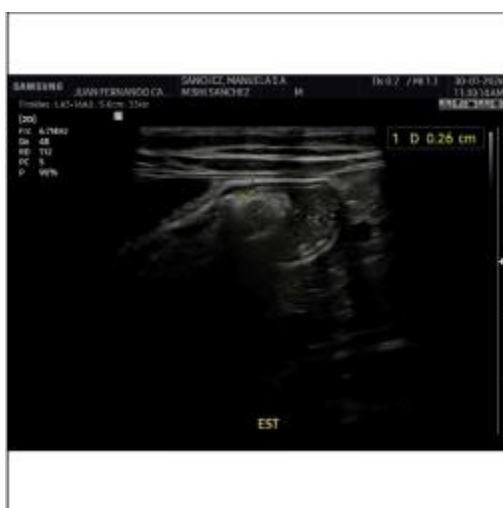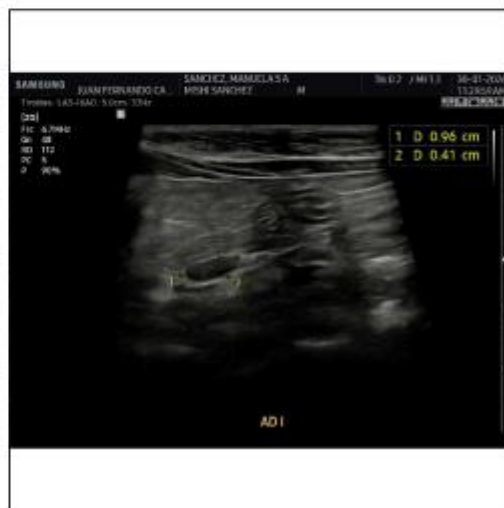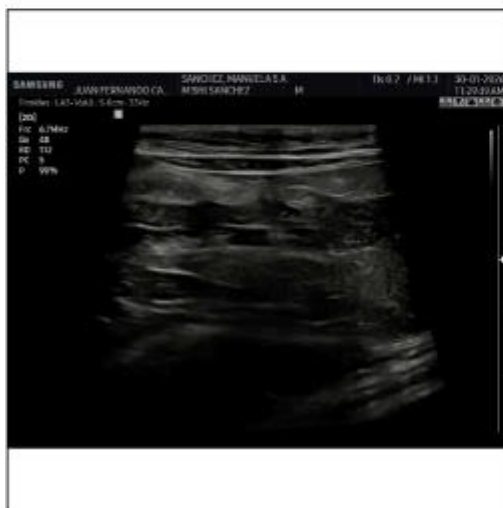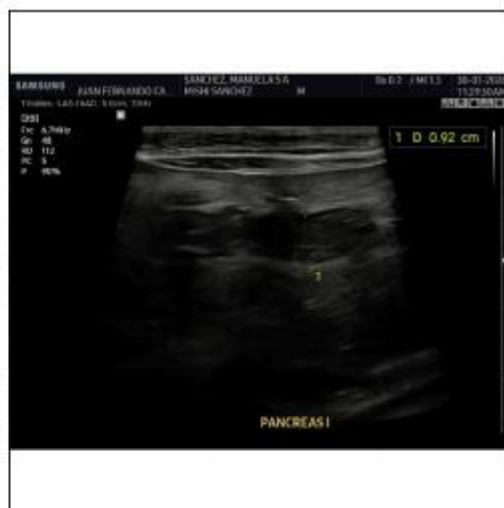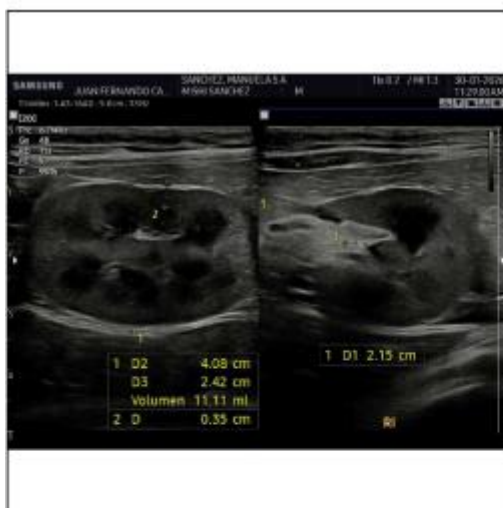Peso

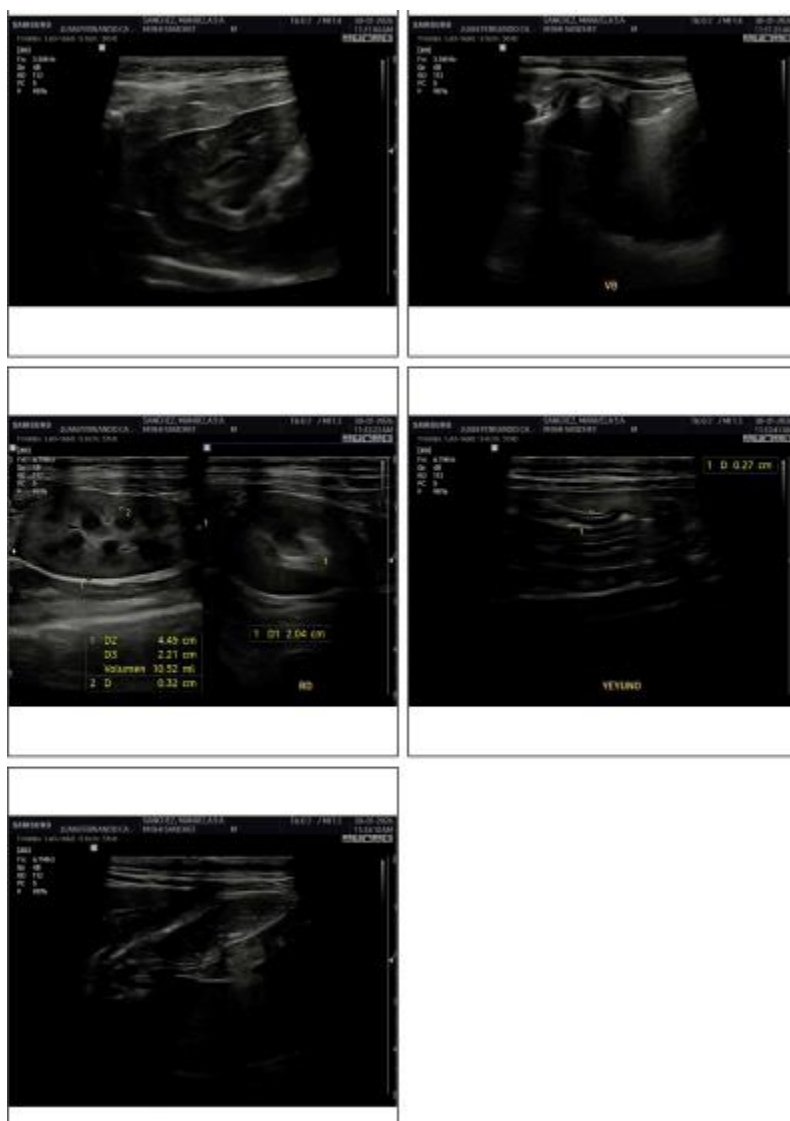Comentario

INTESTINO: pared de estratificación y diametro conservado, peristaltismo conservado
CONSIDERAR:
ESPLENOMEGALIA SECUNDARIA A HEMATOPOYESIS EXTRAMEDULAR? HIPERPLASIA LINFOIDE?
VASCULITIS?
PANCREATITIS
HEPATITIS/COLANGIOHEPATITIS
GASTRITIS/IELEO FUNCIONAL

Part pequen







Comentario

VEJIGA: contenido anecoico, pared de diametro conservado

COLON: pared de diametro y estratificacion conservada, contenido mixto granular y gas en segmentos evaluados

RIÑONES: contornos definidos, tamaño, diferenciacion y relacion corticomedular conservada, ecogenicidad y ecotextura homogenea

BAZO: contornos irregulares, bordes redondeados, ecotextura heterogenea, ecogenicidad mixta con patron difuso hipoecoico de aspecto "apolillado", esplenomegalia marcada: 1.13cm

ESTOMAGO: pared engrosada de aspecto edematoso, estratificacion conservada, contenido mixto, hipomotil sin evidencia obstructiva

PANCREAS: contornos irregulares, aumentado de tamaño: 0.89cm, ecotextura heterogenea, hipoecoico respecto a estructuras adyacentes

HIGADO: bordes redondeados, contornos definidos, ecogenicidad y ecotextura homogenea, hipoecoico respecto a falciforme, vasculatura portal prominente. hepatomegalia moderada, supera eje gastrico

VESICULA: contenido anecoico, pared de diametro conservado

Seguimiento

El 05/02/2026 8:59 am Hemograma de control en el cual se evidencia un aumento en el hematocrito y demás lineo roja nuevamente, queda pendiente manejo terapéutico con hidroxurea

LINEA ROJA					
LINEA ROJA	Resultado	Valor de Referencia	TROMBOCITOS	Resultado	Valor de Referencia
Hematocrito	*69,5	30-47%	Plaquetas	294	200-800 x 10 ³ cel/ul
Hemoglobina	*19,9	9-15 g/dl	M.P.V	8,5	8.5-13 fl
Eritrocitos	*16,26	5.8-10 x 10 ³ cel/ul	P.D.W	6,1	11 - 18 fl
V.C.M	42,8	40-51 fl	P.C.T	0,24	0-0.3%
H.C.M	12,2	13-18 pg	Prot. P.	7	6.2 - 8.0 gr/dl
C.H.C.M.	28,6	30-35 g/dl			
R.D.W	19,2	14-19 %			

LINEA BLANCA					
LINEA BLANCA	Valor Relativo	Valor de Referencia	Valor Absoluto	Valor de Referencia	Interpretación
Leucocitos	13.20			6.5-18 x 10 ³ cel/ul	
Neutrófilos	67	50-67 %	8844	3.000-12.000 ul	
Bandas	0	0-2 %	0	0-300 ul	
Eosinófilos	0	2-8 %	0	0-1500 ul	
Basófilos	0	0-1 %	0	0 ul	
Linfocitos	31	20-55%	4092	1500-7000 ul	
Monocitos	2	3-5 %	264	50-850 ul	
MORFOLOGIA ERITROCITARIA					
Glóbulos Rojos Normales en Morfología.					
OTROS HALLAZGOS					
Glóbulos Blancos sin Granulaciones Citotóxicas.					
HEMATOLOGIA: Técnica: Lectura automatizada en equipo BH - 40 vet lectura por microscopía óptica y refractometría					

Formulación

El 05/02/2026 1:35 pm

I. Hidroxiuria cápsulas 90mg #30

Administrar vía oral una cápsula cada 48 horas por 2 meses, inicialmente.

Seguimiento

El 05/02/2026 6:28 pm paciente durante el turno, sin ninguna novedad o alteración de relevancia, el paciente no come, tolera alimento por sonda, orina, no defeca, no vomita, no tiene diarrea, no convulsiona, se realiza nuevamente flebotomía, en la cual se extraen 10 ml de sangre.

En espera de hemograma de control

En espera de cita con internista sábado 12.30pm

Seguimiento

El 06/02/2026 6:32 am

Evolución durante la noche: Paciente atento al medio, reactivo, sin ninguna novedad o alteración de importancia, se canaliza nuevamente, se toma muestra para perfil sanguíneo de control (pp4) y se extraen alrededor de 5 ml de sangre por el catéter (en femoral de MPI). A la espera de consulta con internista felina.

Seguimiento

El 06/02/2026 2:15 pm hemograma de control en el cual se observa una disminución en el hematocrito en comparación al anterior y hay un aumento en la enzima fosfatasa alcalina.

LINEA ROJA					
LINEA ROJA	Resultado	Valor de Referencia	TROMBOCITOS	Resultado	Valor de Referencia
Hematocrito	*66,5	30-47%	Plaquetas	245	200-800 x 10 ³ cel/ul
Hemoglobina	*19,4	9-15 g/dl	M.P.V	8,5	8.5-13 fl
Eritrocitos	*15,7	5.8-10 x 10 ³ cel/ul	P.D.W	5,2	11 - 18 fl
V.C.M	42,2	40-51 fl	P.C.T	0,2	0-0.3%
H.C.M	12,3	13-18 pg	Prot. P.	6,5	6.2 - 8.0 gr/dl
C.H.C.M.	29,1	30-35 g/dl			
R.D.W	18,5	14-19 %			

LINEA BLANCA					
LINEA BLANCA	Valor Relativo	Valor de Referencia	Valor Absoluto	Valor de Referencia	Interpretación
Leucocitos	10.20			6.5-18 x 10 ³ cel/ul	
Neutrófilos	63	50-67 %	6426	3.000-12.000 ul	
Bandas	0	0-2 %	0	0-300 ul	
Eosinofilos	0	2-8 %	0	0-1500 ul	
Basófilos	0	0-1 %	0	0 ul	
Linfocitos	37	20-55%	3774	1500-7000 ul	
Monocitos	0	3-5 %	0	50-850 ul	

MORFOLOGIA ERITROCITARIA
Glóbulos Rojos Normales en Morfología.

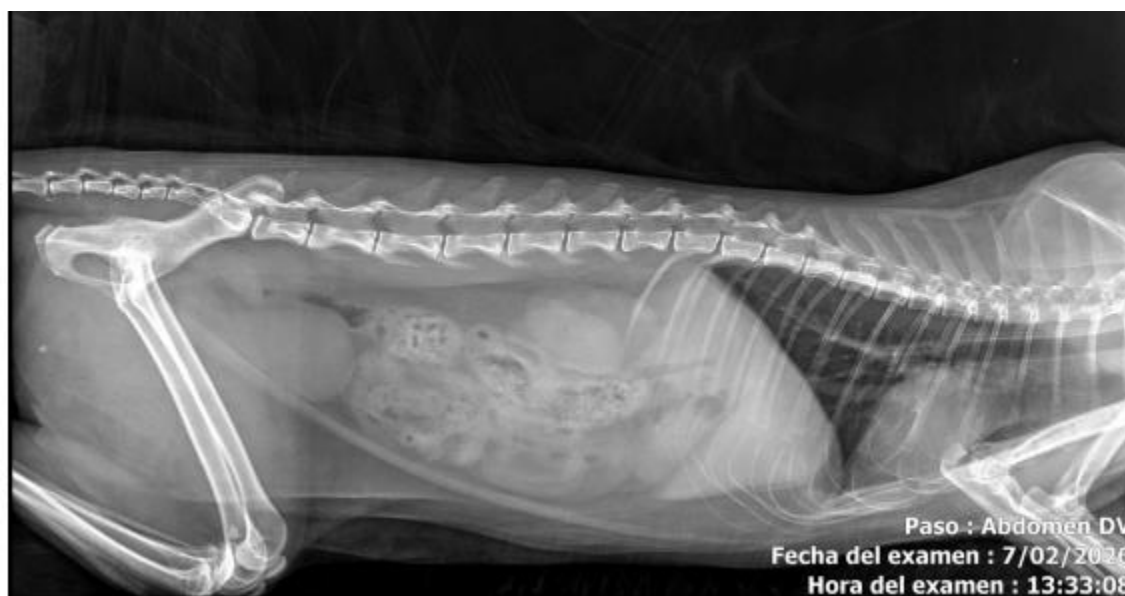OTROS HALLAZGOS
Glóbulos Blancos sin Granulaciones Citotóxicas.

HEMATOLOGIA: Técnica: Lectura automatizada en equipo BH - 40 vet lectura por microscopía óptica y refractometría

QUÍMICA SANGUÍNEA		
VALORES DE REFERENCIA DE CREATININA SEGÚN RAZA: 2.7 mg/dl. PERSA: 1.9 mg/dl. MAINE COON: 2.2 mg/dl		
ENZIMA	RESULTADO	VALORES DE REFERENCIA
CREATININA	1.31 mg/dl	0.5-1.8 mg/dl
BUN	11 mg/dl	9.0-30 mg/dl
UREA	24 mg/dl	20-65 mg/dl
ALT	*116 U/L	30-100 U/L
F.A/ALP (Fosfatasa alcalina)	*118 U/L	15-92 U/L

Seguimiento

El 07/02/2026 6:53 am Paciente atento al medio, consume alimento y se completa por sonda nasogástrica, no bebe agua por voluntad propia, micciona, no defeca, presiones PAS 127 PAD 79 PAM 98, glucometría 91mg/dL y se habilita nuevo acceso venoso en MAD con catéter #24. Se toma rx abdominal para observar si hay mucha presencia de materia fecal y si hay coprostasis.



Seguimiento

El 08/02/2026 3:22 pm Informe oficial consulta medicina interna

1. Línea Roja (Eritrograma) — Severamente Alterada

Eritrocitos (Glóbulos Rojos): $17.22 \times 10^6/\mu\text{L}$ (Muy elevado; Rango: 5.0 - 10.0).

Hemoglobina: 22.5 g/dL (Muy elevada; Rango: 8.0 - 15.0).

Hematocrito: 73.0% (Crítico / Muy elevado; Rango: 24.0 - 45.0).

Significancia Clínica: Estos valores confirman una Eritrocitosis / Policitemia severa extrema. Un hematocrito del 73% genera un estado de hiperviscosidad sanguínea grave, lo que dificulta la microcirculación, eleva drásticamente la presión arterial y aumenta exponencialmente el riesgo de eventos tromboticos, isquémicos o crisis convulsivas (lo que justifica el cuadro neurológico previo de Mishy).

2. Índices Eritrocitarios y Morfología Celular

VCM (Volumen Corpuscular Medio): 42.3 fL (Normal; Rango: 39.0 - 55.0). Los glóbulos rojos tienen un tamaño promedio normal (Normocitosis).

CHCM (Conc. de Hemoglobina Corpuscular Media): 30.8 g/dL (Normal; Rango: 30.0 - 36.0). La concentración de hemoglobina por célula es adecuada (Normocromía).

Morfología Eritrocitaria: * Se observa Anisocitosis (+) (variación leve en el tamaño de los eritrocitos).

Presencia de Policromasia (+) (eritrocitos jóvenes o reticulocitos liberados ligeramente antes de tiempo, lo que sugiere un intento de renovación o respuesta biológica).

3. Línea Blanca (Leucograma) — Estable / Proceso Inflamatorio Leve

Leucocitos Totales: $11.40 \times 10^3/\mu\text{L}$ (Normal; Rango: 5.5 - 19.5).

Neutrófilos Segmentados: $9.006 \times 10^3/\mu\text{L}$ (79%) (Normal-alto). Son las células de primera defensa ante inflamación o estrés agudo (debido al cortisol).

Linfocitos: $1.938 \times 10^3/\mu\text{L}$ (17%) (Normal; Rango: 1.5 - 7.0).

Monocitos: $0.456 \times 10^3/\mu\text{L}$ (4%) (Normal).

Eosinófilos y Basófilos: 0% (Normales). No se observan signos de alergias ni parasitosis activas.

4. Línea Plaquetaria (Trombograma) — Normal

Recuento de Plaquetas: $325 \times 10^3/\mu\text{L}$ (Normal; Rango: 300 - 800).

Observaciones del Frotis: Se confirma que las plaquetas se encuentran adecuadas en frotis, descartando problemas primarios de coagulación o destrucción plaquetaria.

Conclusión del reporte

El cuadro hemático ratifica que el principal y más crítico desafío de es un estado de Policitemia Severa Absoluta (Hematocrito de 73%), mientras que sus sistemas inmunitarios (glóbulos blancos) y de coagulación (plaquetas) se mantienen perfectamente estables. Este nivel de hematocrito sustenta clínicamente la necesidad del tratamiento citorreductor continuo (*Hidroxiurea*) y la evaluación de flebotomías de urgencia terapéutica si hay signos de letargia o alteraciones neurológicas.

Seguimiento

El 08/02/2026 3:25 pm Se da inicio a la hidroxiuria.

6:40 pm Evolución durante el día: Paciente atento al medio sin ninguna alteración de importancia. Se da la primera dosis oral de hidroxiurea, pendiente tomar hemograma con recuento de reticulocitos en 5 días, próxima dosis del medicamento en 48 horas. Se da la opción al tutor de dar de alta médica, a la espera de opinión.

Pendientes:

Valoración por medicina interna.

Definir necesidad de realizar una segunda flebotomía

Novedades

La médica internista recomendó iniciar tratamiento con hidroxiurea para el manejo de la eritrocitosis, a dosis de 20 mg/kg vía oral cada 48 horas, mediante preparación magistral.

Gases venosos:

Sodio: 148 mmol/L

Cloro: 121 mmol/L

Calcio ionizado: 1.11 mmol/L

Ecografía abdominal:

Esplenomegalia posiblemente secundaria a hematopoyesis extramedular.

Diferenciales considerados:

Hiperplasia linfoide.

Vasculitis.

Pancreatitis.

Hepatitis/colangiohepatitis.

Gastritis/íleo funcional.

Novedades perfil sanguíneo 06/02/2026

Resultados:

Hematocrito: 66.5 % (elevado).

Hemoglobina: 19.4 g/dl (elevada).

Eritrocitos: 15.7 millones (elevados).

ALT: 116 U/L (elevada).

Fosfatasa alcalina (FA/ALP): 118 U/L (elevada).

Los demás valores del hemograma y química sanguínea se encontraban dentro de rangos normales.

Pendientes

Iniciar tratamiento y evaluar respuesta.

Realizar controles sanguíneos y conteo de reticulocitos cada 5 días.

Considerar realizar flebotomía si el hematocrito supera el 70 %.

Novedades del tratamiento

Se gestionó conseguir el medicamento antes de la llegada del preparado definitivo.

Se indicó iniciar hidroxiurea como tratamiento para controlar la eritrocitosis.

La dosis indicada era de 80 mg, pero se explicó que podía administrarse una dosis ligeramente menor (10 mg menos) sin problema mientras llegaba la preparación correspondiente.

Debido a la estabilidad del paciente, se consideró la posibilidad de alta médica con seguimiento y controles periódicos.

Seguimiento

El 09/02/2026 Mejoría clínica y alta médica con tratamiento

Durante la noche se observó mejor evolución

Paciente activo y atento.

Consumía voluntariamente pequeñas cantidades de alimento.

Orinaba y defecaba.

Sin vómitos ni signos neurológicos.

Parámetros fisiológicos normales

Se anexa la formula

I. GASTRUM tab 10mg (uso humano)

administrar vía oral 1/2 tableta cada 24 horas durante 10 días consecutivos (en ayunas)

II. HIDROXIUREA cap 90mg (uso magistral)

administrar vía oral 1 capsula cada 48 horas de manera indefinida hasta nuevo criterio médico (estómago lleno) 1/2DIA (administrar los días pares)

III. NUTRIGEL jalea (uso veterinario) administrar vía oral 1 dedito cada 12 horas durante 30 días consecutivos AM - PM}

IV. DIGESTAR fibra (uso veterinario) administrar vía oral una cucharada del producto junto con el alimento, diario, durante 30 días.

V. LACTULAX sobres (uso humano) administrar vía oral 1 ml cada 12 horas durante 3 días AM – PM

Recomendaciones

Estimular el consumo de alimento, puede ofrecer pollo/carne cocinados en agua sin sal ni condimentos, enlatados, snacks, el concentrado de elección (¿concentrado de cachorros?)

Revisión y toma de exámenes en 4 días (hemoleucograma + reticulocitos) se considerará flebotomía solo si el hematocrito supera el 70%.... posteriores exámenes cada 5 días.

Se deja acceso venoso por si se presenta alguna alteración, de lo contrario, retirar en la revisión.

Ante signos de alarma como Decaimiento, inapetencia, vómitos, diarrea, anomalías neurológicas o cualquier otra alteración, informar o traer de inmediato.

Seguimiento

14/02/2026 – Control posterior

Los tutores reportaron evolución favorable:

Buen ánimo, buen consumo de alimento, defecación normal, micción normal, persistía alteración leve de la marcha posterior, vomitó una bola de pelo aislada.

En examen físico

Estable clínicamente.

Persistencia de marcha plantígrada en miembros posteriores.

Conservaba sensibilidad y propiocepción.

Presentó un pico febril (39.9 °C).

Se esperaba resultado de exámenes para decidir si era necesaria flebotomía.

Formulación

I. PREDNISOLONA tab 5mg administrar vía oral 1/2 tableta cada 24 horas durante 6 días consecutivos (estomago lleno) PM

Recomendaciones:

Estimular el consumo de alimento para poder administrar el medicamento.

Pendiente resultados de exámenes.

Ante signos de alarma como decaimiento marcado, inapetencia, vómitos, convulsiones, informar o traer de inmediato

Seguimiento

El 15/02/2026 4:40 am Resultado de hemograma de control en el cual encontramos un aumento del hematocrito, hemoglobina y eritrocitos. Se envía resultado a especialista en espera de recomendaciones y como el HTO está por debajo de 70% no se recomienda flebotomía como lo dice en la historia clínica.

LINEA ROJA					
LINEA ROJA	Resultado	Valor de Referencia	TROMBOCITOS	Resultado	Valor de Referencia
Hematocrito	*68,5	30-47%	Plaquetas	319	200-800 x 10 ³ cel/ul
Hemoglobina	*21	9-15 g/dl	M.P.V	8,5	8.5-13 fl
Eritrocitos	*15,9	5.8-10 x 10 ² cel/ul	P.D.W	*5,8	11 - 18 fl
V.C.M	42,9	40-51 fl	P.C.T	0,27	0-0.3%
H.C.M	13,1	13-18 µg	Prot. P.	7,3	6.2 - 8.0 gr/dl
C.H.C.M.	30,6	30-35 g/dl			
R.D.W	19,2	14-19 %			

LINEA BLANCA					
LINEA BLANCA	Valor Relativo	Valor de Referencia	Valor Absoluto	Valor de Referencia	Interpretación
Leucocitos	9.10			6.5-18 x 10 ³ cel/ul	
Neutrófilos	88	50-67 %	8008	3.000-12.000 ul	
Bandas	0	0-2 %	0	0-300 ul	
Eosinófilos	2	2-8 %	182	0-1500 ul	
Basófilos	0	0-1 %	0	0 ul	
Linfocitos	10	20-55%	910	1500-7000 ul	
Monocitos	0	3-5 %	0	50-850 ul	
MORFOLOGIA ERITROCITARIA					
Glóbulos Rojos Normales en Morfología.					
OTROS HALLAZGOS					
Glóbulos Blancos sin Granulaciones Citotóxicas.					
HEMATOLOGIA: Técnica: Lectura automatizada en equipo BH - 40 vet lectura por microscopía óptica y refractometría					

QUÍMICA SANGUÍNEA

VALORES DE REFERENCIA DE CREATININA SEGÚN RAZA: 2.7 mg/dl. PERSA: 1.9 mg/dl. MAINE COON: 2.2 mg/dl		
ENZIMA	RESULTADO	VALORES DE REFERENCIA
CREATININA	1.39 mg/dl	0.5-1.8 mg/dl
BUN	16 mg/dl	9.0-30 mg/dl
UREA	36 mg/dl	20-65 mg/dl
ALT	100 U/L	30-100 U/L
F.A/ALP (Fosfatasa alcalina)	89 U/L	15-92 U/L

Seguimiento

El 16/02/2026 1:57 pm. Especialista recomienda control hemático cada 3-4 días para monitoreo del paciente, si hematocrito permanece superior a 55 % considerar nueva flebotomía

Seguimiento

El 18/02/2026 11:20 am

Paciente ingresa para toma de exámenes, habilito acceso venoso en vena cefálica izquierda previa desinfección y tomo muestra para hemograma. Especialista recomienda control hemático cada 3-4 días para monitoreo del paciente, si hematocrito permanece superior a 55 % considerar nueva flebotomía

Seguimiento

El 20/02/2026 1:39 am. Resultado control, en el cual sigue teniendo un aumento pero no se recomienda flebotomía hasta ser un aumento más considerable.

LINEA ROJA					
LINEA ROJA	Resultado	Valor de Referencia	TROMBOCITOS	Resultado	Valor de Referencia
Hematocrito	*57,8	30-47%	Plaquetas	226	200-800 x 10 ³ cel/ul
Hemoglobina	*17,6	9-15 g/dl	M.P.V	7,9	8.5-13 fl
Eritrocitos	*13,72	5.8-10 x 10 ³ cel/ul	P.D.W	6,1	11 - 18 fl
V.C.M	42,2	40-51 fl	P.C.T	0,17	0-0.3%
H.C.M	12,8	13-18 pg	Prot. P.	7,3	6.2 - 8.0 gr/dl
C.H.C.M.	30,4	30-35 g/dl			
R.D.W	18,5	14-19 %			

LINEA BLANCA					
LINEA BLANCA	Valor Relativo	Valor de Referencia	Valor Absoluto	Valor de Referencia	Interpretación
Leucocitos	8.60			6.5-18 x 10 ³ cel/ul	Hemoconcentración leve
Neutrófilos	82	50-67 %	7052	3.000-12.000 ul	
Bandas	0	0-2 %	0	0-300 ul	
Eosinófilos	4	2-8 %	344	0-1500 ul	
Basófilos	0	0-1 %	0	0 ul	
Linfocitos	12	20-55%	1032	1500-7000 ul	
Monocitos	2	3-5 %	172	50-850 ul	

MORFOLOGIA ERITROCITARIA
Glóbulos Rojos Normales en Morfología.

OTROS HALLAZGOS
Glóbulos Blancos sin Granulaciones Citotóxicas.

HEMATOLOGIA: Técnica: Lectura automatizada en equipo BH - 40 vet lectura por microscopía óptica y refractometría
--

Seguimiento

El 23/02/2026 7:55 pm

La tutora afirma que ha estado muy bien, mejorando mucho, el último hemograma mejoró un poco, está animado, activo, come bien, ya está apoyando los dedos de atrás, ha mejorado la marcha plantigrada. Aunque se desplaza con mayor firmeza y estabilidad. Se toma hemograma control pendiente resultado para compartir con médica internista y tomar decisiones respecto a posible flebotomía o continuar con manejo actual.

Seguimiento

El 24/02/2026 4:23 pm Resultado eritrocitos en 13 millones, HTO 59 % (Sin embargo, comparando el conteo de rojos del hemograma pasado, disminuyó un poco)

Se envía examen a especialista pendiente de sus observaciones.

Se da reporte a los responsables vía telefónica.

LINEA ROJA					
LINEA ROJA	Resultado	Valor de Referencia	TROMBOCITOS	Resultado	Valor de Referencia
Hematocrito	*59,4	30-47%	Plaquetas	215	200-800 x 10 ³ cel/ul
Hemoglobina	*18	9-15 g/dl	M.P.V	8,3	8.5-13 fl
Eritrocitos	*13,58	5,8-10 x 10 ³ cel/ul	P.D.W	4,9	11 - 18 fl
V.C.M	43,8	40-51 fl	P.C.T	0,14	0-0.3%
H.C.M	13,2	13-18 pg	Prot. P.	7,4	6.2 - 8.0 gr/dl
C.H.C.M.	30,3	30-35 g/dl			
R.D.W	18,8	14-19 %			

LINEA BLANCA					
LINEA BLANCA	Valor Relativo	Valor de Referencia	Valor Absoluto	Valor de Referencia	Interpretación
Leucocitos	9.20			6.5-18 x 10 ³ cel/ul	Hemoconcentración
Neutrófilos	78	50-67 %	7176	3.000-12.000 ul	
Bandas	0	0-2 %	0	0-300 ul	
Eosinófilos	5	2-8 %	460	0-1500 ul	
Basófilos	0	0-1 %	0	0 ul	
Linfocitos	15	20-55%	1380	1500-7000 ul	
Monocitos	2	3-5 %	184	50-850 ul	

MORFOLOGIA ERITROCITARIA
Glóbulos Rojos Normales en Morfología.

OTROS HALLAZGOS
Glóbulos Blancos sin Granulaciones Citotóxicas. Macroplaquetas: +, Agregados plaquetarios: +

HEMATOLOGIA: Técnica: Lectura automatizada en equipo BH - 40 vet lectura por microscopía óptica y refractometría

Seguimiento

El 24/02/2026 5:50 pm

Respuesta de especialista

Especialista recomienda considerar realizar la flebotomía porque podría ayudarle mucho al paciente, mejoraría sus signos clínicos Sin embargo entiende el temor de los responsables por la sedación del procedimiento Se recomienda

Considerar realizar la flebotomía (extraer por lo menos 30 ml)

Si los responsables no desean hacerla en el momento, perfil completo (Perfil 4) En 10 días y según resultados y clínica paciente, realizar procedimiento.

Seguimiento

El 08/03/2026 10:05 am

Paciente se presenta para toma de muestra de hemograma de control. Tutores reportan que ha estado muy bien en casa, no ha vuelto a presentar signos de enfermedad, está con buen apetito, orinando y defecando normalmente. Y el 09/03/2026 llega el resultado el hematocrito se encuentra en 41%, leucocitos en 10 mil, eritrocitos 9 millones y plaquetas 660mil se encuentra el hemograma de control en rangos.

Pendiente evolución clínica

LINEA ROJA	Resultado	Valor de Referencia	TROMBOCITOS	Resultado	Valor de Referencia
Hematocrito	41,77	30-47%	Plaquetas	669	200-800 x 10 ³ cel/ul
Hemoglobina	*18	9-15 g/dl	M.P.V	14,4	8.5-13 fl
Eritrocitos	9,85	5.8-10 x 10 ³ cel/ul	P.D.W	14	25 - 65%
V.C.M	42	40-51 fl	P.C.T	0,96	0-0.3%
H.C.M	18,2	13-18 pg	Prot. P.	*8,2	6.2 - 8.0 gr/dl
C.H.C.M.	43	30-35 g/dl			
R.D.W	22,1	14-19 %			

LINEA BLANCA

	Valor Relativo	Valor de Referencia	Valor Absoluto	Valor de Referencia	Interpretación
Leucocitos	10.00			6.5-18 x 10 ³ cel/ul	
Neutrófilos	66	50-67 %	6600	3.000-12.000 ul	
Bandas	0	0-2 %	0	0-300 ul	
Eosinófilos	1	2-8 %	100	0-1500 ul	
Basófilos	0	0-1 %	0	0 ul	
Linfocitos	33	20-55%	3300	1500-7000 ul	
Monocitos	0	0	0	50-850 ul	

MORFOLOGIA ERITROCITARIA

Glóbulos Rojos Normales en Morfología.

OTROS HALLAZGOS

Glóbulos Blancos sin Granulaciones Citotóxicas. Citotóxicas. Recuento aproximado de plaquetas en lamina 230 x 10³cel/ul. Agregados plaquetarios ++.

HEMATOLOGÍA: Técnica: Lectura automatizada en equipo Abacus Junior Vet lectura por microscopia óptica y refractometría

Seguimiento

El 16/03/2026 6:41 pm

Paciente ingresa para hemograma de control, tutores reportan evolución positiva en casa, mejoría en cuanto a desplazamiento, mañana tiene la revisión con la especialista. todavía se le ve la marcha rara, pero tiene las patitas más levantadas, corre, brinca.

Se toma muestra para PP4

Revisión especializada mañana

Seguimiento

El 17/03/2026 9:33 am. Despues de la cita con la especialista se envia la formulación de mishy.

1. Hidroxiurea 90 mg (cápsulas magistrales)

Cantidad: 60 cápsulas.

Administración: 1 cápsula vía oral cada 48 horas durante 60 días consecutivos.

Objetivo: controlar la producción excesiva de eritrocitos y mantener niveles adecuados de hematocrito.

2. Nutrigel

Administración: 1 gramo vía oral cada 12 horas hasta nueva indicación.

Objetivo: apoyo nutricional y energético.

3. Psyllium fibra natural (uso humano – Digestar)

Administración: 1 cucharada vía oral cada 24 horas por tiempo indefinido.

Objetivo: mejorar tránsito intestinal y manejo de la defecación.

Observaciones médicas

Se recomienda realizar cambio gradual de dieta a concentrado para gatitos, utilizando opciones como:

Royal Canin Kitten.

Hills Kitten.

Equilibrio Kitten.

Proplan Kitten.

El cambio de alimento debe hacerse progresivamente según indicaciones dadas en consulta.

Con los resultados del perfil sanguíneo realizado ese día se determinarán posibles ajustes en la frecuencia de administración de hidroxiurea.

Se realizará revisión en 1 mes con cuadro hemático.

Conteo de reticulocitos.

Seguimiento

El 17/03/2026 3:15 pm. Resultado en el cual se observa línea roja nuevamente con aumento importante de parámetros de línea roja, hematocrito, hemoglobina y recuento eritrocitario con aumento severo.

LINEA ROJA					
LINEA ROJA	Resultado	Valor de Referencia	TROMBOCITOS	Resultado	Valor de Referencia
Hematocrito	59,7	30-47%	Plaquetas	277	200-800 x 10 ³ cel/ul
Hemoglobina	19,3	9-15 g/dl	M.P.V	10,7	8.5-13 fl
Eritrocitos	12,16	5.8-10 x 10 ³ cel/ul	P.D.W	5,5	11 - 18 fl
V.C.M	49,1	40-51 fl	P.C.T	0,29	0-0.3%
H.C.M	15,8	13-18 pg	Prot. P.	7,6	6.2 - 8.0 gr/dl
C.H.C.M.	32,3	30-35 g/dl			
R.D.W	30	14-19 %			

LINEA BLANCA					
LINEA BLANCA	Valor Relativo	Valor de Referencia	Valor Absoluto	Valor de Referencia	Interpretación
Leucocitos	7.20			6.5-18 x 10 ³ cel/ul	
Neutrófilos	59	50-67 %	4248	3.000-12.000 ul	
Bandas	0	0-2 %	0	0-300 ul	
Eosinofilos	7	2-8 %	504	0-1500 ul	
Basófilos	0	0-1 %	0	0 ul	
Linfocitos	34	20-55%	2448	1500-7000 ul	
Monocitos	0	3-5 %	0	50-850 ul	
MORFOLOGIA ERITROCITARIA					
Glóbulos Rojos Normales en Morfología.					
OTROS HALLAZGOS					
Glóbulos Blancos sin Granulaciones Citotóxicas.					
HEMATOLOGIA: Técnica: Lectura automatizada en equipo BH - 40 vet lectura por microscopía óptica y refractometría					

QUÍMICA SANGUÍNEA

VALORES DE REFERENCIA DE CREATININA SEGÚN RAZA: 2.7 mg/dL PERSA: 1.9 mg/dL MAINE COON: 2.2 mg/dl

ENZIMA	RESULTADO	VALORES DE REFERENCIA
CREATININA	1.5 mg/dl	0.5-1.8 mg/dl
BUN	20.78 mg/dl	9.0-30 mg/dl
UREA	44.47 mg/dl	20-65 mg/dl
ALT	92.6 U/L	30-100 U/L
F.A/ALP (Fosfatasa alcalina)	26.31 U/L	15-92 U/L

Conclusiones y recomendaciones

Conclusiones

Este reporte de caso permitió caracterizar el abordaje diagnóstico, la evolución fisiopatológica y la respuesta terapéutica de un felino diagnosticado con policitemia vera (PV), también denominada eritrocitosis primaria; a través de un riguroso protocolo sistemático de exclusión se obtuvieron hallazgos de gran relevancia que son de gran ayuda para los objetivos de control clínico y estabilización hematológica planteados para este paciente. Teniendo en cuenta la poca información, su signología variable y escasos estudios relacionados a la patología se complica el llegar de manera ligera a un diagnóstico definitivo.

En primer lugar, se demostró la existencia de una eritrocitosis absoluta y severa de origen clonal. En su punto crítico inicial, el paciente presentó un hematocrito 71.5% siendo este valor, muy superior a los rangos de referencia biológicos para la especie felina, los cuales desencadenaron un aumento en la viscosidad sanguínea lo cual fue grave para el paciente comprometiendo la perfusión tisular y la microcirculación cerebral de este mismo.

Fisiopatológicamente, este aumento en la viscosidad de la sangre da fundamento a las manifestaciones neurológicas y neuromusculares de rápido desarrollo que motivaron la atención médica de emergencia, tales como: episodios convulsivos generalizados de tipo tónico-clónico, ceguera transitoria y debilidad del tren posterior la cual fue manifestada clínicamente con una marcha plantígrada y lateralización patelar. El descarte de causas secundarias apropiadas (normoxia tisular confirmada) e inapropiadas (ausencia de masas o anomalías estructurales renales en ecografía abdominal), junto con la esplenomegalia asociada a hematopoyesis extramedular, consolidó el diagnóstico definitivo de policitemia vera.

En segundo lugar, se concluye que la terapia combinada de flebotomía y de citorreducción mediante fármacos constituye el pilar fundamental y más efectivo para el control rápido y crónico de la enfermedad. De este modo, la ejecución de flebotomías terapéuticas de emergencia demostró un impacto inmediato en el alivio de la estasis vascular, logrando reducir el hematocrito y eliminando por completo los episodios convulsivos.

Por su parte, la introducción de la hidroxiurea al tratamiento como agente quimioterapéutico citorreductor crónico demostró una alta eficacia mielosupresora sobre los hematies. Quedando evidenciado en el control hematológico que se le realizó a mediano plazo, en el cual se documentó la normalización completa de los eritrocitos, alcanzando un hematocrito del 41%. Y teniendo en cuenta lo anterior, esto se correlacionó de forma directa con la resolución de los signos de debilidad neuromuscular, la corrección de la marcha plantígrada y una recuperación notable de la calidad de vida general del felino.

Finalmente, el comportamiento errático de la línea roja observado hacia el cierre del periodo de evaluación (donde el hemograma final del 17 de marzo reveló un repunte agudo severo del hematocrito y la hemoglobina) permite concluir que la policitemia vera en felinos posee un carácter neoplásico dinámico y altamente volátil. La pérdida de la homeostasis hematológica estable denota que la supresión medular lograda de forma inicial requiere un monitoreo continuo perpetuo, sugiriendo la aparición de fenómenos de resistencia farmacológica o la necesidad ineludible de reajustes en la dosificación quimioterapéutica frente a las fluctuaciones intrínsecas de la clona eritroide mutada.

Recomendaciones

Reestructuración inmediata del protocolo quimioterapéutico: Ante el incremento severo y súbito de los parámetros de la línea roja documentado en el perfil sanguíneo final, se recomienda evaluar (en estrecha comunicación con el servicio de medicina interna felina) un incremento controlado en la frecuencia o dosificación de la hidroxiurea. En caso de documentarse refractariedad o toxicidad acumulativa, se sugiere contemplar la transición hacia protocolos terapéuticos alternativos con agentes alquilantes como el clorambucilo.

Implementación de flebotomía terapéutica de rescate: Siguiendo las directrices de la especialista médica, se recomienda fuertemente realizar una flebotomía de rescate con la extracción de por lo menos 30 ml de sangre periférica. Este procedimiento debe ser acompañado de una restitución inmediata de fluidos con cristaloides isotónicos, con el fin de abatir la viscosidad

sanguínea actual, optimizar la perfusión sistémica y prevenir de manera profiláctica la reaparición de crisis convulsivas o eventos isquémicos derivados del repunte eritrocitario.

Establecimiento de un calendario de monitoreo hematológico Estricto: Se aconseja programar perfiles hemáticos de control con intervalos estrictos de cada 5 a 10 días durante las fases de inestabilidad o reajuste de dosis, extendiéndose a intervalos de 30 días únicamente cuando el paciente se encuentre en remisión estable; cada hemograma debe incluir un recuento absoluto de reticulocitos para vigilar activamente el nivel de actividad de la médula ósea.

Vigilancia activa de mielosupresión e inmunotoxicidad: Dado que la hidroxiurea ejerce un efecto supresor generalizado sobre el tejido hematopoyético, es imperativo realizar un control riguroso de la línea blanca y plaquetaria. Si se detecta el desarrollo de neutropenia o trombocitopenia severa, se debe suspender inmediatamente el fármaco para evitar crisis sépticas o cuadros hemorrágicos.

Manejo profiláctico del riesgo tromboembólico:

Debido a que el incremento del hematocrito promueve de forma natural la agregación plaquetaria y la estasis vascular, se recomienda mantener o instaurar una terapia antitrombótica coadyuvante con antiagregantes plaquetarios (como el clopidogrel a dosis felina o bajas dosis de ácido acetilsalicílico) para mitigar el riesgo paraneoplásico de tromboembolismo aórtico o accidentes cerebrovasculares (ACV).

Monitoreo Bioquímico de Órganos Blanco: Se sugiere integrar perfiles bioquímicos trimestrales que evalúen la función renal (creatinina, BUN) y hepática (ALT, FA). Esto permitirá monitorizar la toxicidad metabólica potencial de los tratamientos crónicos y detectar de manera oportuna lesiones isquémicas silentes en los riñones provocadas por los periodos de hiperviscosidad recidivante.

Educación al tutor y control de signos de alarma domésticos:

Se debe instruir de manera exhaustiva a los cuidadores del paciente sobre la identificación temprana de signos clínicos críticos, tales como letargia profunda, debilidad locomotora, ataxia, cambios en la coloración de las mucosas (hiperemia/cianosis) o vocalizaciones inusuales asociadas

a dolor o desorientación neurológica, acudiendo a urgencias veterinarias de inmediato ante su aparición.

Discusión

El plan diagnóstico es un conjunto organizado y sistemático de pruebas, procedimientos y evaluaciones clínicas seleccionados por el médico veterinario con el objetivo de identificar, confirmar o descartar enfermedades, con el fin de ir priorizando las pruebas más relevantes según las posibles enfermedades diferenciales. (Ettinger, S. J., Feldman, E. C., & Côté, E. (2017). Teniendo en cuenta esta definición y el plan diagnóstico del paciente, el cual fue un examen físico completo. El plan no fue realizado de la manera correcta, ya que no se tuvo en cuenta ninguna prueba o ayuda diagnóstica para descartar la sospecha de diabetes como lo sería la fructosamina.

El abordaje clínico y la evolución del paciente permiten evidenciar las dificultades diagnósticas y la forma en la cual se debe abordar este tipo de enfermedades, las cuales son patologías hematológicas raras en la medicina felina y en general, particularmente la Policitemia Vera. La literatura concuerda en que los felinos, debido a su naturaleza evolutiva, reservada y tranquila, tienden a enmascarar los signos clínicos sistémicos hasta que la enfermedad alcanza estadios críticos o muy avanzados. En el presente reporte de caso, el motivo inicial de consulta y por el cual el paciente fue llevado a la clínica consistió en una claudicación y una marcha plantígrada leve del tren posterior, lo que orientó el diagnóstico presuntivo preliminar hacia alteraciones de origen ortopédico, traumatológico o metabólico (como la diabetes mellitus). No obstante, el paso de manera abrupta del paciente hacia crisis convulsivas e inestabilidad neurológica demostró que la signología musculoesquelética inicial era, en realidad, el reflejo temprano de una hipoperfusión periférica y de fenómenos isquémicos derivados por el aumento en la viscosidad sanguínea

Desde la perspectiva fisiopatológica, Arauz et al. (2020) definen la policitemia vera como un trastorno mieloproliferativo crónico e idiopático, caracterizado por una producción eritroide exacerbada y autónoma, totalmente independiente de la estimulación por eritropoyetina. En los felinos, este incremento masivo de la masa celular circulante altera directamente las propiedades reológicas de la sangre. Al respecto, Webb y Simpson (2021) señalan que un aumento del hematocrito por encima del rango fisiológico normal incrementa de forma exponencial la viscosidad hemática, lo que enlentece el flujo capilar y promueve la formación de microtrombos

en la vasculatura central. Este fenómeno de oclusión microvascular reduce drásticamente el aporte de oxígeno y glucosa al tejido cerebral, desencadenando edema, hipoxia celular difusa, fenómenos de excitotoxicidad neuronal y, consecuentemente, crisis convulsivas agudas. La signología neurológica observada en el paciente nos demuestra todo este mecanismo, indicando y afirmando la necesidad de incluir perfiles hematológicos completos ante cualquier disfunción motora o neurológica inespecífica en la clínica diaria, evitando el cerrar las opciones y el poder considerar los problemas del tren posterior únicamente como lesiones mecánicas.

El diagnóstico de la Policitemia Vera se establece principalmente descartando signologías y causas de eritrocitosis relativa (como la deshidratación severa generando una hemoaglutinación) y eritrocitosis absolutas secundarias (asociadas a hipoxia tisular crónica, tumores renales productores de eritropoyetina o cardiopatías). En este reporte de caso, el aumento de parámetros elevados a lo largo del tiempo en la línea roja sin signos de deshidratación clínica guió la sospecha hacia una policitemia absoluta (Policitemia Vera). No obstante, tal como se identificó en las limitaciones del reporte, la inestabilidad del paciente y las restricciones socioeconómicas impidieron realizar pruebas de confirmación directa como la cuantificación sérica de eritropoyetina o biopsias de médula ósea, las cuales no fueron utilizadas como ayuda diagnóstica en la clínica. Al respecto, Arauz et al. (2020) aclaran que los aspirados de médula ósea en pacientes con Policitemia Vera suelen revelar una hiperplasia eritroide inespecífica, lo que complica el diagnóstico etiológico definitivo por este medio aislado y refuerza la validez de los criterios de exclusión clínica y laboratorial aplicados en el caso.

En el ámbito terapéutico, el manejo de emergencia instaurado combinó adecuadamente la terapia paliativa inmediata con el control citorreductor a largo plazo. La flebotomía terapéutica con reposición de fluidos isotónicos constituye una gran ayuda y de manera rápida para el alivio inmediato con el aumento de la viscosidad sanguínea. De acuerdo con las pautas de manejo de urgencias hematológicas, la remisión del volumen sanguíneo disminuye de inmediato el hematocrito y restablece la perfusión tisular y la oxigenación cerebral. En la fase crítica intrahospitalaria, el uso combinado de manitol para reducir el edema cerebral, dexametasona para estabilizar las membranas celulares y levetiracetam como terapia anticonvulsivante de acción rápida demostró ser altamente eficaz para controlar las crisis neurológicas continuas.

Para el control crónico y ambulatorio de la enfermedad, la instauración de hidroxiurea como agente quimioterapéutico citorreductor mielóide resulta fundamental. La literatura científica expone que la hidroxiurea actúa inhibiendo la enzima ribonucleótido reductasa, deteniendo la síntesis de ADN y frenando la proliferación descontrolada de precursores eritroides en la médula ósea. A pesar de las dificultades logísticas iniciales asociadas a la obtención del fármaco en dosis magistrales para felinos, la posterior estabilización hematológica reportada hacia mediados de marzo de 2026 demuestra la eficacia biológica de este protocolo terapéutico. Las fluctuaciones críticas que fueron detectadas en el hematocrito (con variaciones marcadas que tendían al alza junto con la inestabilidad clínica) enfatizan la relevancia de la monitorización hematológica estrecha sugerida por los especialistas (cada 3 a 4 días en fases agudas y de manera periódica en el mantenimiento). Esta recomendación busca mitigar el riesgo de recaídas isquémicas o toxicidades farmacológicas secundarias en órganos diana, consolidando una guía de manejo integral para futuros pacientes con síndromes mieloproliferativos crónicos.

Referencias

- Arber, D. A., Orazi, A., Hasserjian, R. P., Borowitz, M. J., Calvo, K. R., Le Beau, M. M., Larsson, L. G., Levine, R. L., Garcia, J. S., Ebert, B. L., & Tefferi, A. (2022). *International Consensus Classification of Myeloid Neoplasms and Acute Leukemias: Integrating morphologic, clinical, and genomic data*. *Blood*, 140(11), 1200–1228. <https://doi.org/10.1182/blood.2022015850>
- Barbui, T., Thiele, J., Gisslinger, H., Kvasnicka, H. M., Vannucchi, A. M., Guglielmelli, P., Orazi, A., & Tefferi, A. (2018). The 2016 WHO classification and diagnostic criteria for myeloproliferative neoplasms: Document summary and in-depth discussion. *Blood Cancer Journal*, 8(2), 15. <https://doi.org/10.1038/s41408-018-0054-y>
- Beale, C. (2017). Case report on feline polycythemia vera. *Open Journal of Veterinary Medicine*, 7(1), 1–7. <https://doi.org/10.4236/ojvm.2017.71001>
- Brooks, M. B., Harr, K. E., Seelig, D. M., Wardrop, K. J., & Weiss, D. J. (Eds.). (2022). *Schalm's veterinary hematology (7th ed.)*. Wiley-Blackwell.
- Ettinger, S. J., Feldman, E. C., & Côté, E. (2017). *Textbook of veterinary internal medicine (8th ed.)*. Elsevier.

Evan, L. M., & Caylor, K. B. (1995). Polycythemia vera in a cat and management with hydroxyurea. *Journal of the American Animal Hospital Association*, 31, 434–438. <https://doi.org/10.5326/15473317-31-5-434>

Khoury, J. D., et al. (2022). The 5th edition of the World Health Organization Classification of Haematolymphoid Tumours: Myeloid and histiocytic/dendritic neoplasms. *Leukemia*, 36(7), 1703–1719. <https://doi.org/10.1038/s41375-022-01613-1>

Nelson, R. W., & Couto, C. G. (2019). *Small animal internal medicine* (6th ed.). Elsevier.

Osorio Neyra, C. X., Espinosa Fuentes, L., Marín Heredia, J., & Lima Melo, A. (2018). Eritrocitosis absoluta primaria (policitemia vera) en un gato. *Clínica Veterinaria: Abordaje Diagnóstico y Terapéutico*, 4(3). <http://dx.doi.org/10.22201/fmvz.23958766e.2018.24>

Randolph, J. F., & Center, S. A. (2010). Erythrocytosis: Review of erythropoietin production and clinical approach in dogs and cats. *Veterinary Clinics of North America: Small Animal Practice*, 40(2), 309–323. <https://doi.org/10.1016/j.cvsm.2009.10.005>

Rigot, M., et al. (2024). Clinical methemoglobinemia secondary to administration of hydroxyurea at therapeutic doses in a dog. *Journal of Veterinary Internal Medicine*, 38(4), 2353–2358. <https://doi.org/10.1111/jvim.17127>

Tefferi, A., & Barbui, T. (2021). Polycythemia vera and essential thrombocythemia: 2021 update on diagnosis, risk-stratification and management. *American Journal of Hematology*, 96(4), 487–517. <https://doi.org/10.1002/ajh.26110>

Thrall, M. A., Weiser, G., Allison, R. W., & Campbell, T. W. (2012). *Veterinary hematology and clinical biochemistry* (2nd ed.). Wiley-Blackwell.

Weiss, D. J., & Wardrop, K. J. (Eds.). (2010). *Schalm's veterinary hematology* (6th ed.). Wiley-Blackwell.