Reporte de Caso Clínico: “Mastitis en yegua criolla colombiana y su presentación en parto prematuro”

Trabajo de grado para optar por el título de Medico Veterinario

Maria José Tobón Salazar

Lina Maria Salazar Torres
MV, Esp, MSc

Corporación Universitaria Lasallista
Facultad de Ciencias Administrativas y Agropecuarias
Programa de Medicina Veterinaria
Caldas, Antioquia
2026

Resumen

La mastitis en yeguas es una enfermedad poco frecuente que puede comprometer la salud y el desarrollo normal de la gestación. El objetivo del presente trabajo es describir el caso clínico de una yegua Criolla Colombiana gestante diagnosticada con mastitis durante el último tercio de la gestación y analizar su posible relación con el parto prematuro y los signos de prematurez que presento su cría. Se realizó un reporte de caso mediante la recopilación y análisis de la información documentada en la historia clínica, los registros de hospitalización, las ayudas diagnósticas utilizadas, los tratamientos instaurados y el seguimiento clínico de la yegua y la potranca atendidas en el Hospital Veterinario "Equine Hospital Internal MV". La yegua presentó inflamación de la glándula mamaria, dolor a la palpación y alteración de la secreción mamaria, hallazgos compatibles con mastitis bacteriana. Durante la hospitalización comenzó trabajo de parto, 31 días antes de la fecha probable de parto, dando lugar al nacimiento de una potranca con signos de prematurez neonatal, la cual requirió manejo intensivo y tratamiento de soporte. Tanto la madre como la potranca evolucionaron favorablemente y fueron dadas de alta. No obstante, la ausencia de pruebas complementarias como ecografía mamaria, hemograma, cultivo bacteriológico y antibiograma limitó la confirmación del origen etiológico y la selección de un tratamiento antimicrobiano dirigido. Este caso resalta la importancia de realizar un abordaje diagnóstico completo de la mastitis en yeguas gestantes y aporta evidencia clínica sobre su posible asociación con el parto prematuro, contribuyendo al conocimiento de una condición poco documentada en la medicina equina.

Palabras clave: mastitis equina; parto prematuro; yegua gestante; neonato equino; neonato prematuro; reporte de caso.

Abstract

Mastitis in mares is a rare disease that can compromise health and the normal course of pregnancy. The objective of this study is to describe the clinical case of a pregnant Colombian Criollo mare diagnosed with mastitis during the last trimester of pregnancy and to analyze its possible relationship with preterm birth and the signs of prematurity exhibited by her foal. A case report was prepared by compiling and analyzing information documented in the medical history, hospitalization records, diagnostic tests performed, treatments administered, and clinical follow-up of the mare and her foal, who were treated at the "Equine Hospital Internal MV" Veterinary Hospital. The mare presented with inflammation of the mammary gland, tenderness on palpation, and abnormal mammary secretion findings consistent with bacterial mastitis. During hospitalization, labor began 31 days before the expected date of delivery, resulting in the birth of a filly with signs of neonatal prematurity, which required intensive care and supportive treatment. Both the dam and the filly made a favorable recovery and were discharged. However, the lack of additional tests such as a mammary ultrasound, complete blood count, bacterial culture, and antibiotic susceptibility testing limited the confirmation of the etiological origin and the selection of a targeted antimicrobial treatment. This case highlights the importance of conducting a comprehensive diagnostic evaluation of mastitis in pregnant mares and provides clinical evidence of its possible association with preterm birth, thereby contributing to our understanding of a condition that is poorly documented in equine medicine.

Keywords: equine mastitis; preterm birth; pregnant mare; equine neonate; preterm neonate; case report.

Tabla de contenido

Introducción 5
Justificación 6
Objetivos 7
Objetivo general 7
Objetivos específicos 7
Marco teórico 8
1. Mastitis en yeguas 9
1.1 Epidemiología 10
1.2 Etiología y patogénesis 10
1.3 Manifestaciones clínicas 11
1.4 Endotoxemia y respuesta sistémica 12
1.5 Diagnóstico 12
1.5.1 Examen clínico 13
1.5.2 Evaluación del contenido mamario 13
1.5.3 Ecografía mamaria 13
1.5.4 Cultivo bacteriológico 14
1.6 Tratamiento 14
1.6.1 Terapia antimicrobiana 14
1.6.2 Terapia antiinflamatoria 15
1.6.3 Terapia de soporte 15
2. Parto prematuro en la yegua 16
3. Potro prematuro y manejo neonatal 16
Reporte de Caso 18
Discusión 26
Conclusiones 27
Referencias 29

Introducción

La reproducción en equinos constituye un área de gran importancia dentro de la medicina veterinaria debido a su impacto sobre la productividad, la sostenibilidad de los sistemas de cría y el bienestar animal. En este contexto, la salud de la yegua gestante desempeña un papel fundamental en el éxito reproductivo, ya que cualquier alteración durante el periodo perinatal puede comprometer el desarrollo fetal, la viabilidad neonatal y el desenlace reproductivo. Entre estas condiciones se encuentra la mastitis, inflamación de la glándula mamaria asociada a procesos infecciosos bacterianos, considerada una patología poco frecuente, especialmente durante la gestación, a diferencia de lo que ocurre en especies productivas como el bovino, donde esta enfermedad ha sido ampliamente estudiada debido a su impacto económico.

Esta baja incidencia ha limitado la búsqueda de evidencia científica relacionada con su comportamiento clínico, abordaje diagnostico y terapéutico y los efectos sobre la gestación. Esta condición predispone a presentar partos prematuros, los cuales constituyen una de las principales causas de morbilidad y mortalidad neonatal, debido a la inmadurez fisiológica de los potros nacidos. Los neonatos prematuros presentan con frecuencia alteraciones en los diferentes sistemas y fallas en la transferencia de la inmunidad pasiva, condiciones que comprometen significativamente la supervivencia y el desarrollo posterior. Por esta razón, identificar factores que desencadenen el parto prematuro representa un aspecto de gran relevancia clínica y productiva.

A pesar de la importancia de estas condiciones, la literatura científica disponible sobre la posible relación entre mastitis durante la gestación y la presentación de parto prematuro en yeguas es limitada. La mayoría de las investigaciones se han concentrado en patologías reproductivas de mayor frecuencia, como la placentitis y los abortos infecciosos, existiendo escasa información sobre el impacto que pueden tener procesos inflamatorios mamarios durante la gestación. En este contexto, el presente estudio se centra en el análisis de un caso clínico de mastitis en una yegua gestante, evaluando su comportamiento clínico, respuesta al abordaje diagnóstico y terapéutico implementado, y su posible relación con la presentación de parto prematuro y prematurez neonatal en su cría.

Justificación

La salud reproductiva de la yegua es un componente fundamental en la medicina equina por su impacto directo sobre la eficiencia reproductiva, el bienestar animal y la viabilidad de los neonatos. Durante la gestación, diversas patologías pueden comprometer el desarrollo normal del feto y afectar el desenlace reproductivo, generando pérdidas económicas y desafíos clínicos para los médicos veterinarios. Entre estas patologías, los procesos infecciosos e inflamatorios adquieren especial relevancia debido a su capacidad de alterar los mecanismos fisiológicos que mantienen la gestación.

El diagnóstico y tratamiento de la mastitis en una yegua gestante debe orientarse a la resolución del proceso infeccioso, a la preservación de la gestación y a la prevención de complicaciones maternas y neonatales. La documentación detallada de este caso clínico permitirá describir los hallazgos clínicos, los métodos diagnósticos empleados, la evolución de la paciente y el abordaje terapéutico implementado, brindando información útil para profesionales que enfrenten situaciones similares en la práctica diaria. Asimismo, este trabajo posee relevancia académica al aportar evidencia derivada de una patología poco reportada en la literatura veterinaria, contribuyendo al fortalecimiento de la medicina basada en la evidencia en el área de reproducción equina.

Finalmente, el presente estudio posee relevancia tanto científica como práctica, ya que sus hallazgos podrán contribuir al reconocimiento temprano de la mastitis en yeguas gestantes, al fortalecimiento de los criterios diagnósticos y al mejoramiento de las estrategias de manejo clínico en pacientes con riesgo de presentar complicaciones reproductivas. De igual manera, la información obtenida podrá servir como referencia para futuras investigaciones que busquen identificar los mecanismos fisiopatológicos involucrados y generar evidencia más concreta sobre la posible asociación entre mastitis y parto prematuro.

Objetivos

Objetivo general

Describir el abordaje clínico, diagnóstico y terapéutico de un caso de mastitis en una yegua criolla colombiana gestante, analizando su evolución clínica y su posible asociación con la presentación de parto prematuro y prematurez neonatal.

Objetivos específicos

- Describir los hallazgos clínicos y de laboratorio observados en una yegua Criolla Colombiana gestante diagnosticada con mastitis.
- Describir los procedimientos diagnósticos y el tratamiento instaurado durante el manejo clínico de la paciente.
- Caracterizar las condiciones clínicas del potro prematuro y su evolución durante el período neonatal.

Marco teórico

La gestación en la yegua es un proceso fisiológico complejo que se extiende en promedio entre 315 y 345 días, durante los cuales se desarrollan múltiples adaptaciones endocrinas, metabólicas e inmunológicas que permiten el adecuado crecimiento y desarrollo del feto (Ginther, 1992). Este proceso depende de la interacción entre la madre, el feto y la placenta, conformando una unidad funcional conocida como unidad feto-placentaria. Durante las primeras etapas de la gestación, la progesterona es fundamental para mantener el ambiente uterino, favoreciendo la relajación del miometrio y evitando la expulsión temprana del embrión. La producción de progestágenos por parte de la placenta adquiere mayor relevancia en el sostenimiento de la gestación, en el último tercio de la gestación, se producen cambios hormonales significativos que preparan a la yegua para el parto. (McKinnon et al., 2011).

Entre estos, se destaca el aumento en la producción de estrógenos y la activación del eje hipotálamo-hipófisis-adrenal del feto, lo cual conduce a la liberación de cortisol fetal. Este proceso desencadena la producción de prostaglandinas, responsables de la luteólisis, la contracción uterina y el inicio del trabajo de parto (Troedsson, 2003). Es importante destacar que cualquier alteración en este equilibrio hormonal puede inducir cambios en la dinámica uterina. Procesos inflamatorios o infecciosos sistémicos pueden activar vías similares a las del parto fisiológico, generando liberación prematura de prostaglandinas y provocando contracciones uterinas antes del término de la gestación (LeBlanc, 2010). La activación del sistema inmune de la yegua frente a un proceso infeccioso puede desencadenar la liberación de citoquinas pro inflamatorias como interleucinas (IL-1, IL-6) y factor de necrosis tumoral alfa (TNF-α), las cuales tienen efectos sistémicos y locales (Troedsson, 2003).

El desarrollo de la glándula mamaria en la yegua es un proceso dinámico que comienza durante la vida fetal; sin embargo, su crecimiento funcional ocurre principalmente durante la gestación bajo la influencia de cambios endocrinos asociados al parto. Durante la gestación se desarrolla la mamogénesis, proceso regulado por los estrógenos y por la progesterona, que estimula la formación y diferenciación de los alvéolos secretores. (McKinnon et al., 2011; Hughes, 2021). En las últimas semanas de gestación ocurre la lactogénesis, etapa caracterizada por la

diferenciación completa de las células epiteliales alveolares y el inicio de la síntesis de los componentes del calostro, disminuye la influencia inhibitoria de la progesterona y aumenta la acción de la prolactina, lo que lleva a un incremento del cortisol fetal que contribuye a la maduración de la glándula mamaria y prepara el tejido para la lactancia inmediatamente después del parto. (McKinnon et al., 2011; Hughes, 2021; Hurley & Loor, 2011). Una vez ocurre el nacimiento del potro se inicia la galactopoyesis, fase destinada al mantenimiento continuo de la producción láctea. Este proceso depende principalmente de la estimulación mecánica ejercida por la succión del neonato, la cual induce la liberación de prolactina desde la adenohipófisis.

El primer producto secretado por la glándula mamaria es el calostro, una secreción cuya composición difiere de la leche madura. El calostro contiene elevadas concentraciones de inmunoglobulinas, principalmente IgG, además de IgM e IgA, leucocitos, lactoferrina, lisozima, citocinas, factores de crecimiento, vitaminas liposolubles y otros componentes bioactivos que participan en la protección inmunológica y en la maduración del tracto gastrointestinal del neonato. Debido a que la placenta epiteliocorial de la yegua impide el paso transplacentario de inmunoglobulinas, el potro nace agammaglobulinémico y depende completamente de la ingestión temprana del calostro para adquirir inmunidad pasiva (LeBlanc et al., 1992; Madigan, 2005). Las alteraciones que afectan el desarrollo o la funcionalidad de la glándula mamaria durante el último tercio de la gestación, como la mastitis, pueden modificar la composición y calidad del calostro, incrementan el riesgo de falla en la transferencia de inmunidad pasiva y predisponen al potro a septicemia neonatal, infecciones oportunistas y otras complicaciones del periodo neonatal. (LeBlanc et al., 1992; Madigan, 2005; McKinnon et al., 2011; Hughes, 2021).

1. Mastitis en yeguas

La mastitis se define como un proceso inflamatorio de la glándula mamaria caracterizado por alteraciones clínicas, citológicas, microbiológicas y funcionales del tejido mamario, que pueden comprometer la producción y composición de la leche, así como el bienestar del animal. Esta inflamación puede originarse por agentes infecciosos, siendo las bacterias la causa más frecuente, o por procesos no infecciosos como traumatismos, lesiones mecánicas o edema mamario fisiológico. (Radostits et al., 2007; Quinn et al., 2011).

1.1 Epidemiología

La mastitis en la especie equina presenta una incidencia considerablemente menor que la reportada en otras especies, lo que ha limitado el número de estudios epidemiológicos disponibles. La baja frecuencia de presentación podría estar parcialmente subestimada debido a que algunos animales desarrollan cuadros clínicos leves o subclínicos que no son diagnosticados oportunamente. Además, la limitada producción de leche característica de la especie equina hace que pequeñas alteraciones de la glándula mamaria pasen inadvertidas durante los primeros estadios de la enfermedad (McAuliffe & Slovis, 2008).

1.2 Etiología y patogénesis

Aunque la mayoría de los casos de mastitis en yeguas tienen un origen infeccioso, esta enfermedad no debe considerarse exclusivamente bacteriana. Desde el punto de vista etiológico, la mastitis puede clasificarse en infecciosa y no infecciosa, dependiendo del mecanismo responsable de la inflamación mamaria.

La mastitis infecciosa ocurre principalmente por la invasión ascendente de microorganismos a través del canal del pezón. Entre los agentes bacterianos más frecuentemente aislados se encuentran *Streptococcus equi subsp. zooepidemicus,* considerado el microorganismo más comúnmente reportado en la especie equina. (Quinn et al., 2011; Reed et al., 2018). Sin embargo, también se han descrito procesos inflamatorios mamarios de origen no infeccioso, asociados con traumatismo de la glándula mamaria, lesiones del pezón, condiciones higiénicas deficientes, acumulación de secreciones lácteas, entre otras.(Quinn et al., 2011; Reed et al., 2018).

El daño inicial desencadena la activación del sistema inmunitario innato, las células epiteliales mamarias y los macrófagos reconocen componentes bacterianos o moléculas liberadas por el daño tisular mediante receptores de reconocimiento de patrones (PRRs), iniciando la producción de citocinas proinflamatorias como el factor de necrosis tumoral alfa (TNF-α), la interleucina-1β (IL-1β) y la interleucina-6 (IL-6). Estos mediadores inducen vasodilatación, aumento de la permeabilidad vascular y migración de neutrófilos hacia el tejido mamario, generando los signos clásicos de inflamación (Quinn et al., 2011; Radostits et al., 2007).

1.3 Manifestaciones clínicas

La presentación clínica de la mastitis en la yegua puede variar desde cuadros leves y localizados hasta procesos inflamatorios severos acompañados de compromiso sistémico. La intensidad de los signos clínicos depende de factores como el agente etiológico, la extensión de la lesión y la respuesta inmune. Las manifestaciones iniciales corresponden a cambios locales de la glándula mamaria, caracterizados por aumento de volumen, calor, dolor a la palpación, enrojecimiento y turgencia de la glándula mamaria, la secreción mamaria también presenta alteraciones importantes, dependiendo de la gravedad del proceso, la leche puede observarse acuosa, amarillenta, serosanguinolenta o purulenta, con presencia de grumos de fibrina, material caseoso o detritos celulares. Cuando la respuesta inflamatoria trasciende el tejido mamario, pueden aparecer signos sistémicos como fiebre, letargia, anorexia, depresión, taquicardia y taquipnea.

Figura 1

Comparación clínica entre una glándula mamaria normal y una glándula mamaria con mastitis en la yegua.

A. Glándula mamaria de una yegua clínicamente sana

B. Glándula mamaria de una yegua con mastitis

A. 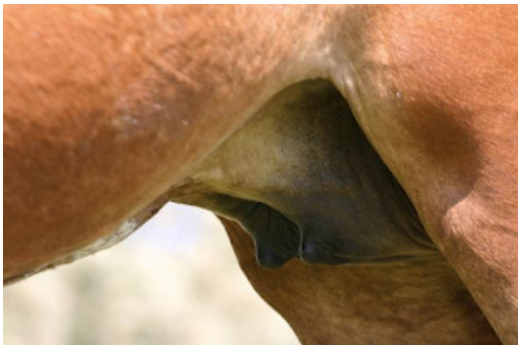 B. 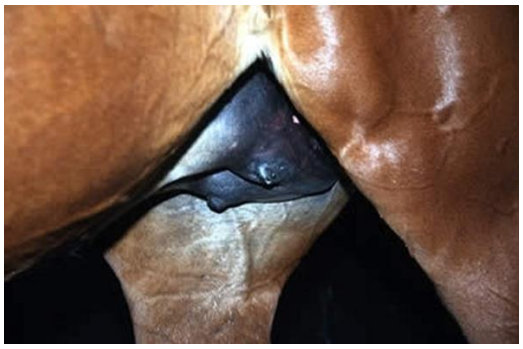

Nota. A. Adaptado de *Anatomy of the Mare Udder*, por Anatomy Udder Mare (s. f.), https://anatomyuddermare.yolasite.com/. B. Adaptado de *Mastitis en yeguas*, por Manual Veterinario MSD (s. f.), https://www.msdvetmanual.com/es/sistema-reproductivo/mastitis-en-grandes-animales/mastitis-en-yeguas

1.4 Endotoxemia y respuesta sistémica

La endotoxemia es una condición clínica caracterizada por la presencia de endotoxinas bacterianas, principalmente lipopolisacáridos (LPS) provenientes de la membrana externa de bacterias Gram negativas, en el torrente sanguíneo. Estas endotoxinas actúan como potentes estimuladores de la respuesta inmunitaria innata al unirse a receptores tipo Toll (TLR-4) presentes en macrófagos, monocitos y células endoteliales, desencadenando una cascada inflamatoria sistémica (Moore & Barton, 2003; Reed et al., 2018). La activación de estas células induce la liberación de mediadores proinflamatorios como el factor de necrosis tumoral alfa (TNF-α), las interleucinas IL-1β e IL-6, y otras sustancias vasoactivas. Como consecuencia, se produce vasodilatación sistémica, incremento de la permeabilidad vascular, alteraciones en la coagulación, hipotensión e hipoperfusión tisular, manifestaciones que caracterizan el síndrome de respuesta inflamatoria sistémica (SIRS) observado en los equinos con endotoxemia (Moore & Barton, 2003; Reed et al., 2018).

En la yegua gestante, esta respuesta inflamatoria adquiere una importancia particular debido a la interacción existente entre el sistema inmunitario y los mecanismos endocrinos responsables del mantenimiento de la gestación. Diversos estudios han demostrado que las citocinas proinflamatorias liberadas durante procesos infecciosos son capaces de estimular la expresión de la enzima ciclooxigenasa-2 (COX-2) en los tejidos uterinos y placentarios, incrementando la síntesis de prostaglandinas, especialmente PGE_2 y $PGF_{2}\alpha$ (Troedsson, 2003; LeBlanc, 2010). Por esta razón, la endotoxemia no debe considerarse únicamente una complicación sistémica de la mastitis, sino también un posible mecanismo fisiopatológico mediante el cual un proceso inflamatorio mamario podría influir sobre la dinámica uterina y contribuir al desarrollo de complicaciones reproductivas en la yegua gestante, hipótesis que constituye uno de los fundamentos del presente reporte de caso.

1.5 Diagnóstico

El diagnóstico de la mastitis en la yegua se fundamenta en la integración del examen físico, la evaluación de la secreción mamaria, exámenes de laboratorio, y cultivo microbiológico. La

combinación de estas herramientas permite confirmar el proceso inflamatorio, identificar el agente etiológico cuando existe infección y establecer la gravedad del compromiso mamario (Reed et al., 2018).

1.5.1 Examen clínico

El examen físico constituye el primer paso para el diagnóstico, durante la inspección y palpación de la glándula mamaria deben evaluarse el tamaño, la simetría, la temperatura, la consistencia y la sensibilidad al dolor. Además de la evaluación local, es indispensable realizar un examen clínico general para identificar signos sistémicos como fiebre, taquicardia, taquipnea, letargia, anorexia y deshidratación, especialmente en pacientes con sospecha de endotoxemia o respuesta inflamatoria sistémica (Reed et al., 2018).

1.5.2 Evaluación del contenido mamario

La evaluación macroscópica de la secreción mamaria constituye una herramienta diagnóstica fundamental. En condiciones normales, el calostro o la leche presentan una apariencia homogénea, con color blanco amarillento y consistencia uniforme. En presencia de mastitis pueden observarse alteraciones en la apariencia de la leche, hallazgos que reflejan inflamación y daño del epitelio glandular (Radostits et al., 2007; Reed et al., 2018). Cuando es posible, la evaluación puede complementarse mediante examen citológico de la secreción mamaria. La presencia de un elevado número de neutrófilos, macrófagos activados, bacterias intracelulares y abundantes detritos celulares es altamente sugestiva de mastitis infecciosa (Quinn et al., 2011).

1.5.3 Ecografía mamaria

La ecografía representa una herramienta complementaria de gran utilidad para valorar la estructura del tejido mamario y detectar lesiones que no son evidentes durante el examen físico. En una glándula mamaria sana, el parénquima presenta una ecotextura homogénea con conductos galactóforos de calibre uniforme y sin alteraciones focales. En yeguas con mastitis es frecuente observar aumento del grosor del parénquima mamario, ecotextura heterogénea, áreas hipoecoicas o anecoicas compatibles con acumulación de líquido inflamatorio y, en casos complicados,

cavidades compatibles con abscesos o colecciones purulentas (McAuliffe & Slovis, 2008; Reef, 1998).

1.5.4 Cultivo bacteriológico

El cultivo microbiológico de la secreción mamaria constituye el método de elección para confirmar el origen infeccioso de la mastitis e identificar el agente etiológico. Su realización permite establecer un tratamiento antimicrobiano dirigido mediante la interpretación conjunta con el antibiograma, incrementando las probabilidades de éxito terapéutico y disminuyendo el riesgo de resistencia bacteriana (Quinn et al., 2011).

1.6 Tratamiento

El tratamiento de la mastitis en la yegua tiene como objetivos eliminar el agente etiológico cuando existe infección, controlar la respuesta inflamatoria, preservar la funcionalidad de la glándula mamaria, prevenir la progresión hacia endotoxemia y minimizar las posibles complicaciones sobre la gestación y el feto.

1.6.1 Terapia antimicrobiana

La antibioticoterapia constituye el pilar del tratamiento cuando la mastitis tiene un origen bacteriano confirmado o altamente sospechado. Debido a que la mayoría de los casos afectan el parénquima mamario y pueden acompañarse de signos sistémicos, la administración de antibióticos sistémicos representa el tratamiento de elección en la especie equina (Reed et al., 2018). Entre los antimicrobianos más utilizados se encuentran la Penicilina G**,** la Gentamicina, el Ceftiofur, el Trimetoprim**-**Sulfametoxazol y, en algunos casos seleccionados, la Ampicilina, cuya elección dependerá del microorganismo aislado y de la sensibilidad demostrada mediante antibiograma. La duración del tratamiento suele oscilar entre 7 y 14 días, aunque puede prolongarse en casos complicados, presencia de abscesos o respuesta clínica insuficiente (Quinn et al., 2011; Reed et al., 2018).

En bovinos reportan el uso de antibióticos intramamarios; pero en yeguas su uso es menos frecuente por las diferencias anatómicas y fisiológicas de la glándula mamaria y por la poca disponibilidad de formulaciones desarrolladas para esta especie. En consecuencia, su empleo debe evaluarse de forma individual y generalmente se reserva para casos seleccionados bajo criterio clínico (Reed et al., 2018).

1.6.2 Terapia antiinflamatoria

El control de la inflamación constituye un componente esencial del tratamiento, ya que permite disminuir el dolor, limitar el daño tisular y reducir la liberación de mediadores inflamatorios. Los antiinflamatorios no esteroideos (AINEs) representan los fármacos de elección, siendo el Flunixin Meglumine uno de los medicamentos más utilizados en medicina equina debido a su potente acción analgésica, antiinflamatoria y antiendotóxica. Otros AINEs empleados incluyen Fenilbutazona y Ketoprofeno, cuya selección dependerá del estado clínico del paciente y de la valoración del médico veterinario (Reed et al., 2018; Moore & Barton, 2003).

La administración puede realizarse por vía intravenosa u oral, según la condición clínica de la yegua, y la duración del tratamiento generalmente oscila entre 3 y 7 días, ajustándose de acuerdo con la evolución clínica y la respuesta terapéutica. En pacientes gestantes, el uso de AINEs debe realizarse con precaución, valorando siempre el balance entre los beneficios maternos y los posibles efectos sobre la gestación (McKinnon et al., 2011).

1.6.3 Terapia de soporte

El tratamiento de soporte resulta fundamental, especialmente en pacientes con compromiso sistémico o endotoxemia. La fluidoterapia intravenosa permite corregir alteraciones hidroelectrolíticas, mantener la perfusión tisular y favorecer la estabilidad hemodinámica. Adicionalmente, se recomienda el ordeño frecuente de la glándula afectada, con el objetivo de favorecer el drenaje de secreciones inflamatorias, disminuir la presión intramamaria y reducir la carga bacteriana.

2. Parto prematuro en la yegua

El parto prematuro se define como la expulsión del feto antes de completar el periodo normal de gestación, generalmente antes de los 320 días, aunque la viabilidad neonatal depende del grado de madurez fetal más que de la edad gestacional por sí sola (Rossdale, 2004; McKinnon et al., 2011). El parto fisiológico representa el resultado de una interacción endocrina e inmunológica sincronizada entre el feto, la placenta y la madre, en la cual participan hormonas, prostaglandinas y mediadores inflamatorios que actúan de forma ordenada únicamente cuando el feto ha alcanzado un grado adecuado de madurez. A diferencia del parto fisiológico, este ocurre por la activación anticipada de los mecanismos endocrinos e inflamatorios que normalmente desencadenan el nacimiento al final de la gestación.

El parto prematuro ocurre cuando las vías fisiológicas responsables del inicio del parto se activan antes de que el feto complete su desarrollo. Aunque múltiples factores pueden desencadenar este proceso, entre ellos alteraciones endocrinas, estrés fetal, enfermedades maternas y placentarias, los procesos inflamatorios representan uno de los mecanismos mejor documentados en la especie equina (Troedsson, 2003). Durante una infección sistémica o localizada, la activación del sistema inmunitario induce la liberación de citocinas proinflamatorias, estos mediadores estimulan la expresión de COX-2 en el útero y la placenta, aumentando la producción de PGE_2 y $PGF_2\alpha$, las mismas prostaglandinas involucradas en el parto fisiológico.

3. Potro prematuro y manejo neonatal

Generalmente, se consideran prematuros los potros nacidos antes de los 320 días de gestación, aunque la edad gestacional debe interpretarse juntamente con las características clínicas y el grado de desarrollo de los diferentes sistemas orgánicos (Rossdale, 2004; Madigan, 2005). Los potros prematuros presentan inmadurez funcional de múltiples órganos y sistemas, lo que compromete su capacidad de adaptación a la vida extrauterina y aumenta significativamente el riesgo de morbilidad y mortalidad neonatal.

Entre los sistemas más afectados se encuentran: Sistema respiratorio, inmunológico, neurológico, digestivo, cardiovascular y musculoesquelético. Como consecuencia de estas alteraciones, los potros prematuros presentan un mayor riesgo de desarrollar diversas complicaciones clínicas, entre las que destacan el síndrome de maladaptación neonatal, la septicemia neonatal, la falla en la transferencia de inmunidad pasiva, alteraciones musculoesqueléticas y, en los casos más graves, la muerte. Por esta razón, el reconocimiento temprano de la prematurez y el establecimiento de medidas intensivas de soporte constituyen factores determinantes para mejorar el pronóstico de estos pacientes (Madigan, 2005; Reed et al., 2018).

Reporte de Caso

RESEÑA

Especie: Equino, Raza: CCC, Sexo: Hembra, Edad: Adulta, Peso: 368 kg, Color: Castaño, CC: 6/9, Estado reproductivo: Gestante y FPP: 28 de Febrero de 2026

ANAMNESIS

El dia 23 de Enero en horas de la tarde ingresa a la Clinica "*Equine Hospital Internal MV*" una yegua, remitida por motivo de consulta: Mastitis. Refieren antecedentes de problemas respiratorios durante la gestacion, 2 partos prematuros previos y el motivo principal de remision la inflamacion de la glandula mamaria compatible con mastitis. No reportan tratamientos previos, solo dosis de flunixin a 1.1 mg/kg IV y una fecha probable de parto para el 28 de Febrero de 2026

Tabla 1

Examen general de Ingreso

PARAMETRO	***RANGO***
Frecuencia Cardiaca	52 lpm
Turgencia de la glándula mamaria	Moderada a Severa
Observaciones y Manejo	Se observa edema ventral moderado, se miden BRIX: Se obtiene secreción amarilla de consistencia cremosa, Pezón izquierdo en 26% y pezón derecho en 11%, presenta dolor después de ordeñar y se palpan pulsos positivos en Miembros Anteriores

LISTA DE PROBLEMAS

1. Inflamación de la glándula mamaria
2. Secreción mamaria anormal

3. Dolor
4. Pulsos digitales positivos en miembros anteriores

LISTA MAESTRA

I. Sistema Mamario (1,2)
II. Sistema Cardiovascular (3,5)

DIAGNOSTICOS DIFERENCIALES

1. Mastitis bacteriana (por Streptococcus equi)
2. Mastitis bacteriana (por Staphylococcus aureus)
3. Mastitis bacteriana (por E. Coli)
4. Mastitis por Trauma (golpe, caída o laceración)

AYUDAS DIAGNOSTICAS

Citología: se observo cocos y diplococos extracelulares, por lo cual se relacionan mas a Gram positivos. Se sospecha de Streptococcus spp ya que este se dispone en cadenas o en pares extracelulares. (principal agente descrito en yeguas)

Figura 2 y 3

Tinción Gram: Cocos y diplococos extracelulares, Tinción Wright: Presencia de Neutrófilos.

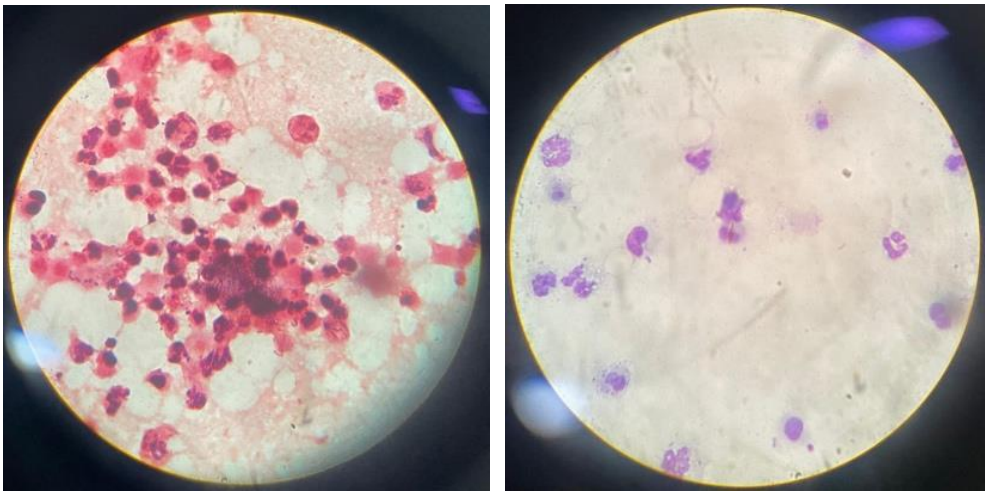

Nota. Fuente: Laboratorio

Figura 4

Secreción mamaria



Nota. Fuente: Propia.

TRATAMIENTO INSTAURADO

- Gentamicina 6.6 mg/kg IV SID, Flunixin 1.1 mg/kg IV SID, Aspirina 5 mg/kg PO SID, hidroterapia mamaria, caminatas periódicas y ordeño.

EVOLUCION

Tabla 2

Evolución Dia 1 – Dia 12. (Enero 23 – Febrero 4)

DIA	***EVOLUCIÓN***
Día 1 (enero 23)	O: FC: 52 – 68 lpm, turgencia de la glándula persiste moderada a severa, edema ventral moderado, secreción espesa de color amarillo principalmente por pezón izquierdo, presenta dolor al ordeño y/o manipulación I: No presenta mejoría a nivel de evolución
Día 2 (enero 24)	O: FC: 52 – 56 lpm, sin cambios relevantes al dia anterior, se obtiene secreción espesa de color amarillo por pezón izquierdo y por el pezón derecho secreción sugerente de leche, se miden nuevamente Brix dando como resultado en pezón izquierdo (11%) y en pezón derecho (17%). El pezón derecho se palpa de consistencia menos firme a comparación del pezón izquierdo. I: Evolución favorable
Día 3 (enero 25)	O: FC: 40 – 52 lpm, presenta dolor al ordeño y/o manipulación solo en el pezón izquierdo, para el pezón derecho no siente incomodidad. En el pezón derecho presento galactorrea. I: Evolución favorable
Día 4 (enero 26)	O: FC: 48 – 64 lpm, Se obtiene secreción de consistencia liquida de color amarillo en poca cantidad que progreso a secreción blanquecina en horas de la noche, en el pezón derecho se obtiene secreción blanquecina sugerida de leche. Se observa disminución del dolor a la manipulación, presenta galactorrea en goteo en pezón derecho de forma intermitente. Se observa incomoda en pesebrera. I: Evolución favorable
Día 5 (enero 27)	O: FC: 44 lpm, Se presenta el parto a las 5:33 am

Dia 6 – Día 12 (enero 28 – Febrero 4)	O: Paciente presenta buen consumo de alimento y agua, defeca y micciona con normalidad. La glándula mamaria no presenta inflamación, dolor ni edema, y la secreción es compatible 100% con leche, presento secreción vulvar traslucida en poca cantidad. P: Se realizo tratamiento con oxitocina a 5 UI IM durante 3 días. Se da de alta el 4 de febrero. I: Evolución favorable

Figura 5 y 6

Secreción mamaria pezón izquierdo y pezón derecho 24/01/2026



Nota. Fuente: Propia.

Datos del Parto:

Comienza trabajo de parto a las 5:33 am, asistido, Hembra, con edad gestacional de -31 días, presentación, posición, postura: Anterior / Dorso Sacra. Con un apgar avanzado inicial de 3 puntos y un apgar avanzado de 5 minutos de 7 puntos. Hematocrito en 53% y solidos totales en 4.6 g/dL, Glicemia de 54 mg/dL y Lactato de 4.4 mmol/L. Peso placenta: 2.7 kg. Hallazgos: En el

lado coriónico se observan zonas avellosas y un foco necrótico. El lado amniótico se observa sucio y con coloración pálida amarillenta.

Figura 7, 8 y 9

Alantoides, Corion y Amnios (Placenta Melodía)



Nota. Fuente: Propia.

Tabla 3

Evolución Potranca Dia 1 – Día 9 (Enero 27 – Febrero 4)

DÍA	EVOLUCIÓN
Día 1 (enero 27)	O: Paciente en decúbito esternal, se asiste a ponerse de pie. El ombligo se encuentra blando y engrosado, pero seco. Presenta reflejo de succión y deglución leve, que mejora en cuestión de horas. Expulsa meconio y micciona con normalidad. En miembros posteriores se observa laxitud y en miembros anteriores varus carpus. Se incorpora sola, busca la ubre y se sostiene sin asistencia. Presenta tos intermitente. Peso: 23,3 kg. I: Evolución favorable P: Se coloca en oxigeno permanente a 3L. Glicemia: 28 mg/dL - 164 mg/dL. Se realiza Hemoleucograma (se evidencia linfocitosis absoluta)
Día 2 (enero 28)	O: Paciente reactiva a la manipulación. Se observa ponerse de pie por si misma y mamar con avidez cada 30 minutos. El ombligo se encuentra seco y levemente engrosado. I: Evolución favorable

	P: Lactato: 2.4 mmol/L. Continua con oxigeno permanente a 2L. Hto 6 am: 48% y Solidos totales: 3.6 g/dL. Peso: 23.7 kg. Hto 6 pm: 43% y solidos totales: 5.2 g/dL. Se realiza Transfusión de plasma, se administran 780 ml de plasma.
Día 3 (enero 29)	O: Paciente activa en pesebrera, se observa mamar con avidez cada 30 minutos, a la auscultación pulmonar no se perciben sonidos anormales. El ombligo permanece seco y levemente engrosado en la base. I: Evolución favorable P: Comienza administración de Calcitech 1 ml/10 kg PO SID. Se realiza nuevamente Hemoleucograma (se evidencia linfocitosis absoluta)
Día 4 (enero 30)	O: Sin cambios relevantes a la evolución del dia anterior. Peso: 24. 5 kg. I: Evolución favorable P: Glicemia: 109 mg/dL. Hto: 53% y solidos totales: 5.2 g/dL. Se realiza cambio de catéter, se retira oxigeno, termina terapia de Alopurinol y Fiansteride.
Día 5 (enero 31)	O: Sin cambios relevantes a la evolución del dia anterior. Peso: 25.3 kg. I: Evolución favorable P: Glicemia: 112 mg/dL. Hto: 43% y solidos totales: 6 g/dL.
Día 6 (febrero 1)	O: Sin cambios relevantes a la evolución del dia anterior. Peso: 26 kg. I: Evolución favorable P: Glicemia: 116 mg/dL. Hto: 43% y solidos totales: 5 g/dL. Se suspende terapia con Ceftiofur y Flunixin. Se realiza Hemoleucograma (se evidencia hipoproteinemia y neutrofilia relativa)
Día 7 (febrero 2)	O: Sin cambios relevantes a la evolución del dia anterior. Peso: 26.3 kg. Presenta mejoría en la laxitud de los miembros posteriores y en valgus carpus de los miembros anteriores. I: Evolución favorable
Día 8 (febrero 3)	O: Sin cambios relevantes a la evolución del dia anterior. Peso: 26.9 kg. I: Evolución favorable

	P: Se suspende todo el tratamiento, solo queda en Amikacina y Suplemento de Calcio.
Día 9 (febrero 4)	O: Sin cambios relevantes a la evolución del dia anterior. I: Evolución favorable P: Se da de alta a las pacientes con formula medica de suplemento con calcio y baños de sol.

TRATAMIENTO INSTAURADO POTRANCA

- Solución 90 (100 ml/kg/día) + Ermafos (1 ml/kg/dia), Neurobion (0.5 ml IM BID), Flunixin (1,1 mg/kg IV SID), Amikacina (25 mg/kg IV SID), Ceftiofur (6.6 mg/kg IV diluido en 140 ml de Sln 90 SID), Alopurinol (40 mg/kg TID), Dextrosa al 5% (2 ml/kg/día), Fiansteride (0.5 ml IM BID)

Discusión

En el presente caso, el diagnóstico clínico de mastitis se sustentó en la presencia de aumento de volumen de la glándula mamaria, dolor a la palpación, aumento de la temperatura local y secreción mamaria anormal, hallazgos que coinciden con la descripción de la enfermedad (Merck Veterinary Manual, 2024). Sin embargo, una de las principales limitaciones del caso fue la ausencia de ayudas diagnósticas que permitieran establecer con mayor precisión la etiología y la gravedad del proceso inflamatorio.

Una limitación importante fue la ausencia de un hemograma durante la fase aguda de la enfermedad. En casos de mastitis clínica se recomienda la realización de un hemograma completo para valorar la respuesta inflamatoria sistémica y monitorizar la evolución del paciente. En este caso, presentar pulsos digitales positivos sugirió compromiso sistémico; sin embargo, la falta de información por la parte hematológica impidió considerar la magnitud de la respuesta inflamatoria o valorar la posible presencia de endotoxemia. La principal limitación diagnóstica correspondió no realizar un cultivo bacteriológico y un antibiograma. Actualmente, estas pruebas son consideradas el estándar para confirmar el agente etiológico de la mastitis y seleccionar el antibiótico más apropiado.

Respecto a la potranca, el manejo neonatal permitió una evolución favorable; sin embargo, desde un punto de vista crítico, debía considerarse el riesgo asociado al consumo de leche proveniente de una glándula mamaria con un proceso infeccioso activo. Si bien el calostro es indispensable para la transferencia de inmunidad pasiva, la persistencia de bacterias patógenas en la secreción mamaria podría representar una fuente adicional de exposición para un neonato inmunológicamente inmaduro. La evolución favorable de la yegua y de la potranca demuestra que el tratamiento instaurado fue efectivo; sin embargo, la ausencia de cultivo, antibiograma, ecografía mamaria y evaluación hematológica limitó la confirmación etiológica y la posibilidad de implementar una terapia dirigida. En consecuencia, este reporte aporta evidencia clínica sobre una presentación poco frecuente de mastitis en una yegua gestante y plantea la necesidad de fortalecer el abordaje diagnóstico de estos pacientes para mejorar el pronóstico materno y neonatal.

Conclusiones

Este reporte de caso permitió documentar la evolución clínica de una yegua Criolla Colombiana con mastitis durante el último tercio de la gestación, cuyo desenlace fue un parto prematuro y el nacimiento de una potranca prematura. Los hallazgos clínicos, el abordaje terapéutico instaurado y la evolución tanto de la madre como del neonato permitieron integrar los conocimientos fisiopatológicos relacionados con la mastitis, la inflamación sistémica y la medicina neonatal, aportando información sobre una patología poco reportada en la literatura veterinaria.

Los hallazgos observados evidenciaron que la mastitis en yeguas puede representar una enfermedad de mayor importancia clínica de la que tradicionalmente se le atribuye. Aunque su presentación es poco frecuente en comparación con otras especies domésticas, el compromiso local de la glándula mamaria puede acompañarse de alteraciones sistémicas capaces de afectar el bienestar y poner en riesgo el desarrollo normal de la gestación. En este caso, la presencia de inflamación mamaria, dolor, alteración de la secreción láctea, y pulsos digitales positivos sugirió un proceso inflamatorio con repercusiones sistémicas que requirió un manejo médico inmediato.

Desde el punto de vista terapéutico, la evolución favorable de la yegua evidenció la importancia de instaurar un tratamiento oportuno basado en la evaluación clínica, aun cuando no se disponga inicialmente de todas las ayudas diagnósticas. Sin embargo, este caso demuestra la necesidad de complementar el tratamiento con pruebas microbiológicas que permitan ser coherentes al momento de usar antibióticos disminuyendo así el riesgo de resistencia.

Este reporte de caso contribuye a ampliar la información disponible sobre la presentación de mastitis en yeguas gestantes y su posible asociación con el parto prematuro. Aunque un solo caso no permite establecer relaciones de causalidad, pero sí aporta evidencia clínica que puede servir como base para futuras investigaciones orientadas a comprender mejor los mecanismos fisiopatológicos involucrados y a desarrollar protocolos diagnósticos y terapéuticos más específicos para este tipo de pacientes. Asimismo, resaltar la importancia de documentar y publicar

casos clínicos poco frecuentes, ya que estos representan una fuente de conocimiento para la medicina veterinaria y contribuyen al fortalecimiento de la práctica clínica basada en la evidencia.

Referencias

Anatomy Udder Mare. (s. f.). *Anatomy of the mare udder*. https://anatomyuddermare.yolasite.com/

Ginther, O. J. (1992). Reproductive biology of the mare: Basic and applied aspects (2nd ed.). Equiservices.

Hughes, K. (2021). Development and pathology of the equine mammary gland. Journal of Mammary Gland Biology and Neoplasia, 26(2), 121–134. https://doi.org/10.1007/s10911-020-09471-2

Hurley, W. L., & Loor, J. J. (2011). Mammary gland: Growth, development, and involution. In J. W. Fuquay, P. F. Fox, & P. L. H. McSweeney (Eds.), Encyclopedia of dairy sciences (2nd ed., Vol. 3, pp. 338–345). Academic Press. https://doi.org/10.1016/B978-0-12-374407-4.00291-0

LeBlanc, M. M. (2010). Ascending placentitis in the mare: An update. Reproduction in Domestic Animals, 45(Suppl. 2), 28–34. https://doi.org/10.1111/j.1439-0531.2010.01633.x

LeBlanc, M. M., Tran, T., Baldwin, J. L., & Pritchard, E. L. (1992). Factors that influence passive transfer of immunoglobulins in foals. Journal of the American Veterinary Medical Association, 200(2), 179–183.

Madigan, J. E. (2005). Manual of equine neonatal medicine. Live Oak Publishing.

McAuliffe, S. B., & Slovis, N. M. (2008). Color atlas of diseases and disorders of the foal. Saunders/Elsevier.

McKinnon, A. O., Squires, E. L., Vaala, W. E., & Varner, D. D. (Eds.). (2011). Equine reproduction (2nd ed.). Wiley-Blackwell.

Merck Veterinary Manual. (2024). Mastitis in mares. https://www.merckvetmanual.com/reproductive-system/mastitis-in-large-animals/mastitis-in-mares

Moore, J. N., & Barton, M. H. (2003). Treatment of endotoxemia. Veterinary Clinics of North America: Equine Practice, 19(3), 681–695.

Quinn, P. J., Markey, B. K., Leonard, F. C., FitzPatrick, E. S., Fanning, S., & Hartigan, P. J. (2011). Veterinary microbiology and microbial disease (2nd ed.). Wiley-Blackwell.

Radostits, O. M., Gay, C. C., Hinchcliff, K. W., & Constable, P. D. (2007). Veterinary medicine: A textbook of the diseases of cattle, horses, sheep, pigs, and goats (10th ed.). Saunders Elsevier.

Reed, S. M., Bayly, W. M., & Sellon, D. C. (2018). Equine internal medicine (4th ed.). Elsevier.

Reef, V. B. (1998). Equine diagnostic ultrasound. W. B. Saunders.

Rossdale, P. D. (2004). The maladjusted foal: Influences of intrauterine growth retardation and birth trauma. Proceedings of the American Association of Equine Practitioners, 50, 75.

Troedsson, M. H. T. (2003). Placentitis. In N. E. Robinson (Ed.), Current therapy in equine medicine (5th ed., pp. 297–300). W. B. Saunders.