

**Abordaje quirúrgico de ducto arterioso persistente en un canino de raza Pomerania, un
reporte de caso**

**Trabajo de grado para optar por el título de
Médico veterinario**

Natalia Caicedo Valencia

Asesor

**Yira Gaona Narváez
Médica Veterinaria, MSc. Ciencias Animales**

**Unilasallista Corporación Universitaria
Facultad de Ciencias Agropecuarias
Programa de Medicina Veterinaria
Caldas-Antioquia
2024**

Tabla de Contenido

Resumen	5
Abstract	6
Introducción	7
Objetivo General	8
Objetivos Específicos	8
Justificación.....	9
Marco Teórico	10
1.1. Epidemiología	10
Tipos de ducto arterioso persistente:	11
1.2. Diagnóstico	13
1.2.1 Radiografía	14
1.2.2. Electrocardiografía:	16
1.2.3. Ecocardiografía:	17
1.3. Tratamiento	17
1.4. Técnica quirúrgica:.....	19
2. Presentación del caso clínico	23
2.1 Motivo de consulta	23
Diagnóstico diferencial	25
2.4 Tratamiento quirúrgico.....	28
Discusión.....	38
Conclusiones	40

Referencias	41
-------------------	----

Lista de Ilustraciones

Ilustración 1. Radiografía de canino con agrandamiento de silueta cardiaca.....	15
Ilustración 2. Vista lateral de un paciente con un DAP.....	16
Ilustración 3. Parámetros fisiológicos del examen clínico general.....	24
Ilustración 4. Hemoleucograma y bioquímica sanguínea.....	26
Ilustración 5. Ecocardiografías.....	27
Ilustración 6. Posicionamiento del paciente en decúbito lateral derecho	29
Ilustración 7. Incisión del 4to espacio intercostal y disección de músculos.....	30
Ilustración 8. Bloqueo Anestésico	31
Ilustración 9. Corte y disección de los músculos	32
Ilustración 10. Incisión del pericardio sobre el tronco pulmonar	32
Ilustración 11. Ubicación del ducto arterioso y disección de tejido	33
Ilustración 12. Suturas Quirúrgicas	34
Ilustración 13. Colocación de tubo a tórax.....	35
Ilustración 14. Cierre parrilla costal y suturas.....	35

Resumen

El conducto arterioso persistente es una de las cardiopatías más comunes y frecuentes en caninos; se basa en la persistencia del conducto esencial en la circulación fetal que comunica la arteria aorta con la arteria pulmonar, conducto que, durante la gestación permite la adecuada oxigenación del feto. El tratamiento es tanto médico como quirúrgico, sin embargo, la corrección completa de la patología reside en la ligadura del ducto por corrección quirúrgica. El presente trabajo de grado describe el caso de un canino hembra de raza Pomerania, de un año de edad que consultó a la clínica veterinaria CES por cuadros recurrentes de tos, insuficiente ganancia de peso y vibración a la palpación torácica, donde fue remitida a la clínica veterinaria animal hospital al área de cardiología y fue diagnosticada por medio de ecocardiografía de ducto arterioso persistente con flujo de izquierda a derecha. Se analizaron los signos clínicos y los métodos diagnósticos, haciendo énfasis en el tratamiento médico-quirúrgico y la evolución postquirúrgica del paciente.

Palabras clave: Conducto arterioso de Botalli, ducto arterioso patente, ecocardiografía, soplo cardiaco, técnica quirúrgica.

Abstract

Patent Ductus Arteriosus is one of the most common and frequent heart diseases in canines; it is based on the persistence of the essential duct in the fetal circulation that communicates the aortic artery with the pulmonary artery, during gestation, the foetus is properly oxygenated. The treatment is both medical and surgical, however, the complete correction of the pathology lies in the ligation of the duct by surgical correction. The present grade study describes the case of a female canine of Pomeranian breed, of one year of age who consulted the CES for recurrent coughing, low weight gain and vibration to chest palpation. She was referred to the cardiologist specialist at the Animal Hospital Veterinary Clinic where she was diagnosed with patent Ductus Arteriosus with left-to-right Flow using a echocardiography. Clinical signs, diagnostic methods will be analyzed, emphasizing the medical-surgical treatment and the postoperative evolution of the patient.

Keywords: *Ductus arteriosus Botalli, Patent ductus arteriosus, Echocardiography, Heart murmur, Surgical technique.*

Introducción

La medicina veterinaria a lo largo de los años se ha convertido en una profesión de gran influencia, no solamente por la significancia de esta en el área de salud pública, sino por la importancia que tiene la interacción de los animales con el hombre y la manera en que las mascotas se han convertido en parte de la familia. Por ello, la medicina veterinaria ha ampliado sus ramas de aplicación, incluyendo la cirugía, a tal punto de realizar importantes cirugías cardiotorácicas como la ligadura del ducto arterioso persistente, que según Domenech, Manubens (2007) (p.1) es la intervención quirúrgica a una de las patologías congénitas más frecuente en caninos. Lo que la convierte en una patología de alta importancia, en donde se describe, según la literatura los signos clínicos de la enfermedad, los métodos diagnósticos que se utilizan y la técnica quirúrgica que se aplica en los diferentes tipos de DAP, debido a que el comportamiento de la patología va a definir su tratamiento; si la comunicación del DAP es de izquierda a derecha esta indicado realizar la ligadura quirúrgica, a diferencia de si la comunicación del DAP es de derecha a izquierda, en este caso no se podrá realizar la intervención quirúrgica y el manejo debe ser farmacológico. En el tratamiento quirúrgico son poco frecuentes los efectos adversos, por lo que si el paciente es apto para la cirugía se debe realizar lo más pronto posible para obtener los resultados esperados. El presente reporte desarrolla el caso clínico de paciente de especie canino de sexo femenino, de un año y raza Pomerania con un diagnóstico Ducto arterioso persistente de izquierda a derecha y su tratamiento quirúrgico hasta la recuperación.

Objetivos

Objetivo General

Describir el manejo clínico y tratamiento quirúrgico de la patología del ducto arterioso persistente en un paciente canino.

Objetivos Específicos

- Describir los signos clínicos relacionados con la presentación de ducto arterioso persistente en caninos.
- Interpretar los métodos diagnóstico-utilizados en la patología del ducto arterioso persistente en caninos.
- Indicar el abordaje médico de la técnica quirúrgica de corrección del ducto arterioso persistente en un canino de raza Pomerania.
- Evaluar la evolución postquirúrgica del ducto arterioso persistente en un canino de raza Pomerania.

Justificación

La presentación del ducto arterioso persistente (DAP) en caninos es una patología de importancia médica, debido a su alta frecuencia en los servicios veterinarios rutinarios, donde llega a representar un 20 a 30% de los diagnósticos (Oliveira et al., 2011), así mismo se han descrito altas tasas de mortalidad en ausencia de tratamiento médico-quirúrgico, con un mal pronóstico en animales menores de un año (64%). el tratamiento basado en la corrección quirúrgica a presentado hasta un 95% de éxito. Es crucial conocer los factores relacionados con esta condición patológica, la presentación clínica, tipos de diagnóstico, y las diversas opciones terapéuticas y quirúrgicas para una atención medico veterinaria adecuada y el bienestar animal.

El presente reporte desarrolla el caso clínico de paciente de especie canino de sexo femenino, de un año y raza Pomerania, donde se describe la clínica patológica y se permite dar a conocer la técnica quirúrgica utilizada en el tratamiento y la correcta evolución del paciente. El estudio de la presentación del ducto arterioso persistente en caninos es importante para el ejercicio médico veterinario en el papel del establecimiento de la resolución quirúrgica de la enfermedad y una mayor la expectativa y calidad de vida de los pacientes afectados y la integridad emocional de sus propietarios.

Marco Teórico

1.1. Epidemiología

El conducto arterioso persistente, principalmente con flujo de izquierda a derecha, es una cardiopatía de alta incidencia en caninos y es una de las patologías congénitas más comunes, representando hasta un 30% de estas. Algunos estudios realizados muestra que se presenta mayor incidencia de la enfermedad en caninos hembras, superando a caninos machos en una proporción de 3:1 (Buchanan, 2001). p: 1

“Las razas mayormente afectadas son el Pastor Alemán, Pastor Collie, el Yorkshire terrier, el Maltés y el Caniche. Es muy rara en razas braquiocefálicas. Esta patología congénita es hereditaria. El componente genético del CAP se ha estudiado en el Caniche mostrando una heredabilidad que no sigue la simple genética mendeliana” (Domenech & Manubens, sf, p.4).

El conducto arterioso está compuesto por aproximadamente un 98% de músculo liso y 2% por fibras elásticas entrelazadas con colágeno laxo, formando un conducto muscular en forma de cilindro ubicado entre dos arterias elásticas, dicho conducto muscular, se extiende desde la bifurcación de la arteria pulmonar principal hasta la cara ventral de la aorta descendente entre la arteria subclavia izquierda y las arterias intercostales. (Buchanan, 2001, p.7)

Según Broaddus & Tilson (2010), el conducto arterioso durante la gestación cumple una función importante en la vida del feto, este conducto es un vaso sanguíneo fetal, el cual comunica la arteria pulmonar directamente con la arteria aorta, evitando la entrada de flujo sanguíneo a los pulmones del feto, los cuales durante la gestación no son funcionales, el intercambio gaseoso

es realizado por los pulmones maternos, por lo que la sangre oxigenada es transportada a través de la placenta y las venas umbilicales al sistema circulatorio del feto, normalmente el ducto arterioso se debe cerrar al nacimiento, justo al momento de la expansión de los pulmones cuando estos disminuyen la resistencia vascular y el ducto termina su función produciendo una vasoconstricción debido a la inhibición de la liberación de prostaglandinas consecuente a esto hay un aumento de la PO₂, finalizando la función de este conducto y generando una remodelación anatómica al llamado ligamento arterioso.(p.1).

Tipos de ducto arterioso persistente:

- Tipo 1 DAP pequeño con shunt de izquierda a derecha (I/D) asintomático.

La frecuencia cardiaca y el pulso no se ven alterados, por el contrario se encuentran dentro de los rangos normales para la especie, a los exámenes radiográficos y el electrocardiograma no se ven hallazgos significativos de la enfermedad, el frémito precordial puede encontrarse débil o ausente y se presenta soplo continuo de alta frecuencia, únicamente en la base izquierda del corazón, la cirugía no suele ser urgente, pero se recomienda para evitar futuras complicaciones en los individuos que padecen la enfermedad(Buchanan , 2001).

- Tipo 2 DAP de tamaño mediano con shunt de izquierda a derecha (I/D) asintomático.

Se diferencia del DAP tipo 1 en que presenta pulsos levemente saltones; en el examen radiográfico se aprecian algunos hallazgos importantes, tales como: agrandamiento del corazón izquierdo de leve a moderado antes del primer año de edad, y, aumento del límite de las marcas vasculares pulmonares. En el electrocardiograma se evidencia hipertrofia

ventricular izquierda y en algunos casos, al examen clínico soplo continuo en la base izquierda del corazón que implica frémito continuo palpable en la misma zona anatómica, consecuente a los hallazgos mencionados, debe considerarse realizar la cirugía debido a que puede haber aneurisma de tamaño pequeño en el conducto, sin embargo, se puede esperar algunas semanas previo a la intervención quirúrgica (Buchanan, 2001, p.12).

- Tipo 3a DAP grande con shunt izquierda a derecha (I/D) con sintomatología, previo a la insuficiencia cardiaca congestiva.

Los individuos con este estadio de la enfermedad, presentan capacidad de ejercicio reducida, hallazgos radiográficos más importantes como marcado agrandamiento del corazón izquierdo previo a los 6 meses de edad y aumento significativo de las marcas vasculares pulmonares; el electrocardiograma presenta ondas R de la derivación II superando los 5 milivoltios, además de pulsos saltones, soplo sistólico de insuficiencia mitral, el cual induce a frémito grueso y continuo abarcando la mayor parte del tórax izquierdo, suele estar presente además, un aneurisma de tamaño mediano a grande en el conducto, por lo que se recomienda realizar la intervención quirúrgica lo más pronto posible. (Buchanan, 2001, p.12).

- Tipo 3b DAP grande con shunt izquierda a derecha (I/D) con insuficiencia cardiaca congestiva.

Presenta todas las características de la patología en estadio tipo 3a, generalmente individuos con mala condición corporal, se encuentran hallazgos ecocardiográficos como

fibrilación auricular y presentan disnea debido al edema pulmonar, el cual debe reducirse por medio de reposo, oxigenación, digitalización y diuresis previo a la cirugía (Buchanan, 2001, p.12).

- Tipo 4 DAP grande más hipertensión pulmonar

La derivación persiste de derecha a izquierda, y este estadio de la patología puede incidir en individuos de dos semanas a 12 años, presentan debilidad de las patas traseras o colapso al realizar ejercicio, la cianosis suele limitarse a la parte caudal del cuerpo, al hemograma presentan policitemia, y hallazgos radiográficos reportan agrandamiento del corazón derecho y de la arteria pulmonar, a la ecocardiografía se describe desviación del eje hacia la derecha debido a la hipertrofia del ventrículo derecho, es de pronóstico grave y la intervención quirúrgica está contraindicada (Buchanan , 2001, p.12).

1.2. Diagnóstico

Según Sanabria & Reyes (2016). El diagnóstico temprano de la patología es sumamente importante en la correcta evolución del paciente, por lo que, un completo examen clínico podría dar indicios sobre la patología, donde se puede detectar sonidos anormales a la auscultación cardiopulmonar compatibles con soplo cardiaco, teniendo en cuenta la anamnesis del paciente y los signos clínicos, entre los más comunes, taquipnea, tos, intolerancia al ejercicio y baja condición corporal, no obstante puede ocurrir que individuos con la patología no presenten alteraciones clínicas y por el contrario sean

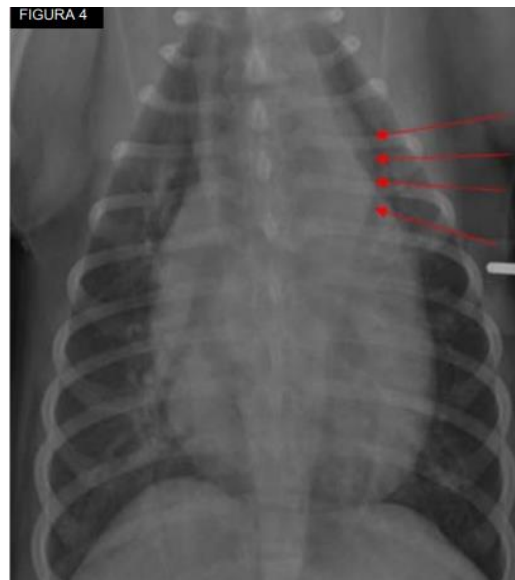asintomáticos o solamente presenten moderada intolerancia al ejercicio.(Citado en Fossum, 2009, p.)

El examen clínico completo puede ser de gran ayuda para un acercamiento al diagnóstico de cada paciente, sin embargo, se debe confirmar la patología por medio de diferentes métodos diagnósticos.

1.2.1 Radiografía

A nivel radiográfico, si la enfermedad se encuentra en un estado avanzado, se puede evidenciar un aumento de tamaño de la silueta cardiaca en el ventrículo izquierdo si se observa desde una vista radiográfica latero lateral, por consecuencia habrá una elevación de la tráquea, los pulmones presentarán una mayor densidad, debido a la opacidad pulmonar, exponiendo la visibilidad de vasos sanguíneos pulmonares y posible edema pulmonar; en la vista radiográfica dorsoventral se presenta un agrandamiento de la silueta cardiaca y tres parámetros que se pueden evidenciar en esta vista: arco aórtico dilatado, tronco pulmonar dilatado y agrandamiento de la aurícula izquierda (Ilustración 1). (Dunn, 1999; Stanley et al., 2003; Farrow, 2003).

Ilustración 1: Radiografía de canino con agrandamiento de silueta cardíaca.

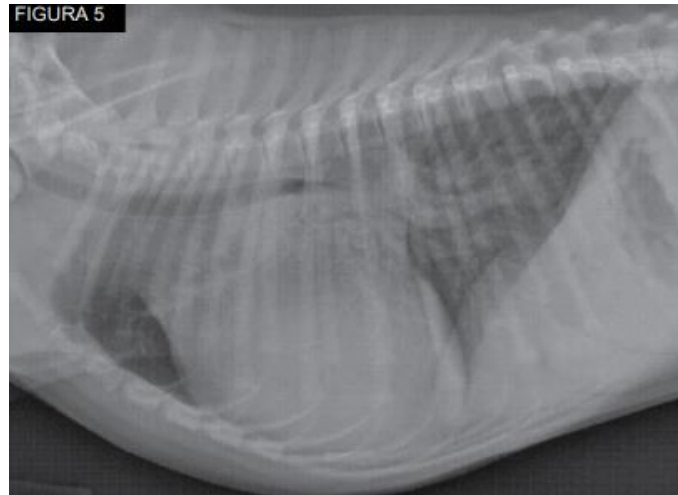


Nota. Imagen tomada de Patent Ductus Arteriosus in dogs (Broaddus & Tillson,2010, p.4).

En la figura 1 se presenta una vista dorsoventral del tórax en un paciente con DAP, se observa la silueta cardíaca alargada debido al agrandamiento del corazón en el lado izquierdo (flechas rojas).

La vista lateral de un paciente con un DAP, se puede evidenciar un aumento de la altura y la anchura de la silueta cardíaca, con aumento del contacto esternal y la elevación dorsal de la tráquea, la vasculatura pulmonar está sobre perfundida y hay presencia de edema pulmonar temprano (Ilustración 2).

Ilustración 2. vista lateral de un paciente con un DAP



Nota. Imagen tomada de patent ductus arteriosus in dogs (Broaddus & Tillson, 2010, p.4).

1.2.2. Electrocardiografía:

Nelson & Couto (2000) en su libro; Manual de Medicina Interna de Pequeños Animales, afirman “Los hallazgos al electrocardiograma incluyen ondas P de mayor duración, ondas R muy altas y ondas Q profundas; si hay dilatación del ventrículo izquierdo pueden aparecer cambios en el segmento ST”.

En el electrocardiograma se puede observar fibrilación auricular o ectopia ventricular. La fibrilación auricular es un cambio tardío y se asocia con un pronóstico grave, la cual se debe a la válvula mitral incompetente que genera el reflujo sanguíneo conllevando a un agrandamiento de la aurícula izquierda. (Eyster et al., 1976).

1.2.3. Ecocardiografía:

La ecocardiografía puede confirmar el diagnóstico y ayudar a identificar cualquier otro defecto cardíaco. También puede demostrar cambios en el grosor de la pared cardíaca y el tamaño de la cámara. La vista indicada para evaluar DAP es en el eje corto paraesternal derecho y de ventana craneal izquierda (Oyama & Sisson, 2001).

Para identificar el DAP se observa un flujo turbulento y de alta velocidad en la arteria pulmonar, el cual se detecta mediante imágenes Doppler de flujo de color. El grado de flujo sanguíneo desviado se refleja en la magnitud de la hipertrofia excéntrica de la aurícula izquierda y del ventrículo izquierdo.

La velocidad de eyección del flujo de salida del ventrículo izquierdo normalmente aumenta junto con las velocidades del flujo transaórtico y transmitral. Los volúmenes de eyección aumentados pueden provocar el aplanamiento del tabique intraventricular. (Oyama & Sisson, 2001).

1.3. Tratamiento

En la década de 1950, según Broaddus and Tillson, al realizar la primera corrección quirúrgica del DAP en un individuo canino, mencionan que la ligadura quirúrgica tiende a presentar mayor eficacia en pacientes entre ocho y dieciséis semanas con DAP con derivación de izquierda a derecha, sin enfermedad cardíaca concurrente y con cambios cardíacos secundarios mínimos, sin embargo, se han presentado casos exitosos de individuos sin estas condiciones.

Caninos adultos mayores con un diagnóstico reciente del DAP deben someterse a cirugía lo antes posible si son candidatos quirúrgicos adecuados, sin embargo, pueden presentar mayor riesgo de sufrir complicaciones durante y después del procedimiento quirúrgico. (Orton, 1995).

Todo paciente previo a un procedimiento quirúrgico debe encontrarse en lo más posible hemodinámico estable, si el individuo presenta insuficiencia cardíaca congestiva, se debe tratar de manera intensiva antes de la cirugía, al igual los animales con hipertensión pulmonar pueden someterse a ligadura quirúrgica del DAP siempre que las presiones sistémicas sigan siendo más altas que las presiones pulmonares. (Bureau et al., 2005).

Previo a la cirugía es ideal obtener la mayor información posible y base de datos del paciente, tales como examen físico, hemograma completo y análisis de la química sérica. Si el paciente presenta edema pulmonar se debe tratar el signo clínico con furosemida por 24 a 48 horas previo a la cirugía. Dependiendo la edad del paciente se recomienda ayuno preoperatorio de 6 a 8 horas.

Durante la intervención quirúrgica es de gran importancia una adecuada fluidoterapia a una velocidad estándar, según estudios realizados por Broaddus en el 2010 (p. ej., 11 ml/kg/h), en caso de ser un paciente muy joven o que presente alguna alteración en la glicemia previo a la cirugía, se indica suministrar solución dextrosa.

En pacientes de alto riesgo quirúrgico se indica un catéter yugular el cual es útil en caso de necesitar infusiones rápidas de líquidos o transfusión sanguínea.

La preoxigenación puede ser de gran ayuda en caso de una descompensación hipóxica y se ha recomendado la premedicación con el uso de opioides y de medicamentos anticolinérgicos según recomienda Snyder (2015).

1.4. Técnica quirúrgica:

De acuerdo con Broaddus & Tillson (2010), Para el abordaje quirúrgico del ducto arterioso persistente, se ubica al paciente en posición decúbito lateral derecho colocando una toalla en el costado derecho enrollada a nivel craneal del tórax para exponer de manera adecuada el tórax del lado izquierdo. Posteriormente, debe realizarse la tricotomía abarcando todo el tórax izquierdo, desde el hombro hasta la porción caudal de la última costilla. La incisión en la piel se realiza en los espacios intercostales contando desde el doceavo espacio palpable y se extiende desde las apófisis vertebrales hasta la unión costocondral del espacio intercostal selecto y continúa atravesando el tejido subcutáneo. Luego, se procede a incidir el músculo dorsal, el músculo dorsal ancho, el músculo escaleno y los músculos intercostales internos y externos. Al identificar la pleura se debe incidir con tijeras de tejido hacia dorsal y ventral con cuidado de no lesionar la arteria torácica interna y el paciente debe ser ventilado manualmente durante ese momento. Se colocan gasas humedecidas alrededor de la laparotomía y el separador de Finochietto, a la vez, se va abriendo lentamente entre las costillas

hasta obtener una vista y exposición adecuada, se debe observar como se encuentra el pulmón luego de las incisiones realizadas y se colocan gasas humedecidas cuidadosamente.

Se debe observar cuidadosamente toda la anatomía de la cavidad torácica incluyendo importantes vasos sanguíneos como la arteria aorta, arteria pulmonar, nervio frénico y nervio vago, este último suele ser un punto de referencia para hallar anatómicamente el ducto arterioso, pues normalmente se encuentra sobre este, además para afirmar estar ubicado en el ducto arterioso, este suele presentar frémito a la palpación.

Posteriormente, el nervio vago se aísla al realizar una disección del tejido que rodea el vaso sanguíneo y se sostiene por medio de una sutura. Se utiliza pinzas Lahey para diseccionar la porción caudal del ducto, separando los tejidos que lo rodean, posteriormente se instaura un plano de disección craneal para diseccionar esta porción del ducto con unas pinzas de ángulo recto a 45° retrayendo las pinzas con las mandíbulas abiertas, suele necesitarse pinzas hemostáticas, sea rectas o curvas al ser levemente más difícil de diseccionar esta porción.

Al diseccionar tanto la porción caudal como craneal del ducto, se procede a diseccionar la porción medial que puede ser descrita como la más complicada para diseccionar, en la cual se indica la utilización de hisopos humedecidos para hacer más favorable la disección del tejido, en especial porque se debe tener gran precaución al ser una zona de alto riesgo de hemorragia del ducto.

Realizado esto, se introduce la sutura a emplear entre las mandíbulas de la pinza para conducirla alrededor del ducto, se indica utilizar para la ligadura del ducto un material no absorbible y se debe cerrar con una ligadura doble, pasando dos hebras separadas o una sola doblada y recortarla para obtener dos piezas, pero en ambos casos debe ser una ligadura doble y no se debe forzar el paso de la sutura, sino con las mismas pinzas hasta lograr una disección adecuada y facilitar el paso de la sutura empleada. Una vez pasa la sutura suavemente, se debe ocluir el conducto ligando la sutura que se encuentre más cerca a la arteria aorta, apretando cuidadosamente como mínimo 5 nudos, durante periodos de 3 minutos para evitar que en ese momento se pueda presentar una disminución de la frecuencia cardiaca pues esta caída podría indicar una complicación quirúrgica, por lo tanto se debe tener precaución a nivel anestésico y se pueden emplear fármacos anticolinérgicos, tales como la atropina, pero en la mayoría de los casos la frecuencia cardiaca suele regularse con normalidad al cabo de pocos minutos.

Posteriormente cuando el paciente se encuentre estable, hacia el lado de la arteria pulmonar se anuda la sutura, en ese momento se debe exponer la ausencia del soplo continuo que previo a la cirugía existía debido a la patología, sin embargo, si el paciente con la patología generó una complicación como insuficiencia mitral, puede auscultarse un soplo sistólico posteriormente a la ligadura del ducto. Se posiciona el pulmón a su estado normal y se insufla con el fin de observar si funciona normalmente y confirmar la ausencia de una torsión pulmonar, también, se realiza un lavado con solución salina de toda la

cavidad torácica y se extrae el mismo líquido evaluando también presencias de hemorragias existentes; se coloca bupivacaina como analgésico en la cara dorsal del espacio intercostal y se ubica el tubo a tórax (Broaddus & Tillson 2010, p.6)

Finalmente, se realiza el cierre de la cavidad torácica desde 4 a 8 suturas uniformemente espaciadas abordando desde el borde craneal de la cuarta costilla hasta el borde caudal de la quinta costilla, el tamaño de la sutura empleada depende del tamaño del paciente que se intervino quirúrgicamente y el material de sutura debe ser preferiblemente absorbible, sin embargo, algunos cirujanos utilizan material no absorbible de un adecuado tamaño. Una vez se realiza el cierre de las costillas, se debe aspirar el aire y el líquido que se encuentre en la cavidad torácica antes de cerrar músculo, tejido subcutáneo y piel, también se puede realizar un vendaje torácico poco estrecho solamente para proteger de traumatismos postoperatorios al paciente, a las 48 horas después de la cirugía los pacientes suelen ser dados de alta si no presentan complicaciones. (Broaddus & Tillson 2010, p.6)

2. Presentación del caso clínico

2.1 Motivo de consulta

Al Centro de Veterinaria y Zootecnia de la Universidad CES, el día 26 de Junio de 2023, ingresa un paciente canino, sexo femenino, de raza Pomerania de un año de vida, remitido por otro centro médico veterinario en el cual el motivo de consulta fue jadeo constante y vibración severa de tórax. En las imágenes diagnósticas realizadas en dicho centro, se evidenció cardiomegalia, motivo por el cual la paciente fue remitida al CES de manera urgente y de allí al área de cardiología del Animal Hospital.

El día 28 de Junio la paciente fue atendida por el profesional especialista en cardiología veterinaria.

Detalles del examen clínico

En el examen clínico se observa que el paciente está consciente, atento al medio, se realizó la toma de parámetros fisiológicos (Ilustración 3), en la cual se evidenció la disminución del tiempo de llenado capilar, las membranas mucosas se encontraban rosadas, brillantes y húmedas y su pulso fuerte y concordante, la frecuencia cardiaca marcó 150 latidos por minutos, la frecuencia respiratoria 20 respiraciones por minuto y con respecto a la presión arterial media se presentó de 103 mmHg, dando lugar a constantes fisiológicas normales para la especie, sin embargo la paciente presentó jadeo constante y vibración severa del tórax.

Ilustración 3. Parámetros fisiológicos del examen clínico general

Parámetros	Valoración
Condición corporal	3/5
Peso	4,5Kg
Tiempo de llenado capilar	1 segundo
Membranas mucosas	Rosadas y húmedas
Frecuencia cardiaca	150 lpm
Frecuencia respiratoria	20 rpm
Presión arterial sistólica	134 mmHg
Presión arterial diastólica	92 mmHg
Presión arterial media	103 mmHg
Pulso	Fuerte y concordante
Pulso yugular	Negativo
Pulso hepatoyugular	Negativo
Reflejo palmopercutor	Negativo

Lista de problemas

1. Soplo cardiaco grado V continuo.
2. Cardiomegalia.
3. Tiempo de llenado capilar 1 segundo.
4. Frémito torácico

Lista maestra

- I. Sistema cardiovascular (1, 2, 3, 4).

Diagnóstico diferencial

- I. Conducto arterioso persistente
- II. Insuficiencia cardiaca
- III. Estenosis pulmonar

Plan diagnóstico

- I. Hemoleucograma
- II. Ecocardiografía

El día 28 de Junio de 2023 se realizó hemoleucograma en la paciente con la finalidad de examinar el estado de salud del paciente y verificar si era apta para la intervención quirúrgica, donde se puede apreciar que los eritrocitos, la hemoglobina y el hematocrito se encontraban entre los rangos normales para la especie; respecto a los glóbulos blancos, solamente presentó linfocitosis relativa y no se encontraron hallazgos significativos en la bioquímica sanguínea, la enzima hepática Alanino aminotransferasa -ALT y la creatinina se encontraban dentro de los rangos normales para la especie (Ilustración 4).

Ilustración 4. Hemoleucograma y bioquímica sanguínea

1 Paquete Prequirúrgico Básico							
Cuadro Hemático Electrónico.							
Serie Roja				Hallazgos			
Resultado	Unidad	V/R		Resultado	Hallazgos	Resultado	
Eritrocitos	5.66	mill/ul	5,5 - 8,5	Hipocromia	NR	Dianocitos	NR
Hemoglobina	12.3	g/dl	12,0 - 18,0	Policromasia	NR	Crenocitos	NR
Hematocrito	43.3	%	37 - 55	Anisocitosis	NR	Microcitos	NR
VCM	76.5	Fl	60 - 77	F. rouleaux	NR	Macroцитos	NR
HCM	21.73	Pg.	22 - 27	Otros Hallazgos	No se observa alteraciones eritrocitarias		
C.Hb.C.M	28.41	g/dl	32 - 37				
Proteínas	55	g/l	55 - 75				
Serie Plaquetaria				Anotaciones serie plaquetaria			
Resultado	Unidad	V/R		Agregados plaquetarios en cantidad escasa / Macroplaquetas moderadas			
Conteo	209	10 ⁹ /ul	200-500				
Serie blanca fórmula absoluta				Serie blanca fórmula relativa (%)			
Analito	Resultado	Unidad	V/R	Analito	Resultado	Unidad	V/R
Leucocitos totales	9.200	/ul	6.000-14.000	Leucocitos totales	9.200	%	6.000-14.000
Neutrófilos	6.164	/ul	3.300 - 10.000	Neutrófilos	67	%	55-75
Linfocitos	2.944	/ul	1.000 - 4.500	Linfocitos	32	%	12-30
Monocitos	0	/ul	150-1.350	Monocitos	0	%	3-10
Eosinófilos	92	/ul	100 - 1.500	Eosinófilos	1	%	1 - 10
Basófilos	0	/ul	0 - 200	Basofilos	0	%	0 - 1
Banda Neutrof.	0	/ul	0 - 300	Banda Neutrof	0	%	0 - 3
Anotaciones serie blanca							
Linfocitosis relativa							
BIOQUÍMICA SANGUÍNEA							
Analito	Resultado	Unidades	Valor de referencia				
Alanino Aminot SGPT / ALT	24.00	U/L	21 - 102				
Creatinina	0.82	mg/dl	0,5-1,5				

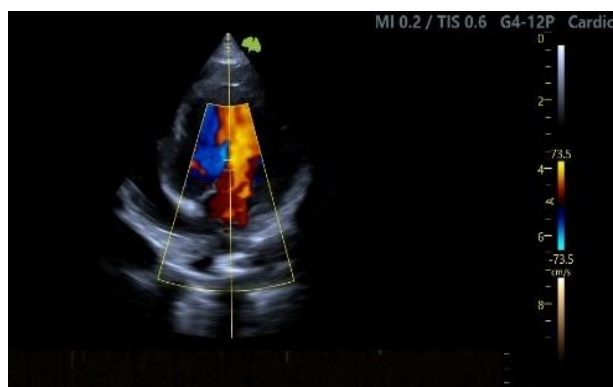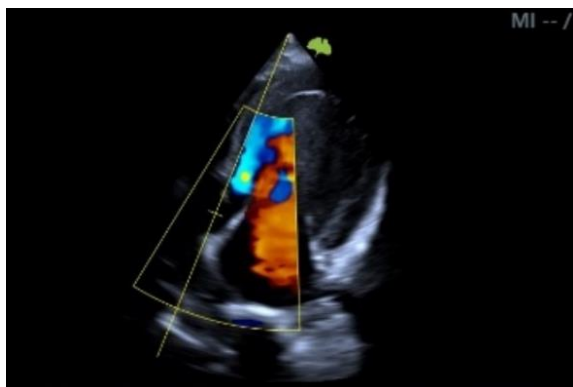
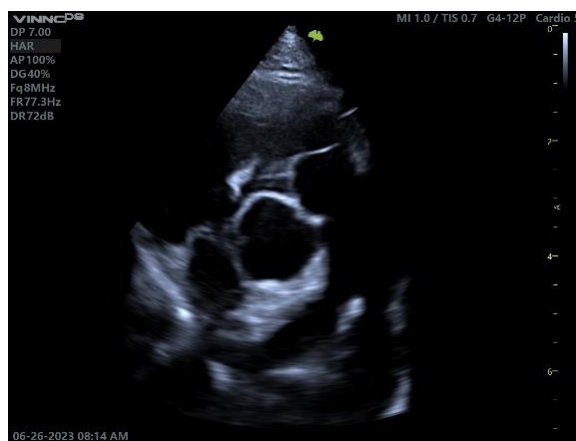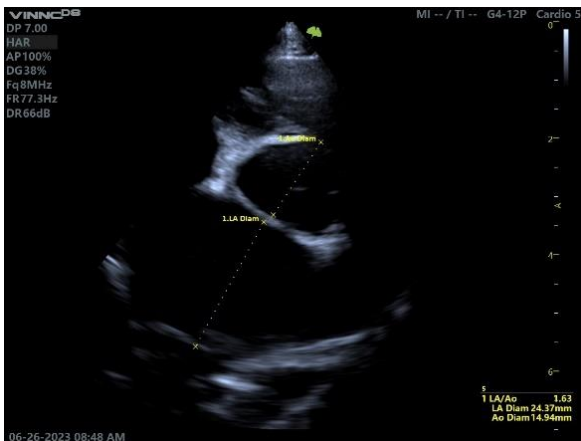Fuente: Resultado de Hemoleucograma, Bios laboratorio Veterinario.

Se realizó la ecocardiografía, la paciente se posicionó en decúbito lateral derecho e izquierdo donde se encontraron diferentes hallazgos ecocardiográficos (Ilustración 5), los cuales incluyen:

- ✓ Ritmo: sinusal.
- ✓ Ventana acústica: Adecuada.
- ✓ Pericardio: Conservado, sin presencia de efusión pericárdica ni masas a nivel de pericardio.
- ✓ Ventrículo izquierdo: Hipertrofia excéntrica marcada por sobrecarga de volumen.
- ✓ Ventrículo derecho: Conservado.
- ✓ Relación AI/AO: Aumentada levemente con riesgo mínimo de edema pulmonar cardiogénico.
- ✓ Válvula mitral: Valvas delgadas con falla en cierre valvular, sin insuficiencia valvular.

- ✓ Válvula tricúspide: Conservada.
- ✓ Válvula aortica: Conservada.

Ilustración 5. Ecocardiografía



Fuente: Ecografía propiedad del área de 27Cardiología Veterinaria Centro de Veterinaria Y Zootecnia-Universidad CES.

Posteriormente al examen de ecocardiografía se determina la presencia de un ducto arterioso persistente de izquierda a derecha, de 0.3 a 0.4 cm aproximadamente.

Diagnóstico definitivo

- I. Ducto arterioso persistente de izquierda a derecha.

2.3 Plan terapéutico

El plan terapéutico previo a la cirugía

Teniendo en cuenta que la paciente debía ser intervenida quirúrgicamente y que debía encontrarse hemodinámicamente estable, se formuló una prescripción médica hasta tener fecha exacta de la cirugía.

- I. Furosemida. Tabletas 40 mg. (Dosis empleada 2 mg/Kg)

Administrar vía oral $\frac{1}{4}$ de tableta cada 12 horas por tiempo indefinido.

- II. Sildenafil o lysto. Spray 18,3 mg. (Dosis empleada 3 mg/kg)

Administrar vía oral 0,5 ml cada 12 horas por tiempo indefinido.

Se recomienda realizar corrección quirúrgica lo antes posible.

2.4 Tratamiento quirúrgico

La intervención quirúrgica fue realizada aproximadamente 2 meses después de iniciar la fórmula médica, exactamente el día 28 de agosto de 2023.

Premedicación e inducción anestésica

Se tomaron presiones del paciente previo a la cirugía para asegurar que la paciente se encontrara estable.

- ✓ Presión sistólica: 115 mmHg

- ✓ Presión diastólica: 67 mmHg
- ✓ PAM: 77 mmHg
- ✓ FC: 120 Lpm.

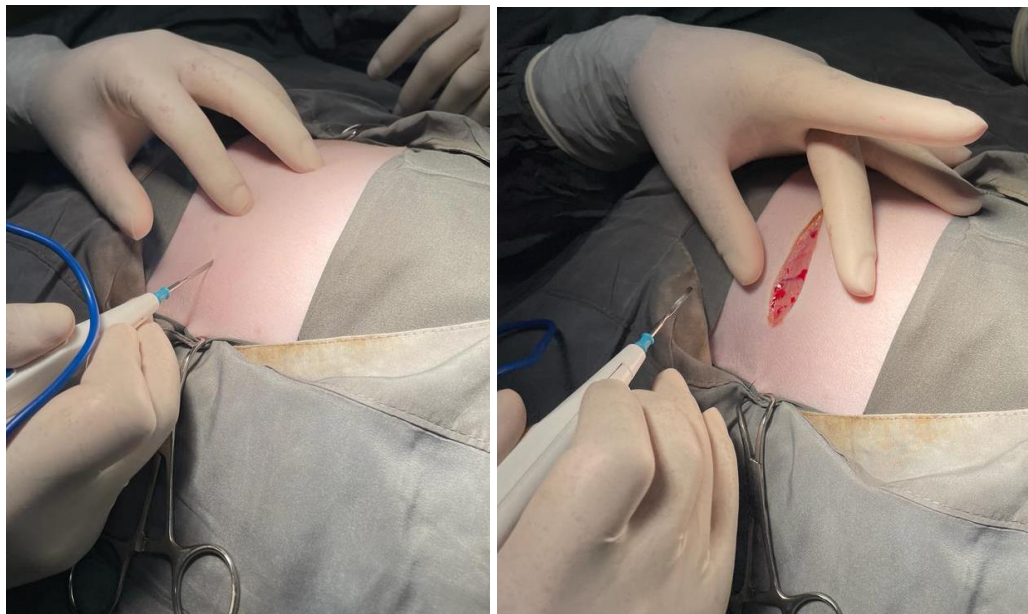
La paciente se estableció como riesgo anestésico ASA III

Se realizó premedicación con butorfanol a 0,2 mg/kg, se indujo a anestesia con Propofol a 3 mg/kg y se realizó el mantenimiento anestésico con Isoflurano 1,5 CAM

1. Técnica quirúrgica.

Se incidió con electrobisturí la piel a nivel de tórax izquierdo en el espacio intercostal número cuatro, paralelamente a las costillas (Ilustración 6).

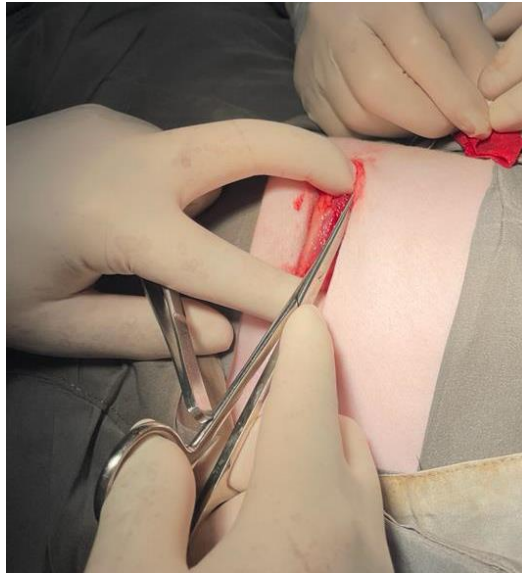
Ilustración 6. Posicionamiento del paciente en decúbito lateral derecho



Fuente: Clínica veterinaria Animal Hospital

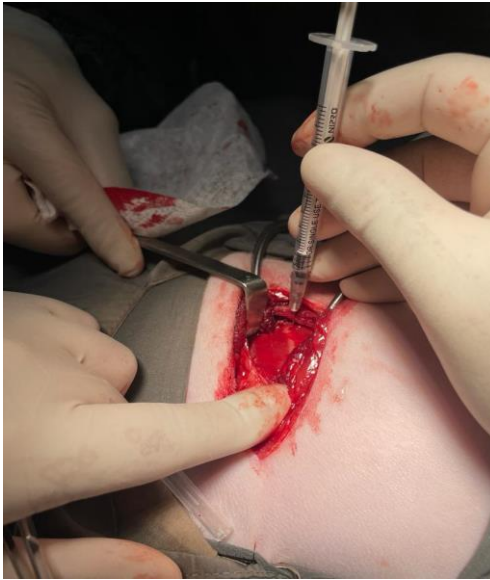
Se realizó disección del tejido subcutáneo y los músculos dorsal ancho, serrato, escaleno e intercostales externos (Ilustración 7).

Ilustración 7. Incisión con electrobisturí del 4 espacio intercostal y disección de músculos



Fuente: Clínica veterinaria Animal Hospital

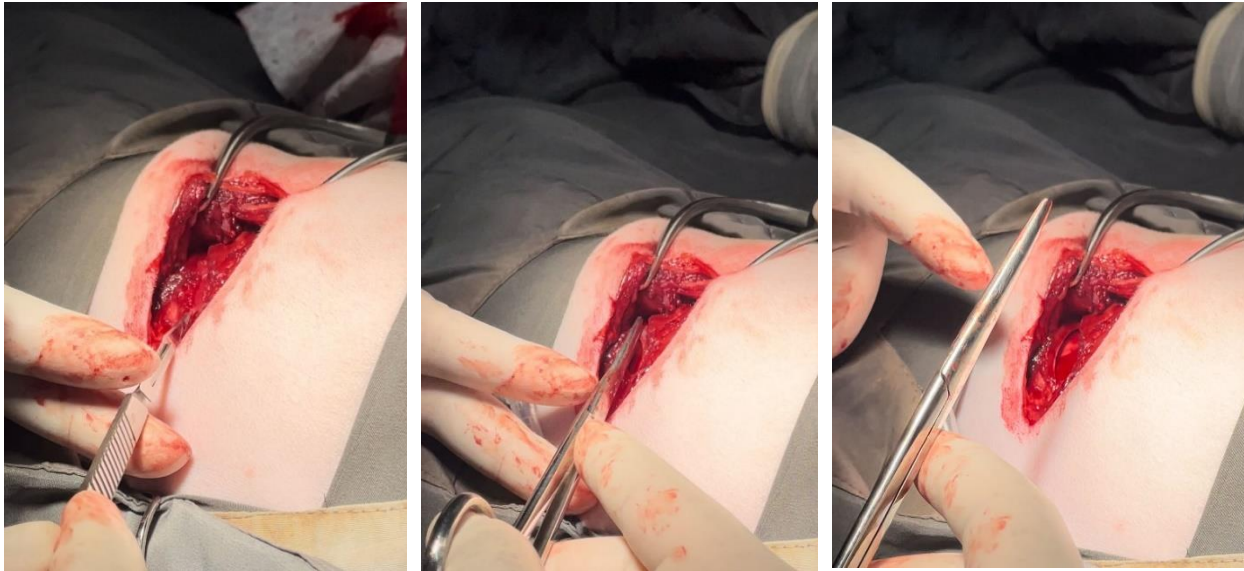
Se instaló el separador autoestático Gelpi para una mejor visualización, se realizó bloqueo anestésico a nivel de espacios intercostales 3,4,5,6 y 7 específicamente en los músculos intercostales internos, utilizando lidocaína inyetable a 0,1 ml/kg, posteriormente se realizó disección de los músculos intercostales internos.(Ilustración 8).

Ilustración 8. Bloqueo Anestésico

Fuente: Clínica veterinaria Animal Hospital

Se realiza disección de los músculos hasta hallar la pleura, la cual se incidió con bisturí en frío, y se realizó disección roma para evitar la laceración de pulmón, el cual fue desplazado hacia dorsal para una mejor visualización del pericardio (Ilustración 9).

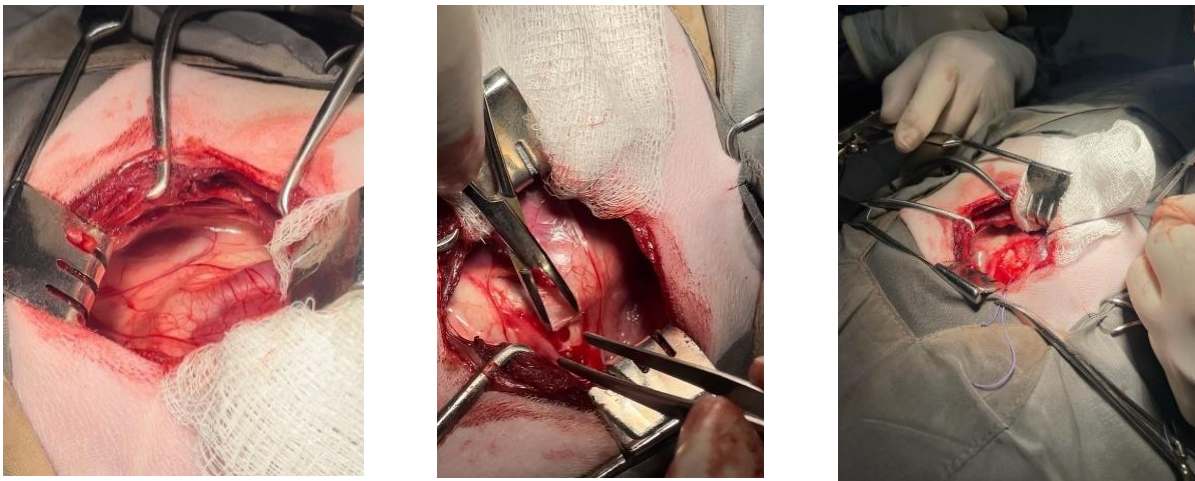
Ilustración 9. Corte y disección de los músculos



Fuente: Clínica veterinaria Animal Hospital

Se incide el pericardio sobre el tronco pulmonar. El nervio vago y el frénico se aislaron del campo quirúrgico con el fin de evitar la lesión de estos y se colocan puntos de reparo para mayor facilidad de manipulación de los tejidos (Ilustración 10).

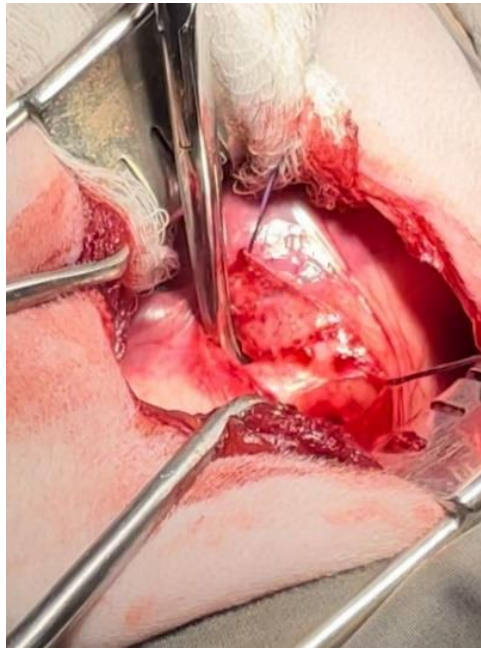
Ilustración10. Incisión del pericardio sobre el tronco pulmonar



Fuente: Clínica veterinaria Animal Hospital

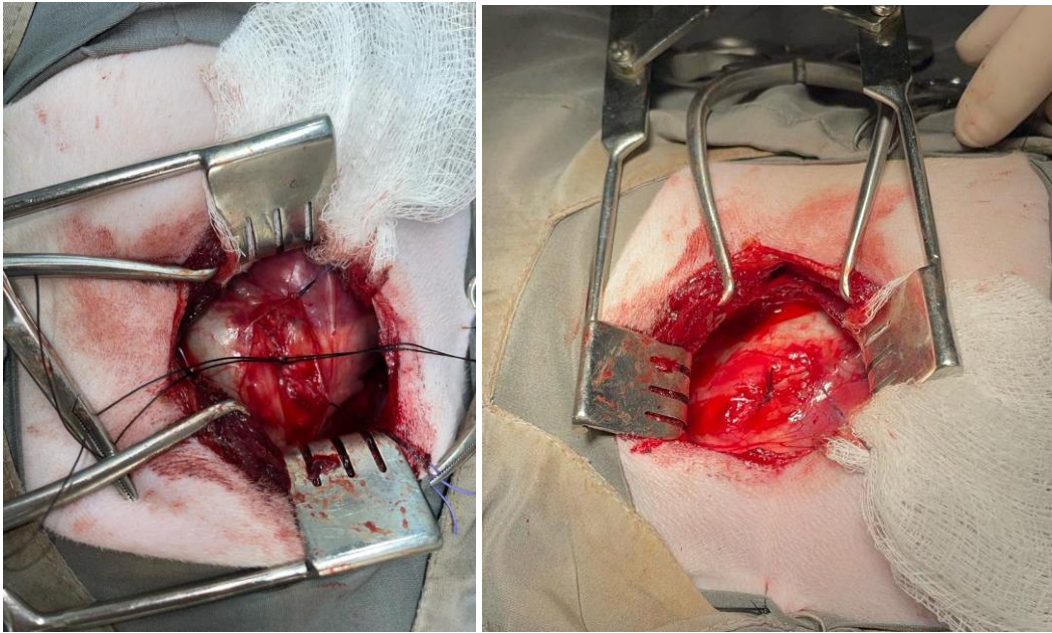
Se ubico el ducto arterioso persistente entre la arteria pulmonar y la arteria aorta descendente, se realizó la disección del ducto hasta separarlo del tejido circundante (ilustración 11).

Ilustración 11. Ubicación del ducto arterioso y disección de tejido



Fuente: Clínica veterinaria Animal Hospital

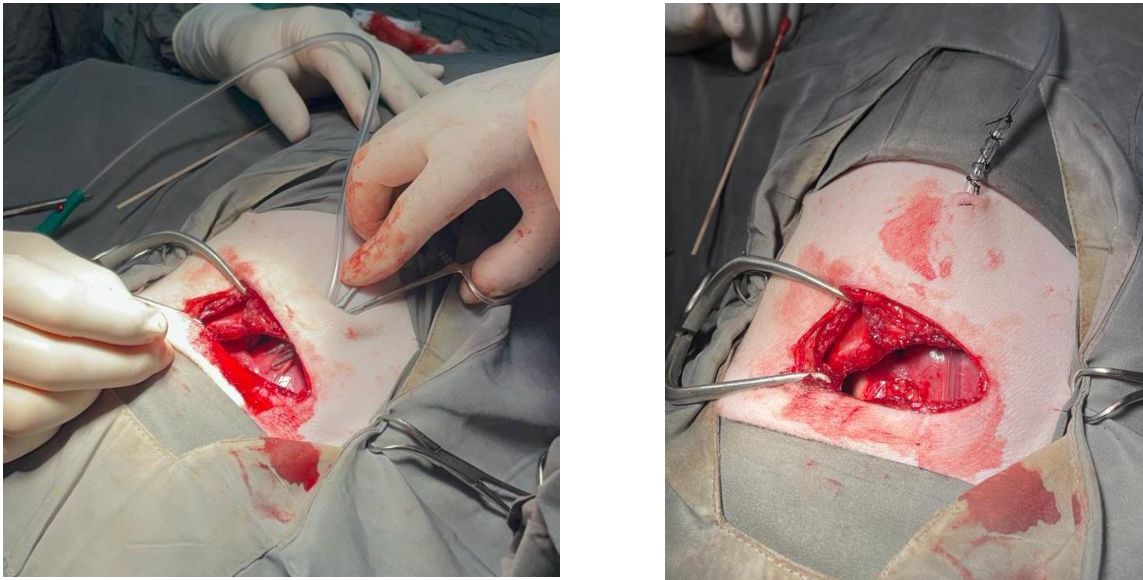
Medialmente al ducto se introdujo de forma doble la sutura de seda 2-0 no absorbible, se realizó doble ligadura sobre el vaso, lo más separado entre sí (Ilustración 12).

Ilustración 12. Suturas quirúrgicas

Fuente: Clínica veterinaria Animal Hospital

Se realizó la colocación de tubo a tórax, se incide en el octavo espacio intercostal, a través del tejido subcutáneo y el músculo dorsal ancho, se utilizó una pinza hemostática sujetando la sonda número 14, la cual se fija con sutura nylon 3-0. (Ilustración 13).

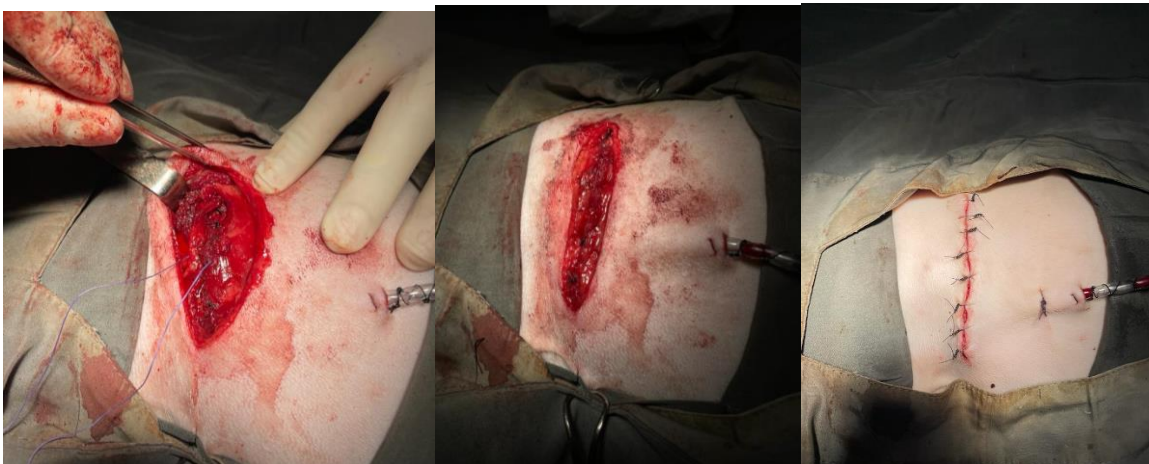Ilustración 13. Colocación del tubo a tórax



Fuente: Clínica veterinaria Animal Hospital

Se verificó la ausencia de sangrados significativos y se realizó el cierre de la parrilla costa, músculos y tejidos subcutáneos con sutura vycril poliglactina 910 de 2-0 absorbible y se suturó la piel con Nylon 3-0 no absorbible. (Ilustración 14).

Ilustración 14. Cierre de parrilla costal y sutura de músculos, tejido subcutáneo y piel



Fuente: Clínica veterinaria Animal Hospital

Evolución postquirúrgica

La paciente no presentó inconvenientes postquirúrgicas , ni en la recuperación de la anestesia , se decide mantener en hospitalización.

Plan terapéutico postquirúrgico incluyo la analgesia intravenosa, se suministró Hidromorfona (0,08 mg/kg/QID), Dipirona (22 mg/kg/TID) y Pregabalina (3 mg/kg/BID), se administró via intravenosa Omeprazol como protector gástrico (1 mg/kg/SID), Meloxicam vía intravenosa (0.2 mg/kg) como antiinflamatorio y Cefalotina vía intravenosa (25 mg/kg) como antibiótico, posteriormente a dos días, la paciente se encontraba estable y fue dada de alta, realizando una formula médica oral

Formula de alta medica

- I. Esomeprazol (Humano) (Tabletas de 20 mg). (Dosis 1 mg/kg)

Administrar vía oral ½ tableta cada 12 horas durante 8 días en ayunas.

- II. Cefalexina (Veterinario) (Tabletas de 500 mg).). (Dosis 25 mg/kg)

Administrar vía oral ¼ de tableta cada 12 horas durante 7 días con estómago lleno.

- III. Meloxicam (Veterinario) (Gotas 0,15%)). (Dosis 0,1 mg/kg)

Administrar vía oral 5 gotas cada 24 horas durante 2 días.

- IV. Dipirona (Humano) (Tabletas de 500 mg).). (Dosis 22 mg/kg)

Administrar vía oral ¼ de tableta cada 12 horas durante 5 días con estómago lleno.

V. Pregabalina (Humano) (Suspensión)). (Dosis 4 mg/kg)

Administrar vía oral 0,5 ml cada 12 horas durante 8 días con estómago lleno

VI. Ciclorac (Spray)

Realizar limpieza de la herida cada 8 horas durante 10 días retirando costras.

A los 12 días la paciente regresó para realizar el retiro de puntos, al examen clínico no presentó ni soplo cardiaco, ni alteraciones a la auscultación cardiopulmonar, todas las constantes fisiológicas se encontraban dentro del rango y la herida quirúrgica se observaba sana, sin costras ni signos de inflamación, por lo que se procedió a retirar la sutura. La paciente mejoró rápidamente y se encuentra estable para continuar con su vida cotidiana.

Discusión

La presentación del ducto arterioso persistente (DAP) en caninos es una patología de importancia médica, sus altas tasas de mortalidad en ausencia de tratamiento médico-quirúrgico, con un mal pronóstico, como mencionaron Domenech y Manubens (2012) algunas de las razas más afectadas son el Pastor Alemán, el Collie, el Yorkshire, el maltés y el Caniche, en el caso clínico expuesto la raza afectada fue diferente a la reportada por la literatura, siendo un Pomerania el paciente, esta situación puede indicar que otras razas también la pueden padecer.

Según Eyster et, al., (1976). El electrocardiograma nos brinda información de que tan avanzada se encuentra la patología, si nos muestra fibrilación auricular, indica un cambio tardío de la enfermedad que conlleva a un mal pronóstico en el paciente, por ello es importante realizar varios exámenes al diagnosticar el ducto arterioso persistente, sin embargo, en el presente caso no se realizó el electrocardiograma, solamente con la ecocardiografía se diagnosticó la enfermedad.

Como lo especifica Snyder (2015) el uso de opioides es recomendado previo y durante la cirugía, al ser una intervención quirúrgica muy dolorosa e invasiva, tal como se realizó en el caso clínico a nivel analgésico se empleó butorfanol, un opioide sintético, el cual generó que la paciente disminuyera los picos de dolor y que la cirugía fuera más segura.

En la terapéutica preanestésica, tal como lo describió Broaddus & Tillson (2010) está indicado suministrar furosemida 48 horas previo a la cirugía si el paciente a intervenir

quirúrgicamente presenta un signo clínico como edema pulmonar; la paciente del caso clínico presentó un leve edema pulmonar por lo que se le incluyó en su fórmula médica el medicamento furosemida por un tiempo indefinido, hasta realizar la ligadura quirúrgica.

Respecto a la técnica quirúrgica de corrección, Según lo descrito por Broaddus & Tillson (2010) la ligadura quirúrgica presenta mayor eficacia en pacientes entre 8 a 16 semanas de vida, sin embargo, la cirugía expuesta en el caso clínico fue muy exitosa y la paciente pudo continuar su vida con normalidad, a pesar de que presentaba más de 1 año de vida cuando se realizó la intervención quirúrgica.

Conclusiones

La presentación del ducto arterioso persistente (DAP) en caninos es una patología de importancia médica, para llegar a un diagnóstico certero de la enfermedad, es muy importante realizar una correcta anamnesis además del examen clínico completo, esto con el fin de evaluar los signos clínicos que presenta el paciente y relacionarlos con el curso de la patología de ducto arterioso persistente y realizar rápidamente el tratamiento adecuado según el caso.

La anamnesis y el examen clínico completo pueden dar un acercamiento al diagnóstico de la enfermedad, pero el método diagnóstico más acertado para el diagnóstico de ducto arterioso persistente es la ecocardiografía con Doppler.

La intervención quirúrgica es sumamente importante para la correcta evolución del paciente, para evitar complicaciones de la patología, y que el individuo que padece la enfermedad pueda continuar su vida con normalidad, teniendo en cuenta que es importante realizar un seguimiento del paciente.

Referencias

- Broaddus, D.D & Tillson, D. M. (2010). *Revista Compendium. CE Article: Patent Ductus Arteriosus in Dogs*. https://vetfolio-vetstreet.s3.amazonaws.com/mmah/06/b386719f2a4282afa144b8772e77fd/filePV0910_broaddus_CE.pdf
- Buchanan J.W. (2001). (p 7) *Patent Ductus Arteriosus Morphology, Pathogenesis, Types and Treatment*. Tomado de la revista *Journal of Veterinary Cardiology*, Vol.3, No. 1, May 2001. https://www.researchgate.net/profile/James-Buchanan-2/publication/22405620_Morphology_of_the_ductus_arteriosus_in_fetal_and_neonatal_dogs_genetically_predisposed_to_patent_ductus_arteriosus/links/5a86e09daca272017e5a70da/Morphology-of-the-ductus-arteriosus-in-fetal-and-neonatal-dogs-genetically-predisposed-to-patent-ductus-arteriosus.pdf
- Buchanan J.W. (2001). (pp 11 - 12) *Patent Ductus Arteriosus Morphology, Pathogenesis, Types and Treatment*. Tomado de la revista *Journal of Veterinary Cardiology*, Vol.3, No. 1, May 2001.
- Bureau, S., Monnet, E. y Orton, EC (2005). *Evaluación de la tasa de supervivencia y los indicadores pronósticos para el tratamiento quirúrgico del conducto arterioso permeable de izquierda*

a derecha en perros: 52 casos (1995-2003). Revista de la Asociación Estadounidense de Medicina Veterinaria.

<https://avmajournals.avma.org/view/journals/javma/227/11/javma.2005.227.1794.xml>

Domenech, O. & Manubens, J. (2007-2012) AVEPA. *Formación Continuada 2007/2012*.

Persistencia Del Conducto Arterioso Persistente.

https://avepa.org/pdf/proceedings/Medicina%20Cardiorrespiratoria_Avanzado.pdf

Dunn, 1999; Stanley et al., 2003; Farrow, 2003 *Patent Ductus Arteriosus Morphology, Pathogenesis, Types and Treatment*, James W. Buchanan

Eyster, G.E., Eyster, J.T., Cords, G.D., Johnston, J. (1976). *Patent ductus arteriosus in the dog: characteristics of occurrence and results of surgery in one hundred consecutive cases*. J Am Vet Med Assoc. 1976 Mar 1;168(5):435-8. PMID: 1254517

Eyster, G.E. (2007) Patent ductus arteriosus; is surgery passe? Proc Am Coll Vet Surg.

<https://vetfolio->

vetstreet.s3.amazonaws.com/mmah/06/b386719f2a4282afa144b8772e77fd/filePV0910_broadus_CE.pdf

Fossum, T. W. (1999). *Cirugía en pequeños animales*. Ciudad Autónoma de Buenos Aires, Argentina: Inter-Médica.

Fossum, (2009). Referenciado en el Trabajo de grado: Tratamiento Quirúrgico de ducto arterioso persistente en pastor alemán de 3 meses de edad. Sanabria, A. S. J. & Reyes R. A. (2016) Universidad de Ciencias Aplicadas y Ambientales U.D.C.A.

Oliveira et al., (2011) Oliveira, P.; Domenech, O.; Silva, J.; Vannini, S.; Bussadori, R.; Bussadori, C. *Retrospective review of congenital heart disease in 976 dogs. J Vet Intern Med.*
Persistencia del conducto arterioso en caninos: evaluación retrospectiva de 88 casos (2014 - 2018). version On-line ISSN 1668-3498.
http://www.scielo.org.ar/scielo.php?script=sci_arttext&pid=S1668-34982019000200004

Oyama, MA y Sisson, DD (2001). Evaluación de cardiopatías congénitas caninas mediante un algoritmo ecocardiográfico. Revista de la Asociación Estadounidense de Hospitales de Animales, 37 (6), 519-535.

Richard W. Nelson, C. Guillermo Couto. (2000) *Manual de Medicina Interna de Pequeños Animales.* Elsevier España. Sexta Edición. Publicado por Arrangement with Elsevier Inc.

Snyder, L. (2015) *Canine and Feline Anesthesia and Co-Existing Disease.* Oxford. Blackwell.