Reporte de caso: Enterocolitis parasitaria en un potro criollo colombiano de 3 meses de edad

Trabajo de grado para optar por el título de Medico veterinario

Natalia Cardenas Castaño

Asesor

Lina Maria Salazar Torres

MVZ, Esp, MSc

Corporación Universitaria Lasallista

Facultad de Ciencias Administrativas y Agropecuarias

Medicina Veterinaria

Caldas, Antioquia

2026

Resumen

La enterocolitis es una de las principales causas de enfermedad gastrointestinal en potros durante los primeros meses de vida, debido a la susceptibilidad del tracto gastrointestinal frente a agentes infecciosos. Su etiología incluye múltiples factores y abarca bacterias, virus, parásitos gastrointestinales y otros factores como lo es el estrés y las alteraciones de la microbiota intestinal (Reed et al., 2018; Uzal et al., 2022). Entre estas causas, los agentes infecciosos representan un gran problema, pudiendo ocasionar diarrea, pérdida de condición corporal, alteraciones digestivas e inflamación intestinal cuando las cargas bacterianas, parasitarias o virales son elevadas. (Nielsen et al., 2018).

El presente trabajo tiene como objetivo reportar el caso clínico de un potro Criollo Colombiano de tres meses de edad con un diagnóstico presuntivo de enterocolitis parasitaria, exponiendo los signos clínicos observados, evaluando los métodos diagnósticos empleados y analizando las alternativas terapéuticas descritas en la literatura. El paciente ingresó a consulta por presentar signos como diarrea, depresión, deshidratación, hipomotilidad intestinal. En la evaluación clínica se realizó examen físico, perfil bioquímico, hemograma, hemogasometría, ecografía abdominal y torácica, mediante estas herramientas se evidenció diferentes alteraciones compatibles con un proceso inflamatorio tanto gastrointestinal como respiratorio. La evaluación ultrasonográfica mostró engrosamiento de las paredes de las asas del intestino delgado y una irregularidad de la pared del colon, sin embargo, no hay ninguna evidencia ecográfica de formas parasitarias como se reportó en la evaluación en campo, también hay presencia de un absceso pulmonar en el hemitórax izquierdo, irregularidad pleural, además de colas de cometa y líneas B. El análisis de gases sanguíneos y electrolitos reveló alteraciones como acidosis metabólica por un déficit de base de -18 mmol/L y una disminución del bicarbonato a 10,3 mmol/L, tambien se evidencia una hiponatremia (130 mmol/L), hipokalemia (2,0 mmol/L) e hipercloremia (115 mmol/L). Por el lado del hemograma se evidenció leucocitosis (15.190 células/µL) con neutrofilia (12.000 células/µL), hallazgos compatibles con un proceso inflamatorio y/o infeccioso activo. El perfil bioquímico reveló hipertrigliceridemia (319 mg/dL), hallazgo característico de un balance energético negativo

y alteraciones metabólicas secundarias. Con estos hallazgos no se establece inmediatamente un diagnóstico definitivo, pero da paso a un diagnóstico presuntivo de enterocolitis bacteriana.

Con estos hallazgos como base, se instauró un tratamiento dirigido a el control del proceso infeccioso e inflamatorio, el manejo de la endotoxemia, la corrección de las alteraciones hidroelectrolíticas y ácido-base, antimicrobianos asociado a los abscesos pulmonares, la enterocolitis y la tromboflebitis séptica que adicionalmente presentaba. Además, se llevo a cabo la terapia de soporte mediante fluidoterapia buscando mantener la perfusión tisular, con el propósito de prevenir la progresión y favorecer la recuperación temprana del paciente. Durante la hospitalización se evidenció una mejoría gradual de los signos clínicos, con disminución de la diarrea, recuperación del estado general y evolución favorable.

Palabras clave: enterocolitis bacteriana, potro, Criollo Colombiano, inflamación, diarrea, diagnóstico, tratamiento, medicina equina.

Abstract

Enterocolitis is one of the main causes of gastrointestinal disease in foals during the first months of life, due to the susceptibility of the gastrointestinal tract to infectious agents. Its etiology includes multiple factors and encompasses bacteria, viruses, gastrointestinal parasites, and other factors such as stress and alterations in the intestinal microbiota (Reed et al., 2018; Uzal et al., 2022). Among these causes, infectious agents represent a major problem, potentially causing diarrhea, loss of body condition, digestive disturbances, and intestinal inflammation when bacterial, parasitic, or viral loads are high (Nielsen et al., 2018).

This paper aims to report the clinical case of a three-month-old Colombian Criollo foal with a presumptive diagnosis of parasitic enterocolitis, describing the clinical signs observed, evaluating the diagnostic methods used, and analyzing the therapeutic alternatives described in the literature. The patient was admitted for consultation presenting with symptoms such as diarrhea, depression, dehydration, and intestinal hypomotility. The clinical evaluation included a complete physical examination, biochemical profile, complete blood count, blood gas analysis, and abdominal and thoracic ultrasound. These tests revealed various abnormalities consistent with an inflammatory process affecting both the gastrointestinal and respiratory systems. Ultrasonographic evaluation showed thickening of the walls of the small bowel loops and an irregularity of the colon wall; however, there was no sonographic evidence of parasitic forms as reported in the field evaluation. There was also a pulmonary abscess in the left hemithorax, pleural irregularity, as well as comet tails and B lines. Blood gas and electrolyte analysis revealed metabolic acidosis characterized by a base deficit of -18 mmol/L and a decrease in bicarbonate to 10.3 mmol/L, accompanied by hyponatremia (130 mmol/L), hypokalemia (2.0 mmol/L), and hyperchloremia (115 mmol/L).

The blood count showed leukocytosis (15,190 cells/µL) with neutrophilia (12,000 cells/µL), findings consistent with an active inflammatory or infectious process. The biochemical profile revealed hypertriglyceridemia (319 mg/dL), a finding representative of a negative energy balance and secondary metabolic alterations. These findings do not immediately establish a definitive diagnosis, but they do lead to a presumptive diagnosis of bacterial enterocolitis.

Based on these findings, treatment was initiated to control the infectious and inflammatory process, manage endotoxemia, correct electrolyte and acid-base imbalances, and administer antimicrobials associated with the lung abscesses, bacterial enterocolitis, and septic thrombophlebitis. In addition, supportive therapy was provided through fluid resuscitation to maintain tissue perfusion, prevent disease progression, and promote the patient's early recovery.During hospitalization, a gradual improvement in clinical signs was observed, with a decrease in diarrhea, recovery of the horse's overall condition, and a favorable evolution.

Keywords: bacterial enterocolitis, foal, Colombian Criollo, inflammation, diarrhea, diagnosis, treatment, equine medicine.

Tabla de contenido

Resumen 2
Abstract 4
Introducción 8
Planteamiento del problema 10
Justificación 12
Objetivos 13
Objetivo general 13
Objetivos específicos 13
Marco teórico 14
Fisiopatología 15
Hallazgos clínicos 17
Diagnóstico 18
Tratamiento 20
Manejo nutricional y restablecimiento de la microbiota intestinal 24
Control y prevención 27
Reporte de caso clínico 28
Día 1 (6 de febrero de 2026) 28
Detalles del examen clínico 29
Lista maestra: 29
Plan terapéutico: 35
FECHA 37
Día 2 (7 de febrero de 2026) 37
Día 3 (8 de febrero de 2026) 38
Día 4 (9de febrero de 2026) 38
Día 5 (10 de febrero de 2026) 39
Día 6 (11 de febrero de 2026) 40
Día 7 (12 de febrero de 2026) 40
Día 8 (13 de febrero de 2026) 40

Día 9 (14 de febrero de 2026) 41
Día 10 (15 de febrero de 2026) 41
Día 11 (16 de febrero de 2026) 41
Día 12 (17 de febrero de 2026) 41
Día 13 (18 de febrero de 2026) 41
Discusión 49
Conclusiones 52
Referencias 54

Introducción

Las enfermedades inflamatorias del tracto gastrointestinal de los equinos incluyen una gran variedad de trastornos que a pesar de los numerosos avances en los hallazgos y la terapia, siguen siendo una causa importante de morbilidad y mortalidad en los caballos.La enterocolitis hace parte de estos trastornos y aún más en los casos que se presenta durante los primeros meses de vida, esta patología constituye una de las de mayor importancia clínica debido a su frecuencia de presentación, su rápida progresión hacia cuadros de endotoxemia y septicemia, el impacto que genera sobre la supervivencia y las pérdidas económicas. (Reed et al., 2018; Smith, 2020). Durante el primer año de vida, la exposición de los potros a parásitos gastrointestinales alcanza prevalencias superiores al 70 % en algunas poblaciones, lo que convierte al parasitismo en un factor de gran relevancia clínica como causa de enterocolitis en esta etapa del desarrollo. (Nielsen et al., 2018).

Esta patología es de etiología multifactorial, en la que los parásitos constituyen solo uno de los muchos factores implicados . Entre los microorganismos más importantes se encuentran bacterias como *Salmonella enterica*, *Clostridium perfringens* y *Clostridioides difficile*, además de virus como el rotavirus equino, reconocidos por su capacidad para producir inflamación intestinal, diarrea severa y compromiso sistémico.

También existen múltiples factores no infecciosos que favorecen la aparición de la enfermedad como los cambios en la alimentación, la administración de antimicrobianos y las alteraciones del microbiota intestinal. La interacción entre estos factores determina la presentación clínica, la gravedad del cuadro clínico y el pronóstico de los pacientes (Reed et al., 2018; Uzal et al., 2022). La similitud entre las diferentes etiologías dificulta determinar un diagnóstico temprano y la capacidad de instaurar de un tratamiento específico. Además, el incremento actual de la resistencia antimicrobiana ha generado la necesidad de justificar el uso de antibióticos, priorizando la selección terapéutica basada en la identificación del agente causal y en pruebas de susceptibilidad.

Desde el punto de vista clínico y productivo, la enterocolitis puede ocasionar importantes pérdidas económicas asociadas a la mortalidad, los costos de hospitalización y tratamiento intensivo, así como la disminución del rendimiento deportivo y reproductivo de los animales. Por lo que este trabajo busca abordar la información científica disponible sobre la enterocolitis en potros, discutiendo su etiología, fisiopatología, manifestaciones clínicas, métodos diagnósticos y diversas alternativas terapéuticas, con especial mención a los agentes bacterianos, virales y parasitarios de mayor predisposición clínica, para así mejorar el pronóstico de los pacientes, fortalecer las medidas de prevención y la toma más consciente de decisiones en la medicina equina.

Planteamiento del problema

La presentación clínica de la enterocolitis en equinos suele ser muy similar independientemente del agente etiológico causal, manifestándose con diarrea, depresión, deshidratación, fiebre, hipomotilidad intestinal, dolor abdominal y alteraciones sistémicas, lo que dificulta en gran manera establecer un diagnóstico etiológico sin una evaluación clínica más completa.

Uno de los mayores retos en el abordaje de esta patología se basa en la dificultad para obtener un diagnóstico rápido y preciso del agente etiológico. Aunque en la actualidad hay gran variedad de herramientas diagnósticas, su disponibilidad continúa siendo limitada en muchos casos, indiscutiblemente la mayoría de casos son en la práctica en campo o en regiones con recursos mas limitados. Incluso cuando estas pruebas están disponibles, el tiempo necesario para obtener los resultados puede retrasar la instauración de una terapia específica, obligando al clínico a tomar decisiones terapéuticas con información incompleta. (Reed et al., 2018 ; Costa , 2021).

La principal consecuencia de esta limitación diagnóstica es que el tratamiento inicial suele instaurarse de manera empírica, esto ocurre incluso con la administración de antimicrobianos. Debido a que no es posible identificar de forma inmediata el agente etiológico y su susceptibilidad, se ha vuelto una practica común administrar antibióticos de amplio espectro basándose únicamente en la sospecha clínica. Aunque esta practica puede estar justificada en pacientes con un compromiso sistémico severo o sospecha de septicemia, también existe el riesgo de utilizar antimicrobianos innecesarios o poco eficaces frente al microorganismo responsable . (Weese et al., 2019; Reed et al., 2018).

El uso empírico de antimicrobianos representa actualmente una de las principales preocupaciones en la medicina veterinaria ya que se asocia directamente con la resistencia antimicrobiana. La administración indiscriminada de antibióticos facilita la selección de cepas bacterianas resistentes, perjudica la eficacia de futuros tratamientos y puede producir alteraciones

adicionales sobre la microbiota intestinal, agravando el cuadro clínico . Por esta razón la literatura recomienda que la terapia antimicrobiana se base en la identificación del agente etiológico y en pruebas de susceptibilidad bacteriana como lo es el antibiograma. (World Organisation for Animal Health [WOAH], 2023; Weese et al., 2019).

El caso clínico descrito en este trabajo permite evidenciar esta situación problemática. Aunque el paciente presentó hallazgos compatibles con un proceso inflamatorio gastrointestinal de posible origen infeccioso, no se logró establecer un diagnóstico etiológico definitivo durante su hospitalización debido a la falta de pruebas específicas como coprocultivo, coproparasitológico, PCR, ELISA y antibiograma. Por lo tanto, el tratamiento antimicrobiano tuvó que instaurarse de manera empírica, considerando simultáneamente la presencia de enterocolitis, abscesos pulmonares y tromboflebitis séptica. Aunque el paciente mostró una evolución clínica favorable, la ausencia de este diagnóstico dificultó la confirmación sobre si los antimicrobianos usados eran los adecuados para el agente especifico, lo cual representa un obstaculo tanto desde la perspectiva del diagnóstico como terapéutico.

En numerosas ocasiones aún se toman decisiones terapéuticas que se basan en la experiencia clínica y en diagnósticos presuntivos ya sea por las limitaciones económicas, logísticas o de disponibilidad tecnológica. Este reporte de caso procura aportar evidencia acerca de la importancia de incorporar métodos diagnósticos específicos dentro del plan diagnóstico de pacientes con enterocolitis, con el fin de mejorar la atención médica y potenciar la respuesta clínica.

Justificación

La enterocolitis representa un proceso inflamatorio que compromete tanto el intestino delgado como el colon. Su importancia clínica radica en la rápida evolución que puede presentar hacia cuadros de deshidratación, desequilibrios electrolíticos, alteraciones ácido-base, endotoxemia, septicemia y falla multiorgánica en casos severos, estas alteraciones aumentan significativamente el riesgo de mortalidad cuando no se determina un diagnóstico y se instaura un tratamiento oportuno. (Reed et al., 2018). Esta patología representa un importante desafío diagnóstico por la similitud e inespecificidad de sus signos clínicos. (Uzal et al., 2022).

El presente trabajo es relevante académicamente ya que presenta información detallada de un caso de enterocolitis en un potro Criollo Colombiano, uniendo la información clínica del paciente con la evidencia científica actual sobre la enfermedad, descripción de los signos clínicos, las ayudad diagnósticas, el tratamiento de elección y la evolución del paciente , representa un aporte para la literatura veterinaria, ofreciendo una mejor comprensión de esta patología y proporcionando información útil para el abordaje de casos similares.

Desde el ámbito profesional, este estudio confirma la necesidad de instaurar planes diagnósticos integrales que incluyan la evaluación clínica completa y orientada a las necesidades del paciente, específicamente herramientas para la identificación de agentes etiológicos. También, resalta la importancia de apoyar conjuntamente con un tratamiento intensivo especializado para su caso y así como programas estratégicos de control de uso responsable de antimicrobianos.

Objetivos

Objetivo general

Reportar el caso de un potro criollo colombiano de 3 meses de edad con enterocolitis parasitaria describiendo los diversos signos clínicos, evaluar los métodos diagnósticos y las alternativas terapéuticas descritas en la literatura.

Objetivos específicos

- Revisar el tratamiento instaurado y su asociación con la evolución clínica del paciente teniendo en consideración el manejo de la infección intestinal y su relación con la restauración del equilibrio intestinal.

- Reportar los factores de riesgo asociados a la enterocolitis parasitaria en potros y las alternativas de manejo para prevenirlas.

- Describir los métodos diagnósticos y pruebas complementarias fundamentales para confirmar como diagnóstico definitivo esta patología.

Marco teórico

La enterocolitis se describe como un proceso inflamatorio que compromete tanto el intestino delgado como el colon. Esta afección produce alteraciones en la mucosa intestinal y en la función normal del tracto digestivo, provocando diarrea, alteraciones en la absorción de nutrientes, pérdida de líquidos y electrolitos, endotoxemia y, en casos severos, shock y muerte. (Uzal et al., 2022)

Etiología

La enterocolitis se origina frecuentemente por causas no infecciosas o infecciosas ya sean bacterianas, virales o parasitarias.

Tabla 1

Causas comunes de enterocolitis

CAUSAS INFECCIOSAS	CAUSAS NO INFECCIOSAS
Salmonella spp	Ulceración gastroduodenal
Lawsonia intracellularis	Peritonitis
Clostridium perfringes	Sepsis
Clostridium difficile	Indiscreción alimentaria
Rotavirus	Administración de antimicrobianos
Rhodococcus equi	Toxicidad de los fármacos antiinflamatorios no esteroideos
Strongyloides westeri	
Paracaris equorum	

Fuente: Elaboración propia con información adaptada de Reed et al., 2018 ,Smith (2020), Mair et al. (2020) y Barr (2006).

Fisiopatología

La fisiopatología de la enterocolitis involucra una compleja interacción entre el agente etiológico, la respuesta inflamatoria del hospedador, la alteración de la barrera intestinal y el desarrollo de complicaciones sistémicas como la endotoxemia.

El proceso fisiopatológico en casos de etiologia infecciosa inicia cuando los agentes infecciosos, como *Salmonella spp.*, *Clostridioides difficile*, *Clostridium perfringens*, coronavirus equino o rotavirus, entre otros, llegan a la mucosa intestinal y la colonizan produciendo daño directo sobre el epitelio intestinal o liberando toxinas capaces generar necrosis e inflamación tisular. Como consecuencia, se desarrollan lesiones caracterizadas por necrosis de la mucosa, edema, hemorragia e infiltración de células inflamatorias en el intestino delgado o el colon. (Blikslager, 2022).

Esta patología afecta la integridad de la barrera intestinal, incrementando la permeabilidad de la mucosa y facilitando el paso de microorganismos y endotoxinas a la circulación sistémica. Esto altera la absorción de agua, electrolitos y nutrientes, al mismo tiempo que se incrementa la secreción intestinal, causando diarrea, deshidratación, hipovolemia e hipoproteinemia. Además, si el intestino delgado se ve afectado, pueden aparecer íleo funcional y reflujo nasogástrico. La absorción de endotoxinas provoca una reacción inflamatoria en todo el organismo con liberación de citocinas proinflamatorias, así como fiebre, alteraciones en los vasos sanguíneos y en la coagulación, lo que puede llevar a un shock endotóxico. En los casos más severos, la baja concentración de albúmina, la endotoxemia y la inflamación sistémica pueden provocar complicaciones como laminitis, coagulación intravascular diseminada, falla orgánica múltiple y hasta la muerte. (Blikslager, 2022).

La enterocolitis de origen no infeccioso ocurre debido a modificaciones que afectan la integridad de la mucosa intestinal sin que intervengan agentes infecciosos desde el principio. Las

causas más comunes incluyen el uso de antiinflamatorios no esteroideos, la administración continua de antimicrobianos, cambios bruscos en la dieta, el estrés y la exposición a sustancias dañinas. Cualquiera que sea la causa, estos elementos provocan daños en la barrera intestinal, un aumento en la permeabilidad de la mucosa e inflamación tanto local como sistémica. Como resultado, los procesos de absorción y secreción se ven alterados, lo que lleva a diarrea, pérdida de líquidos y electrolitos, deshidratación y endotoxemia. En los casos más severos, la baja perfusión de los tejidos puede favorecer la producción de lactato y avanzar hacia acidosis metabólica, shock y fallo multiorgánico. A pesar de no ser de origen infeccioso, la enterocolitis no infecciosa comparte con la forma infecciosa muchos de los mecanismos fisiopatológicos y las principales manifestaciones clínicas. (Reed et al., 2018; Smith, 2020; Uzal et al., 2022; Mair et al., 2020; Blikslager, 2022).

Hace parte fundamental de esta fisiopatología comprender que la enterocolitis no implica necesariamente la afectación simultánea del intestino delgado y el colon, ya que la ubicación y la gravedad de las lesiones varían según la causa y la severidad del cuadro. Si la inflamación se centra en el intestino delgado, se produce una alteración en la absorción de agua y nutrientes, lo que puede ocasionar íleo funcional, acumulación de líquido en la luz intestinal, distensión del intestino y reflujo nasogástrico. Por otro lado, si la lesión se presenta mayormente en el colon, se modifican los procesos de absorción y secreción de agua y electrolitos, lo que lleva a diarrea, deshidratación, desequilibrios en los electrolitos y endotoxemia. (Arroyo et al. , 2018; Reed et al. , 2018; Uzal et al. , 2022; Mair et al. , 2020).

Hallazgos clínicos

La enterocolitis se caracteriza por hallazgos clínicos como diarrea acuosa y en algunos casos fétida, taquicardia, fiebre, dolor abdominal, deshidrtación , depresión , letargo e inapetencia. (Uzal et al., 2022).

El reflujo gástrico no es un hallazgo típico de la enterocolitis, pero puede ocurrir cuando la inflamación afecta al intestino delgado, causando un íleo funcional., sin embargo, cuando la inflamación está restringida al colon, es poco habitual observar la presencia de reflujo (Reed et al. , 2018; Arroyo et al. , 2018). El reflujo observado en estos pacientes suele ser de cantidad abundante, con volúmenes que pueden variar hasta más de 20 litros en los casos más graves. Este suele ser de un aspecto acuoso o seroso, de color amarillo verdoso a marrón y presenta un olor ácido o ligeramente fermentado, un olor marcadamente fétido o la presencia de sangre deben hacer sospechar complicaciones adicionales como necrosis intestinal, perforación o lesiones estrangulantes. (Reed et al., 2018 ; Arroyo et al., 2018).

Desde una perspectiva clínica, el hallazgo de reflujo en un caballo que presenta diarrea indica que hay afectación del intestino delgado, mientras que su ausencia no descarta la posibilidad de enterocolitis. Reconocerlo es beneficioso para identificar la parte del intestino que está comprometida y para dirigir los diagnósticos diferenciales en relación con otras patologías obstructivas o inflamatorias del intestino delgado (Arroyo et al. , 2018). Usualmente encontramos hallazgos hematológicos típicos que incluyen leucopenia con desviación a la izquierda, neutrófilos tóxicos y linfopenia, además de hipovolemia, deshidratación ,hiperlactatemia, hipoalbuminemia, acidosis metabólica y alteraciones electrolíticas como hiponatremia, hipocloremia, hipokalemia. (Stewart, 2022).

Diagnóstico

La enterocolitis es una patología cuyo diagnóstico requiere la integración de multiples aspectos como lo es la reseña, la anamnesis, hallazgos clínicos, laboratoriales y microbiológicos. Según Uzal et al. (2022), el proceso diagnóstico inicia con la sospecha clínica en caballos que presentan signos como diarrea aguda, frecuentemente acuosa y fétida, acompañada de fiebre, dolor abdominal, letargo, depresión y distintos grados de deshidratación. En los casos más severos, pueden observarse signos asociados a endotoxemia. debido a que pueden producir signos de dolor abdominal y alteraciones sistémicas similares.

Debido a que estos signos no son específicos, es necesario establecer diagnósticos diferenciales con otras enfermedades gastrointestinales, como enteritis proximal, desplazamiento de colon, obstrucciones intestinales, peritonitis, cyathostominosis larvaria, infección por *Lawsonia intracellularis*, enfermedad inflamatoria intestinal y colitis dorsal derecha, entre otras. La diferenciación entre tantas patologías suele ser un reto y requiere la integración pruebas diagnósticas específicas, como el cultivo bacteriano, la reacción en cadena de la polimerasa (PCR) y la detección de toxinas fecales, con el fin de establecer un diagnóstico etiológico y orientar el tratamiento da el causal especifico. (Reed et al., 2018 ; Smith, 2020; Uzal et al., 2022). La confirmación diagnóstica depende principalmente de la identificación del agente etiológico. El coprocultivo es una de las herramientas primordiales; sin embargo, se debe tener presente que por la eliminación intermitente del patógeno siempre se recomienda los coprocultivos seriados, tomar de tres a cinco muestras fecales nos proporciona un diagnóstico más acertado.

Según la sospecha del agente etiológico podemos usar estas herramientas diagnosticas:

- Agente bacteriano: coprocultivo, PCR y detección de toxinas (Salmonella spp., Clostridioides difficile, Clostridium perfringens).
- Agente viral: PCR en heces (coronavirus equino, rotavirus).

- Agente parasitario: coproparasitológico, recuento de huevos por gramo de heces, PCR en casos específicos y evaluación epidemiológica.
- No infecciosa: diagnóstico apoyado en la historia clínica, pruebas complementarias y ausencia de patógenos.

La reacción en cadena de la polimerasa, conocida como PCR, es un método veloz y muy sensible para identificar el ADN de microorganismos o los genes que producen sus toxinas. No obstante, para la identificación directa de toxinas se necesitan realizar pruebas como ELISA, inmunoensayos o ensayos de citotoxicidad. Dado que algunos caballos que aparentan estar sanos pueden ser portadores de estos agentes, los resultados de los análisis de laboratorio deben ser evaluados siempre junto con los signos clínicos y el progreso del paciente.

La ecografía abdominal es una herramienta clave que complementa el diagnóstico de la enterocolitis, ya que facilita la evaluación del grosor de la pared del intestino, la motilidad, el diámetro del lumen y el contenido de las asas intestinales. Resultados como el aumento del grosor de la pared, edema en la submucosa, reducción de la motilidad, distensión abdominal y acumulación de líquido son indicativos de inflamación intestinal. (Reed et al. , 2018; Reef, 2014).

Tratamiento

El tratamiento de la enterocolitis tiene como objetivo restaurar el volumen plasmático, proporcionar analgesia, disminuir la inflamación, bloquear los efectos de las endotoxinas y los microorganismos y favorecer una adecuada nutrición del paciente. (Uzal et al., 2022).

Fluidoterapia

La fluidoterapia es fundamental en el tratamiento de la enterocolitis, ya que ayuda a resolver problemas como la deshidratación, la hipovolemia, los desequilibrios de electrolitos y las alteraciones ácido base que son causadas por la diarrea, el reflujo nasogástrico y la pérdida de líquidos hacia el intestino. El enfoque para la hidratación debe ser adaptado a cada paciente, teniendo en cuenta la deshidratación, las necesidades de mantenimiento y las pérdidas constantes. El grado de deshidratación puede estimarse mediante la siguiente fórmula:

Déficit de líquidos (L) = porcentaje de deshidratación × peso corporal (kg)

Las soluciones cristaloides isotónicas, como el lactato de Ringer, Plasma-Lyte A o la solución salina al 0,9 %, son las más comunes y se eligen según el estado ácido-base y los desequilibrios electrolíticos del paciente. (Reed et al. , 2018; Mair et al. , 2020; Smith, 2020).

Una alteración común que se observa a menudo es la acidosis metabólica, se genera por la pérdida intestinal de bicarbonato, la hipoperfusión tisular y el aumento en la producción de lactato secundario al metabolismo anaerobio. En la gran mayoría de los pacientes, la restauración del flujo sanguíneo mediante una fluidoterapia adecuada permite corregir la acidosis de manera gradual. Sin embargo, cuando los análisis de gases muestran a una acidosis metabólica moderada

o severa junto con un déficit de bases significante, puede ser necesaria la administración de bicarbonato de sodio mediante la siguiente formula. (Mair et al., 2020).

Déficit de bicarbonato (mEq) = 0,3 × peso corporal (kg) × déficit de base (mEq/L)

Es esencial realizar una evaluación a través de hemogasometría, que incluya el pH, bicarbonato, exceso de bases y lactato, para supervisar la reacción al tratamiento y dirigir la corrección personalizada de las alteraciones en el equilibrio ácido-base y los electrolitos. (Mair et al. , 2020).

Sustitución de coloides

La disminución de la presión oncótica coloidal se debe principalmente de la pérdida de proteínas plasmáticas a través de la mucosa intestinal inflamada. El daño en el epitelio y el aumento de la permeabilidad vascular favorecen la extravasación de albúmina hacia la luz intestinal, un fenómeno que se conoce como como enteropatía perdedora de proteínas. La reducción de los niveles de albúmina en la sangre disminuye la presión coloidosmótica intravascular. Estas alteraciones, junto con las pérdidas de agua y electrolitos debido a la diarrea, juegan un papel importante en la gravedad clínica de los cuadros de enterocolitis. (Mair et al., 2020).

La elección entre plasma y coloides sintéticos depende del objetivo terapéutico. Cuando el problema principal es la disminución de la presión oncótica secundaria a hipoalbuminemia, el tratamiento indicado es el plasma. Si el objetivo es únicamente conseguir una expansión rápida del volumen intravascular en un paciente hipovolémico y no existe una pérdida importante de proteínas, puede considerarse el uso de un coloide sintético como terapia complementaria, siempre asociado a cristaloides y bajo una monitorización estricta.

El plasma debe ser obtenido de un caballo adulto que esté sano y no presente enfermedades que se puedan transmitir, la dosis recomendada de plasma oscila entre 10 - 20 mL/kg por vía intravenosa, dependiendo de la gravedad de la hipoproteinemia y de la respuesta clínica del paciente. (Reed et al. , 2018; Smith, 2020) . Se recomienda iniciar la infusión lentamente durante los primeros 15 a 30 minutos, a una velocidad aproximada de 0,1–0,2 mL/kg/min, vigilando cuidadosamente la aparición de reacciones transfusionales. Este proceso debe realizarse bajo una estricta monitorización clínica y laboratorial y debe ajustarse según la evolución clínica. (Van Galen & Hallowell, 2019).

Terapia antiendotóxica

La endotoxemia representa una de las complicaciones más severas de la enterocolitis y es una de las causas principales de la mortalidad en caballos. Esta condición se genera por el paso de lipopolisacáridos (LPS) de bacterias gran negativas a través de la mucosa intestinal dañada, lo cual provoca una reacción inflamatoria sistemica acompañada de baja presión arterial, reducción en la perfusión de los tejidos y problemas en la coagulación. Asimismo, aumenta la probabilidad de desarrollar laminitis, tromboflebitis y coagulación intravascular diseminada, por lo que es necesario un tratamiento adecuado y una supervisión constante. (Reed et al. , 2018; Mair et al. , 2020).

La administración de soluciones cristaloides isotónicas permite restaurar el volumen intravascular, mejorar el gasto cardíaco, aumentar la perfusión de los órganos y disminuir la producción de lactato secundaria a la hipoxia tisular. La reposición de líquidos debe individualizarse según el grado de deshidratación, las pérdidas continuas y la respuesta clínica, monitorizando parámetros como la frecuencia cardíaca, la presión arterial, el tiempo de llenado capilar, la producción de orina y la concentración sérica de lactato. (Reed et al., 2018).

El manejo de la endotoxemia involucra la utilización de polimixina B se recomienda una dosis de 1.000 a 6.000 UI/kg por vía intravenosa cada 8 a 12 horas, administrada diluida y mediante

infusión lenta., esta reduce de forma parcial las endotoxinas producidas por bacterias gramnegativas y debe ser administrada únicamente a pacientes que estén adecuadamente hidratados debido a su posible toxicidad renal, con seguimiento de la función de los riñones. Además, la flunixina meglumina usándose en dosis bajas (0,25 mg/kg IV cada 8 horas), esta disminuye la producción de prostanoides inducidos por las endotoxinas. (Reed et al. , 2018; Mair et al. , 2020).

Antiinflamatorios y analgésicos

Los antiinflamatorios no esteroideos son los de preferencia para manejar el dolor y la inflamación abdominal en caballos. La flunixina meglumina (1,1 mg/kg, IV, cada 12 horas es el AINE más comúnmente empleado, por otro lado , la fenilbutazona (2,2 mg/kg cada 12 horas inicialmente), reducir posteriormente a 2,2 mg/kg cada 24 horas o menos, limitar el tratamiento a 3–5 días cuando sea posible, se sugiere después de estos días suspender el fármaco por 48 horas, la decisión de reiniciar el fármaco debe basarse en la evolución clínica y en la monitorización de los posibles efectos adversos debido a que la fenilbutazona puede contribuir a un mayor daño de la barrera epitelial intestinal. (Riviere y Papich, 2017).

Antimicrobianos

Los estudios epidemiologicos definen los microorganismos bacterianos más relevantes vinculado a la enterocolitis en caballos a *Salmonella enterica, Clostridioides difficile y Clostridium perfringens. C. difficile* está relacionado principalmente con el uso de antibióticos y la hospitalización, y *C. perfringens* tipo C afecta primordialmente a potros recién nacidos, provocando una enteritis necrosante que progresa rápidamente (Uzal et al. , 2022; Diab et al. , 2013). En el caso de las infecciones ocasionadas por *Clostridioides difficile* y *Clostridium perfringens*, el metronidazol por vía oral o intravenosa (10 a 15 mg/kg, cada 8 horas) continúa siendo el antimicrobiano de primera elección debido a su elevada actividad frente a bacterias anaerobias. (Båverud et al., 2004; Diab et al., 2013).

En las infecciones causadas por *Salmonella enterica* la literatura recomienda instaurar tratamiento antimicrobiano dirigido, siendo ceftiofur (2,2–4,4 mg/kg IM o IV cada 24 horas), las penicilinas (22 000 UI/kg, IV lenta, cada 6 horas) y, en determinados casos, los aminoglucósidos como la gentamicina (4,4 a 6,6 mg/kg, IV o IM, cada 24 horas). Los estudios de vigilancia microbiológica muestran que la mayoría de los aislamientos de *Salmonella* conservan una adecuada sensibilidad frente a ceftiofur. (Johns y Adams, 2015; Weese, 2023) .

La administración de la gentamicina requiere una evaluación estricta de la función renal debido a su reconocido potencial nefrotóxico, se debe hacer un monitoreo seriado de creatinina sérica y otros indicadores de función renal durante el tratamiento (Hardefeldt et al., 2025) .En los casos donde el paciente se encuentra clínicamente estable la elección del antimicrobiano debe individualizarse de acuerdo con los resultados microbiológicos y el estado clínico del paciente. (Weese et al., 2023; Uzal et al., 2022).

Agentes antisecretores

El subsalicato de bismuto es un agente gastroprotector y antidiarreico que ha sido utilizado como terapia complementaria en caballos con diarrea y enterocolitis. Su mecanismo de acción combina los efectos del bismuto y del salicilato. Estos pueden favorecer la protección de la mucosa y disminuir la intensidad de la diarrea. En potros, la dosis más utilizada es de 0,5–1,0 mL/kg por vía oral cada 6 horas. (Reed et al., 2018).

Manejo nutricional y restablecimiento de la microbiota intestinal

En caballos con enterocolitis se recomienda una alimentación altamente digestible, basada en raciones peletizadas con al menos 14 % de proteína, administradas en pequeñas cantidades y de forma frecuente para mejorar la tolerancia digestiva. Cuando el paciente no tolera la alimentación enteral, la nutrición parenteral constituye la mejor alternativa de soporte nutricional. (Magdesian, 2004).

La alimentación parenteral es una opción cuando la alimentación por vía oral no es adecuada o no puede llevarse a cabo, esta puede ser total (NPT), cuando satisface todas las necesidades nutricionales, o parcial (NPP), cuando solo cubre una parte de ellas. La NPP incluye dextrosa, mezclas de lípidos, aminoácidos, así como vitaminas y minerales. Es necesario que los lípidos proporcionen entre el 30 % y el 40 % del total de calorías que no son proteínas, mientras que el restante debe originarse de la dextrosa para prevenir la hiperlipidemia. También es aconsejable mantener una relación de 100 a 150 kcal de calorías no proteicas por cada gramo de nitrógeno para evitar el descomposición de proteínas. La dextrosa al 50 % suministra 1,7 kcal/mL, y las emulsiones de lípidos comerciales contienen entre el 10 % y el 20 % de lípidos, que son principalmente ácidos grasos insaturados como el linoleico (44–62 %) y el oleico (19–30 %). (Magdesian, 2004).

Preparación y administración de nutrición parenteral

La nutrición parenteral debe comenzarse de manera gradual, iniciando con el 25 % de la dosis deseada. Aumentando de manera gradual, cada 4 a 6 horas hasta lograr la dosis deseada en un periodo de 24 horas. En la nutrición parenteral total se sugiere una ingesta de 5 a 8 gramos de dextrosa por kilogramo al día, así como de 1 a 2 gramos de aminoácidos y de 1 a 1,3 gramos de lípidos por kilogramo diario. Para la nutrición parenteral parcial o para satisfacer las necesidades de mantenimiento, se recomienda una cantidad de 3,5 a 5 gramos de dextrosa, entre 0,6 y 1 gramo de aminoácidos y de 0,4 a 1 gramo de lípidos por kilogramo al día. También es importante mantener el balance hídrico mediante la ingesta de soluciones cristaloides o agua oral, aproximadamente 740 mililitros de agua por cada litro de nutrición parenteral, ya que estas mezclas prácticamente no tienen efecto coloide.

Debido al riesgo de sobrealimentación calorica, la nutrición parenteral debe dar inicio cubriendo únicamente los requerimientos energéticos en reposo y, si posteriormente el paciente la tolera se puede aumentar gradualmente la velocidad de infusión durante 3–4 días hasta alcanzar los requerimientos de mantenimiento. La velocidad de administración debe ajustarse según la

evolución clínica, el peso corporal y parámetros metabólicos como la glucosa, los triglicéridos y la albúmina sérica. (Magdesian, 2004).

Uso de probióticos

Durante la enterocolitis, la inflamación de la mucosa intestinal y la alteración del microbioma generan un estado de disbiosis. En este contexto, *Saccharomyces boulardii* actúa como un microorganismo probiótico capaz de contribuir al restablecimiento del equilibrio microbiano, disminuir la adhesión de bacterias patógenas al epitelio intestinal y favorecer la recuperación de la función digestiva .Además de que puede favorecer la recuperación de la microbiota intestinal en caballos con diarrea, disminuir la duración de algunos episodios de enterocolitis y reducir el riesgo de alteraciones digestivas asociadas al uso de antimicrobianos.(Kelesidis & Pothoulakis, 2012).

Transfaunación

La transfaunación fecal representa una alternativa terapéutica para el tratamiento complementario de la enterocolitis en potros con disbiosis o diarrea persistente. Esta consiste en la administración de una suspensión de materia fecal procedente de un donante sano con el objetivo de restaurar la composición y función normal de la microbiota intestinal del receptor. Los resultados publicados muestran una mejoría clínica en pacientes con diarrea persistente y enterocolitis refractaria al tratamiento convencional .(Schoster et al., 2014; Costa et al., 2021).

La administración de la suspensión fecal se realiza habitualmente mediante sonda nasogástrica, utilizando un volumen aproximado de 5 a 10 mL/kg de suspensión fecal. A. Tras la administración, se recomienda evitar el suministro inmediato de alimento para favorecer el tránsito intestinal del material trasplantado.

Control y prevención

La prevención de la enterocolitis está asociada a su causa. En el caso de la forma parasitaria, se basa en planes de control que incluyen coprológicos regulares y desparasitaciones estratégicas, como la primera desparasitación de los potros entre los 2 y 3 meses utilizando fenbendazol (10 mg/kg vía oral), dado que Parascaris spp se considera el helminto más significativo clínicamente en los primeros meses de vida. También es importante llevar a cabo un manejo apropiado de los potreros para disminuir la contaminación ambiental. En cuanto a la enterocolitis de origen bacteriano y viral, las medidas son similares e incluyen el aislamiento de los animales contaminados, la limpieza y desinfección de las instalaciones y/o herramientas, el uso responsable de antibióticos y la minimización de factores que causan estrés, con el objetivo de reducir la propagación de los patógenos. (Nielsen et al. , 2018; Reed et al. , 2018; Uzal et al. , 2022; Pusterla et al. , 2022).

Reporte de caso clínico

Reseña

Especie: Equino

Raza: Criollo Colombiano
Género: Macho
Color: Zaino
Talla: Grande
Peso: 88.5 Kilogramos
Edad: 3 meses
Condición corporal :5/9

Día 1 (6 de febrero de 2026)

Anamnesis

Paciente ingresa el 6 de febrero de 2026 en horas de la tarde, el medico remitente reporta que se observa deprimido y teniendo signos de dolor intermitentes severos en campo, con presencia de heces semipastosas .En campo se realiza ecografía abdominal en la cual a la ecografía de tórax se evidenciaron colas de cometa y zonas pequeñas de consolidación y a la ecografía abdominal se evidenció intestino delgado levemente engrosado (no reportan medidas), con aparentes estructuras parasitarias en abundante cantidad, por lo que se decide instaurar rifampicina y trimetoprim. Igualmente se desparasita, pero no se reporta dosis. Debido a que el paciente continúa deprimido se decide remitir a la clínica.

Detalles del examen clínico

Caballo ingresa por sus propios medios ,se observa condición corporal 5/9, se pesa posteriormente en la báscula y arroja un valor de 84.5 kg, posteriormente se realiza examen clínico, se evidencia un estado mental deprimido,se evalúa pulso Fuerte/Rítmico/Concordante , frecuencia cardiaca da un resultado de 60 lpm, con presencia de arritmia cardiaca. frecuencia respiratoria de 28 rpm, temperatura de 38.5 °C, mucosas hiperemicas, inyectadas, con halo hiperemico, motilidad hipomotil de los cuatro cuadrantes, tiempo de llenado capilar de 3 segundos,presenta una saturación de 94%, pulsos digitales negativos en los cuatro miembros y se evidencia una tromboflebitis severa en en vena yugular izquierda y diarrea.

Lista de problemas

1. Arritmia cardiaca grado II
2. Deshidratación 8 %
3. Colas de cometa y zonas pequeñas de consolidación en el tórax
4. Intestino delgado levemente engrosado con aparentes estructuras parasitarias en abundante cantidad
5. . Flebitis severa en vena yugular izquierda
6. Hipomotilidad intestinal
7. Diarrea
8. Depresión
9. Mucosas hiperémicas y secas

Lista maestra:

I. Sistema cardiovascular (1, 2,9).

II. Sistema Tegumentario (5).

III. Sistema gastrointestinal (3,4,6,7)

IV. Sistema respiratorio (3)

V. Sistema nervioso (8)

Diagnósticos diferenciales:

I. Enteritis bacteriana (*Salmonella spp, E.coli , Clostridum perfringes)*.

***II*.** Enterocolitis bacteriana *(Salmonella spp, E.coli , Clostridum perfringes).*

III. *Rhodococcus equi.*

IV. Tromboflebitis séptica vena yugular izquierda

Plan diagnóstico

- Ecografía abdominal
- Ecografía de tórax
- Sondaje nasogástrico
- Hemograma (serie hemática, plaquetaria, proteínas plasmáticas, serie leucocitaria)
- Bioquímica sanguinea (creatinina, trigliceridos)

-Proteínas diferenciadas (albumina, proteínas séricas, globulinas)

Plan terapéutico inicial

Se instaura cateter mila con tecnica esteril

Se calculó fluidoterapia para reposición de una deshidratación del 8%,, usando la siguiente formula:

Déficit = Peso (kg) × % deshidratación × 10

Esto da como resultado 6.76 litros, se adiministra el 50% durante las primeras 4-6 horas por lo que se suministra un bolo de hidratación de 3 Litros de solución ringer lactato

Se realiza toma de hematocrito de la vena facial arrojando un valor de:
Hto: 39%
PPT: 7 g/dl

Se toma muestra para enviar al laboratorio, se miden gases venosos y electrolitos encontrándose:

Tabla 2

O: Gases venosos y electrolitos (6 de febrero)

GASES VENOSOS Y ELECTROLITOS	
PARAMETRO	VALOR
PH	7.15
PCo2	29.4 mmHg
PO2	40 mmHg
Na	130 mmol/L
Cloro	115 mmol/L
Potasio	-2.0 mmol/L
Calcio libre	1.7 mmol/L
Lactato	0.88 mmol/L
Bicarbonato	10.3 mEq/L

BE	-18 mmol/L

Fuente: i-STAT

Hallazgos ecográficos

Ilustración 1

O: Ecografía abdominal

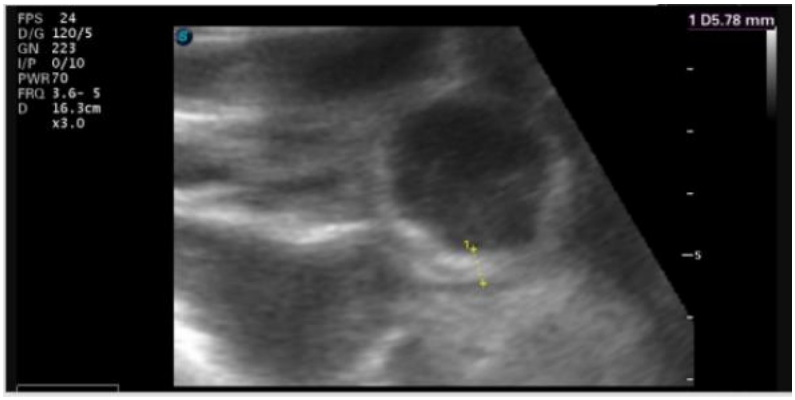

Fuente: médicos

Ilustración 2

O: Ecografía abdominal

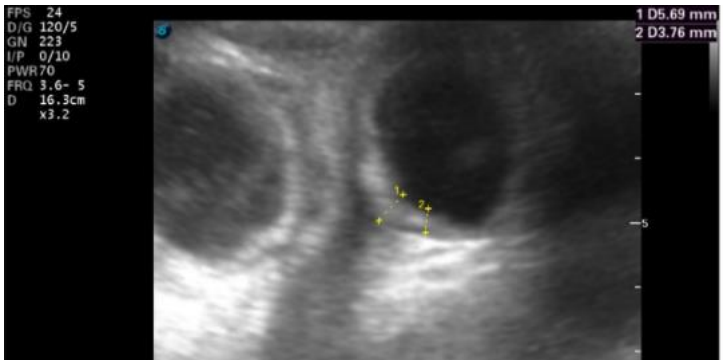

Fuente: médicos

Ilustración 3

O: Ecografía abdominal

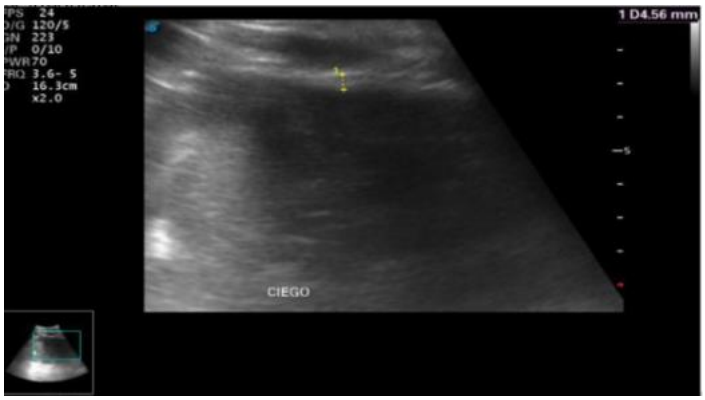

Fuente: médicos

Ilustración 4

O: Ecografía abdominal



Fuente: médicos

Ilustración 5

O: Ecografía de toráx

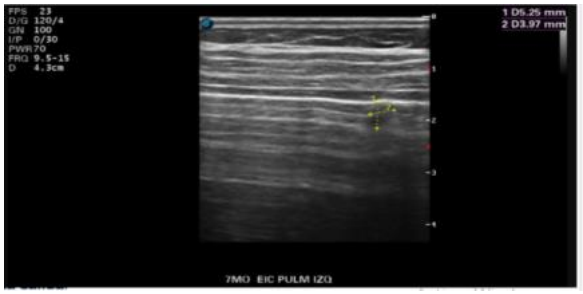

Fuente: médicos

Ilustración 6

O: Hemograma (6 de febrero)



Fuente:laboratorio

Se realiza paso de sonda nasogástrica, se lava estomago con 3.5 litros, recuperándose en su totalidad

Se administra 1 litro de agua tibia con 84 gr de carbón activado. . El paciente presenta bruxismo en repetidas ocasiones por lo que se instaura omeprazol a 0.5 mg/kg IV diluido en cloruro de sodio 0.9%. cada 24 horas

Se repone bicarbonato con 31 ampollas en 2 litros de dextrosa al 5% por 3 horas a un goteo se 25 gotas en 10 segundos.

Plan terapéutico:

Monitoreo C/2h

Glicemias c/8h

Ilustración 8

Emarfos (Diluidos en 100 ml NaCl)	31 ml	Intravenoso	24h
Nutrición parenteral (41 ml aminoplasmal, 80 ml dextrosa 50%, 10 ml cloruro depotasio, 2 ml complejo B, 2.5 ml sulfato de magnesio)	1litro	Intravenoso	4h
Aceite canola	60 ml	Oral	24h

Fuente: elaboración propia

Ilustración 9

Fármaco	Dosis	Vía de Administracion	Frecuencia
Omeprazol (Diluido en 100ml NaCi)	0.5 mg/kg	Intravenoso	24h
Sucralfato	20 mg/kg	Oral	6h
Pentoxifilina	8.5 mg/kg	Oral	12h
Flunixin	0.25 mg/kg	Intravenoso	8h
Rifampicina	5mg/kg	Oral	12h
Azitromicina	10 mg/kg	Oral	12h
Trimetoprim Sulfa	25 mg/Kg	Oral	12h
Sal light (Diluido en 20ml de H2O)	8.5 gr Totales	Oral	12h

Fuente: elaboración propia

Tabla 3

Días de hospitalización

FECHA	EVOLUCIÓN
Día 2 (7 de febrero de 2026)	O: Hipertermia de 37.4 °C 196 mg/dl (hiperglicemia) Se realizan gases venosos P: Se instaura DMSO 1 gr/kg diluido en 1 Litro NaCl c/24h Se instaura Fortcell 5 gr totales c/12h Se instaura Ermafos 32 ml diluidos en 100 ml NaCl c/12 h Caminatas + consumo

Día 3 (8 de febrero de 2026)	O: Se desinfecta absceso subcutáneo en vena yugular izquierda con descamación de piel y necrosis dérmica compatible con celulitis Se realiza reposición del 50% del déficit de bicarbonato administrando soluciones al 1.3% de bicarbonato en agua estéril, el 50% restante se administra vía oral. Gases venosos P: Se instaura Bacitracina 8 gr DT PO C/24 h Se instaura Sucralfato c/12h. Se retira cloruro de sodio al 0.9% para la dilución del DMSO y se pasa a hartman Se añade Bicarbonato oral 25 gr DT C/8h . Todos los medicamento pasan a ser diluidos en hartmann. Se suspende ermafos. Nutrición parenteral: se retira aminoplasmal Se instaura Sulfadiazina de plata y Sanix AH Limpiar yugular c/8h Se instaura Gentamicina a 6.6 mg/kg C/24h diluido en 1000 ml SRL Se instaura Ceftiofur 2.2 mg/kg IV c/24 h diluido en 500 ml SRL
Día 4 (9de febrero de 2026)	O: Hipertermia de 39.4 °C Perfil prequirurgico Gases venosos P: se instaura vitamina C 50mg/kg C/ 12h Se suspende rifampicina y azitromicina

Día 5 (10 de febrero de 2026)	O: Se realiza reposición de Bicarbonato de sodio 196mEq D.T, diluidos en 3 bolsas de Agua estéril de 500ml. Ecografia abdominal y toraxpared ID engrosada (3.37-6.72mm) Ecografía vena yugular izquierda se evidencia tromboflebitis desde lo más distal hasta lo más proximal Gases venosos P: Se instaura Clopidogrel 4 mg/kg PO C/24h Amikacina 25 mg/kg C/ 24h Bismopet 0.5 ml /kg QIP PO Se suspende gentamicina. Nutrición parenteral se suspende aminoplasmal , cloruro de potasio y sulfato de magnesio

Día 6 (11 de febrero de 2026)	O: Hipertermia de 38.8 °C Se realiza reposición de Bicarbonato de sodio 196mEq D.T, diluidos en 3 bolsas de Agua estéril de 500ml. Infiltrado perilesional con procaína y ozono. Se realiza reposición de Bicarbonato de sodio 311mEq D.T, diluidos en 4 bolsas de Agua estéril de 500ml. a las 12 de la tarde y nuevamente se realiza reposición de 311mEq a las 6pm Gases venosos P: Clopidogrel 4 mg/kg PO C/24h Amikacina 25 mg/kg C/ 24h Bismopet 0.5 ml /kg QIP PO Se suspende gentamicina. Nutrición parenteral se suspende aminoplasmal , cloruro de potasio y sulfato de magnesio
Día 7 (12 de febrero de 2026)	O: Hipertermia de 38.9 °C se administra una dosis de dipirona 25 mg/kg IV, por signos relacionados con dolor P: Bismo Pet 1ml/kg PO C/6h Se suspende momentáneamente bicarbonato y potasio oral. Última dosis flunixin Dipirona 25 mg/kg IV c/8h
Día 8 (13 de febrero de 2026)	O: Llegan resultados coprológico P: Se instaura dexametasona 0.05 mg/kg c/24 *h IV*

Día 9 (14 de febrero de 2026)	O: Hipertermia de 38.7 °C Se escucha bruxar frecuentemente Se realiza transfaunación por sonda nasogastrica P: Se instura aspirina 10 mg/kg c/24 h PO
Día 10 (15 de febrero de 2026)	O: Se escucha bruxar frecuentemente P: Se suspende el clopidogrel
Día 11 (16 de febrero de 2026)	O:Hemograma P: Se cancela vitamina c
Día 12 (17 de febrero de 2026)	P: suspensión del sucralfato, omeprazol, dexametasona
Día 13 (18 de febrero de 2026) *Alta medica*	O: leve de dolor abdominal, intentos de rolling y piafar constantemente posterior a defecación de consistencia 3/5 seca taquicardia en 72lpm hipomotilidad digestiva Paso de sonda nasogástricadonde no se obtiene reflujoespontáneo, tampoco inducido se administran 1litro de agua condosis de aceite cristal a 10ml/kg Dosis de flunixin 0.5mg/kg IV y bolo de fluidos 2L desolución Hartmann totales Hemograma

Fuente: elaboración propia

P: Se informa condición actual del paciente al médico remitente y es dado de alta sin manifestación de dolor con recomendaciones estrictas y notificación inmediata a cualquier anormalidad, se notifica que paciente llega a su lugar de destino sin ninguna anormalidad y hasta la fecha y hora de este reporte no se notifica alguna anomalía con el paciente

Tabla 4

O: Gases venosos (7 de febrero)

GASES VENOSOS	
PARAMETRO	VALOR
PH	7.15
PCo2	27.3 mmHg
PO2	42 mmHg
Lactato	0.54 mmol/L
Bicarbonato	9,6 mEq/L
BE	-19 mmol/L

Fuente: i-STAT

Ilustración 10

O: Heces de consistencia liquida (7 de febrero)



Fuente: médicos

Ilustración 11

O: Hemograma (7 de febrero)



Parámetro	Resultado	Unidad	V/R*
Eritrocitos	11,59	mill/µl	6,0 - 9,5
Hemoglobina	15,3	g/dl	11,2 - 16,4
Hematocrito	40	%	32 - 47
V.C.M	35	fl	40 - 61
H.C.M	**13,2**	pg	15 - 19
C. Hb.C.M	38,2	g/dl	32 - 39
ADE	24,5	%	18 - 22
Metarrubricitos	0	valor / 100 leu	0

Parámetro	Resultado	Unidad	V/R*
Anisocitosis	-	- a +++	Negativo
Policromasia	-	- a +++	Negativo
Hipocromía	-	- a +++	Negativo
Howell-Jolly	-	- a +++	Negativo
Plaquetas	**273**	x 10³/µl	100 - 270
Proteinas P.	68	g/l	61 - 80
Fibrinógeno	**6**	g/l	1,0 - 4

Serie leucocitaria

Parámetro	Resultado	Unidad	V/R*
Leucocitos	**25.460**	/µl	5.000 - 11.000
Basófilos	0	/µl	0 - 300
Eosinófilos	0	/µl	100 - 800
Neutrófilos	**21.641**	/µl	2.200 - 6.100
Bandas	0	/µl	0 - 200
Linfocitos	3.564	/µl	1.500 - 6.500
Monocitos	255	/µl	0 - 600

Parámetro	Resultado	Unidad	V/R*
Lectura leucocitos x 100			
Basófilos	0	%	0 - 3%
Eosinófilos	0	%	1 - 8%
Neutrófilos	**85**	%	33 - 70%
Bandas	0	%	0 - 3%
Linfocitos	**14**	%	24 - 60%
Monocitos	1	%	0 - 7%

Serie eritroide	Se observan microcitos *
Serie leucocitaria	Leucocitosis marcada/ Neutrofilia absoluta y relativa/ Infopenia relativa
Serie plaquetaria	Trombocitosis ligera
Método:	Contes automatizado y diferencial manual Microscopio óptico. *V/R para valores fisiológicos de la especie equina (Equus caballus). Meyer, 2007; Latimer y col., 2005.
Técnica	Impedancia eléctrica (Abacus Junior Vet), Coloración Wright.

Bioquímica sanguínea — Fecha de análisis 2026-02-09

Código	Parámetro	UNIDAD	RESULTADO	V/R*
SLC0819	Creatinina	mg/dl	1,48	1,2 - 1,9
SLC0644	Triglicéridos	mg/dl	5,3	4,0 - 44
SLC0603	Albúmina	g/l	31,6	27 - 42

Fuente: laboratorio

Tabla 5

O: Gases venosos (8 de febrero)

GASES VENOSOS	
PARAMETRO	VALOR
PH	7.13
pCO2	19.3 mmHg
pO2	114 mmHg
Na	136 mmol/L
Cl	122 mmol/L
K	3.1 mmol/L
Ca libre	1.92 mmol/L
Lactato	0.3 mmol/L
HCO3	6.4 mEq/L
BE	-23 mmol/L

Fuente: i-STAT

Ilustración 13

O: Tromboflebitis septica vena yugular izquierda (8 de febrero)



Fuente: médicos

Tabla 6

O: Gases venosos (9 de febrero)

GASES VENOSOS	
PARAMETRO	VALOR
PH	7.15
pCO2	24.8 mmHg
pO2	39 mmHg
Lactato	0.52 mmol/L
HCO3	8.5 mEq/L
BE	-20 mmol/L

Fuente:i-STAT

Tabla 7

O:Gases venosos (10 de febrero)

GASES VENOSOS

PARAMETRO	VALOR
PH	7.23
pCO2	28.3 mmHg
pO2	28 mmHg
Lactato	0.3 mmol/L
HCO3	11.8 mEq/L
BE	-16 mmol/L

Fuente: i-STAT

Ilustración 14

O: Ecografía abdominal (10 de febrero)



Fuente: médicos

Ilustración 15

O: Ecografía vascular (10 de febrero)

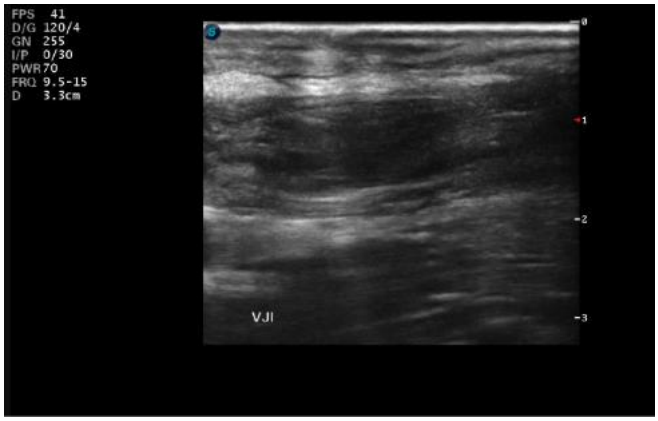

Fuente: médicos

Ilustración 16

O: Hemograma (11 de febrero)



Serie hemática, plaquetaria y proteínas plasmática

Parámetro	Resultado	Unidad	V/R*
Eritrocitos	10,21	mill/µl	6,0 - 9,5
Hemoglobina	13,2	g/dl	11,2 - 16,4
Hematocrito	35,3	%	32 - 47
V.C.M	35	fl	40 - 61
H.C.M	12,9	pg	15 - 19
C. Hb.C.M	37,3	g/dl	32 - 39
ADE	24,5	%	18 - 22
Metarrubricitos	-	valor / 100 leuc	0

Parámetro	Resultado	Unidad	V/R*
Anisocitosis	-	- a +++	Negativo
Policromasia	-	- a +++	Negativo
Hipocromía	-	- a +++	Negativo
Howell-Jolly	++	- a +++	Negativo
Plaquetas	354	x 10³/µl	100 - 270
Proteínas P.	62	g/l	61 - 80
Fibrinógeno	7	g/l	1,0 - 4

Serie leucocitaria

Parámetro	Resultado	Unidad	V/R*
Leucocitos	28.020	/µl	5.000 - 11.000
Basófilos	0	/µl	0 - 300
Eosinófilos	0	/µl	100 - 800
Neutrófilos	20.455	/µl	2.200 - 6.100
Bandas	0	/µl	0 - 200
Linfocitos	7.285	/µl	1.500 - 6.500
Monocitos	280	/µl	0 - 600

Parámetro	Resultado	Unidad	V/R*
Lectura leucocitos x 100			
Basófilos	0	%	0 - 3%
Eosinófilos	0	%	1 - 8%
Neutrófilos	73	%	33 - 70%
Bandas	0	%	0 - 3%
Linfocitos	26	%	24 - 60%
Monocitos	1	%	0 - 7%

Serie eritroide	Se observan microcitos +
Serie leucocitaria	Leucocitosis marcada/ Neutrofilia y linfocitosis absoluta/ Neutrofilia relativa
Serie plaquetaria	Trombocitosis moderada
Otras observaciones	

Fuente: laboratorio

Tabla 8

O:Gases venosos (11 de febrero)

GASES VENOSOS	
PARAMETRO	VALOR
PH	7.3
pCO2	23.3 mmHg
pO2	52 mmHg

Na	133 mmol/L
Cl	114 mmol/L
K	2.9 mmol/L
Ca libre	1.71 mmol/L
Lactato	0.42 mmol/L
HCO3	11.5 mEq/L
BE	-15 mmol/L

Fuente: i-STAT

Ilustración 19

O: Examen coprológico (13 de febrero)

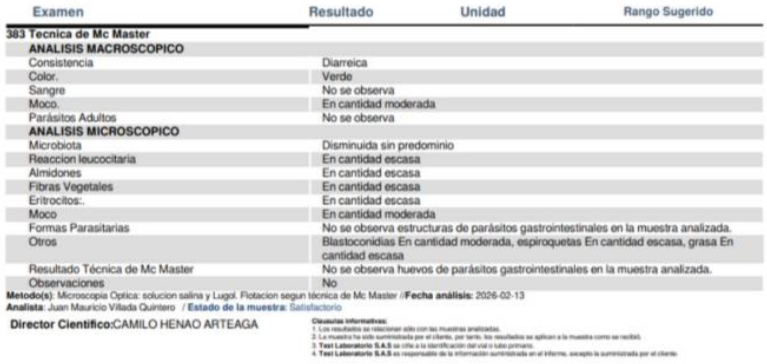

Examen	Resultado	Unidad	Rango Sugerido
383 Tecnica de Mc Master			
ANALISIS MACROSCOPICO			
Consistencia	Diarreica		
Color.	Verde		
Sangre	No se observa		
Moco.	En cantidad moderada		
Parásitos Adultos	No se observa		
ANALISIS MICROSCOPICO			
Microbiota	Disminuida sin predominio		
Reaccion leucocitaria	En cantidad escasa		
Almidones	En cantidad escasa		
Fibras Vegetales	En cantidad escasa		
Eritrocitos:.	En cantidad escasa		
Moco	En cantidad moderada		
Formas Parasitarias	No se observa estructuras de parásitos gastrointestinales en la muestra analizada.		
Otros	Blastoconidias En cantidad moderada, espiroquetas En cantidad escasa, grasa En cantidad escasa		
Resultado Técnica de Mc Master	No se observa huevos de parásitos gastrointestinales en la muestra analizada.		
Observaciones	No		

Metodo(s): Microscopia Optica: solucion salina y Lugol. Flotacion segun técnica de Mc Master //**Fecha análisis:** 2026-02-13
Analista: Juan Mauricio Villada Quintero / **Estado de la muestra:** Satisfactorio

Director Cientifico:CAMILO HENAO ARTEAGA

Clausulas Informativas:
1. Los resultados se relacionan sólo con las muestras analizadas.
2. La muestra ha sido suministrada por el cliente, por tanto, los resultados se aplican a la muestra como se recibió.
3. **Test Laboratorio S.A.S** se cirle a la identificación del vial o tubo primario.
4. **Test Laboratorio S.A.S** es responsable de la información suministrada en el informe, excepto la suministrada por el cliente.

Fuente: laboratorio

Tabla 9

O: Gases arteriales (14 de febrero)

GASES ARTERIALES	
PARAMETRO	VALOR
PH	7.48
pCO2	38.1 mmHg
pO2	68 mmHg
Lactato	0.47 mmol/L
HCO3	28.1 mEq/L
BE	5 mmol/L

Fuente: i-STAT

Ilustración 21

O: Hemograma (16 de febrero)



Serie hemática, plaquetaria y proteínas plasmática

Parámetro	Resultado	Unidad	V/R*	Parámetro	Resultado	Unidad	V/R*
Eritrocitos	8,70	millyl	6,0 - 9,5	Anisocitosis	-	- a +++	Negativo
Hemoglobina	11,4	g/dl	11,2 - 16,4	Policromasia	-	- a +++	Negativo
Hematocrito	35,16	%	32 - 47	Hipocromia	-	- a +++	Negativo
V.C.M	34	fl	40 - 51	Howell-Jolly	+	- a +++	Negativo
H.C.M	13	pg	15 - 19	Plaquetas	331	x 10³/µl	100 - 270
C. Hb.C.M	37,7	g/dl	32 - 39	Proteínas P.	64	g/l	61 - 80
ADE	24,3	%	18 - 22	Fibrinógeno	4	g/l	1,0 - 4
Metamielocitos	-	valor / 100 leuc	0				

Serie leucocitaria

Parámetro	Resultado	Unidad	V/R*	Parámetro	Resultado	Unidad	V/R*
Leucocitos	15.460	/µl	5.000 - 11.000	Lectura leucocitos x 100			
Basófilos	0	/µl	0 - 300	Basófilos	0	%	0 - 3%
Eosinófilos	155	/µl	100 - 800	Eosinófilos	1	%	1 - 8%
Neutrófilos	13.296	/µl	2.200 - 6.100	Neutrófilos	86	%	33 - 70%
Bandas	0	/µl	0 - 200	Bandas	0	%	0 - 3%
Linfocitos	2.010	/µl	1.500 - 6.500	Linfocitos	13	%	24 - 60%
Monocitos	0	/µl	0 - 600	Monocitos	0	%	0 - 7%

Serie eritroide	Efecto rouleaux + // Microcitos +
Serie leucocitaria	Leucocitosis ligera // Neutrofilia absoluta con linfopenia relativa // Neutrófilos hipersegmentados escasos
Serie plaquetaria	Trombocitosis moderada
Otras observaciones	-

Bioquímica sanguínea — Fecha de análisis: 1900-01-00

Código	Parámetro	UNIDAD	RESULTADO	V/R*
SLC0619	Creatinina	mg/dl	0,92	1,2 - 1,9
SLC0603	Albumina	g/l	29,3	27 - 42

Requisitos específicos

INFORMACIÓN ADICIONAL: Resultado del hemograma confirmado por extensión de sangre periférica // Correlacionar los resultados con la clínica del paciente.
OPINIONES E INTERPRETACIONES: A solicitud del cliente

Notas, aclaratorios y observaciones del informe de resultados

1. Este resultado corresponde exclusivamente a la muestra relacionada en este documento, recibida y analizada en las instalaciones del Centro de Laboratorios de la Unidad/Ala Corporación Universitaria.
2. Este informe no podrá ser reproducido parcialmente o totalmente, excepto cuando se reproduzca en su totalidad y se cuente con la autorización previa escrita del Centro de Laboratorios de la Unidad/Ala Corporación Universitaria, con el fin de asegurar sus partes del informe no se salvan de contexto.

Fuente: laboratorio

Ilustración 22

O: Hemograma (18 de febrero)



Serie hemática, plaquetaria y proteínas plasmática

Parámetro	Resultado	Unidad	V/R*	Parámetro	Resultado	Unidad	V/R*
Eritrocitos	9,3	millyl	6,0 - 9,5	Anisocitosis	-	- a +++	Negativo
Hemoglobina	11,8	g/dl	11,2 - 16,4	Policromasia	-	- a +++	Negativo
Hematocrito	32,86	%	32 - 47	Hipocromia	-	- a +++	Negativo
V.C.M	35	fl	40 - 51	Howell-Jolly	-	- a +++	Negativo
H.C.M	12,7	pg	15 - 19	Plaquetas	427	x 10³/µl	100 - 270
C. Hb.C.M	35,9	g/dl	32 - 39	Proteínas P.	60	g/l	61 - 80
ADE	24	%	18 - 22	Fibrinógeno	4	g/l	1,0 - 4
Metamielocitos	-	valor / 100 leuc	0				

Serie leucocitaria

Parámetro	Resultado	Unidad	V/R*	Parámetro	Resultado	Unidad	V/R*
Leucocitos	16.920	/µl	5.000 - 11.000	Lectura leucocitos x 100			
Basófilos	0	/µl	0 - 300	Basófilos	0	%	0 - 3%
Eosinófilos	0	/µl	100 - 800	Eosinófilos	0	%	1 - 8%
Neutrófilos	12.859	/µl	2.200 - 6.100	Neutrófilos	76	%	33 - 70%
Bandas	0	/µl	0 - 200	Bandas	0	%	0 - 3%
Linfocitos	3.892	/µl	1.500 - 6.500	Linfocitos	23	%	24 - 60%
Monocitos	169	/µl	0 - 600	Monocitos	1	%	0 - 7%

Serie eritroide	Fenómeno de Rouleaux +
Serie leucocitaria	Leucocitosis moderada// Neutrofilia absoluta y relativa// linfopenia relativa
Serie plaquetaria	Trombocitosis marcada
Otras observaciones	

Requisitos específicos

INFORMACIÓN ADICIONAL: Resultado del hemograma confirmado por extensión de sangre periférica // Correlacionar los resultados con la clínica del paciente.
OPINIONES E INTERPRETACIONES: A solicitud del cliente

Notas, aclaratorios y observaciones del informe de resultados

1. Este resultado corresponde exclusivamente a la muestra relacionada en este documento, recibida y analizada en las instalaciones del Centro de Laboratorios de la Ud-Ala/Ala Corporación Universitaria.

Fuente: laboratorio

Discusión

Las herramientas diagnósticas son fundamentales en casos de enterocolitis, ya que permiten identificar la causa del proceso inflamatorio y su gravedad. La combinación del examen clínico con pruebas de laboratorio, ultrasonografia y análisis microbiológicos contribuye a un diagnóstico acertado. Estas herramientas facilitan la instauración de un tratamiento adecuado y guiado, reduciendo el riesgo de complicaciones. Además, contribuyen a establecer un pronóstico más preciso y a monitorear la respuesta a el tratamiento.

En el presente caso su principal diagnostico diferencial fue una enterocolitis por parasitismo sin embargo nunca se obtuvieron hallazgos evidentes de ninguna forma parasitaria.

Además, solo se realizó un coprológico, no se realizaron coprologicos seriados siendo estos primordiales por la eliminación intermitente de los patógenos , lo que incrementa la sensibilidad diagnóstica y permite un manejo terapéutico más dirigido. (Kim et al., JAVMA, 2001).

La enterocolitis bacteriana se mantuvo como el principal diagnóstico diferencial durante gran parte del periodo de hospitalización; sin embargo, no se realizó un coprocultivo que permitiera confirmar la etiología bacteriana del proceso. El coprocultivo identifica el patógeno especifico, guía el tratamiento y permite control epidemiológico. (Slovis NM – Equine Veterinary Education).

La ecografía es más útil cuando se realiza de forma seriada para detectar cambios en el tiempo facilitando decisiones terapéuticas más precisas, también permite evaluar la evolución del cuadro clínico e identificar cambios asociados a la mejoría o el deterioro del paciente. En este caso, las evaluaciones ultrasonográficas abdominales y torácicas no se realizaron de manera consistente durante el periodo de hospitalización, lo que limitó el seguimiento de la progresión de las lesiones y una valoración objetiva . (Sprayberry K. A. 2015).

En el presente caso se instauró terapia antimicrobiana con el objetivo de tratar tanto los abscesos

pulmonares, la tromboflebitis séptica y una posible enterocolitis de origen bacteriano. Sin embargo, no se realizaron pruebas diagnósticas específicas, como el lavado broncoalveolar con cultivo bacteriológico, coprocultivo, coproparasitológico ni antibiograma que permitieran identificar el agente etiológico y determinar susceptibilidad a los antimicrobianos. Por lo que la selección del tratamiento fue empírico, lo que incrementa el riesgo de utilizar antimicrobianos con una eficacia limitada frente al patógeno involucrado. Además, el uso de antibióticos sin confirmación microbiológica puede favorecer la resistencia bacteriana , comprometiendo la eficacia de futuros tratamientos. Este uso empírico de antibióticos en diarrea equina no siempre está indicado ,debe basarse en evidencia microbiológica cuando sea posible.(Weese JS – Veterinary Microbiology).

.

Debido a que el paciente presentó una tromboflebitis séptica y su diagnóstico diferencial es una enterocolitis de origen bacteriano, se instauró un protocolo terapéutico orientado al control de la endotoxemia, incluyendo la administración de dimetilsulfóxido (DMSO). Aunque este compuesto se emplea con frecuencia en la práctica clínica veterinaria como coadyuvante en el tratamiento de la endotoxemia en equinos debido a sus propiedades antiinflamatorias y eliminando radicales libres de oxígeno, la evidencia científica publicada hasta la fecha no demuestra de forma concluyente su eficacia clínica. Las revisiones y guías más recientes señalan que su uso permanece basado en evidencia limitada y que los beneficios observados en estudios experimentales se restringen principalmente a una reducción de la fiebre, sin mejoras significativas en otros parámetros clínicos o inflamatorios, por lo que su empleo sigue siendo motivo de debate.(Schleining y Reinertson 2007).

En este caso se administró bacitracina como parte del tratamiento debido a la sospecha de enterocolitis de origen bacteriano. Pero la literatura actual indica que la evidencia que respalda su eficacia es limitada. Las revisiones más recientes señalan que el uso de antimicrobianos debe reservarse para aquellos casos en los que exista confirmación microbiológica o una alta sospecha de infección bacteriana susceptible. Su uso clínico en enterocolitis equina es limitado, debido a la escasa evidencia disponible, su espectro antimicrobiano restringido y su potencial para alterar la

microbiota intestinal, no se considera una terapia de principal, reservándose su uso para casos específicos con sospecha etiológica dirigida.(Collinder et al., 2000 – Equine Veterinary Journal).

En ningún momento durante el periodo de hospitalización se obtuvieron muestras para la realización de pruebas diagnósticas mediante reacción en cadena de la polimerasa (PCR) o ensayo por inmunoabsorción ligado a enzimas (ELISA), lo que limitó la identificación de posibles agentes etiológicos infecciosos y la confirmación del diagnóstico. Además, detectan genes de virulencia y toxinas, lo cual es clave porque la enfermedad suele depender más de la producción de toxinas que de la simple presencia del microorganismo, estas pruebas ayudan a confirmar la relevancia clínica del agente y su papel en el cuadro intestinal. (Alwan, J.A., Al-zaidy, A.A. and Abbas, K.H. (2016) Kufa Journal for Veterinary Medical Sciences).

El uso de bicarbonato de sodio por vía oral en pacientes con enterocolitis no se considera una estrategia terapéutica de elección, ya que la inflamación y el daño de la mucosa intestinal pueden comprometer su absorción, limitando su eficacia para corregir la acidosis metabólica. La literatura recomienda que la corrección de las alteraciones ácido-base en estos pacientes se base principalmente en la fluidoterapia intravenosa, reservando la administración de bicarbonato por vía intravenosa para aquellos casos con acidosis metabólica grave confirmada por gasometría. (Divers & Reed, 2018; Fielding & Magdesian, 2015).

Es de suma importancia considerar que el último día de hospitalización, el paciente no presentaba una estabilidad clínica completa. Por esta razón, habría sido recomendable mantenerlo en observación al menos durante 24 horas adicionales, con el fin de evaluar la evolución del cuadro clínico y determinar si existía mejoría del proceso patológico.

Conclusiones

El presente estudio permitió identificar los principales hallazgos clínicos, diagnósticos y planes terapéuticos asociados directamente a la enterocolitis equina, destacando la importancia de su reconocimiento temprano por la complejidad de identificación del agente etiológico y el impacto que esta enfermedad puede tener sobre el paciente. Los resultados obtenidos demuestran que la identificación temprana del agente causal es un elemento primordial para potenciar una mejor respuesta clínica y un pronóstico más favorable.

Se evidenció que la terapia de apoyo es crucial en el manejo de la enterocolitis en potros, independientemente de su etiología. Dentro de las intervenciones terapéuticas más destacadas se incluye la instauración de fluidoterapia para corregir la deshidratación y restaurar la perfusión tisular, la corrección de los desequilibrios electrolíticos y de las alteraciones del equilibrio ácido-base, así como la aplicación de terapia antiendotóxica que busca reducir los efectos sistémicos que surgen de la liberación de endotoxinas y de la respuesta inflamatoria. Además el uso de antiinflamatorios no esteroideos es fundamental para combatir la inflamación intestinal, ayudando a mejorar el estado clínico .Estas medidas de soporte son claves para estabilizar el paciente y acelerar su recuperación clínica.

En los potros que presentan indicios de enterocolitis se debe priorizar la remisión temprana a la clínica, ya que puede ser determinante para un mejor pronóstico. El abordaje diagnóstico debe incluir exámenes coprológicos, coprocultivo, coproparasitológico, antibiograma, ecografía abdominal seriada evaluar el engrosamiento de la pared intestinal y de la motilidad gastrointestinal, así como pruebas moleculares e inmunológicas, entre ellas la reacción en cadena de la polimerasa (PCR) y los ensayos inmunoenzimáticos (ELISA). Estas son cruciales puesto que a a pesar de contar con múltiples herramientas diagnósticas, la literatura señala que en un porcentaje significativo de los casos no es posible determinar con precisión el agente etiológico responsable de la enfermedad, esto por su origen multifactorial, la eliminación intermitente de algunos patógenos y las limitaciones en cuanto la sensibilidad y especificidad de las pruebas disponibles.

Es importante resaltar la necesidad de interpretar los resultados diagnósticos en conjunto con la historia clínica, los hallazgos del examen físico y la evolución del paciente.

Referencias

Arroyo, L. G., Gomez, D. E., & Martins, C. (2018). *Equine duodenitis-proximal jejunitis: A review*. *Canadian Veterinary Journal, 59*(5), 510–517.

Båverud, V. (2004). Clostridium difficile diarrhea: Infection control in horses. Veterinary Clinics of North America: Equine Practice, 20(3), 615–630. https://doi.org/10.1016/j.cveq.2004.07.005

Blikslager, A. T. (2022). Intestinal barrier function: Physiological regulation, injury, and repair in horses and swine. Journal of Animal Science, 100(Suppl. 3), 63–64. https://doi.org/10.1093/jas/skac247.125

Cammarota, G., Ianiro, G., Tilg, H., Rajilić-Stojanović, M., Kump, P., Satokari, R., Sokol, H., Arkkila, P., Pintus, C., Hart, A., Segal, J., Aloi, M., Masucci, L., Molinaro, A., Scaldaferri, F., Gasbarrini, G., Lopez-Sanroman, A., Link, A., de Groot, P., de Vos, W. M., Högenauer, C., Malfertheiner, P., Mattila, E., Milosavljević, T., Nieuwdorp, M., Sanguinetti, M., Simrén, M., & Gasbarrini, A. (2017). European consensus conference on faecal microbiota transplantation in clinical practice. Gut, 66(4), 569–580. https://doi.org/10.1136/gutjnl-2016-313017

Costello, E. K., Stagaman, K., Dethlefsen, L., Bohannan, B. J. M., & Relman, D. A. (2012). The application of ecological theory toward an understanding of the human microbiome. Science, 336(6086), 1255–1262. https://doi.org/10.1126/science.1224203

Diab, S. S., Songer, G., & Uzal, F. A. (2013). Clostridium difficile infection in horses: A review. Veterinary Microbiology, 167(1–2), 42–49. https://doi.org/10.1016/j.vetmic.2013.03.032

Flood, J., & Stewart, A. J. (2022). Non-Steroidal Anti-Inflammatory Drugs and Associated Toxicities in Horses. Animals, 12(21), 2939. https://doi.org/10.3390/ani12212939

Hardefeldt, L., Thomas, K., Page, S., Norris, J., Browning, G., El Hage, C., Stewart, A., Gilkerson, J., Muscatello, G., Verwilghen, D., van Galen, G., Bauquier, J., Cuming, R., Reynolds, B., Whittaker, C., Wilkes, E., Clulow, J., Burden, C., & Begg, L. (2025).

Antimicrobial prescribing guidelines for horses in Australia. Australian Veterinary Journal, 103(12), 781–889. https://doi.org/10.1111/avj.70003

Hesta, M., & Costa, M. (2021). How can nutrition help with gastrointestinal tract-based issues? Veterinary Clinics of North America: Equine Practice, 37(1), 63–87. https://doi.org/10.1016/j.cveq.2020.12.007

Johns, I. C., & Adams, E.-L. (2015). Trends in antimicrobial resistance in equine bacterial isolates: 1999–2012. Veterinary Record, 176(13), 334. https://doi.org/10.1136/vr.102708

Kelesidis, T., & Pothoulakis, C. (2012). Efficacy and safety of the novel macrocyclic antibiotic fidaxomicin in the treatment of Clostridium difficile infection. Therapeutic Advances in Gastroenterology, 5(3), 185–195. https://doi.org/10.1177/1756283X11436153

Magdesian, K. G. (2004). Nutrition for critical gastrointestinal illness: Feeding horses with diarrhea or colic. Veterinary Clinics of North America: Equine Practice, 19(3), 617–644. https://doi.org/10.1016/j.cveq.2003.08.011

Mair, T. S., & Divers, T. J. (2020). Equine Internal Medicine: Self-Assessment Color Review (2nd ed.). CRC Press.

Nielsen, M. K., & Reinemeyer, C. R. (2018). Handbook of Equine Parasite Control (2nd ed.). John Wiley & Sons. https://doi.org/10.1002/9781119382829

Pusterla, N. (2023). Equine coronaviruses. Veterinary Clinics of North America: Equine Practice, 39(1), 55–71. https://doi.org/10.1016/j.cveq.2022.11.008

Reed, S. M., Bayly, W. M., & Sellon, D. C. (Eds.). (2018). Equine Internal Medicine (4th ed.). Elsevier. https://doi.org/10.1016/C2013-0-13336-3

Riviere, J. E., & Papich, M. G. (Eds.). (2017). Veterinary Pharmacology and Therapeutics (10th ed.). John Wiley & Sons.

Schoster, A., Weese, J. S., & Guardabassi, L. (2014). Probiotic use in horses: What is the evidence for their clinical efficacy? Journal of Veterinary Internal Medicine, 28(6), 1640–1652. https://doi.org/10.1111/jvim.12451

Smith, B. P., & Pusterla, N. (Eds.). (2020). Large Animal Internal Medicine (6th ed.). Elsevier.

Southwood, L. L. (Ed.). (2021). Equine Colic. Veterinary Clinics of North America: Equine Practice, 37(2). Elsevier.

Stewart, A. S., Schaaf, C. R., Veerasammy, B., Freund, J. M., & Gonzalez, L. M. (2022). Culture of equine intestinal epithelial stem cells after delayed tissue storage for future applications. BMC Veterinary Research, 18, 445. https://doi.org/10.1186/s12917-022-03552-6

Uzal, F. A., Arroyo, L. G., Navarro, M. A., Gomez, D. E., Asín, J., & Henderson, E. (2022). Bacterial and viral enterocolitis in horses: A review. Journal of Veterinary Diagnostic Investigation, 34(3), 354–375. https://doi.org/10.1177/10406387211057469

Van Galen, G., & Hallowell, G. D. (2019). Hydroxyethyl starches in equine medicine. Journal of Veterinary Emergency and Critical Care, 29(4), 349–359. https://doi.org/10.1111/vec.12854

Weese, J. S. (2023). Antimicrobial resistance in horses, a call to action. Equine Veterinary Education, 35(11), 564–566. https://doi.org/10.1111/eve.13875

Weese, J. S., Giguère, S., Guardabassi, L., Morley, P. S., Papich, M., Ricciuto, D. R., & Sykes, J. E. (2019). AAEP antimicrobial guidelines. American Association of Equine Practitioners.

World Organisation for Animal Health. (2023). Terrestrial Animal Health Code (32nd ed.). World Organisation for Animal Health. https://www.woah.org/en/what-we-do/standards/codes-and-manuals/terrestrial-code-online-access/