

**OBSTRUCCIÓN BILIAR EXTRA-HEPÁTICA EN CANINO BOSTON TERRIER.:  
REPORTE DE UN CASO CLÍNICO**

Trabajo de práctica empresarial para optar por el título de Médica Veterinaria

Valeria Vásquez Naranjo

Asesora

Natalia Uribe Corrales.

Médico Veterinaria Zootecnista, Magíster en Salud Pública, Doctora en  
Epidemiología y Bioestadística

Corporación Universitaria Lasallista

Facultad de Ciencias Administrativas y Agropecuarias

Programa de Medicina Veterinaria

Caldas- Antioquia

2020

## Contenido

Lista de tablas .....	4
Lista de ilustraciones .....	5
Resumen .....	6
Introducción .....	7
Justificación.....	8
Objetivos .....	9
Marco teórico .....	10
Anatomía.....	10
Fisiología.....	11
Bilis.....	12
Obstrucción del conducto biliar.....	13
Colelitiasis.....	13
Fisiopatología.....	15
Factores Predisponentes .....	15
Anamnesis .....	16
Evaluación Del Paciente – Diagnóstico Por Imagen .....	16
Hallazgos de laboratorio.....	18
Consideraciones preoperatorias y tratamiento médico.....	18
Anestesia.....	21
tratamiento quirúrgico.....	21
Técnicas quirúrgicas.....	22
Tubo de drenaje del tracto biliar .....	22
Tubo De colecistectomía .....	22
Colecistotomía .....	24
Colecistectomía.....	25
Coledocotomía .....	27
Desviación biliar: colecistoduodenostomia o colecistoyeyunostomia .....	27
Postoperatorio medico .....	30
Pronostico.....	30
Complicaciones.....	31
Reporte de caso.....	35
Historia clínica del paciente .....	35

Discusión.....	41
Conclusión .....	<b>¡Error! Marcador no definido.</b>
Referencias.....	45

### **Lista de tablas**

Tabla 1 Causas de las obstrucciones biliares extra-hepáticas.

Tabla 2 Factores asociados a la formación de colelitos

Tabla 3 Antibióticos de uso frecuente en el tratamiento de enfermedades hepatobiliares

Tabla 4 Manejo postoperatorio y complicaciones

Tabla 5 Manejo postoperatorio y complicaciones

Tabla 6 Manejo postoperatorio y complicaciones

Tabla 7 Clasificación etiopatogenica de la ictericia postoperatoria.

Tabla 8. Química sanguínea del 5/02/2020

Tabla 9. Hemograma del 5/02/2020

Tabla 10. Exámenes de control de laboratorio del 26/02/2020

### **Lista de ilustraciones**

**Ilustración 1.** Anatomía del sistema biliar extra-hepático.

**Ilustración 2.** Radiografía latero-lateral toraco-abdominal.

**Ilustración 3.** Colecistoduodenostomía.

**Ilustración 4.** Ecografía abdominal del paciente.

## Resumen

La formación de cálculos en la vesícula biliar también conocida como colelitiasis formados en su mayoría por bilirrubinato cálcico, es una de las causas poco comunes de obstrucción biliar extra hepática en caninos y felinos, este proceso es de rara presentación y provoca una limitación en el paso de bilis a través del conducto biliar hacia el duodeno, impidiendo la correcta digestión y absorción de lípidos de la dieta, causando alteraciones gastrointestinales y sistémicas como hiperbilirrubinemia la cual es evidente en pocas horas y siendo detectable en el paciente la ictericia en menos de 48 horas. Suele presentarse en perras de razas pequeñas y en gatos machos de mediana edad o viejos, se caracteriza porque los pacientes llegan con fiebre, vómitos, letargia, deshidratación, ictericia y dolor abdominal marcado. El diagnóstico se puede encaminar con exámenes de laboratorio donde la fosfatasa alcalina (FA) y el colesterol se encuentran notablemente aumentados, estudios radiográficos y ecográficos. El tratamiento definitivo es realizar una laparotomía abdominal e identificar según la gravedad del cuadro cual es el abordaje más recomendado para realizar en la vesícula biliar, el manejo de los tejidos deberá ser limpio para evitar complicaciones postquirúrgicas como peritonitis biliar, infecciones, hepatopatías.

**Palabras clave:** Colelitos, Colelitiasis, Colectotomía, Colectectomía, Ictericia, Bilirrubina, Colectoduodenostomía.

## **Introducción**

El presente trabajo de grado se reporta un caso clínico de obstrucción biliar extra hepático en un Boston Terrier de 9 años con cálculos en la vesícula el cual es poco común y de rara presentación en caninos, este caso fue escogido de acuerdo a los objetivos de mi práctica empresarial veterinaria enfocada en cirugía y medicina interna de pequeños animales.

La cirugía para una resolución de obstrucción biliar extra hepática puede comprometer la vida del paciente si no se hace con una destreza y correcta manipulación de los tejidos pudiendo causar una fuga desde la vesícula biliar, además de un correcto manejo medico con fluidos intravenosos, antibióticoterapia, protectores hepáticos, y medicación antioxidante.

### **Justificación**

Los motivos por los cuales se selecciona el caso clínico radican principalmente en la baja incidencia en la que se presenta dicha patología, debido a esto, en el reporte de caso me propongo profundizar en los análisis previos sobre obstrucciones biliares extra-hepáticas con el fin de realizar un paralelo frente al presente caso y las diferentes teorías de cómo enfrentarlo para así tener una mirada más amplia sobre el abordaje que el clínico debe realizar cuando se presentan estos casos.

Con el desarrollo de este caso clínico se pretende correlacionar los conocimientos teóricos prácticos adquiridos, y tener un acercamiento al plan terapéutico a instaurar en caninos que padecen esta patología y que pueden presentar complicaciones severas en su estado de salud.

## **Objetivos**

### **Objetivo general**

Correlacionar los conocimientos teórico prácticos adquiridos en la Corporación Universitaria Lasallista en el desarrollo y discusión de un caso clínico presentado en el lugar de práctica:

### **Objetivos específicos.**

- Analizar la bibliografía concerniente a la obstrucción biliar extra-hepática en caninos
- Correlacionar los hallazgos del cuadro clínico del paciente con lo reportado en la literatura
- Contrastar la literatura con el procedimiento diagnóstico y terapéutico realizado en el paciente
- Aplicar conocimientos y habilidades adquiridas de medicina interna en los diferentes pacientes.
- Incentivar la educación y el compromiso de los propietarios frente a la buena tenencia de mascotas domésticas.

## Marco teórico

### Anatomía

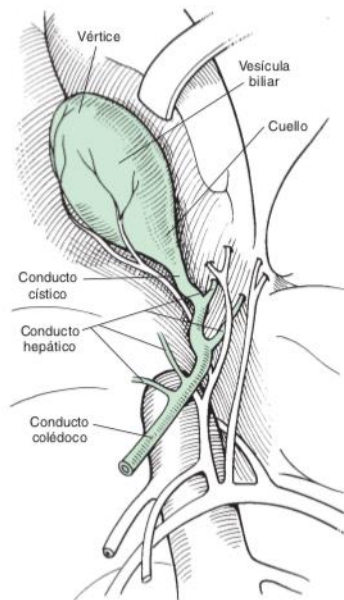
“La vesícula biliar es un saco en forma de pera que yace en una fosa entre los lóbulos hepáticos derecho medial y cuadrado está conectada al conducto biliar común por el conducto cístico” (Williams, 2012).

Anatómicamente se divide en el fundus, cuerpo y cuello, y recibe su aporte sanguíneo de la arteria hepática. La pared está formada por un recubrimiento mucoso, fibras musculares lisas, submucosa y una cubierta serosa externa. Su capacidad es de aproximadamente 1 ml por kilogramo de peso corporal (Williams, 2012).

La porción extra-hepática del sistema biliar consiste en un número variable de conductos hepáticos que penetran en el conducto biliar común en diferentes localizaciones.

La porción libre del conducto biliar discurre a través del omento menor en el ligamento hepatoduodenal y mide alrededor de unos 5 cm de largo y 2.5 mm de diámetro.

En perros la porción distal del conducto biliar penetra la pared mesentérica dorsal del duodeno y discurre de forma oblicua a través de la pared duodenal unos 1.5 -2 cm y termina al lado, pero separada, del conducto pancreático en la papila duodenal mayor. En gatos, la porción terminal del conducto biliar se une con el conducto pancreático mayor justo antes de desembocar en el duodeno craneal a través de la ampolla común (Fossum, 2009, p. 561).



**Ilustración 1.** Anatomía del sistema biliar extra-hepático. Tomado de *Cirugía en pequeños animales*, Fossum, 2009, p. 561.

### Fisiología

El hígado se compone de láminas que se unen para formar canales, se encuentran bañadas por ambos lados, por la sangre procedente de las sinusoides hepáticas. que conectan con los conductos biliares. Los hepatocitos secretan la bilis a los canalículos y de ellos al sistema de conducto biliar. El epitelio del conducto biliar es metabólicamente activo y capaz de alterar la composición de la bilis canicular mediante la adición de agua y electrolitos en especial bicarbonato (Cunningham, 2009, p. 333).

Además de ácidos biliares, fosfolípidos y colesterol la bilis contiene compuestos orgánicos liposolubles como los pigmentos biliares los cuales son productos de la degradación de la hemoporfirina, una parte de la molécula de la hemoglobina, el principal pigmento biliar es la bilirrubina que se genera en el proceso normal de recambio de glóbulos rojos de la sangre y es la responsable del color verde característico de la bilis (Cunningham, 2009, p. 334).

En el retículo endoplasmático liso de los hepatocitos se sintetizan los ácidos biliares a partir del colesterol y su función es emulsionar los lípidos de la dieta y solubilizar los productos de la digestión de las grasas en el yeyuno además de favorecer su absorción en el íleon (Cunningham, 2009, p. 334).

El esfínter de oddi es el encargado de conectar el conducto biliar común y el duodeno, este en presencia de alimento en el duodeno se relaja y permite la salida de la bilis desde la vesícula biliar y el retorno de los ácidos biliares al hígado la continua estimulando (Cunningham, 2009, p. 334).

Después de su absorción los ácidos biliares son transportados vía vena porta hepática de nuevo al hígado, allí son casi completamente absorbidos de la sangre portal. Como resultado de ello casi ningún ácido biliar alcanza la vena cava posterior, y por consiguiente pequeñas cantidades de ellos se encuentran en la circulación sistémica. Este proceso es conocido como circulación entero hepática (Cunningham, 2009, p. 335).

## **Bilis**

La bilis es una solución isotónica ligeramente alcalina que consiste en agua, electrolitos inorgánicos y solutos orgánicos, tales como ácidos biliares, colesterol, fosfolípidos y bilirrubina; La digestión y absorción eficiente de los lípidos de la dieta depende de la adecuada secreción de bilis (Williams, 2012, p. 225).

La mal digestión de las grasas resulta en una malabsorción de vitaminas liposolubles, siendo la más importante la vitamina k. La producción del complejo de factores de la protrombina activada II, VII, IX y X dependen de la vitamina k. Las deficiencias pueden desarrollarse con una malabsorción de grasa conllevando a

coagulopatías. La ausencia de la bilis en el duodeno dada por una obstrucción conlleva a un aumento de la secreción ácido gástrica y una disminución de la neutralización ácida gástrica en el duodeno. Como secuela, puede desarrollarse una úlcera duodenal (Williams, 2012, p. 225).

Se estima que la producción diaria de bilis en un perro oscila entre 0,1-0,2 lts, en el hombre y el cerdo 0,5-1 lts, en la oveja 0,5-0,7 lts, en la vaca 3-5 lts y en el caballo 7-10 lts (Scharrer & Wólfram, 2005).

### Obstrucción del conducto biliar

La obstrucción biliar ya sea intrahepática o extrahepática es la causa más común de hiperbilirrubinemia, en casos de obstrucción la hiperbilirrubinemia es evidente en pocas horas y la ictericia es detectable a las 48 horas en el paciente.

**Tabla 1.** Causas de las obstrucciones biliares extra-hepáticas

Causas de obstrucción biliar extra hepática congénitas	Causas de obstrucción biliar extra hepática adquirida Luminal	Mural	Extraluminal
Atresia biliar	Bilis densa	Colangitis (infecciosa, esclerosante.)	Pancreatitis (fibrosante crónica, aguda.)
Quistes colédocos	Mucocele de la vesícula biliar	Carcinoma biliar	Absceso pancreático
	Cálculos	Colecistitis	Neoplasia (biliar, hepática, pancreática, gastrointestinal, linfonodo)
		Estenosis	Cuerpo extraño duodenal Hernia diafragmática con atrapamiento de la vesícula biliar.

Tomado de *Cirugía abdominal en pequeños animales*, Williams, 2012, p. 225.

### Colelitiasis.

Los cálculos de la vesícula biliar se denominan colelitos; los encontrados en el conducto colédoco se denominan coledocolitos. Generalmente, reciben el nombre sencillo de piedras o cálculos (Fossum, 2009, p. 567).

La colelitiasis en caninos como causa de obstrucción del conducto biliar extra hepático (OCBE) es un proceso patológico de rara presentación; para que haya un trastorno de OCBE, debe existir un proceso patológico a nivel del conducto biliar común impidiendo el paso del flujo biliar hacia el duodeno, cuando se da esta obstrucción en un curso de varias semanas se observan heces acólicas, coagulopatías y ausencia repetida de urobilinogeno en muestras de orina adecuadamente procesadas (Nelson, 2010, p. 554).

Muchos animales pueden ser asintomáticos en la colelitiasis, los cálculos biliares se clasifican en dos tipos de colesterol y de pigmento (bilirrubinato cálcico), que suele ser el más común en caninos y felinos. Los cálculos suelen formarse principalmente en la vesícula biliar pero también pueden formarse en el conducto biliar.

Los cálculos pueden clasificarse en tres tipos: de colesterol puro, mixtos (colesterol mezclado con ácidos biliares, pigmentos, calcio y proteínas) y pigmentados (compuestos de bilirrubinato cálcico) Zarate, AJ (2017), Colelitiasis. Instituto universitario de ciencias de la salud.

Arias *et al* (2001) manifiesta que las causas de colelitiasis pueden ser variadas y resalta la deshidratación, infecciones de la vesícula y estasis biliar como las posibles etiologías. La mayoría de colelitos en los perros se componen de sales de calcio y bilirrubinato, en los humanos inicia con secreción hepática de bilis sobresaturada con colesterol (Racanco *et al* 2009).

## Factores asociados a la formación de colelitos

**Tabla 2.** Factores asociados a la formación de colelitos

---

Sobresaturación de colesterol en la bilis

Hipomotilidad vesicular

Desestabilización de la bilis por factores cinéticos proteicos y mucinas anormales

Factores ambientales como hábitos alimenticios (Consumo excesivo de colesterol)

Genética: Se han reportado mas de 20 genes de mucina, en las que existe alteración en su expresión o polimorfismos.

Alteración en la secreción de lípidos biliares (Implica transportadores como ABCG5, ABCG8, ABCB4 Y ABCB11).

Cristalización del colesterol.

---

Tomado de: *Zarate, AJ 2017, Colelitiasis. Instituto universitario de ciencias de la salud.*

### Fisiopatología

La colelitiasis canina es rara y esto puede deberse a que la bilis de los perros tiene concentraciones menores de colesterol, además la absorción de calcio ionizado en la vesícula biliar, limitando la cantidad de calcio ionizado libre en la bilis y falta de diagnóstico (Fossum, 2009, p. 567).

Las sales de calcio son el componente mayoritario de los cálculos pigmentados, por lo que, en perros, la disponibilidad de calcio ionizado parece ser un factor importante en la formación de calcio (Fossum, 2009, p. 567).

### Factores Predisponentes

Las perras mayores de raza pequeña parecen presentar mayor riesgo de desarrollar colelitos (Williams, 2012, p. 226).

En gatos son los machos de mediana edad o viejos los que están más frecuentemente afectados (Fossum, 2009, p. 567).

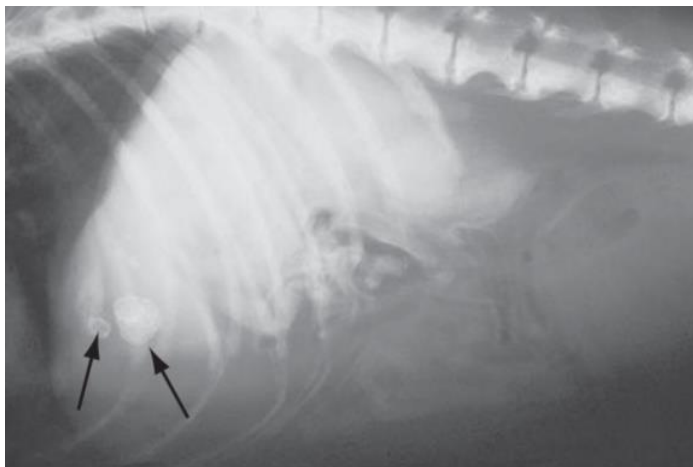**Anamnesis**

Suelen ser asintomáticos sin embargo los pacientes llegan a consulta con fiebre, vómitos, ictericia o dolor abdominal si aparece colecistitis y obstrucción biliar (Fossum, 2009, p. 567); en gatos con colelitiasis, los signos clínicos más frecuentes son vómitos progresivos, deshidratación, anorexia, ictericia y letargia (Eich y Ludwig, 2002).

**Evaluación Del Paciente – Diagnóstico Por Imagen**

Los hallazgos radiográficos en pacientes con OBEH suelen ser inespecíficos, puede cursar con hepatomegalia y distensión de la vesícula biliar, si se observan opacidades minerales en el cuadrante craneal del abdomen puede ser indicativa de cálculos colecísticos (Fossum, 2009, p. 561).

Los hallazgos en la radiografía abdominal pueden mostrar densidades radiopacas en el área de la vesícula biliar, si hay colelitos que contengan calcio. Se puede observar una gran vesícula biliar llena de fluido superpuesta al hígado. Otros hallazgos pueden incluir evidencia de pancreatitis, colecistitis enfisematosa y hepatomegalia, pero las radiografías no suelen ser diagnósticas (Williams, 2012, p. 226).



**Ilustración 2** Radiografía latero-lateral toraco-abdominal en un perro con colelitos radiopacos. Tomado de *Cirugía en pequeños animales, Fossum, 2009, p. 568*.

La ecografía puede ayudar en identificar las causas subyacentes de obstrucción biliar como pancreatitis, colelitiasis, neoplasia o mucocelo de la vesícula biliar (Williams, 2012, p. 227), además de ayudar a distinguir si la obstrucción es de origen intra hepático y extra hepático (Fossum, 2009, p. 561) cuando hay presencia de pancreatitis o de masas en el páncreas puede hacer sospechar de obstrucción biliar extra hepática (OBEH).

Los colelitos se pueden identificar tanto radio lucidos como radiopacos y revelar distensión de la vesícula biliar y de los conductos biliares intra y extra hepáticos. Si hay ruptura no se identificar la vesícula biliar y se verá fluido intra abdominal y no se observará la vesícula biliar (Williams, 2012, p. 227); Pueden observarse focos hiperecoicos con una sombra acústica que se origina en la luz de la vesícula, si hay obstrucción puede observarse dilación del colédoco o de las vías intra-hepáticas (Fossum, 2009, p. 561).

En algunos casos se ha utilizado la gammagrafía hepatobiliar para determinar la permeabilidad del colédoco (Fossum, 2009, p. 562); Pero la gammagrafía parece ser

una prueba poco sensible para diagnosticar enfermedades hepatobiliares estructurales como la colangiohepatitis (Newell y cols., 2001).

### **Hallazgos de laboratorio**

En perros suele observarse un aumento notable en la fosfatasa alcalina sérica (FA) y el colesterol. En algunos animales también se observa aumento de la alanina transferasa (ALT). La hiperbilirrubinemia es típica en obstrucciones parciales o completas, cuando aparece colangitis ascendente. Las pruebas de coagulación suelen ser normales. En gatos la FA suele ser normal y la ALT aumentada además en esta especie es útil el citoquímico de orina puesto la bilirrubina es un hallazgo anormal y generalmente, aparece antes que la hiperbilirrubinemia (Fossum, 2009, p. 568).

### **Consideraciones preoperatorias y tratamiento médico**

Los pacientes con alteraciones biliares suelen estar clínicamente descompensados debido a los vómitos y anorexia presente, deben entrar con una buena tasa de hidratación previa a la cirugía. Se deben tener en cuenta los posibles problemas de coagulación que puede haber en el paciente (Williams, 2012, p. 227).

Antes de la cirugía se deben corregir las anomalías electrolíticas e hídricas, pacientes con déficit en la coagulación deben recibir vitamina K subcutánea durante 24 a 48 horas antes de la cirugía o sangre fresca completa. Las obstrucciones biliares parciales o completas pueden permitir la ascensión de microorganismo aerobios y anaerobios, produciéndose bacteriemia, por lo que se encuentra indicado el tratamiento antibiótico peri operatorio (Fossum, 2009, p. 560).

Se recomienda el tratamiento profiláctico antibiótico previo a la cirugía puesto que estas bacterias pueden provocar un efecto negativo en la cicatrización. Este debe basarse en los resultados de los antibiogramas y cultivos del parénquima hepático, bilis o ambos. Los más comunes son *Escherichia coli*, *Klebsiella spp*, *Enterobacter spp*, *Proteus spp*, y *pseudomonas spp*. Se recomienda antibióticos que son excretados en forma activa por la vesícula biliar como amoxicilina, cefazolina y enrofloxacino. (Fossum, 2009, p. 561).

<b>Antibióticos de uso frecuente en el tratamiento de enfermedades hepatobiliares.</b>
Amoxicilina 20 mg/kg VO, IM o SC, 2 o 3 veces al día.
Cefazolina. 22 mg/kg IV o IM, 3 o 4 veces al día.
Clindamicina. 11 mg/kg IV o VO, 3 veces al día.
Enrofloxacina. 7-20 mg/kg VO, IM, o IV (diluir y administrar lentamente durante 30 minutos), 1 vez al día.
Ticarciclina mas ácido clavulanico. 50 mg/kg IV 3 o 4 veces al día.
Amikacina 20-25 mg/kg IV, 1 vez al día.
IM, intramuscular; IV, intravenoso; SC, subcutáneo; VO, vía oral. *Dosis superiores a 5 mg/kg se asocian a ceguera en gatos.

**Tabla 3** Antibióticos de uso frecuente en el tratamiento de enfermedades hepatobiliares.

Tomado de *Cirugía en pequeños animales*, Fossum, 2009, p. 561.

Las laceraciones del colédoco, vesícula biliar, conducto cístico o del conducto hepático pueden producir peritonitis por extravasación de bilis o, si la infección está comprendida en un espacio cerrado, un proceso inflamatorio localizado con adherencias en los órganos circundantes (Fossum, 2009, p. 560).

En los animales con OBEH, se debe realizar un buen diagnóstico puesto que hay enfermedades como la colestasis biliar que provocan obstrucciones parciales y no requieren cirugía.

Recientemente se ha propuesto un tratamiento que elude los actos quirúrgicos y consiste en el uso de ácido ursodexocólico durante meses en caso de cálculos no calcificados (Rothuizen, 2012).

Se puede recurrir a manejos clínicos con hepatoprotectores e hipolipemiantes. Se resalta la gran efectividad del tratamiento clínico combinado con la dieta especial puesto que sin necesidad de someter al paciente a procedimientos quirúrgicos se logra recuperar de la encefalopatía hepática, hipercolesterolemia e hipertrigliceridemia (Sánchez, 2017).

La obstrucción a los conductos de excreción biliar ocasionada por los cecolitos induce muy probablemente a encefalopatía hepática mediante un mecanismo de saturación e intoxicación de los hepatocitos y modificaciones hemodinámicas de la circulación portal (Sánchez, 2017).

## **Anestesia**

Las necesidades y riesgos de anestesia en pacientes con obstrucciones biliares son similares a aquellos con enfermedad hepática., en pacientes con enfermedades obstructivas existe riesgo adicional del efecto de los m- agonistas como hidromorfona, morfina en el tono de la musculatura lisa, estos fármacos pueden aumentar el tono del esfínter y la sensación de dolor. Los agonistas – antagonistas mixtos como el butorfanol son preferibles como agentes de premeditación y analgesia (Fossum, 2009, p. 561).

## **Tratamiento quirúrgico**

Durante la exploración debe comprobarse la permeabilidad del colédoco, mediante presión manual de la vesícula o por cateterización retrograda (desde el duodeno), o en algunos casos normograda, (desde el conducto de la vesícula biliar). (Fossum, 2009, p. 562).

El tratamiento de los animales con OBEH secundaria a enfermedades pancreáticas benignas consiste, inicialmente, en un control médico de la pancreatitis. Si no se observa una mejoría clínica o de laboratorio a los 7 o 10 días de iniciar el tratamiento correspondiente o si se produce un deterioro clínico a pesar de que el tratamiento sea el adecuado, debe considerarse una colecistoduodenostomía o colecistoyeyunostomía (Fossum, 2009, p. 562).

En pacientes muy graves, con obstrucción biliar, que no pueden someterse a exploración quirúrgica, debe realizarse una descompresión temporal de la vesícula biliar, mediante aspiración guiada por ecografía, una sonda Foley o un catéter de Hawking (Fossum, 2009, p. 562).

Según (Heller, 2016 ) la alta morbilidad y mortalidad de la cirugía biliar de patologías obstructivas en Veterinaria, debemos considerar nuevas técnicas como la Colangiopancreatografía endoscópica retrógrada (CPER) para diagnosticar y corregir defectos. La colocación de stent y remoción de material impactado en vía biliar por medio de CPER ya se está considerando en pacientes caninos.

### **Técnicas quirúrgicas**

En el tracto biliar se debe utilizar sutura reabsorbible ya que las suturas no reabsorbibles pueden actuar como foco para la formación de cálculos. En la cirugía de los conductos biliares se utiliza material de pequeño tamaño, del tipo utilizado en cirugía oftálmica (Fossum, 2009, p. 562).

#### **Tubo de drenaje del tracto biliar**

Puede insertarse un tubo blando para proporcionar un drenaje temporal del tracto biliar directamente en la vesícula biliar o vía la papila duodenal mayor hacia el conducto biliar común (Williams, 2012, p. 228).

Cuando se emplee una endoprotesis biliar transpapilar, deben considerarse los efectos locales en los conductos biliares extra-hepáticos y la posibilidad de una posterior contaminación bacteriana (Williams, 2012, p. 228).

#### **Tubo de colecistectomía**

Los tubos de colecistectomía se emplean para la diversión biliar cuando el conducto biliar esta temporalmente obstruido (pancreatitis aguda) o en pacientes

gravemente enfermos que requieren de una descompresión biliar previamente al tratamiento definitivo de la obstrucción del conducto biliar (Williams, 2012, p. 228).

Una ventaja de esta técnica es que permite realizar una colangiografía de contraste positivo para determinar la permeabilidad del conducto biliar previamente a la retirada del tubo. Se introduce un catéter Foley a través de la pared abdominal ventrolateral derecha. Justo caudal a la arcada costal y se pasa a través de una capa de omento la vesícula biliar se rodea de gasas y se coloca una sutura en bolsa de tabaco en el fundus de la vesícula biliar empleando una sutura monofilamento absorbible del 2 métrico (3-0). Se realiza una incisión con el bisturí en el fundus dentro de los límites de la sutura en bolsa de tabaco y el extremo del tubo se pasa hacia el interior de la vesícula biliar. La sutura en bolsa de tabaco se anuda y el balón del catéter Foley se infla (Williams, 2012, p. 228).

Normalmente no es necesario movilizar la vesícula biliar, ya que el omento forma un tracto fibroso alrededor del tubo que colapsa y sella el estoma de la vesícula biliar una vez se retira el tubo (Williams, 2012, p. 228).

El tubo puede retirarse en solo 5 días más tarde o puede dejarse en su lugar hasta que se resuelva el problema. La eliminación temporal de bilis fuera del tracto gastrointestinal normalmente no altera la digestión o la hemostasia más allá de lo que ya la altera el proceso patológico. Si el tubo debe permanecer en su sitio más de 10 días, es posible recoger la bilis desviada y colocarla en capsulas de gelatina para administrarlas oralmente en el momento de las comidas (Williams, 2012, p. 229).

**Colecistotomía**

Esta técnica rara vez se realiza, pero puede estar indicada en casos de coelitos o cuando el contenido de la vesícula biliar se ha espesado y no puede aspirarse mediante una jeringa (Fossum, 2009, p. 562).

El paciente debe encontrarse en decúbito dorsal. El abordaje se realiza desde la línea media ventral con una amplia incisión desde el xifoideas al pubis. Durante la manipulación quirúrgica se debe proteger bien la zona que rodea la vesícula biliar con gasas y colocar dos suturas de tracción en la vesícula biliar para facilitar la manipulación y disminuir la probabilidad de vertido. Debe disponerse de equipo de succión.

Tras la incisión en el fundus, colocar suturas de tracción adicionales en los lados de la incisión si es necesario.

Vaciar el contenido de la vesícula biliar y enviarlo para cultivo. Debe hacerse un lavado de la vesícula biliar con solución salina estéril y emplear un catéter de látex blando o de polivinilo (3, 5-5 French gauge) para cateterizar el conducto biliar común, vía el conducto cístico para asegurar su permeabilidad antes de cerrar la colecistectomía.

Se recomienda recoger muestras de biopsia de la pared de la vesícula biliar antes del cierre y enviarlas a examen histopatológico y cultivo (Williams, 2012, p. 241).

Puede ser extremadamente difícil cateterizar el conducto biliar común desde la vesícula biliar, debido al ángulo agudo que se forma entre los conductos cístico y biliar común, debería realizarse una duodenotomía y cateterización a través de la papila mayor (Williams, 2012, p. 241).

El cierre de la vesícula biliar se realiza empleando un material de sutura monofilamento absorbible del 2 métrico (3/0) o 1.5 métrico (4/0) en un patrón de reinversión en una sola capa (Lembert o Cushing). El cierre de la incisión abdominal ventral se realiza de forma convencional (Williams, 2012, p. 241).

**Tabla 4.** Manejo postoperatorio y complicaciones

---

La recuperación debería transcurrir sin incidentes. Monitorizar los signos de fuga del lugar de la colecistotomía, si hay una recurrencia de los signos originales de enfermedad, se indica la realización de una colecistectomía.

---

Tomado de *Cirugía abdominal en pequeños animales*, Williams, 2012, p. 242.

**Colecistectomía**

Las colecistitis que no responden a tratamiento o que recidiva después del tratamiento antibiótico, las rupturas espontáneas y las colelitiasis asociadas a patología (pueden ser asintomáticas), deben tratarse mediante colecistectomía. También está indicada en neoplasias primarias y rotura traumática de la vesícula (Fossum, 2009, p. 562).

El paciente debe encontrarse en decúbito dorsal, el abordaje se realiza por la línea media ventral es el más versátil, iniciando la incisión en el cartílago xifoides y extendiéndola más allá del ombligo (Williams, 2012, p. 243).

Se deben colocar suturas de tracción en la vesícula biliar previamente a la disección.

Diseccionar suavemente la vesícula biliar del parénquima de la fosa hepática mediante disección roma y, si es necesario, mediante disección fina. Es útil emplear fórceps curvados y aplicadores de punta de algodón (Williams, 2012, p. 243).

La hemorragia se controla con gasas abdominales humedecidas. Se debe identificar la arteria cística y ligarla cerca de la vesícula biliar, posteriormente se

diseciona el conducto cístico de los tejidos subyacentes hasta por debajo de su unión con el conducto biliar común, clamparlo y seccionarlo. Luego el clamp del muñón del conducto cístico y pasar un catéter a través de ese muñón hacia el conducto biliar común para asegurar su permeabilidad. Posteriormente se realiza una doble ligadura del muñón del conducto cístico. Para esta finalidad, puede emplearse sutura absorbible o clips hemostáticos (Williams, 2012, p. 243).

Si no es posible cateterizar el conducto biliar común por medio del muñón del conducto cístico, realizar una duodenotomía justo distal al píloro y cateterizar el conducto por la papila duodenal mayor (Williams, 2012, p. 243).

Previamente al cierre, comprobar que no haya hemorragia en la fosa hepática. Si es necesario, esta puede cubrirse con un agente hemostático tópico u omento. Se puede someter una parte de la pared de la vesícula biliar y algo de bilis para cultivo; someter el resto de la vesícula biliar para histopatología (Williams, 2012, p. 243).

El cierre de la duodenotomía se cierra con un patrón de sutura discontinuo simple o continuo simple, empleando un material de sutura absorbible monofilamento. El cierre abdominal se realiza de forma convencional (Williams, 2012, p. 244).

**Tabla 5.** Manejo postoperatorio y complicaciones

---

<p>Monitorizar el hematocrito las primeras 24 horas postoperatorias.          Continuar la terapia de soporte con fluidos intravenosos y glucosa hasta que se reanude la ingestión oral de sólidos y líquidos.          El paciente debe monitorizarse por si hubieran evidencias de pancreatitis, y retirarse la comida y agua si esto ocurriera.          Continuar los antibióticos en el periodo postoperatorio basándose en los resultados del cultivo bacteriano y las pruebas de sensibilidad.</p>
---

---

Tomado de *Cirugía abdominal en pequeños animales*, Williams, 2012, p. 246.

## **Coledocotomía**

Es la incisión realizada en el conducto biliar común para su exploración o eliminación de un cálculo (Williams, 2012, p. 230).

La incisión directa de las vías biliares debe realizarse solo en animales en los que el conducto está muy dilatado, como en los casos de obstrucción crónica y cuando la obstrucción puede eliminarse (coledocolitiasis y espesamiento biliar). Primero, debe intentarse eliminar la obstrucción mediante lavado del colédoco mediante enterotomía o colecistotomía. La obstrucción extraluminal o estenosis del conducto se trata preferentemente, mediante técnicas de desviación biliar (Fossum, 2009, p. 564).

Se debe rodear la zona del colédoco con esponjas de laparotomía estériles humedecidas. Se colocan suturas de tracción en el conducto distendido y se hace una pequeña incisión en el conducto para eliminar la obstrucción. Se lava el conducto con grandes cantidades de suero salino estéril templado y pase un catéter blando de 3.5 a 5 Fr hacia la vesícula y duodeno para confirmar que son permeables. La incisión se cierra con una sutura simple continua o discontinua con sutura reabsorbible 4.0 – 5.0 (Fossum, 2009, p. 564).

Si existe riesgo de extravasación, pase un catéter por el conducto a través de una pequeña incisión en el duodeno proximal. Los derrames pequeños deben tratarse bloqueando la incisión con un catéter blando de 3.5 a 5 Fr. (Fossum, 2009, p. 564).

## **Desviación biliar: colecistoduodenostomía o colecistoyeyunostomía**

La desviación del flujo biliar está indicada en los casos en los que el conducto colédoco esta obstruido o ha sufrido un traumatismo grave y la vesícula biliar no está directamente implicada en el proceso patológico (Fossum, 2009, p. 564).

La colecistoenterostomía es preferible antes que la coledocoduodenostomía en perros y gatos, debido al pequeño tamaño que presenta el colédoco en estas especies, que dificulta, en muchos casos, la realización con éxito de esta técnica (Fossum, 2009, p. 564).

Si se realiza una colecistoyeyunostomía, debe utilizarse el yeyuno proximal para reducir la incidencia postoperatoria de mal digestión de los lípidos. En perros, se recomienda que el estoma entre el intestino y la vesícula biliar tenga, al menos, 2.5 cm de longitud para minimizar la posibilidad de obstrucción del flujo biliar o retención del contenido intestinal en la vesícula (Fossum, 2009, p. 564).

Un estoma demasiado pequeño facilita la aparición de colecistitis ascendente crónica, en comparación con un estoma demasiado grande (Fossum, 2009, p. 564).

Se realiza una laparotomía por la línea media ventral realizando la incisión desde el proceso xifoides hasta el pubis. Para la manipulación quirúrgica se debe movilizar la vesícula biliar desde su fosa para aliviar la tensión en el lugar del estoma. Debe tenerse especial cuidado para no lesionar la arteria cística, además de usar suturas de tracción para movilizar la vesícula biliar y acercarla hacia el duodeno descendente (o yeyuno proximal). Debe tenerse especial cuidado en no torsionar el conducto cístico a medida que se avanza hacia el borde anti mesentérico del duodeno (Williams, 2012, p. 247).

La zona debe cubrirse con gasas de laparotomía, drenar la vesícula biliar y realizar una colecistotomía. Realizar la duodenotomía correspondiente en el borde anti mesentérico del duodeno o yeyuno y aspirar el contenido duodenal. La colocación de suturas de tracción en el duodeno permite la tracción del lugar de duodenotomía. Se realiza la anastomosis de la vesícula biliar a la pared intestinal empleando material de sutura monofilamento absorbible. Asegurar que no hay tensión en la línea de sutura,

puede emplearse un patrón discontinuo simple, pero se tarda más tiempo que con un patrón continuo. El cierre con una sola capa es adecuado; el cierre con dos capas tarda más tiempo y reduce más el tamaño del estoma. La mucosa intestinal puede evertirse tras la incisión; recortar la mucosa evertida con unas tijeras de Metzenbaum finas mejora la precisión de la anastomosis con la vesícula biliar (Williams, 2012, p. 248).

Asegurar que cada sutura penetra completamente en todo el grosor de la pared intestinal, así como de la vesícula biliar. Colocar primero la hilera más profunda de suturas (en el lado lejano o dorsal de la duodenotomía), empezando desde cualquier borde de la incisión. Una vez se ha completado la hilera más profunda, terminar la capa superficial. Colocar una sutura adicional en los extremos craneal y caudal de la anastomosis para ayudar a aliviar la tensión (Williams, 2012, p. 248).

#### **Tabla 6.** Manejo postoperatorio y complicaciones

---

Monitorizar de cerca los signos de hemorragia interna mediante la comprobación regular del color de las mucosas, pulso y tiempo de llenado capilar durante las 24-48 horas tras la derivación biliar. Si el hematocrito cae por debajo del 20%, debería administrarse sangre entera.

Monitorizar también los niveles séricos de albumina.

Monitorizar los niveles de glucosa sanguíneos y continuar la terapia de soporte con fluidos intravenosos y glucosa hasta que se reanude la ingestión oral de sólidos y líquidos.

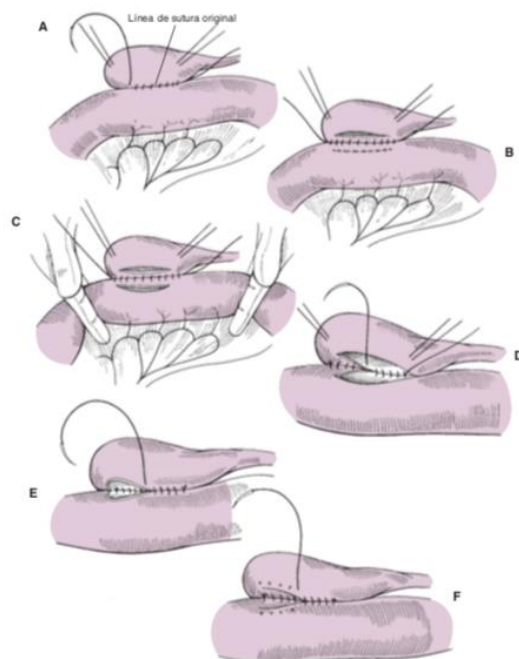
El paciente debe monitorizarse por si hubieran evidencias de pancreatitis, y retirarse la comida y agua si esto ocurriera.

Continuar los antibióticos en el periodo postoperatorio basándose en los resultados del cultivo bacteriano y las pruebas de sensibilidad.

Reevaluar el paciente cada 3-6 meses por si recidiva la obstrucción biliar o hubiera evidencia de colangitis. Dolor, vómitos, letargia y fiebre pueden indicar una infección ascendente del tracto biliar, o puede ocurrir con estomas que inicialmente son muy pequeños o que han estenosado postoperatoriamente.

---

Tomado de *Cirugía abdominal en pequeños animales*, Williams, 2012, p. 249.



**Ilustración 3** Colecistoduodenostomía tomado de *Cirugía en pequeños animales*, Fossum, 2009, p. 565.

### Postoperatorio medico

En casos de colangitis o colangiohepatitis, está indicado el tratamiento antibiótico agresivo junto con medicación antioxidante (vitamina E, vitamina C, s-adenosil-L-metionina). Ácido ursodeoxicólico (15 mg/kg PO, SID) es útil para proteger las membranas de los hepatocitos, pero no debe utilizarse en casos de obstrucción (Fossum, 2009, p. 569).

### Pronostico

El pronóstico en gatos con OBEH es reservado. (Mayhew y cols., 2002); La desviación biliar en gatos se asocia a una mortalidad temprana elevada y los gatos que sobreviven pueden presentar vómitos y anorexia crónicos (Bacon y White, 2003).

En perros se desconoce el pronóstico tras la desviación biliar, ya que hay pocos estudios sobre seguimiento a largo plazo, sin embargo, se sabe que puede producirse sangrado de la zona del estoma e infecciones ascendentes (Fossum, 2009, p. 567).

El pronóstico es muy bueno siempre que pueda eliminarse la causa de obstrucción y también cuando se realiza una colecistectomía (Fossum, 2009, p. 569).

### **Complicaciones**

La cirugía del tracto biliar requiere de una gran competencia técnica, destreza manual y un criterio quirúrgico acertado para prevenir la aparición de complicaciones serias. Las complicaciones potenciales tras la colecistectomía son peritonitis generalizada, shock, sepsis, hipoglicemia, Hipoproteinemia e hipopotasemia, entre otras (Fossum, 2009, p. 567).

Tras la cirugía del conducto colédoco puede aparecer estenosis, extravasación biliar y dehiscencia. En algunos animales, tras la desviación biliar, puede aparecer colangiohepatitis ascendente, especialmente si el estoma de la anastomosis entérico-biliar es demasiado pequeño y el contenido intestinal se mantiene en la luz de la vesícula biliar durante periodos prolongados. En estos animales, es necesario el tratamiento antibiótico intermitente (Fossum, 2009, p. 567).

Tras la descompresión biliar pueden aparecer complicaciones a largo plazo como colangiohepatitis, recidiva de la obstrucción y pérdida de peso crónica (Fossum, 2009, p. 567).

La rotura del tracto biliar secundario a una colecistitis necrotizante, colelitiasis o traumatismo causa una peritonitis química grave, la cual puede estar asociada o no con sepsis. La identificación y reparación de la fuga debería realizarse tan pronto como sea

posible, ya que las alteraciones metabólicas son serias y rápidamente pueden comprometer la vida del animal (Williams, 2012, p. 231).

Según (Heller, 2017) Una de las complicaciones agudas más graves asociada a este fenómeno es la ruptura con posterior filtración y biliperitoneo. Esto último es asociado a peritonitis grave y posibles complicaciones sépticas con altas tasas de morbilidad y mortalidad.

La zona más frecuente de rotura es el conducto biliar común distal al último conducto hepático, seguido de la unión del conducto biliar común con el duodeno. La reparación primaria tiene una elevada morbilidad asociada a complicaciones quirúrgicas y está reservada para ciertos casos en los que el tejido del conducto parece sano, la tensión de la herida es mínima y la diversión biliar no es una opción (Williams, 2012, p. 231).

El método más simple de reparación comprende la ligadura del conducto hepático cuando ha habido una avulsión de un conducto hepático del conducto biliar; esto resolverá la fuga (Williams, 2012, p. 231). En caninos la ligadura de un conducto hepático puede realizarse de manera segura, puesto que tienen una red auxiliar de pequeños conductos que pueden permitir el drenaje de la bilis hepática de un lóbulo a otro cuando el conducto hepático esta obstruido. De forma alternativa, la porción de hígado drenado por el conducto dilatado puede atrofiarse mientras que la porción de hígado no afectada sufre una hipertrofia compensatoria y asume la función de excretar toda la bilis (Martin et al., 2003).

Las laceraciones del conducto biliar no susceptibles de ser suturadas, pueden tratarse mediante la colocación de una endoprotesis, aunque su uso es controvertido. No existe consenso acerca de cuánto tiempo puede permanecer la prótesis en su lugar;

la endoprotesis puede interferir con el flujo biliar normal, promover la formación de estenosis y causar colangitis (Williams, 2012, p. 231).

Según, (Mayol, 2000) las manifestaciones biliodigestivas que resultan en el postoperatorio inmediato por sus implicaciones diagnósticas y terapéuticas para el cirujano son fugas y fistulas biliares, lesiones intestinales y la ictericia postoperatoria. Cuando hay fuga biliar tras colecistectomía se debe considerar existencia de canalículos biliares no obliterados en el lecho hepático, el fallo de la ligadura o el clip de cierre del conducto cístico, la lesión de la vía biliar y la lesión duodenal durante la disección del área subhepática (Mayol, 2000).

La aparición de una ictericia postoperatoria temprana en un paciente sometido a una colecistectomía, si la hiperbilirrubinemia es directa, lo más común es que se deba a una obstrucción del drenaje biliar ya sea por espasmo papilar, litiasis coledociana impactada y lesión de la vía biliar principal. En el caso de que ocurra en un paciente portador de un tubo de Kehr tras la exploración de la vía biliar principal, la colestasis extrahepática se explica si el drenaje biliar externo está ausente o es insuficiente (Mayol, 2000).

**Tabla 7. Clasificación etiopatogénica de la ictericia postoperatoria.**

<b>Sobrecarga de pigmento (hiperbilirrubinemia indirecta predominante)</b>	<b>Disminución del funcionamiento hepatocelular.</b>	<b>Obstrucción extra hepática.</b>
Anemia hemolítica. Transfusiones. Reabsorción de hematomas Defectos del metabolismo de la bilirrubina.	Hepatitis: viral, fármacos, tóxicos y shock.  Colestasis intrahepática: hipotensión, hipoxia, fármacos, infección, sepsis.	Estenosis biliares / lesión de la vía biliar.  Coledocolitiasis.  Estenosis / disfunción papilar.

Tomado de *Mayol, 2002.*

Cuando surge la sospecha de una coledocolitiasis complicada por fiebre, dolor y/o ictericia en el postoperatorio precoz (menos de 30 días) de una colecistectomía, se debe descartar una fuga biliar. (Mayol, 2000.) Suele iniciarse para comprobar con pruebas de laboratorio y estudios imagenológicos.

La litiasis residual debe sospecharse en pacientes colecistectomizados en los dos años previos y que desarrollan dolor cólico epigástrico o en el hipocondrio derecho. Y se clasificara como un paciente con coledocolitiasis recurrente (Mayol, 2000).

## Reporte de caso.

### Historia clínica del paciente

Ingresa a consulta un paciente Boston terrier de 9 años hembra, porque se encuentra muy inapetente, decaída, vómitos y orinando muy amarillo, al examen clínico se encontró una paciente con deshidratación del 7%, mucosas ictericas, dolor abdominal moderado.

Se inicia hidratación con cloruro de sodio 0.9% 70 ml/kg/día, dexametasona 0.5 mg/kg una vez al día (SID), Dipirona 28 mg/kg dos veces al día (BID), metadoxil oral ¼ tableta BID inicialmente, además se administra ondansetron 0.5 mg/kg BID.

**Tabla 8.** Química sanguínea del 5/02/2020

Química	Resultado	Referencia	Unidad
Alanina aminotransferasa	<b>3.286*</b>	18 – 86	UI/LT
Gamma-glutamyl transferasa	<b>157.09*</b>	2-10	UI/LT
Fosfatasa alcalina	<b>1618.6*</b>	12-121	UI/LT
Aspartato amino transferasa	<b>1.515*</b>	16-54	UI/LT
Bilirrubina total	<b>7.51*</b>	0.12 -0.5	Mg/dl
Bilirrubina directa	<b>5.31*</b>	0.12- 0.5	Mg/dl

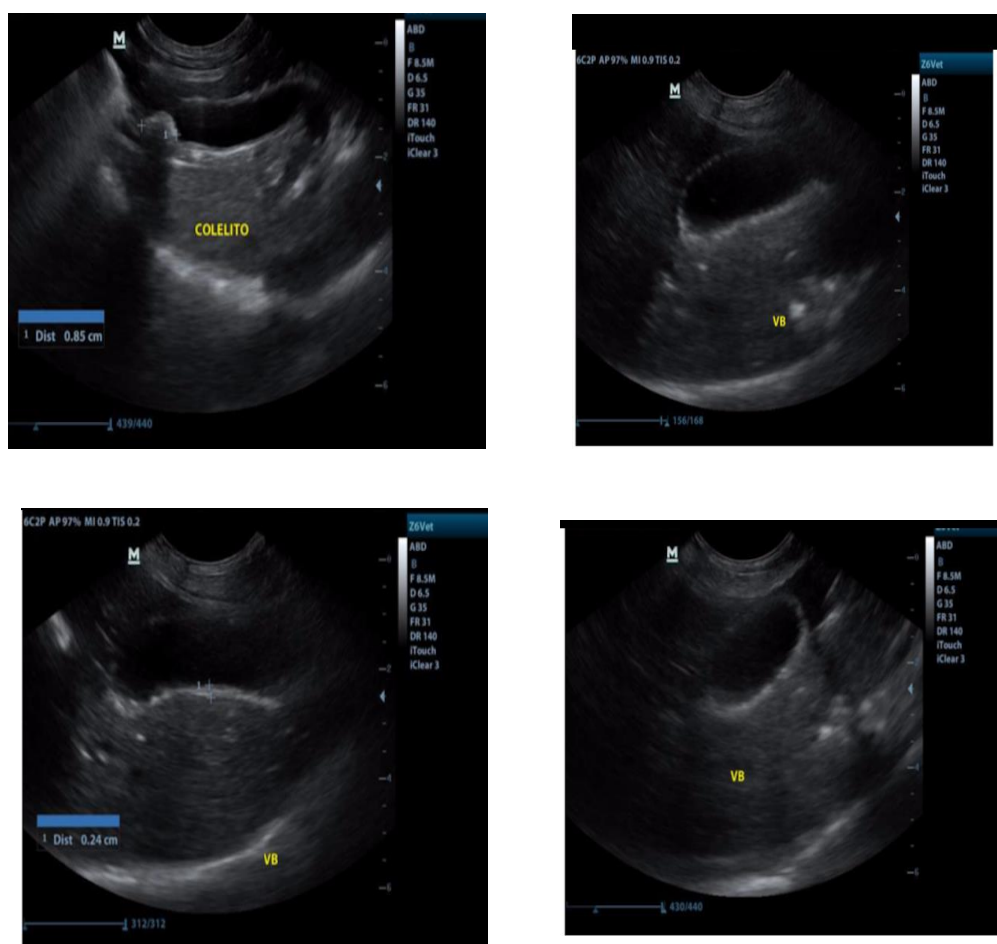
**Tabla 9.** Hemograma del 5/02/2020

Hematología	Resultado	Referencia	Unidad
Recuento de glóbulos blancos	10.4	6-17	35353510 <sup>3</sup> / ul
Recuento de glóbulos rojos	7.29	5.5 – 8.5	10 <sup>6</sup> / ul
Hemoglobina	18.0	12 -18	G/ dl
Hematocrito	51.8	37- 55	%
Volumen corpuscular medio	71	60 -77	Fl
Hemoglobina corpuscular media	24.7	19.5 – 24. 5	Pg
Concentración de hemoglobina corpuscular media.	34.8	32- 36	G/dl
Ancho de distribución eritrocitaria	14.3	14 -17	%
Recuento de plaquetas	<b>162*</b>	200- 500	10 <sup>3</sup> / ul
Volumen plaquetario medio	9.7	6.7- 11.1	%
Proteínas	7.0	6 -7.5	Mg/dl
Granulocitos %	<b>91.6*</b>	62- 87	%

Granulocitos #	9.70	3.1 – 12.8	10 <sup>3</sup> / ul
Linfocitos %	<b>5.6*</b>	12 – 30	%
Linfocitos #	<b>0.50 *</b>	1 – 4.8	10 <sup>3</sup> / ul
Monocitos %	<b>2.8*</b>	3-10	%
Monocitos #	0.20	0.15 – 1.35	10 <sup>3</sup> / ul

\* **Valores hematológicos alterados.**

Se decide realizar una ecografía abdominal para descartar alteraciones hepáticas



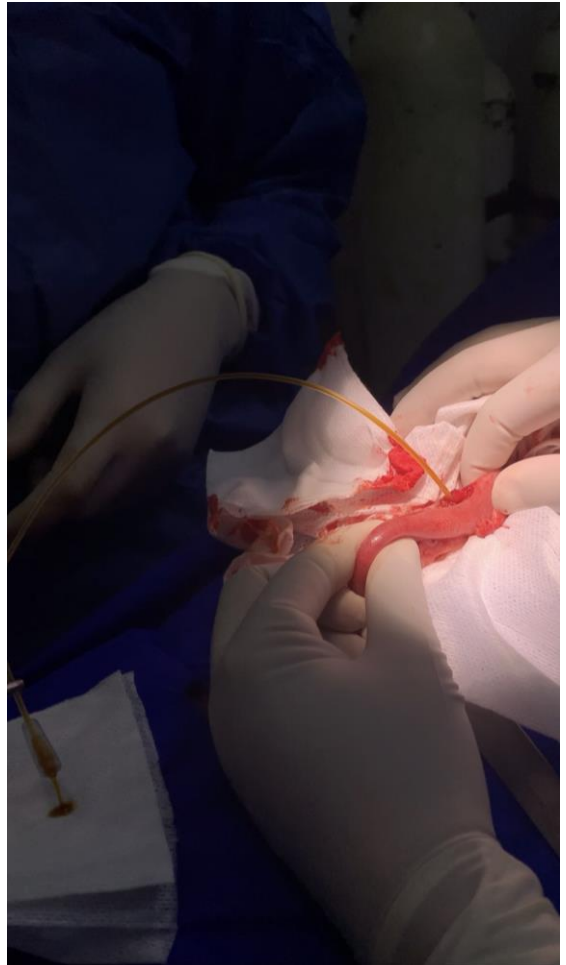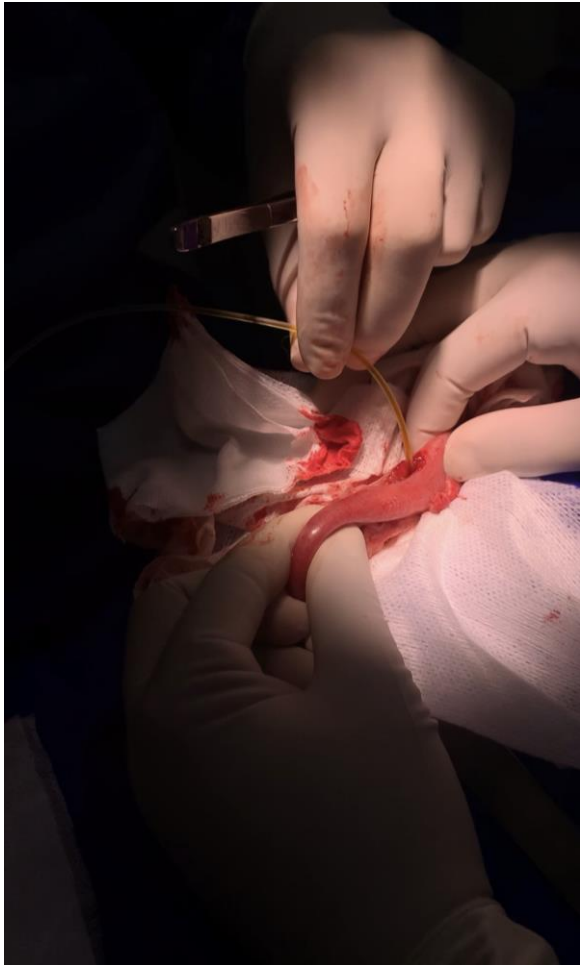
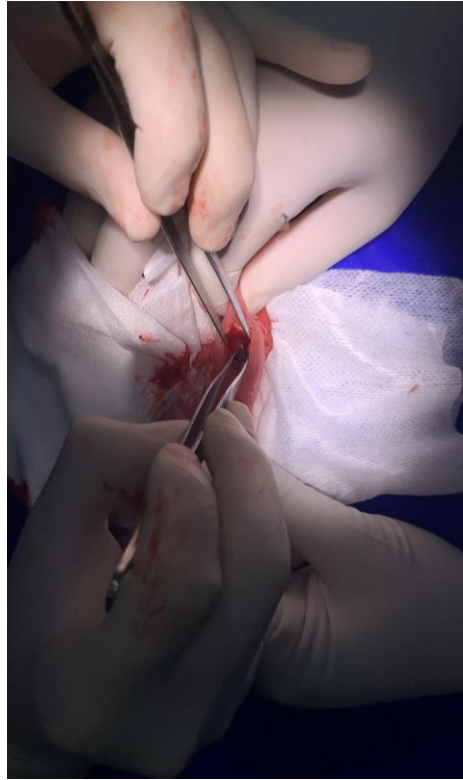
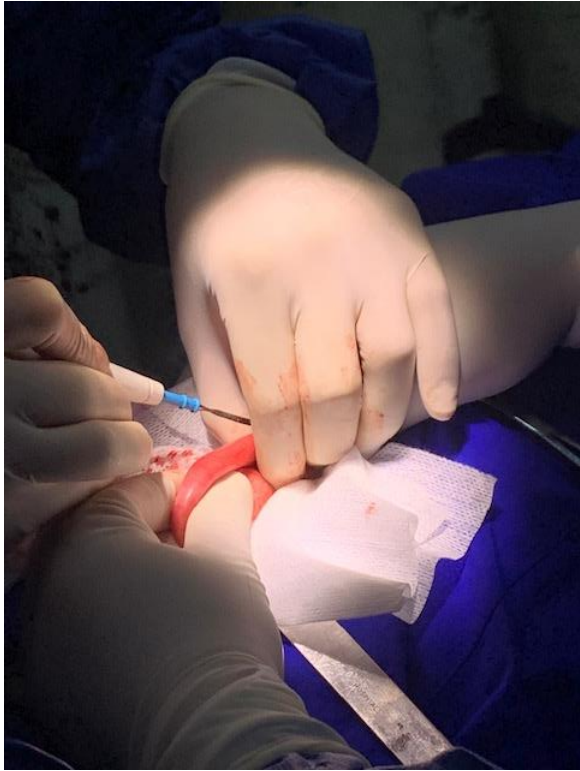**Ilustración 4.** Ecografía abdominal del paciente, en 06 de febrero.

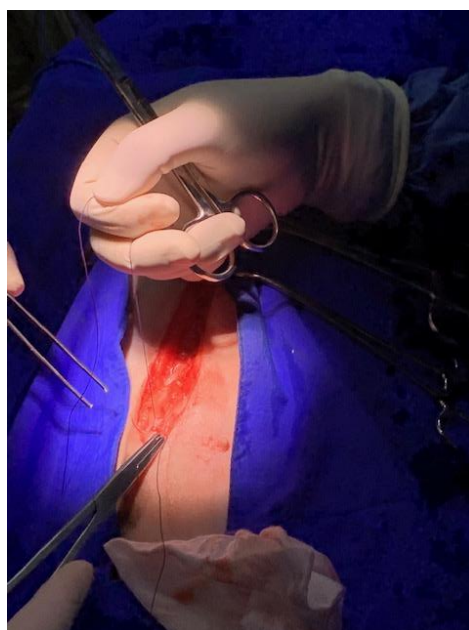
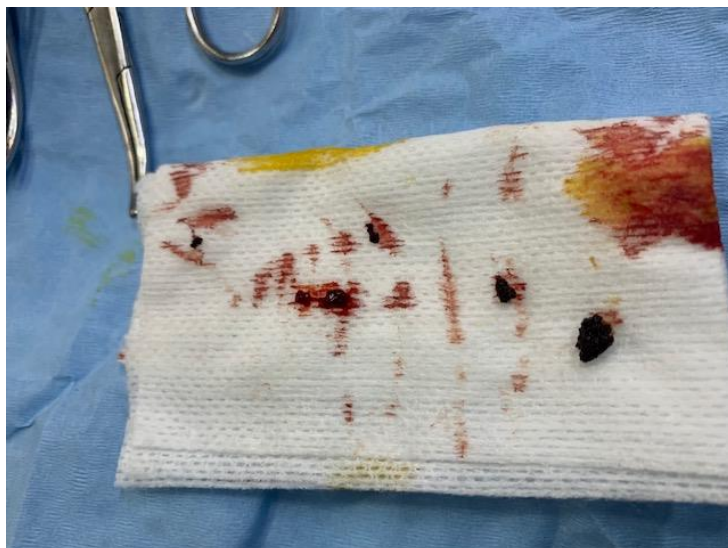
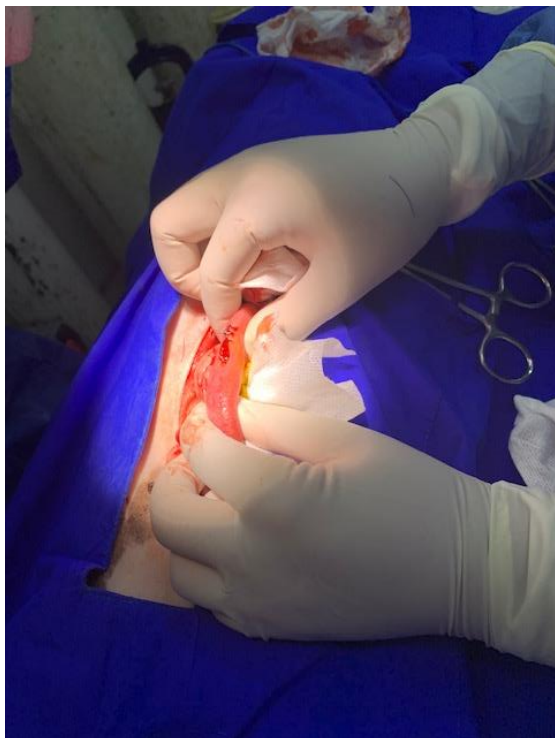En los hallazgos ecográficos se evidencian cambios inflamatorios crónicos en la pared vesicular, incremento irregular del espesor y ecogenicidad de la pared, dilatación marcada de todo el recorrido del conducto biliar común (colédoco) de hasta 1 cm de

diámetro desde su origen en la vesícula biliar hasta su inserción en la papila duodenal mayor, en la porción distal del segmento dilatado se encuentra colelito de 8 mm de diámetro, aproximado a la altura de la papila duodenal mayor.

Se continúa con el tratamiento previamente instaurado hasta el momento de la laparotomía exploratoria para retirar el colelito, la paciente disminuye el estado icterico, recibe alimento y reportan actitud normal pero continua con vómitos.

Se realiza una laparotomía supra umbilical con una incisión desde el xifoides hasta el ombligo, posteriormente la grasa se separa con tijeras Metzenbaun hasta la línea alba, una vez en la cavidad abdominal se localiza la vesícula biliar y se decide hacer una enterotomía y un abordaje a través del duodeno el cual se incide a nivel longitudinal, donde posteriormente se localiza la papila duodenal, con ayuda de pinzas de disección con garra se retira el colelito más grande del conducto el cual estaba ocasionando la obstrucción, a continuación se introduce a través de la papila duodenal hacia la vesícula biliar una sonda de N 8 para liberar contenido biliar, además se extraen unos 5 colelitos mas, luego se retira la sonda y se realiza el cierre del duodeno con puntos simples con sutura PDS 4/0, se cierra la aponeurosis con puntos continuos Y sutura Polisorb 2/0, se realiza cierre de la piel con sutura no absorbible sintética corpalon en puntos simples.





La recuperación postquirúrgica fue exitosa el paciente estuvo en ayuno durante 24 horas de sólidos y 12 horas de líquidos, pero se mantuvo con alimentación micro enteral durante ese tiempo, estuvo atenta al medio y estable, dos días después se realiza ecografía de control donde se evidencio presencia de un coelito de 0.3 cm en

colédoco, el cual no esta causando obstrucción y tampoco se evidencia dilatación de las vías biliares.

Finalmente, dos días después la paciente es dada de alta con formula medica de Omeprazol BID durante 8 días, Enrofloxacin como antibiótico BID durante 8 días y Acido Ursodeoxicólico BID durante 10 días y limpiezas de la herida con Clorhexidina tres veces al día.

20 días después se le realiza a la paciente un perfil hepático de control donde se evidencian algunas alteraciones, pero con una mejoría del 80% respecto al primer examen.

**Tabla 10.** Exámenes de control de laboratorio del 26/02/2020

<b>Química</b>	<b>Resultado</b>	<b>Referencia</b>	<b>Unidad</b>
Alanino aminotransferasa	<b>104.40*</b>	18 -86	ui/ lt
Gamma- glutamil transferasa	<b>19.30*</b>	2-10	ui/ lt
Fosfatasa alcalina	<b>166.40*</b>	12 – 121	ui /lt
Aspartato aminotransferasa	29.80	16-54	ui/lt
Bilirrubina total	0.3	0.2-1	mg/ dl
Bilirrubina directa	0.12	0.12 – 0.5	mg/ dl

\* Alteraciones química sanguínea alterados.

## Discusión

La colelitiasis es una patología de rara presentación en caninos, la mayor parte de estos suelen ser asintomáticos y el tratamiento solo se encuentra indicado si hay presencia de signos clínicos, la mayoría de los casos de colelitiasis requieren tratamiento quirúrgico para solucionarse, las diferentes técnicas descritas y la elección de ella dependerán de la localización del coelito y el tiempo que lleva provocándose la obstrucción (Nelson, 2010, p. 554).

En este caso el paciente comenzó a presentar signos clínicos de ictericia y vómitos recurrentes, sin embargo, la presencia de los cálculos debió estar tiempo atrás puesto que el hallazgo fue de múltiples cálculos, cuando uno ocasiono la obstrucción fue cuando se desenlazo la presentación clínica.

Es difícil predecir que procedimiento quirúrgico realizar antes de la cirugía principalmente suelen tomarse decisiones durante la exploración en la laparotomía, en este caso gracias a las ayudas diagnosticas como lo fue la ecografía abdominal se presumía de la localización del coelito, sabiendo esto, una vez dentro de cavidad abdominal se decide realizar la enterotomía para hacer un abordaje desde la papila duodenal pudiéndose retirar el coelito y descomprimir la vesícula biliar, evitando las complicaciones de otros tipos de abordajes como lo son estenosis, extravasación biliar y dehiscencia que son las más comunes (Fossum, 2009, p. 567).

Sin embargo, el abordaje de la vesícula biliar suele ser de un pronóstico reservado precisamente por las causas comunes de riesgos presentes, y por los complicados cuadros clínicos con los que ingresan los pacientes a cirugía.

El éxito de la cirugía y la recuperación del paciente postquirúrgico no solo dependerá del cuadro clínico con el que ingreso a quirófano, si no también, de un buen manejo antibiótico y potente como amoxicilina, cefazolina y enrofloxacin puesto que estos se eliminan en forma activa por la bilis (Fossum, 2009, p. 561). En la paciente fue usado la Enrofloxacin antibiótico de la familia de las fluoroquinolonas de amplio espectro. Es importante su uso para prevenir una infección sistémica principalmente por bacterias Gram negativas que suelen ser las más comúnmente aisladas en bilis según (Armiñanzas, 2016), la vía biliar es normalmente estéril gracias a diversos mecanismos anatómicos y fisiológicos, esta esterilidad puede verse afectada por diferentes factores como manipulación previa de la vesícula biliar y litiasis biliar íntimamente relacionada con una alteración en la respuesta inmunológica (Armiñanzas, 2016).

La manipulación de estos tejidos puede favorecer la infección por vía ascendente desde el duodeno causando la bacteriobilia, además de que existe la posibilidad de una diseminación bacteriana, como el sistema venoso portal, la vía linfática periductual o la secreción hepática. (Armiñanzas, 2016), Por otra parte, la obstrucción de vías biliares puede alterar la función de los neutrófilos y las células de kupfer, empeorando el cuadro de infección. (Armiñanzas, 2016)

La fluido terapia es fundamental para evitar alteraciones electrolíticas y acido-base mientras pasa el periodo de ayuno de sólidos y líquidos (Fossum, 2009, p. 560).

Esta recomendada indicar en el tratamiento con medicación antioxidante como Vitamina E, Vitamina C, S-adenosil-L- metionina, según el estudio (Delgado, et al. 2009) la ingesta de vitamina C pueden favorecer el retardo en el mecanismo de cristalización del colesterol biliar, contribuyendo a disminuir el proceso inicial en la formación de cálculos de colesterol en la vesícula biliar.

El Ácido Ursodeoxicólico fue enviado como tratamiento para el paciente, este es útil para proteger las membranas de los hepatocitos, además reduce el contenido de colesterol de la bilis al reducir la síntesis hepática del colesterol y la reabsorción del mismo por el intestino, dando un ambiente propicio para la disolución de cálculos.

## Conclusiones

El diagnóstico oportuno de la enfermedad obstructiva extra hepática disminuye el riesgo de muerte en el paciente al favorecer un tratamiento oportuno.


Las ayudas diagnósticas como la ecografía, y análisis de enzimas hepáticas son fundamentales para la corroboración de la enfermedad obstructiva extra hepática ya que permite al médico veterinario confirmar sus diagnósticos diferenciales permitiendo corroborar los cambios en las enzimas hepáticas, así como ilustrar la localización y en los algunos casos el tipo de obstrucción o alteración de la vesícula.

Como médicos veterinarios es fundamental en estos casos realizar el tratamiento profiláctico antibiótico pre y posoperatorio para evitar la presentación de un posible shock séptico ocasionado por peritonitis química, el cual es el mayor riesgo de mortalidad en estos pacientes.

Una mala respuesta frente a la antibióticoterapia utilizada en dichos pacientes puede resultar en una mala cicatrización posquirúrgica, por eso, es fundamental una observación cercana del paciente en los 30 días posteriores a la cirugía, cualquier cambio o alteración como vómitos, diarrea o ictericia puede ser indicativo de que esa mala cicatrización termino en una fuga biliar.

Pacientes que han presentado obstrucciones extra-hepáticas suelen ser recidivantes en dicha patología por este motivo es conveniente realizar chequeos preventivos imagenológicos como ecografía abdominal a los 3 meses después de la recuperación de la cirugía y posteriormente cada 6 meses de por vida.

## Referencias

Arias, D; Klima, L; Rodríguez, R; Cruz, A; Bigeon, G; Tortora, M; Villanueva, M; Stanchi, N. (2001). Peritonitis biliar por coledoclitiasis con perforación de la vesícula biliar en un perro. Presentación de un caso. *Analecta Veterinaria*, 21(1). 50-53. 

Armiñanzas, C. (2016). Bacteriobiliar: un problema sin resolver. *Rev. Esp Quimioter* 2016;29(3): 113-118.

Heller, C. (2016). Caso clínico: obstrucción biliar extrahepática secundaria a cuerpo extraño duodenal en un perro. *Revista hospitales veterinarios – digital*. (ISSNO 719).

Scharrer, E; Wolfram, S. (2005). Funciones del intestino delgado y sus glándulas anejas. En, w.v Engelhardt; G. Breves (Ed.), *Fisiología Veterinaria*. Zaragoza, España: Acribia. Pp 391-415.

Mayol, J. (2000). Problemas clínicos tras la cirugía de la vesícula y de las vías biliares. *Revis Gastroenterol*, 2, 87-96.

Racanco, J; Méndez, R; Aguilar, J; Salas, B. 2009. Colelitiasis y coledocolitiasis obstruccion en un gato doméstico: Informe de un caso. *Vet. Mex*, 40(3). 269-274.

Racanco Delgado, J. Jesús, Méndez Aguilar, Rosa Elena, Aguilar Bobadilla, Joaquín, & Salas Garrido, Gerardo. (2009). Colelitiasis y coledocolitiasis obstructiva en un gato doméstico: Informe de un caso. *Veterinaria México*, 40(3), 269-274.

Rothuizen, J. (2012). Enfermedades del sistema biliar. En, E.J. HALL; J.W. Simpson; D.A. Williams (Ed.). *Manual de gastroenterología en pequeños animales*. Barcelona, España: Ediciones S. Pp 377-392.

Sánchez, C. (2017). Colelitiasis obstructiva acompañada de encefalopatía hepática en un canino hembra del municipio de Florencia, Caquetá - Colombia. *REDVET*, (18).