

## Meduloepitelioma uveal en un canino

Henry González Hernández<sup>1</sup>

### ■ Resumen

El meduloepitelioma es una tumoración poco común en medicina veterinaria y deriva del epitelio medular primitivo, con crecimiento a nivel de los cuerpos ciliares y rara vez afecta al iris; principalmente se presenta en etapas tempranas de la vida y es de carácter benigno. El diagnóstico puede ser hecho a partir de los signos clínicos del paciente, la ecografía ocular y la histopatología. Los signos van asociados a dolor ocular (blefarospasmo, epifora y fotofobia), y algunas enfermedades secundarias como luxación del cristalino, glaucoma e incluso la pérdida de la visión. El tratamiento recomendado en presencia de tumores intraoculares, en ojos dolorosos y cuando hay presentación de enfermedades secundarias, es la enucleación. Con este trabajo se busca mostrar la importancia de las ayudas diagnósticas como la ecografía ocular y la histopatología, además de mostrar la evidencia clínica de tumores intraoculares en el medio local, nacional e internacional.

**Palabras clave:** canino, glaucoma, úvea, neoplasia.

<sup>1</sup> M.V.Z, EspC, M.Sc en Ciencias Animales, grupo de investigación GIVET Corporación Universitaria Lasallista. E mail: hghmvz@hotmail.com



## Uveal medulloepithelioma in a canine

### ■ Abstract

The medulloepithelioma is an uncommon tumor in veterinary medicine and derived from the primitive medullar epithelium, with growth at the level of the ciliary corps and rarely affects de iris; it occurs mainly in early stages of life and is benign. The diagnostic is performed by the clinical signs of the patient, ocular ultrasonography and histopathology. The clinical signs are associated to ocular pain (blepharospasm, epiphora and photophobia), come secondary diseases as crystalline luxation, glaucoma and also blindness. The recommended treatment for intra-ocular tumors, with ocular pain and secondary diseases, is the enucleation. With this work is pretend to show the importance of diagnostic tools as ocular ultrasonography and histopathology, in addition to show the clinic evidence of intra-ocular tumor in the local, national and international medium.

**Key words:** canine, glaucoma, uvea, neoplasm.

## Meduloepitelioma uveal num canino

### ■ Resumo

O meduloepitelioma é um tumor pouco comum em medicina veterinária e é derivado do epitélio medular primitivo, com crescimento ao nível dos corpos ciliares e raras vezes acomete o íris; principalmente se apresenta nos estágios iniciais de vida e tem um caráter benigno. O diagnóstico pode ser feito com os sinais clínicos do paciente, ecografia ocular e histopatología.

Os sinais clínicos estão associados à dor ocular (blefarospasmo, epífora e fotofobia), e algumas enfermidades secundarias como luxação do cristalino, glaucoma e perda da visão. O tratamento recomendado, em olhos com dor e quando estão presentes enfermidades secundarias, é a enucleação. Com este trabalho se pretende mostrar a importância de ajudas diagnósticas como a ecografia ocular e a histopatología, além de mostrar a evidencia clinica de tumores intraoculares no médio local, nacional e internacional.

**Palavras importantes:** canino, glaucoma, úvea, neoplasia.

### ■ Introducción

Los tumores de la úvea son poco frecuentes en medicina de caninos y felinos. Afectan principalmente los cuerpos ciliares, coroides y disco óptico, por lo general tienen presentación unilateral y va asociado a signos de dolor ocular, deformidad pupilar, uveítis, anorexia, linfadenomegalia, entre otros. (Alkatan , Al-Amry , Al-Hussain , Al Dhibi, Al Mesfer 2011; Al-Torbark, Abboud,, Al-Sharif, y el-Okda, 2002; Soria-Cspedes, Martinez- Madrigal, Mendez-Sashida, Ortiz- Hidalgo, 2009).

Los tumores neuroepiteliales primarios pueden clasificarse en dos grandes grupos dependiendo de cuál sea su origen: primer grupo, su origen es el neuroepitelio maduro, son principalmente adenomas y adenocarcinomas, y se presentan más que todo en el epitelio ciliar; el segundo grupo tiene origen en el epitelio medular primitivo, como el retinoblastoma (Saunders y Margo, 2012).

El meduloepitelioma es un tumor benigno que tiene su origen en el epitelio no pigmentado de los cuerpos ciliares, coroides y del disco óptico de manera unilateral y rara vez bilateral,

y generalmente toma una apariencia blanco grisáceo en forma de quiste. Se presenta por lo general en etapas tempranas de la vida del paciente, con escasa presentación en pacientes adultos (Alkatan et al., 2011, Soria-Cespedes et al., 2009; Garcia-Feijó, Mendez y Martínez, 2005). En medicina humana el meduloepitelioma es la segunda neoplasia primaria más común en presentación (Saunders y Margo, 2012).

El clínico de mascotas tiene entre su arsenal diagnóstico los signos clínicos del paciente, la ecografía ocular y la histopatología. Los signos van asociados a dolor ocular (blefarospasmo, epifora y fotofobia), algunas enfermedades secundarias como luxación del cristalino, glaucoma e incluso la pérdida de la visión. La ultrasonografía, es una técnica no invasiva de gran utilidad ya que permite medir y detectar tumores intraoculares. La histopatología se evidencia la formación de rosetas tubulares y tejido neural primitivo (Al-Torbark, Abboud, Al-Sharif y el-Okda, 2002; Soria-Cespedes et al., 2009, Lahav, Albert, Kircher y Percy, 1973).

El tratamiento recomendado en presencia de tumores intraoculares, en ojos dolorosos y cuando hay presentación de enfermedades secundarias es la enucleación. Por lo anterior, con este trabajo se busca mostrar la importancia de las ayudas diagnósticas como la ecografía ocular y la histopatología, además de mostrar la evidencia clínica de tumores intraoculares en el medio local, nacional e internacional (Al-Torbark, Abboud, Al-Sharif y el-Okda, 2002; Soria-Cespedes et al., 2009, Lahav, Albert, Kircher y Percy, 1973).

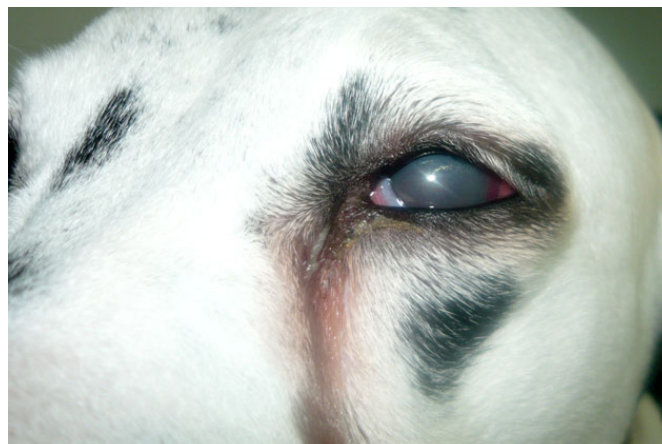## ■ Materiales y métodos

### Anamnesis

Se presentó al centro veterinario PET de la ciudad de Medellín, un paciente canino de raza Dálmata y 14 años de edad, para consulta

especializada en el área de oftalmología. El paciente presentaba signos de dolor ocular (blefarospasmo, fotofobia y epifora), prolapso del tercer párpado, enrojecimiento ocular y pérdida de la visión del ojo izquierdo, con evolución de 1 semana y reporte anamnésico de masa a nivel intraocular diagnosticada varios años atrás (figura 1).

**Figura 1.** Paciente con anillo periquerático, blefarospasmo y epifora



### Hallazgos al Examen oftalmológico

En el examen clínico oftalmológico los hallazgos fueron: ojo derecho sin signos clínicos aparentes; ojo izquierdo: presión intraocular (P.I.O) de 69,3 milímetros de mercurio (mm Hg) (tomada con tonómetro de Schiötz, con previa aplicación de proximetacaina tópica), buftalmo, sinequias posteriores dorsales, midriasis fija, efecto tyndall y edema corneal (+3). Los signos anteriores permitieron llegar a un diagnóstico clínico oftalmológico de glaucoma agudo (figura 2).

### Ayudas Diagnósticas

Se decidió hacer ecografía ocular comparada debido a la continuidad de la opacidad de medios, pese a la terapia inicial con antiglaucomatosos. La ecografía fue ejecutada con un transductor

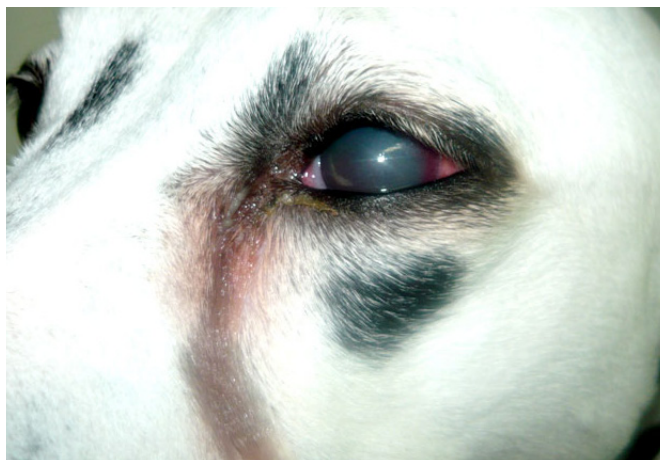

de 8 megahertz (MHz) microconvexo, con previa aplicación de proximetacaina tópica. Fue encontrada una estructura hiperecoica de 10,6 X 7,3 milímetros (mm) con marcados signos de malignidad en el ojo izquierdo (figuras 3 y 4).

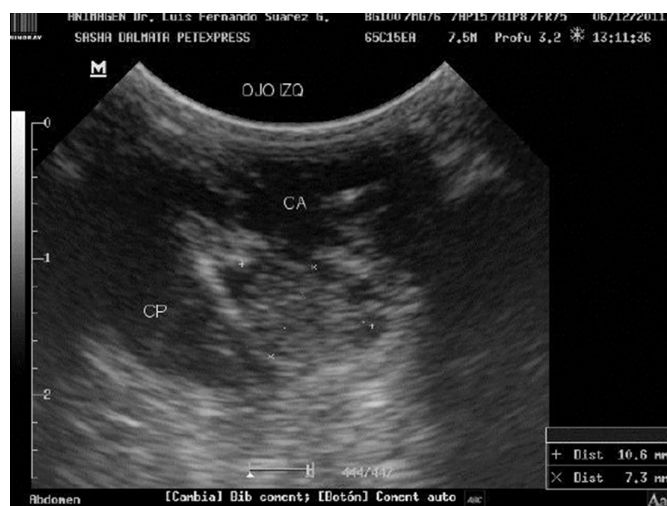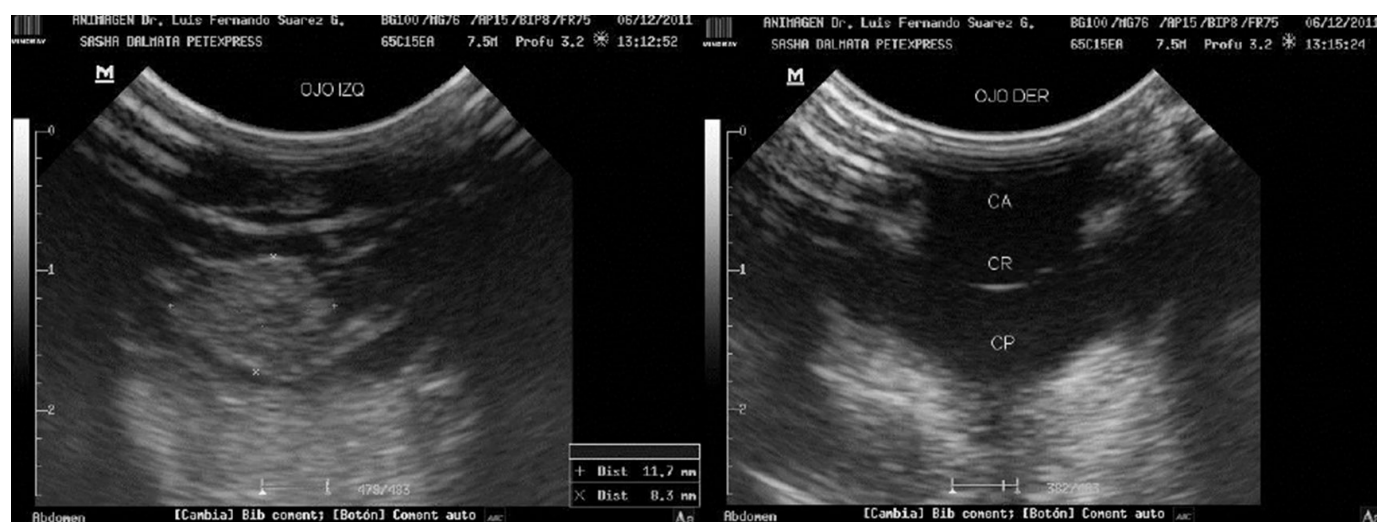
### Enfoque del Tratamiento

Al llegar al diagnóstico de glaucoma se inicia terapia con Dorzolamida 2% 1 gota cada 6 horas por 5 días consecutivos y Timolol 1 gota cada 6 horas por 15 días consecutivos, con una evolución satisfactoria. Después del estudio imaginológico se realiza la enucleación del ojo izquierdo, y en la disección del ojo se encuentra una masa de color blanco con estrecha relación

**Figura 2.** Paciente con bftalmo en ojo derecho, edema corneal y anillo periquerático.



**Figura 3.** Ecografía ocular comparativa en la que muestra la estructura compatible con masa uveal.

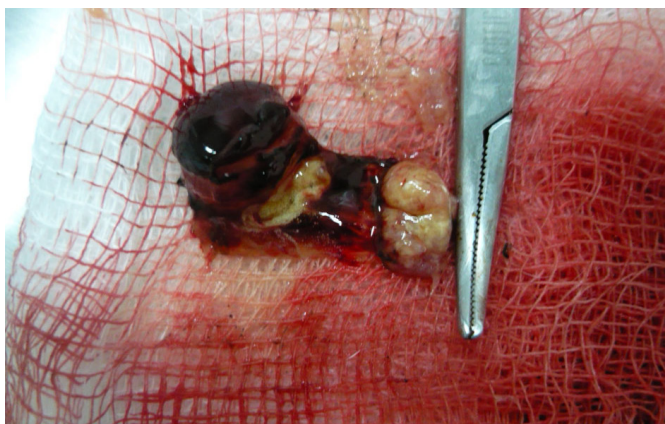


**Figura 4.** Ecografía ocular en la que muestra las dimensiones de la masa intraocular.

a los cuerpos ciliares (figura 5), Se envía la muestra a estudio histopatológico y fue recibido el siguiente resultado: "se observan islotes irregulares, mal definidos de células pequeñas, ovoides o estrelladas, con núcleo hiper cromático y citoplasma mal definido, que a veces forman estructuras rosetiformes, algunas con pequeña

luz central. Hay moderada anisocariosis" y un diagnóstico histopatológico de Meduloepitelioma iridal.

**Figura 5.** Masa adherida a los cuerpos ciliares de apariencia blanquecina



## Evolución Clínica

El paciente se le hizo seguimiento postquirúrgico, sin mostrar signos de crecimiento nuevo de la tumoración o afección en el ojo contralateral.

## ■ Discusión

Se debe considerar que tal vez la tumoración se desarrolló desde la edad temprana sin presentar signos clínicos evidentes, solo hasta la presentación de enfermedades secundarias como el glaucoma. (Alkatan et al., 2011; Al-Torbark et al., 2002; Garcia-Feijoó et al., 2005).

Es consecuente la presentación clínica de este caso con lo observado en reportes de otros autores tanto en medicina de pequeños como medicina equina y humana, con un buen pronóstico después de la enucleación del ojo afectado (Willis y Wilkie, 2001; Martin, 2007; Eagle, Font y Swerczec, 1978; Langloss, Zimmerman y Krehbiel, 1976; Garcia-Feijoó et al., 2005).

La presentación del glaucoma, en este caso es secundario debido al cierre del ángulo iridocorneal causado por la presencia de la tumoración uveal. (Alkatan et al., 2011; Al-Torbark et al., 2002, Garcia-Feijoó et al., 2005).

La enucleación es la opción medico quirúrgica ideal, cuando existen patologías que cursan con dolor, y en presencia de neoplasias intraoculares que llevan enfermedades oculares secundarias, como lo observado en el paciente. (Willis et al., 2001).

La ultrasonografía es una herramienta diagnóstica excelente en casos como este en que se presentaba opacidad de medios que impedían la valoración de las estructuras internas del globo ocular (Saunders et al., 2012).

## ■ Conclusiones

Existe evidencia clínica para tener en cuenta en nuestros diagnósticos diferenciales la presencia de neoplasias de origen primario o secundario que conlleven a la presentación de signos oftalmológicos como ojo hiperémico, lagrimeo excesivo, dolor, cambios en el tamaño o en la dirección del globo ocular y diferencias en el tamaño pupilar.

Los clínicos de mascotas deben realizar un examen clínico oftalmológico exhaustivo, de no ser posible se debe realizar la remisión y la valoración por un especialista en el área y de esta forma dar la atención correcta a nuestros pacientes.

La ecografía ocular es una gran ayuda diagnóstica para la evaluación de estructuras intraoculares cuando se presenta opacidad de medios que dificulten la valoración de estructuras internas del globo ocular como cámara anterior, iris, cristalino, cámara vítrea y fondo de ojo; permitiéndonos el diagnóstico de signos como



desprendimientos retinianos, hemorragias y neoplasias intraoculares de origen secundario o primarios como el medulloepitelioma.

La histopatología es una gran ayuda para médico veterinario para llegar a un diagnóstico definitivo de diferentes neoplasias, lo que permite evaluar el pronóstico del paciente.

## ■ Agradecimientos

A Animagen por el apoyo diagnóstico.

## ■ Referencias

Alkatan, H., Al-Amry, M., Al-Hussain, H., AlDhibi, H., Al Mesfer, S. (2011) Medulloepithelioma of the ciliary body: the delay in diagnosis and frequent initial mismanagement. *Canadian Journal of Ophthalmology*. 5 (5). 431-438.

Al-Torbark, A., Abboud, E.B., Al-Sharif, A. y el-Okda, O. (2002) Medulloepithelioma of the ciliary body. *Indian J. Ophtalmol*. 50 (2). 138-40.

Eagle, R.C, Font, R.L y Swerczec, T.W. (1978) Malignant medulloepithelioma of the optic nerve in a horse. *Vet Pathol*. 15. 488-94.

Garcia-Feijoó, J., Mendez, C. y Martinez, J.M. (2005) Medulloepithelioma of the ciliary body: Ultrasonographic biomicroscopic findings. *J Ultrasound Med*. 24. 247-250.

Lahav, M., Albert, D.M, Kircher, C.H y Percy, D.H. (1973) Malignant teratoid medulloepithelioma in a dog. *Vet Pathol*. 13. 11-16.

Langloss, J.M, Zimmerman, L.E y Krehbiel, J.D. (1976) Malignant intraocular teratoid medulloepithelioma in three dogs. *Vet Pathol*. 13. 343-52.

Martin, J.E. (2007) Atlas de oftalmología clínica del perro y del gato. Barcelona. Editorial SERVET.

Saunders, T y Margo, C.E. (2012) Intraocular Medulloepithelioma. *Arch Pathol Lab Med*. 136. 212-216.

Soria-Cespedes, D., Martinez- Madrigal, F., Mendez-Sashida, P. y Ortiz- Hidalgo, C. 2009. Medulloepitelioma pigmentado maligno intraocular: presentación de dos casos. *Rev Esp Patol*. 42(3), 225-29 .

Willis, A.M y Wilkie, D.A. (2001) Ocular oncology. *Clin Tech Small An P*. 16 (1). 77-85.