

**Reporte fractura de húmero en miembro superior izquierdo en Halcón Peregrino  
(*Falco peregrinus*) del CAVR de Barbosa del Área Metropolitana.**

**Trabajo de grado para optar por el título de Médica  
Veterinaria**

**Laura Marcela Ortiz Marulanda**

**Asesor Santiago Monsalve Buriticá Médico Veterinario MVZ, MSc, PhD.**

**Corporación Universitaria Unilasallista  
Facultad de Ciencias Administrativas y agropecuarias  
Medicina Veterinaria  
Caldas-Antioquia  
2025**

## Tabla de contenido.

Objetivo general.....	4
<b>Objetivos específicos .....</b>	<b>4</b>
Resumen.....	5
Introducción .....	6
Justificación .....	9
<b>MARCO TEÓRICO.....</b>	<b>11</b>
<b>Aves .....</b>	<b>11</b>
<b>Aves migratorias en Colombia.....</b>	<b>11</b>
<b>Aves rapaces .....</b>	<b>12</b>
<b>Halcón Peregrino (Falco peregrinus) .....</b>	<b>12</b>
<b>Anatomía y fisiología musculoesquelética de las aves.....</b>	<b>13</b>
<b>Ligamentos y nervios del ala en aves rapaces.....</b>	<b>14</b>
<b>Fracturas en aves .....</b>	<b>15</b>
<b>Tipos y características de las fracturas .....</b>	<b>15</b>
<b>Procesos de curación ósea.....</b>	<b>16</b>
<b>Métodos de tratamiento y rehabilitación .....</b>	<b>16</b>
<b>Complicaciones y factores anatómicos.....</b>	<b>17</b>
<b>Desafíos quirúrgicos en el húmero .....</b>	<b>18</b>
<b>CASO CLÍNICO.....</b>	<b>19</b>
<b>Reporte de caso clínico: fractura de húmero en miembro superior izquierdo en</b> <b>halcón peregrino (Falco peregrinus) del CAVR de Barbosa del Área</b> <b>Metropolitana.....</b>	<b>19</b>
<b>Procedimiento quirúrgico.....</b>	<b>23</b>

Identificación del paciente.....	24
Diagnóstico .....	24
Técnica quirúrgica.....	24
Técnica anestésica empleada.....	25
Tratamiento posoperatorio instaurado .....	28
Complicaciones.....	29
Evolución clínica .....	29
Manejo Médico y Farmacológico en Hospitalización .....	30
Tratamiento posquirúrgico con anexos realizados por los Médicos Veterinarios del CAVR .....	30
Nota: adaptado del registro clínico del caso documentado en el CAVR del Área Metropolitana del Valle de Aburrá. Fuente: propia. ....	31
Discusiones .....	54
Conclusiones .....	56
Recomendaciones .....	57
Referencias.....	58

Reporte de fractura de húmero en miembro superior izquierdo en Halcón Peregrino (*Falco peregrinus*) del CAVR de Barbosa del Área Metropolitana.

### **Objetivo general**

Describir el abordaje quirúrgico en la corrección de fractura de húmero en el miembro superior izquierdo de un Halcón Peregrino (*Falco peregrinus*), haciendo énfasis en las complicaciones de dicha fractura.

### **Objetivos específicos**

- Analizar las implicaciones y el impacto de la movilidad y salud por fractura de húmero en el miembro superior izquierdo de un Halcón Peregrino.
- Describir la técnica quirúrgica usada en la corrección de la fractura y las posibles alternativas quirúrgicas.
- Evaluar los riesgos o complicaciones postoperatorias en la técnica quirúrgica para la corrección de fractura de húmero en el miembro superior izquierdo de un Halcón Peregrino.

## Resumen

Este trabajo de grado presenta el caso clínico de un halcón peregrino (*Falco peregrinus*) con fractura de húmero del miembro superior izquierdo, atendido en el CAVR, centro de atención, valoración y rehabilitación de fauna silvestre. El objetivo fue describir el abordaje diagnóstico, quirúrgico y terapéutico realizado, evaluando tanto los resultados clínicos como las implicaciones éticas en la toma de decisiones. La metodología consistió en la atención integral del paciente: evaluación clínica, estabilización de la fractura mediante fijador externo, manejo analgésico multimodal y fisioterapia dirigida. A pesar de los esfuerzos, el ave desarrolló complicaciones derivadas del peso del implante, junto con posibles daños neurológicos asociados al nervio radial, lo que limitó la recuperación funcional del ala. Los resultados evidenciaron que el uso de fijadores que superan el 12% del peso corporal compromete seriamente la biomecánica del vuelo. Finalmente, y tras una valoración clínica y ética, se optó por la eutanasia como medida orientada al bienestar animal. Este caso resalta la importancia de investigar, redactar y publicar las técnicas ortopédicas a la anatomía particular de las aves rapaces, así como de priorizar el bienestar y la posibilidad de reintegración a la vida silvestre en las decisiones terapéuticas. Por último, se concluye que el éxito en la rehabilitación de aves rapaces requiere no solo de un manejo quirúrgico adecuado, sino también de investigación continua en farmacología, ortopedia aviar y criterios de bienestar animal.

Palabras clave: halcón peregrino, fractura de húmero, rehabilitación de aves rapaces, bienestar animal.

## Introducción

Las aves rapaces, como el halcón peregrino (*Falco peregrinus*), han despertado un gran interés tanto en la biología de la conservación como en la medicina veterinaria, debido a su importancia ecológica y a los desafíos que presentan en su manejo clínico. Estas especies, situadas en lo más alto de la cadena trófica, cumplen un papel esencial en el equilibrio de los ecosistemas, regulando poblaciones de presas y funcionando como indicadores de la salud ambiental. En Colombia, un país reconocido por su biodiversidad y por ser un punto clave en las rutas migratorias, la presencia de aves rapaces representa no solo un valor ecológico, sino también un compromiso con la conservación y el bienestar animal (Ministerio de Ambiente y Desarrollo Sostenible, 2022).

A pesar de su capacidad de adaptación a distintos ambientes, incluidas zonas urbanas, las rapaces enfrentan múltiples amenazas derivadas de la acción humana. Entre ellas se destacan la pérdida y fragmentación de hábitat, el uso indiscriminado de pesticidas y las colisiones con infraestructuras como edificios, torres eléctricas o vehículos (Martínez-Sánchez et al., 2020). Estas situaciones generan con frecuencia traumatismos severos, siendo las fracturas óseas una de las lesiones más comunes en aves que ingresan a los centros de rehabilitación. Para la medicina veterinaria, esto representa un reto, ya que la supervivencia y la posibilidad de liberación de estos individuos dependen en gran medida de un manejo ortopédico adecuado, oportuno y altamente especializado.

El estudio de fracturas en aves es particularmente complejo debido a las características anatómicas y fisiológicas que diferencian a estas especies de otros animales. Sus huesos, livianos y frecuentemente neumatizados, están adaptados para el vuelo, pero también los hacen más susceptibles a lesiones graves (Cooper, 2008; Gómez & Ortega, 2021). Esta singularidad limita la aplicación de técnicas ortopédicas convencionales utilizadas en mamíferos, exigiendo al médico veterinario un conocimiento profundo de la biomecánica aviar y de las técnicas quirúrgicas específicas que permitan no solo consolidar el hueso, sino también preservar la funcionalidad del ala para garantizar el retorno al vuelo (Bennett & Kuzma, 2013).

El manejo quirúrgico de fracturas en aves rapaces incluye múltiples alternativas, como el uso de fijadores externos, clavos intramedulares y placas miniaturizadas. Sin embargo, cada técnica presenta limitaciones que deben evaluarse cuidadosamente en función de la localización de la fractura, el tamaño del ave y el pronóstico de recuperación. Por ejemplo, el uso de fijadores externos, aunque proporciona estabilidad, puede comprometer la biomecánica del ala si su peso supera un umbral fisiológico determinado, afectando directamente el equilibrio y el movimiento durante el vuelo (Redig & Duke, 2015; Menetrey et al., 2013). De este modo, la decisión terapéutica implica una valoración integral que combine criterios clínicos, quirúrgicos, anatómicos y de bienestar animal.

En el ámbito colombiano, la documentación de casos clínicos en rapaces con fracturas sigue siendo limitada. Esto genera vacíos de información que dificultan la creación de protocolos estandarizados adaptados a las especies presentes en el país. Por esta razón, la descripción detallada de experiencias clínicas no solo contribuye al fortalecimiento del conocimiento académico, sino que además constituye una herramienta práctica para orientar futuras intervenciones. En particular, los estudios de caso permiten analizar de manera crítica las técnicas empleadas, las complicaciones surgidas y las decisiones tomadas, con el fin de mejorar los resultados clínicos y, en última instancia, aumentar las probabilidades de liberación de las aves atendidas.

Este trabajo de grado se centra en el abordaje clínico y quirúrgico de un caso de fractura humeral en un halcón peregrino atendido en un centro de rehabilitación de fauna silvestre. Se describe de manera detallada el proceso de diagnóstico, el tratamiento quirúrgico aplicado, el seguimiento clínico y los resultados obtenidos, con el propósito de reflexionar sobre los retos y las limitaciones del manejo ortopédico en rapaces. Además, se discuten las decisiones terapéuticas adoptadas, incluyendo el uso de analgesia multimodal y la valoración del pronóstico, todo ello bajo criterios de ética clínica y bienestar animal.

De esta manera, la investigación pretende aportar evidencia al campo de la medicina veterinaria en Colombia, fortalecer las prácticas clínicas en ortopedia aviar y subrayar la relevancia de la conservación de especies emblemáticas como el halcón peregrino. El documento está organizado en varias secciones: inicialmente se presenta el marco teórico que contextualiza la biología de las aves rapaces, su importancia ecológica y

las particularidades de su anatomía y fisiología. Posteriormente, se desarrolla el caso clínico, seguido de un análisis de las discusiones y conclusiones que emergen de la experiencia. Finalmente, se plantean recomendaciones aplicables a la práctica clínica y a futuras investigaciones.

## Justificación

El estudio de las aves rapaces es de gran importancia en el ámbito de la medicina veterinaria y la conservación de fauna silvestre. Estas especies no solo cumplen un papel ecológico fundamental como ser depredadores, sino que además son sensibles indicadores del estado de los ecosistemas donde habitan (Ministerio de Ambiente y Desarrollo Sostenible, 2022). En Colombia, donde coinciden múltiples rutas migratorias y existe una gran diversidad de hábitats, los halcones peregrinos y en general las especies migratorias enfrentan riesgos significativos asociados a la expansión urbana, el uso de pesticidas y las colisiones con estructuras artificiales. Estos factores incrementan la frecuencia de lesiones traumáticas, como fracturas, que comprometen directamente su supervivencia y reducen las posibilidades de reintegración a su medio natural.

En el campo clínico, el manejo de fracturas en aves rapaces representa un desafío complejo para los médicos veterinarios, debido a la particular anatomía de estas especies. Sus huesos son livianos, en muchos casos neumáticos, y están estrechamente vinculados al sistema respiratorio, lo que limita el uso de técnicas ortopédicas convencionales empleadas en mamíferos (Cooper, 2008; Gómez & Ortega, 2021). Adicionalmente, los errores en el manejo quirúrgico pueden generar alteraciones irreversibles en la biomecánica del vuelo, afectando la posibilidad de rehabilitación y liberación (Bennett & Kuzma, 2013; Redig & Duke, 2015). Por lo tanto, documentar experiencias clínicas sobre fracturas en rapaces contribuye a generar evidencia aplicable que fortalece las prácticas de ortopedia aviar y orienta la toma de decisiones en escenarios similares.

Este trabajo se justifica también desde una perspectiva académica, ya que aporta sobre cirugía ortopédica en aves rapaces y expone diferentes dificultades en el cuidado y desarrollo posquirúrgico. Si bien existen publicaciones internacionales que abordan técnicas quirúrgicas y complicaciones frecuentes, en Colombia aún son escasos los reportes detallados de casos clínicos en fauna silvestre, lo cual dificulta establecer protocolos estandarizados para estas especies. En este sentido, la descripción y el análisis de este caso clínico permiten no solo difundir una experiencia concreta de manejo, sino también reflexionar sobre los aciertos y limitaciones de los procedimientos aplicados, brindando insumos valiosos para la formación de futuros profesionales en medicina veterinaria.

Desde el punto de vista de la conservación, este tipo de estudios resultan altamente relevantes, ya que cada caso clínico exitoso abre la posibilidad de devolver individuos a su ambiente natural, contribuyendo a la estabilidad de las poblaciones de rapaces en el país. Además, la información derivada de estas experiencias puede orientar estrategias de educación ambiental y de fortalecimiento de los programas de rehabilitación de fauna, en los que médicos veterinarios, biólogos y comunidades locales juegan un papel fundamental (Martínez-Sánchez et al., 2020). Así, el impacto trasciende lo estrictamente clínico, proyectándose hacia la conservación de la biodiversidad y el equilibrio de los ecosistemas.

Finalmente, este trabajo busca resaltar la necesidad de continuar investigando sobre el manejo ortopédico de rapaces en contextos locales, considerando las particularidades de cada especie y las limitaciones de los centros de atención en Colombia. La generación de conocimiento en este campo permitirá no solo mejorar los procesos de diagnóstico, cirugía y rehabilitación, sino también sentar bases sólidas para investigaciones futuras que profundicen en la fisiología, la biomecánica y la farmacología aplicada a estas aves. En consecuencia, la presente investigación se justifica tanto por su aporte inmediato al bienestar animal como por su contribución a largo plazo en el ámbito académico y en la conservación de especies emblemáticas como el halcón peregrino.

## MARCO TEÓRICO

### Aves

Las aves son animales vertebrados que se caracterizan principalmente por sus plumas, un esqueleto liviano con huesos huecos y un sistema respiratorio muy eficiente que les permite volar. Gracias a estas adaptaciones han logrado ocupar casi todos los ecosistemas del planeta. Dentro de este grupo encontramos aves acuáticas como patos y garzas, rapaces como águilas y halcones, especies frugívoras como los tucanes y también las nectarívoras, entre ellas los colibríes. Cada uno de estos grupos cumple funciones ecológicas muy importantes, desde la dispersión de semillas hasta la polinización y el control de poblaciones de otras especies (Gill, 2007).

### Aves migratorias en Colombia

Por su ubicación geográfica y variedad de ecosistemas, Colombia es un territorio clave en las rutas migratorias de aves que se desplazan entre Norte y Suramérica. Se estima que alrededor de 247 especies atraviesan el país durante sus migraciones estacionales, algunas como escala y otras permaneciendo por periodos más prolongados en busca de alimento y refugio (Ministerio de Ambiente y Desarrollo Sostenible, 2022).

Estas aves migratorias cumplen un papel importante en la salud de los ecosistemas, contribuyendo a la dispersión de semillas, el control de insectos y la polinización. Además, actúan como indicadores de calidad ambiental y de conectividad ecológica a lo largo del continente (Sillert & Holmes, 2002). No obstante, enfrentan amenazas como la deforestación, la pérdida de humedales y los efectos del cambio climático, que reducen sus posibilidades de completar los viajes y afectan su reproducción (Wilcove & Wikelski, 2008). De allí la necesidad de proteger sitios estratégicos y promover acciones de conservación en conjunto

con comunidades locales, incluyendo la educación ambiental y el turismo de observación de aves (Ministerio de Ambiente y Desarrollo Sostenible, 2022).

### Aves rapaces

Las rapaces son depredadores especializados con adaptaciones únicas: picos curvados y fuertes, garras potentes y visión extremadamente aguda, lo que las convierte en cazadoras altamente eficientes (Newton, 1979; Ferguson-Lees & Christie, 2001). Dentro de este grupo se encuentran rapaces diurnas como halcones, águilas y gavilanes, y nocturnas como búhos y lechuzas. Cada una ha desarrollado estrategias particulares según su nicho: mientras los halcones se destacan por la velocidad y precisión durante el día, los búhos dependen de su vuelo silencioso y excelente visión nocturna (Ferguson-Lees & Christie, 2001).

### Halcón Peregrino (*Falco peregrinus*)

El halcón peregrino es una de las rapaces más conocidas a nivel mundial. Se distribuye en casi todos los continentes y es famoso por su capacidad de adaptarse a distintos ambientes, desde zonas costeras y acantilados hasta grandes ciudades, donde utiliza edificios como si fueran paredes rocosas (Ratcliffe, 1993).

En Colombia, esta especie ha sido registrada en diferentes regiones, aprovechando tanto los ecosistemas naturales como las áreas urbanas (Hilty & Brown, 1986). Se trata de un ave de tamaño mediano a grande, con una envergadura que puede superar el metro y un plumaje característico: la parte superior es grisácea, el vientre claro con barras oscuras y en la cara se distingue la clásica “bigotera” negra (del Hoyo, Elliott, & Sargatal, 1994).

Uno de los aspectos más impresionantes de esta especie es su velocidad. En vuelo normal alcanza menos de 100 km/h, pero en sus picadas de caza puede superar los 300 km/h, lo que la convierte en el animal más rápido del planeta. Gracias a esta habilidad y a su visión precisa, logra capturar aves de tamaño mediano, como palomas y mirlas, en pleno vuelo (Ratcliffe, 1993).

En cuanto a su reproducción, suele anidar en repisas de acantilados o en estructuras altas de las ciudades. No construye nidos elaborados, sino que deposita directamente los huevos en una cavidad protegida. Generalmente, forma parejas estables de por vida y defiende amplios territorios de cría. Su dieta es variada, aunque principalmente está compuesta por aves, y en menor medida por pequeños mamíferos o insectos. Es importante recordar que, a mediados del siglo XX, sus poblaciones disminuyeron drásticamente debido al uso de pesticidas como el DDT. Sin embargo, gracias a programas de conservación y reintroducción, hoy se ha recuperado en gran parte del mundo (Cade, Enderson, Thelander, & White, 1988; Ratcliffe, 1993).

#### Anatomía y fisiología musculoesquelética de las aves

La anatomía de las aves presenta adaptaciones muy particulares relacionadas con el vuelo. El esqueleto es ligero gracias a la presencia de huesos neumáticos, que están huecos y conectados con los sacos aéreos, lo que reduce el peso corporal sin comprometer la resistencia. A nivel muscular, el músculo pectoral mayor y el supracoracoideo son fundamentales para el movimiento de las alas, permitiendo la potencia en el aleteo y la elevación durante el vuelo (Dyce, Sack, & Wensing, 2010).

El sistema respiratorio es uno de los más eficientes en el reino animal. A diferencia de los mamíferos, las aves poseen sacos aéreos que permiten un flujo unidireccional de aire a través de los pulmones, asegurando un intercambio gaseoso constante incluso durante la exhalación. Esta característica les proporciona una alta capacidad para sostener vuelos largos y exigentes, como ocurre en especies migratorias o en depredadores de alta velocidad como el halcón peregrino (Maina, 2005).

En cuanto a su sistema circulatorio, el corazón de las aves representa un porcentaje mayor del peso corporal en comparación con los mamíferos, lo que les garantiza un suministro eficiente de oxígeno a los tejidos. Además, su visión es uno de los sentidos más desarrollados, siendo varias veces más aguda que la del ser humano, una ventaja clave para las aves rapaces en la detección y persecución de presas (Martin, 2017).

## Ligamentos y nervios del ala en aves rapaces

El ala de las aves está conformada por una compleja red de huesos, ligamentos, músculos y nervios que, en conjunto, garantizan la biomecánica del vuelo. Entre los ligamentos más relevantes se encuentra el ligamento propatagial, que conecta la región escapular con el carpo y mantiene la tensión del propatagio, estructura clave en la aerodinámica del ala. Además, el ligamento humeroradial, el ligamento cubitocarpiano y los ligamentos asociados al codo y carpo proporcionan estabilidad articular, evitando luxaciones y permitiendo un rango de movimiento preciso durante el vuelo (Dyce, Sack, & Wensing, 2010; Jato-Schez-O'Shane, López, & Rodríguez, 2011). La ruptura o contractura de cualquiera de estos ligamentos puede producir alteraciones en la extensión del ala, pérdida de sustentación y limitaciones en la maniobrabilidad, factores determinantes para la supervivencia de aves rapaces en estado silvestre.

En cuanto al componente nervioso, el plexo braquial es el encargado de inervar el miembro torácico. Sus principales ramas incluyen el nervio radial, que controla la extensión del codo, carpo y dedos; el nervio cubital, responsable de la flexión del carpo y la inervación sensitiva de la superficie caudal del ala; y el nervio mediano, que participa en la motricidad fina del antebrazo. Daños en el nervio radial suelen causar caída del ala y atrofia muscular, mientras que lesiones en el cubital afectan la capacidad de flexión y la fuerza del aleteo. El compromiso del nervio mediano, aunque menos frecuente, genera déficit en la coordinación de movimientos distales (Mans, Guzman, & Paul-Murphy, 2020; Thomas, 2021).

La integridad de estos ligamentos y nervios es esencial para la función del ala. Cualquier alteración, ya sea por trauma directo, fracturas, luxaciones o procesos degenerativos, puede desencadenar pérdida de movilidad, rigidez articular, dolor crónico y, en casos graves, incapacidad total de vuelo. Por ello, la literatura enfatiza que el pronóstico de recuperación en aves rapaces con lesiones ortopédicas no debe evaluarse únicamente en función de la consolidación ósea, sino también del estado de los ligamentos y nervios involucrados (Coutant, Bauck, & Beaufrère, 2022).

## Fracturas en aves

Las aves rapaces, como depredadores de alto vuelo, dependen en gran medida de la integridad de su sistema musculoesquelético para cazar, migrar y sobrevivir. Las fracturas óseas representan una de las lesiones más comunes en estas especies, frecuentemente causadas por traumas como colisiones, cables eléctricos o agresiones de otras aves (Martínez-Sánchez et al., 2020).

Las aves rapaces presentan huesos con alto contenido de sales inorgánicas, lo que aumenta su dureza, pero las hace más propensas a fracturas, especialmente en el miembro torácico, donde hay escaso recubrimiento muscular. Estas fracturas pueden comprometer severamente su capacidad para volar y, por ende, para sobrevivir en su entorno natural. Por ello, el diagnóstico oportuno, junto con un tratamiento adecuado y un proceso de rehabilitación bien planificado, es fundamental para la recuperación funcional del ave y su eventual liberación.

## Tipos y características de las fracturas

Las fracturas son una de las lesiones más comunes en aves rapaces que ingresan a centros de rehabilitación. Generalmente se producen por colisiones con vehículos, estructuras urbanas o por heridas relacionadas con actividades humanas, como la cacería ilegal. A diferencia de los mamíferos, las fracturas en aves presentan particularidades debido a la fragilidad de sus huesos neumáticos y a la necesidad de mantener la funcionalidad para el vuelo (Bennett & Kuzma, 1992).

En rapaces, las fracturas de huesos largos como el húmero, radio, ulna y tibio tarso son las más frecuentes. Estas lesiones deben ser manejadas con técnicas quirúrgicas que permitan una recuperación rápida y con la menor alteración posible de la biomecánica del vuelo, ya que incluso pequeñas deformidades pueden comprometer la reintegración del ave a su hábitat natural (Redig & Duke, 2015).

## Procesos de curación ósea

La curación de una fractura en aves rapaces sigue un proceso fisiológico dividido en tres fases: aguda, subaguda y crónica. La fase aguda se caracteriza por la formación de un hematoma y un proceso inflamatorio inicial. Posteriormente, en la fase subaguda, se forma tejido de granulación y un callo blando. Finalmente, en la fase crónica, el callo óseo se endurece, remodelando progresivamente el hueso hacia su estructura original (Bennet & Kuzma, 2013).

La duración y calidad de la curación dependen de múltiples factores, como el tipo de fractura, la localización anatómica, la edad del ave, el estado nutricional y la especie. Además, la curación puede verse comprometida si se presenta una infección o si el tratamiento no proporciona la estabilidad necesaria.

## Métodos de tratamiento y rehabilitación

Existen múltiples técnicas quirúrgicas para el tratamiento de fracturas en aves. La elección depende de factores como el tipo y localización de la fractura, el tamaño del ave y el estado general del paciente. Entre los métodos más utilizados se encuentran:

- Fijación externa tipo tie-in y fijadores circulares livianos, que permiten estabilizar fracturas en huesos largos con mínima invasión.
- Clavos intramedulares, empleados con precaución por el riesgo de afectar la cavidad neumática de algunos huesos.
- Placas óseas miniaturizadas, cada vez más comunes en rapaces de mayor tamaño, gracias a los avances en ortopedia veterinaria (Mans, Guzman, & Sladky, 2020).

El éxito de estas técnicas no solo depende de la reducción adecuada de la fractura, sino también del manejo postoperatorio, que incluye la analgesia multimodal, la fisioterapia temprana y la nutrición balanceada. Todo esto tiene como objetivo final no solo la consolidación ósea, sino también la recuperación del vuelo funcional (Cooper, 2008; Redig & Duke, 2015).

### Complicaciones y factores anatómicos

El tratamiento de fracturas en aves no está exento de complicaciones. Entre las más frecuentes se encuentran la consolidación viciosa, la falta de consolidación (pseudoartrosis) y la rigidez articular. También se pueden presentar infecciones en el sitio de fijación externa o necrosis ósea debido a la pobre irrigación sanguínea de ciertos huesos (Velarde & Rodríguez, 2019).

En rapaces destinadas a su liberación, incluso alteraciones mínimas en la simetría de las alas pueden impedir un vuelo eficiente, lo que resalta la importancia de una técnica quirúrgica precisa y de un protocolo de rehabilitación riguroso. La fisioterapia, junto con entrenamientos controlados de vuelo en recintos especiales, son fundamentales para garantizar que el ave recupere sus habilidades antes de ser devuelta a la naturaleza (Martínez-Sánchez, Ramírez, & López, 2020).

- Osteomielitis: existe riesgo de infección ósea por la vía de comunicación que genera el clavo entre el exterior y la cavidad medular (Cruz et al., 1989)
- Caída de clavos: la sujeción puede perder firmeza, requiriendo ajustes o recambios (Cruz et al., 1989)
- Peso del dispositivo: El peso de los fijadores externos es un factor crítico en la recuperación funcional del ala. Se recomienda que estos dispositivos sean lo más livianos

posible, ya que diversos estudios sugieren que no deben superar el 10–12% del peso corporal del ave para ser biomecánicamente viables. Superar este umbral compromete la postura, el equilibrio y puede ocasionar complicaciones secundarias como caída del ala, pododermatitis o retrasos en la rehabilitación (Cruz et al., 1989; Redig & Duke, 2015).

De acuerdo con Bennet y Kuzma (2013), el uso de fijadores pesados en aves de menos de 1 kg se asocia a una mayor incidencia de fracasos funcionales, pues el exceso de carga interfiere con los patrones normales de movilidad, disminuye la capacidad de perchar y redistribuye el peso hacia los miembros inferiores, lo que incrementa el riesgo de lesiones secundarias.

Por su parte, Cooper (2008) explica que las aves rapaces tienen una arquitectura ósea especializada para el vuelo, caracterizada por huesos largos y neumatizados, lo que las hace especialmente vulnerables a desequilibrios mecánicos ocasionados por dispositivos que generan torsión o alteración del eje corporal. En consecuencia, se ha recomendado que los fijadores se diseñen con materiales ultralivianos (titanio o acrílicos de baja densidad) y que su configuración se ubique lo más cercana posible al centro de gravedad del ave, minimizando así su interferencia con el movimiento natural del ala.

En esta misma línea, Menetrey et al. (2013) evaluaron placas miniaturizadas y fijadores ultraligeros en aves de entre 500 y 800 g, concluyendo que la tasa de éxito funcional mejora significativamente cuando el peso del implante no supera el 10% del peso corporal. Además, resaltaron que un diseño adecuado debe permitir acceso a la herida para prevenir infecciones y facilitar las rutinas de fisioterapia.

### Desafíos quirúrgicos en el húmero

El húmero de las aves rapaces representa uno de los mayores retos quirúrgicos debido a su importancia funcional y su anatomía particular. Tiene una curvatura en “S” que complica la alineación y un alto grado de neumatización, lo que lo conecta con los sacos aéreos y eleva el riesgo de infecciones como osteomielitis o aerosaculitis en fracturas abiertas (Cooper, 2008).

Al ser el principal hueso de soporte del ala, está sometido a intensas fuerzas de tracción y torsión durante el vuelo. Por eso, las técnicas quirúrgicas deben garantizar suficiente estabilidad sin añadir peso excesivo que comprometa la biomecánica (Redig & Duke, 2015; Menetrey et al., 2013). Además, la cercanía del nervio radial y de vasos sanguíneos obliga a un abordaje muy cuidadoso para evitar daños neurológicos o isquemia.

En consecuencia, el manejo de fracturas humerales requiere planificación individualizada, uso de materiales livianos y un seguimiento postoperatorio riguroso con fisioterapia. Cualquier error puede ocasionar la pérdida permanente de la capacidad de vuelo, lo que en aves silvestres equivale a la pérdida de funcionalidad y de su posibilidad de reintegración a la naturaleza (Bennett & Kuzma, 2013; Cooper, 2008).

### CASO CLÍNICO

*Reporte de caso clínico: fractura de húmero en miembro superior izquierdo en halcón peregrino (Falco peregrinus) del CAVR de Barbosa del Área Metropolitana.*

- Fecha de ingreso a estación de paso: 18 de febrero de 2025
- Número de acta: 49059e
- Peso del paciente: 782 g

El día martes, 18 de febrero de 2025, individuo es reportado a la línea de emergencias de Fauna Silvestre del Área Metropolitana del Valle de Aburrá, donde especifican que es un ave y se encuentra en una empresa de Envigado - Antioquia, informan que el paciente está dentro de las instalaciones de la compañía herido por colisión contra una ventana, consciente y atento al medio, aunque sin poder volar.

Se recoge al individuo en horas de la tarde y posteriormente es llevado a la estación de paso del CAVR, ubicada en el Jardín Botánico de Medellín, allí se evidencia que se trata de un halcón peregrino con un peso de 782 gramos.

**Figura 1**

*Hembra juvenil de la especie Falco peregrinos, sub especie: Falco peregrinus tundrius*



*Nota:* Fotografía del individuo. Fuente: propia.

#### Examen clínico inicial

Durante el examen físico se encontraba activo, atento al medio, con condición corporal 3/5. Individuo atento al medio, las mucosas se encontraban levemente pálidas, se identificó una fractura desplazada del húmero izquierdo a nivel proximal, acompañada de un hematoma e inflamación asociada. Se observó blefaroespasmos en el ojo izquierdo, sin evidencia de lesión corneal, la prueba de fluoresceína fue negativa en ambos ojos.

#### Procedimientos iniciales

Se realizó vendaje en ocho unido al cuerpo para inmovilización de la fractura y se solicitó radiografía comparativa del cinturón escapular y húmero izquierdo, la cual fue programada para día miércoles 19 de febrero de 2025.

Tabla 1

Medicación administrada el 18 de febrero de 2025.

Medicamento /Solución	Uso clínico
Meloxicam	Antiinflamatorio no esteroideo (AINE) administrado por vía subcutánea. Dosis: 0.5 mg/kg (0.07 ml totales).
Traumeel®	Analgésico y antiinflamatorio homeopático, administrado por vía subcutánea. Dosis: 1 ml/kg (0.78 ml totales).
Zeel®	Analgésico y antiinflamatorio homeopático complementario, administrado por vía subcutánea. Dosis: 1 ml/kg (0.78 ml totales).
Solución de Hartmann	Solución electrolítica para hidratación, administrado por vía subcutánea. Dosis: 50 ml/kg/día x 40%, administrado 15.6 ml.

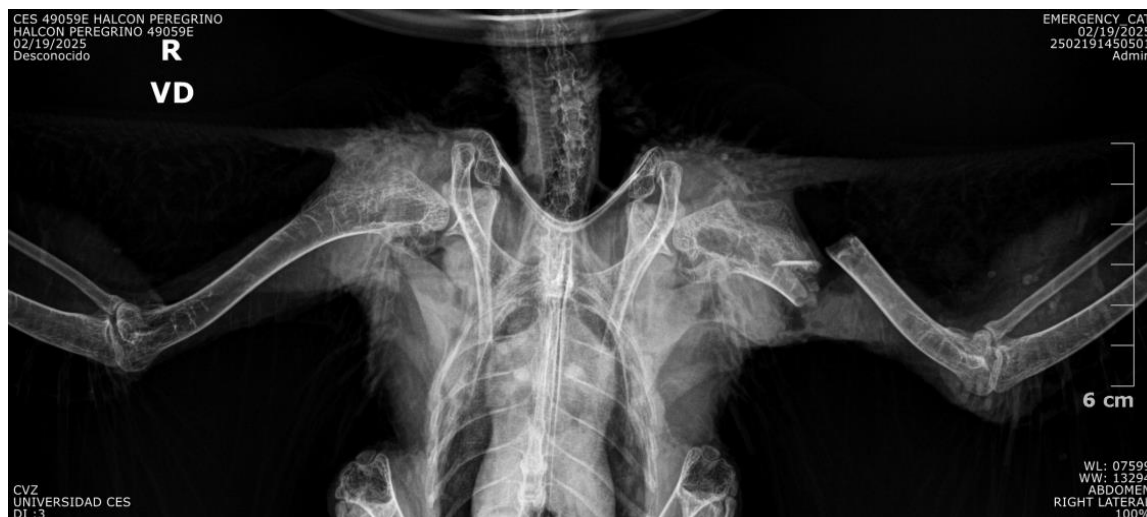*Nota:* adaptado del registro clínico del caso documentado en el CAVR del Área Metropolitana del Valle de Aburrá. Fuente: propia.

#### Diagnóstico por imagen

El día 19 de febrero de 2025, el individuo fue trasladado al CVZ (Centro de Veterinaria y Zootecnia CES) para la toma de rayos x, las radiografías mostraron una fractura cerrada transversa conminuta diafisaria del húmero izquierdo.

**Figura 2**

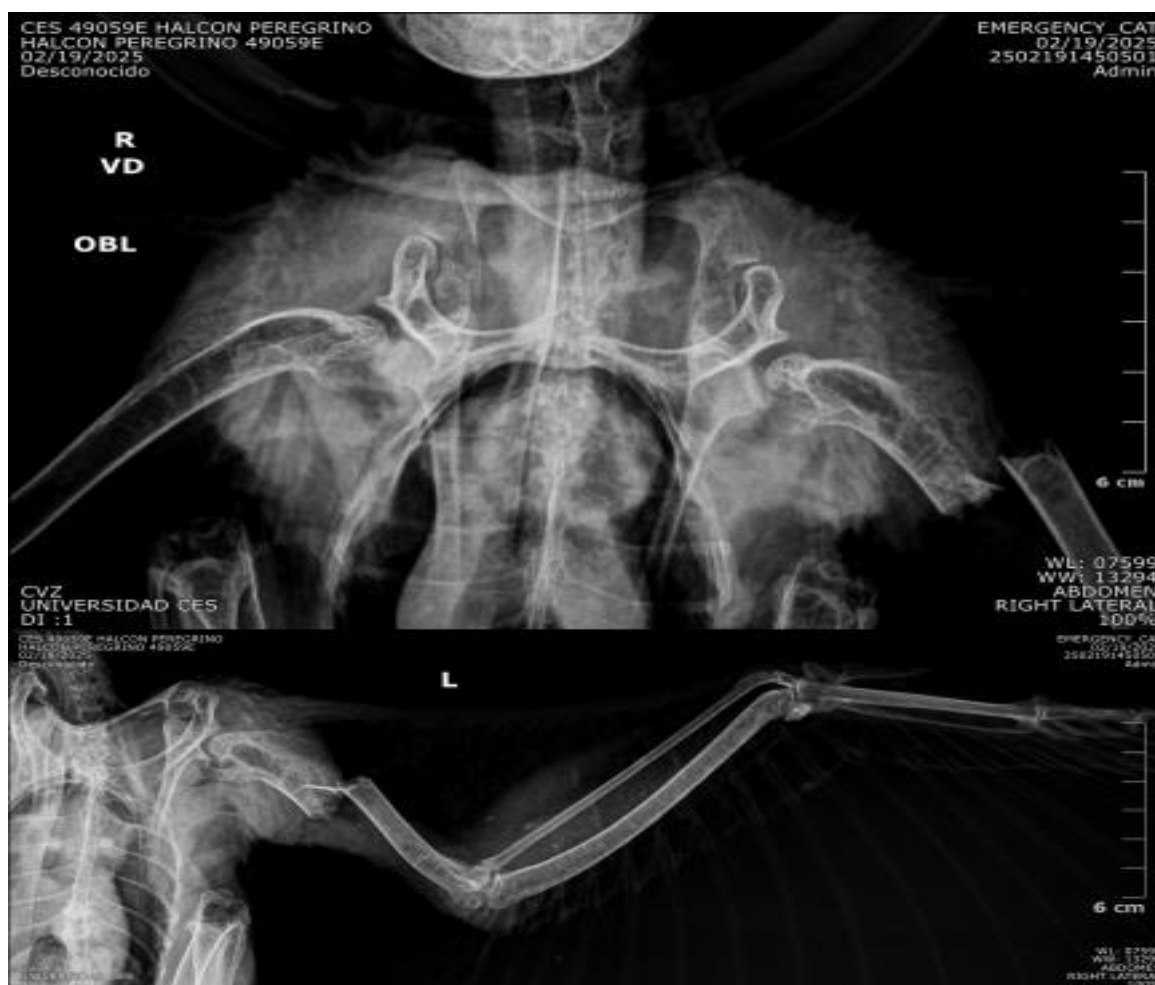*Rayos x - halcón peregrino: Vista ventro dorsal de cinturón escapular y húmero del miembro superior izquierdo.*



*Fuente:* CVZ (Centro de Veterinaria y Zootecnia CES), archivo clínico del paciente 49059e, 19 de febrero de 2025.

**Figura 3**

*Rayos X - halcón peregrino: Vista ventro dorsal de cinturón escapular y oblicua de húmero del miembro superior izquierdo.*



*Fuente:* CVZ (Centro de Veterinaria y Zootecnia CES), archivo clínico del paciente 49059e, 19 de febrero de 2025.

Posteriormente a los rayos x, se le administró nuevamente el tratamiento propuesto el día 18 de febrero de 2025 (ver tabla 1), y nuevamente, se realizó un vendaje en ocho unido al cuerpo con soporte adicional, usando un baja lenguas para su estabilización. Se programó procedimiento quirúrgico para el día siguiente, miércoles 20 de febrero de 2025 en el CVZ.

Procedimiento quirúrgico

Se propone realizar una osteosíntesis mixta de húmero del miembro superior izquierdo, técnica que combina una fijación intramedular y un fijador externo mediante pines conectados con metacrilato, frecuentemente es empleada en animales pequeños o pacientes pediátricos,

donde los implantes convencionales como placas o clavos grandes no son viables debido al tamaño.

El día 20 de febrero del 2025, el individuo es ingresado a quirófano del CVZ (Centro de Veterinaria y Zootecnia CES) para realizar dicho procedimiento.

#### *Identificación del paciente*

- Especie: *Falco peregrinus*
- Peso: 782 g
- Fecha de cirugía: 20 de febrero de 2025
- Cirujano: Dr. Joan Sebastián Manzano
- Anestesiólogo: Dr. Andrés Hoyos Vargas

#### Diagnóstico

- Preoperatorio y Postoperatorio: Fractura diafisaria de húmero izquierdo en tres fragmentos.
- Condición general: Estable al momento del procedimiento, con historial de trauma de 2 días.

#### Técnica quirúrgica

El paciente fue posicionado en decúbito ventral, se realizó una incisión quirúrgica sobre el borde dorsolateral del húmero izquierdo y se procedió con la disección por planos musculares hasta exponer la zona de la fractura.

Posteriormente se llevó a cabo la introducción retrógrada de un pin intramedular de 1.5 mm desde el extremo distal del húmero hacia proximal. Una vez logrado un posicionamiento adecuado, se efectuó la reducción de la fractura y se reposicionó el pin de manera normógrada (de proximal a distal), para estabilizar los fragmentos óseos.

Como soporte adicional, se implantaron dos pines transversales de 1.2 mm, ubicados en los extremos proximales y distales del húmero. Estos pines, junto con el pin intramedular, fueron conectados mediante metacrilato, formando un sistema de fijador externo mixto, proporcionando estabilidad adicional al sitio quirúrgico.

Finalmente, se realizó el cierre quirúrgico por capas, utilizando sutura absorbible (PDS).

### Materiales quirúrgicos utilizados

- Pin intramedular de 1.5 mm.
- Pines transversales de 1.2 mm.
- Metacrilato (para fijador externo).
- Suturas PDS (polidioxanona).

### Anestesia y monitoreo

#### Técnica anestésica empleada

- Anestesia intravenosa total (PIVA) combinada con bloqueo regional del plexo braquial
- Intubación orotraqueal con TET #2 (tubo endotraqueal #2)
- Agente inhalado: Sevoflurano
- Ventilación: Manual, circuito semiabierto

**Tabla 2**

Medicamentos anestésicos y analgésicos administrados antes de la intervención quirúrgica.

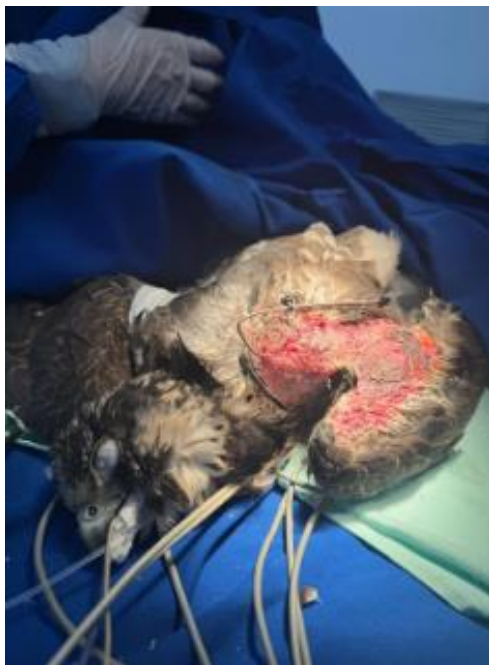Fármaco	Dosis / Vía	Uso clínico
Midazolam	0.3 mg/kg IV	Sedación antes de inducción anestésica.
Ketamina	5 mg/kg + 2 mg/kg/h IV	Inducción y mantenimiento anestésico.
Butorfanol	0.5 mg/kg IV	Control del dolor
Meloxicam	0.5 mg/kg IV	Antiinflamatorio preoperatorio.
Dipirona	20 mg/kg IV	Control adicional del dolor y la fiebre.

Marbofloxacina	4 mg/kg SC	Antibiótico profiláctico prequirúrgico.
Bupivacaina 0.5%	0.2 ml infiltrado en plexo braquial	Bloqueo regional del ala afectada.

*Nota:* adaptado del registro clínico quirúrgico del CVZ (Centro de Veterinaria y Zootecnia CES).

#### Figura 4

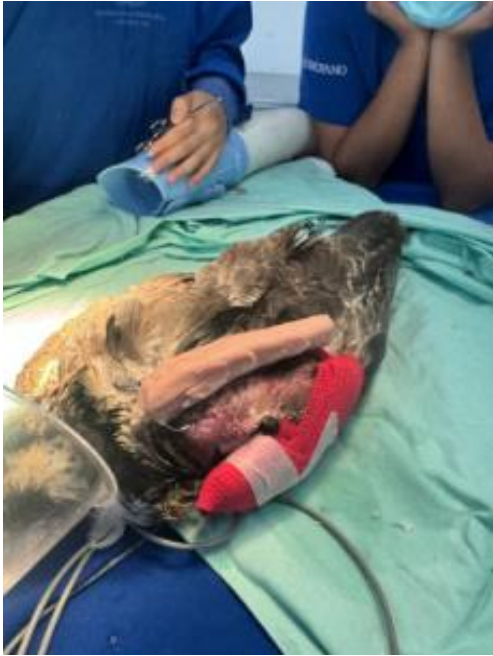*Halcón peregrino antes de iniciar con el procedimiento quirúrgico (anestesiado).*



*Nota:* Halcón peregrino antes de iniciar el procedimiento quirúrgico en el CVZ (Centro de Veterinaria y Zootecnia CES). Fuente: CVZ, archivo clínico del paciente 49059e, 19 de febrero de 2025.

**Figura 5**

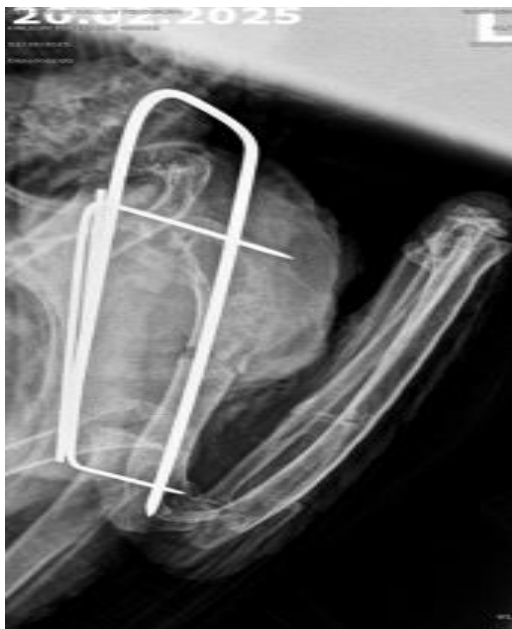*Halcón peregrino después de finalizar con el procedimiento quirúrgico.*



*Nota:* Halcón peregrino después de finalizar el procedimiento quirúrgico en el CVZ (Centro de Veterinaria y Zootecnia CES). Fuente: CVZ, archivo clínico del paciente 49059e, 19 de febrero de 2025.

**Figura 6**

*Rayos x - halcón peregrino después de finalizar el procedimiento quirúrgico.*



*Nota:* Rayos x - halcón peregrino, toma posquirúrgica, fijación intramedular con fijador externo.  
 Fuente: CVZ (*Centro de Veterinaria y Zootecnia CES*), archivo clínico del paciente 49059e, 19 de febrero de 2025.

**Tabla 3***Tratamiento posoperatorio instaurado*

Fármaco	Dosis/Duración/Vía	Uso clínico
Meloxicam	0.5 mg/kg SID × 6 días SC	Disminuye la inflamación y el dolor asociado, ayudando en la recuperación.
Dipirona	20 mg/kg (dosis única) IM	Analgésico y antipirético, control del dolor general y previene fiebre postoperatoria.
Butorfanol	0.5 mg/kg BID × 5	Esencial para controlar el dolor

---

días SC	agudo postoperatorio tras la fractura y la manipulación quirúrgica.
---------	---

---

*Nota:* adaptado del registro clínico quirúrgico del CVZ (Centro de Veterinaria y Zootecnia CES). Fuente: propia.

### *Complicaciones*

- No se presentaron complicaciones intraoperatorias.
- Hipotermia como única complicación posquirúrgica, se resolvió con calentador externo.

### Evolución clínica

El 20 de febrero de 2025, después de finalizar el procedimiento quirúrgico y estabilizar al paciente, volvió a Estación de Paso en El Jardín Botánico de Medellín, donde se evidenció alerta y receptivo a estímulos, fue asistido con trozos de carne y quedó con vía venosa permeable.

El 21 de febrero de 2025, fue trasladado al CAVR (Centro de Atención, Valoración y Rehabilitación de Fauna Silvestre del Área Metropolitana del Valle de Aburrá), ubicado en el municipio de Barbosa – Antioquia.

Individuo ingresa con los siguientes datos:

- Peso con fijador externo: 915 gramos
- Ubicación actual: Hospital Veterinario CAVR Barbosa
- Fecha de ingreso al CAVR Barbosa: 21 de febrero de 2025.
- Numero de acta: 49059e
- CNI: 35AV25765

A su ingreso al CAVR, el paciente se observó activo y atento al medio, responsivo a estímulos. Las mucosas se encontraban rosadas, húmedas y brillantes, condición corporal 3/5, sin signos de deshidratación. Ojos brillantes, sin presencia de secreciones anormales. No se

reportaron sonidos respiratorios anormales, ni alteraciones visibles en el comportamiento. Se evaluó que el fijador externo se encontrara en buen estado, cumpliendo su función y sin signos de infección.

Adicional, se reportó diarrea líquida en varias deposiciones, posiblemente relacionada con la administración continua de butorfanol, fármaco del que se sabe puede causar alteraciones gastrointestinales en especies pequeñas, sin embargo, se tomó muestra de material fecal ara realizar coprológico.

### Figura 7

*Ingreso del halcón peregrino al CAVR*



*Nota:* Fotografía del individuo al ingreso al CAVR. Fuente: propia.

### *Manejo Médico y Farmacológico en Hospitalización*

#### Tabla 4

*Tratamiento posquirúrgico con anexos realizados por los Médicos Veterinarios del CAVR*

Medicamento	Uso Clínico	Uso en este caso
Butorfanol	Analgésia central. Control del dolor postoperatorio.	Se administró IV 0.02 mg/kg en bomba de infusión

		IM 3 mg/kg diluido con solución salina.
Tramadol	Analgesia multimodal	PO, 15 mg/kg BID x 5 días (suspendido antes de completarse).
Marbofloxacin	Antibiótico de amplio espectro, para prevenir posibles infecciones.	5 mg/kg SC cada 24 horas x 3 días.
Hidratación Parenteral	Mantener equilibrio hídrico y facilitar distribución de medicamentos.	50 ml/kg/día x 40% - SC

*Nota: adaptado del registro clínico del caso documentado en el CAVR del Área Metropolitana del Valle de Aburrá. Fuente: propia.*

También, se instauraron 3 limpiezas del sistema de fijación externa bajo sedación con ayuno previo, con el fin de evaluar rigurosamente y poder evitar infecciones, controlar el proceso de cicatrización de una lesión costrosa adyacente, ubicada en la región dorsal del miembro superior izquierdo en la zona distal del húmero, y también poder hacer seguimiento a la consolidación de la fractura, realizando al mismo tiempo ejercicios suaves de fisioterapia.

El 22 de febrero el paciente fue trasladado del área de hospitalización al cuarto oscuro, En la revisión matutina, se encontró activo, alerta y atento al medio. Se evidencio que el individuo se retiró el catéter intravenoso, por ende, se modificaron las vías de administración de los medicamentos previos a vía oral, intramuscular y subcutánea.

En los hallazgos del coprológico realizado el día 21 de febrero de 2025, se observaron las siguientes alteraciones:

- Trematodos: +++ (tres cruces)
- Capilaria: ++ (dos cruces)

Diagnóstico: parasitismo mixto gastrointestinal

**Tabla 5**

*Tratamiento con modificaciones y anexos realizados por los Médicos Veterinarios del CAVR.*

Medicamento	Dosis/Vía/Frecuencia	Uso Clínico
Meloxicam	0.5 mg/kg IM (0.08 ml) SID	Control del dolor e inflamación
Traumeel + Zeel	1 mg/kg c/u SC (0.8 ml c/u) BID	Analgesia complementaria
Hartman	50 ml/kg/día (15.6 ml SC) SID	Hidratación parenteral al 40%
Marbofloxacina	5 mg/kg SC (0.04 ml) BID	Antibiótico de amplio espectro, profilaxis postoperatoria
Rondel (praziquantel)	10 mg/kg VO (0.3 ml) SID -DU	Antiparasitario para trematodos y cestodos
Ivermectina	0.2 mg/kg SC (0.02 ml) SID-DU	Antiparasitario para Capillaria (nematodos)

*Nota:* adaptado del registro clínico del caso documentado en el CAVR del Área Metropolitana del Valle de Aburrá. Fuente: propia.

Del 22 al 26 de febrero de 2025, se observó al individuo alerta al medio y se realizó su respectivo tratamiento. Al principio se le ofreció alimentación asistida con trozos de carne, la cual tuvo buena aceptación y posteriormente, se introdujo codorniz viva como alimento integral para estimular el comportamiento natural de caza y evaluar consumo.

El 25 de febrero del 2025, se detectó la caída del pin caudal, se evidencio una lesión ulcerativa y costrosa ubicada en la región dorsal del miembro superior izquierdo, en la zona distal del húmero. Se restringió la manipulación únicamente al personal veterinario.

El 26 de febrero de 2025, se dejo en ayuno, ya que el 27 de febrero del 2025 se realizó la primera revisión bajo sedación, se retiró el vendaje, se aprovechó que el individuo se encontraba anestesiado para realizar una toma de muestra de sangre para un examen de laboratorio de hemoleucograma y química sanguínea, también se hizo limpieza de la lesión ulcerativa y costrosa ubicada en la región dorsal del miembro superior izquierdo, en la zona distal del húmero con Prontosan solución y gasas hasta retirar la costra, posteriormente se colocó un apósito de Duoderm, se aplicó Nitrofurazona en crema y se cubrió con Fixomull transparente, también se hizo limpieza del pin y del fijador, retirando costras y detritos que estaban impregnados en la zona donde se realizaron los puntos quirúrgicos y podrían generar una infección, se continuo con sesiones de fisioterapia que incluyeron ejercicios de flexión y extensión del miembro superior izquierdo, extensión sostenida del ala izquierda, los ejercicios se realizaron durante 10 minutos cada uno y para terminar, se suministró el tratamiento anteriormente instaurado y nuevamente se realizó un vendaje en 8 unido al cuerpo para inmovilizar la fractura.

Durante la revisión general, se evidencio inicio de pododermatitis leve, por lo que se optó por forrar las perchas del recinto con césped sintético como medida preventiva para evitar que avanzara la inflamación, también se palpo una leve crepitación y anquilosis articular en el miembro superior izquierdo a nivel del húmero, la cual iba cediendo poco a poco al realizar los ejercicios de fisioterapia.

Finalizado el procedimiento, el paciente fue trasladado desde el cuarto oscuro a una jaula piso-techo en el recinto C1, con el objetivo de disminuir la manipulación frecuente, facilitar movilidad del individuo y favorecer la recuperación funcional.

En total, se realizaron 3 revisiones generales bajo sedación con ayuno previo, el 27 de febrero de 2025, el 7 y 9 de marzo de 2025, donde el procedimiento a seguir fue el mismo que anteriormente

se describió. La anestesia se realiza con Isoflurano inhalado por mascara, con una inducción al 5% y un mantenimiento al 3%. No se evidenciaron complicaciones o alteraciones anormales y se instauro nuevo tratamiento.

### **Figura 8**

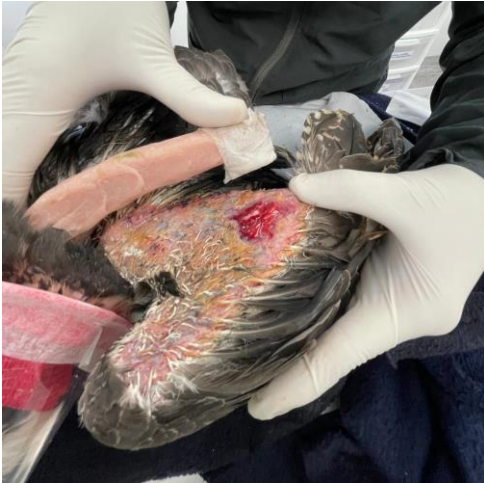*Lesión ulcerativa y costrosa en la región dorsal de la zona distal del húmero del miembro superior izquierdo.*



*Nota:* Fotografía del individuo, lesión costrosa en la región dorsal de la zona distal del húmero, del miembro superior izquierdo. Fuente: propia.

**Figura 9**

*Lesión ulcerativa en la región dorsal de la zona distal del húmero, del miembro superior izquierdo, después de retirar la costra con gasas y Prontosan solución.*



*Nota: Fotografía del individuo, lesión sin costra en la región dorsal de la zona distal del húmero, del miembro superior izquierdo, mientras se realizan ejercicios de fisioterapia. Fuente: propia.*

**Figura 10**

*Ejercicios de fisioterapia realizados durante las revisiones bajo anestesia inhalada.*



*Nota:* Fotografía del individuo, ejercicios de fisioterapia. Fuente: propia.

### **Figura 11**

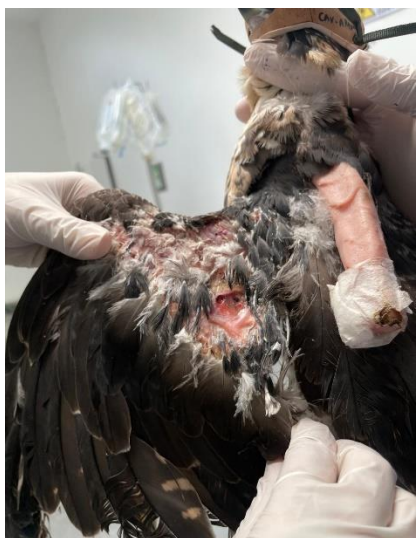*Individuo en recinto con las perchas forradas en césped sintético*



*Nota:* Fotografía del individuo en recinto con las perchas forradas en césped sintético para evitar que la pododermatitis se agrave. Fuente: propia.

### **Figura 12**

*Progreso del proceso de cicatrización de la lesión ulcerativa en la región dorsal de la zona distal del húmero, del miembro superior izquierdo.*



*Nota:* Fotografía del individuo, progreso de cicatrización de la lesión ulcerativa en la región dorsal de la zona distal del húmero, del miembro superior izquierdo, durante la última revisión bajo anestesia, realizada el 9 de marzo del 2025. Fuente: propia.

**Tabla 6**

*Tratamiento instaurado el 27 de febrero de 2025 tras la primera revisión bajo sedación.*

Medicamento	Dosis/Vía/Frecuencia	Uso clínico
Meloxicam	0.5 mg/kg SC (0.04 ml SID)	Control del dolor
Marbofloxacina	5 mg/kg SC (0.04 ml SID)	Prevención de infecciones
Traumeel + Zeel	1 mg/kg c/u SC (0.8 ml)	Manejo del dolor
Marbofloxacina oral	5 mg/kg (0.04 ml BID) inyectado en carne x 3 días	Prevención de infecciones

*Nota:* adaptado del registro clínico del caso documentado en el CAVR del Área Metropolitana del Valle de Aburrá. Fuente: propia.

**Figura 13**

*Resultados del hemoleucograma y química sanguínea tomados el 27 de febrero de 2025 en el halcón peregrino*

HEMOGRAMA									
PRUEBA	RESULTADO	UNIDAD	V.R.		PRUEBA	RESULTADO	UNIDAD	V.R.	
Hematocrito	50,00	%	41,20	51,60	Bandas relativo	3,00	%		
Hemoglobina	12,63	g/dl	10,80	14,60	Bandas	0,34	*10 <sup>3</sup> /ul		
Eritrocitos	↑ 3,29	*10 <sup>6</sup> /ul	2,20	3,22	Plaquetas/Trombocitos	10,90	*10 <sup>3</sup> /ul		
M.C.V.	151,98	fl	146,00	214,40	Azurofilos relativo		%		
M.C.H.	38,39	pg/cell	35,20	56,40	Azurofilos		*10 <sup>3</sup> /ul		
M.C.H.C.	25,26	g/dl	23,90	31,90	Eritroblastos		/100 WBC		
Leucocitos	11,20	*10 <sup>3</sup> /ul	5,23	14,81	Reticulocitos		%		
Neutrófilos/ heterófilos rel	↑ 71,00	%	48,26	64,67	Metamielocitos relativo		%		
Neutrófilos/ heterófilos	7,95	*10 <sup>3</sup> /ul	2,52	9,58	Metamielocitos		*10 <sup>3</sup> /ul		
Eosinófilos relativo	↓ 1,00	%	1,80	2,07	Mielocitos relativo		%		
Eosinófilos	0,11	*10 <sup>3</sup> /ul	0,09	0,31	Mielocitos		*10 <sup>3</sup> /ul		
Linfocitos relativo	↓ 24,00	%	24,58	35,91	Promielocitos relativo		%		
Linfocitos	2,69	*10 <sup>3</sup> /ul	1,29	5,32	Promielocitos		*10 <sup>3</sup> /ul		
Monocitos/azurófilos rel	1,00	%	0,50	8,01	Blastos relativo		%		
Monocitos	0,11	*10 <sup>3</sup> /ul	0,03	1,19	Blastos		*10 <sup>3</sup> /ul		
Basófilos relativo	0,00	%	0,38	4,50					
Basófilos	0,00	*10 <sup>3</sup> /ul	0,02	0,67					

**Observaciones:** Tiempo de coagulación: >30'

**Métodos(s):** Aves y Reptiles: Manual-Mamíferos: Impedancia Electrónica

**Equipo:** Aves y Reptiles: BTS 350(Hemoglobina)-Mamíferos: Abacus Vet5

QUÍMICA SANGUÍNEA									
PRUEBA	RESULTADO	UNIDAD	V.R.		PRUEBA	RESULTADO	UNIDAD	V.R.	
Glucosa	↑ 314,39	mg/dl	311,91	306,00	Calcio	8,60	mg/dl	7,20	10,40
Proteína Total	↓ 2,98	g/dl	3,47	3,90	Albumina	1,06	g/dl	1,00	1,60
Creatinina		mg/dl	0,20	0,00	CK	↑ 2488,60	U/L	351,00	843,00
UREA	↓ 2,93	mg/dl	28,50	21,40	LDH		U/L	468,00	1524,00
BUN	↓ 1,37	mg/dl	13,32	10,00	Fosfatasa Alcalina		IU/L	12,00	286,00
Ácido úrico	↓ 2,19	mg/dl	9,26	16,60	Colesterol		mg/dl	149,00	323,00
AST	↓ 37,58	U/L	49,78	228,00	Triglicéridos		mg/dl	43,00	153,00
ALT	↑ 66,58	U/L	30,00	44,26	Bilirrubina total		mg/dl	0,00	0,00
Fósforo	4,13	mg/dl	2,62	6,40	Bilirrubina directa		mg/dl	0,00	0,00

*Fuente.* Laboratorio del CAVR del Área Metropolitana del Valle de Aburrá.

En los resultados del hemoleucograma y la química sanguínea se evidenciaron alteraciones compatibles con el cuadro clínico y su evolución postquirúrgica, los hallazgos reflejaron que hubo una respuesta inflamatoria y de estrés común en aves sometidas a trauma, cirugía y hospitalización prolongada. La hiperglucemia leve también se asoció con el estrés agudo. La

hipoproteinemia, junto con triglicéridos en el rango bajo, sugirió que hubo una ingesta nutricional insuficiente y un alto gasto energético durante el proceso de recuperación. La AST y CK, se encontraron elevadas, lo cual puede asociarse a la fractura, la manipulación quirúrgica, la inmovilización del individuo y las contracturas musculares reportadas durante la evolución. Se recomendó a nutrición brindar un soporte nutricional y a biología buscar como minimizar el estrés en la recuperación del individuo.

El 7 de marzo de 2025 durante la revisión general bajo sedación, se evidencio exposición de 2 mm del pin en la región distal del húmero, debido al peso que ejercía el pin proximal al no tener soporte al otro extremo, gracias a la caída del pin caudal que se registró el 25 de febrero de 2025.

También se observaron detritos en los puntos de sutura, los cuales se limpiaron y se retiraron con Prontosan solución, se retiró el apósito de Duoderm que se había fijado en la lesión ubicada en la región dorsal del miembro superior izquierdo, en la zona distal del húmero con Vetisure y gasas, se aplicó Nitrofurazona en crema y se colocó un nuevo apósito con Duoderm, fijándolo con Fixomull transparente. Se aplico una dosis única de Meloxicam a 0.5 mg/kg IM y Tramadol a 7 mg/kg SC. Se recomendó nueva evaluación bajo sedación para considerar el retiro de pin proximal y realizar rayos X de control para evaluar el progreso de la consolidación de la fractura y el posicionamiento de los pines intramedulares después del incidente.

El 9 de marzo de 2025, se realizó la última revisión bajo sedación inhalada para efectuar las respectivas limpiezas, tanto en el pin, el fijador externo y las suturas quirúrgicas como en la lesión ubicada en la región dorsal del miembro superior izquierdo, en la zona distal del húmero con Vetisure y gasas, retirando costras y detritos. Se observo un buen proceso de cicatrización de la lesión anteriormente descrita, sin signos de infección, por lo que se decidió no volver a realizar el apósito, pero se aplicó insulina de manera tópica en la zona, para ayudar al proceso de cicatrización.

Al realizar los ejercicios de fisioterapia, se palpo crepitación al realizar movimientos de extensión y flexión del ala izquierda, lo que indico persistencia de la inestabilidad ósea.

El 11 de marzo de 2025, se programan rayos x de control y valoración ortopédica para el día 20 de marzo de 2025 en el CVZ, se aprovechó la manipulación para realizar ejercicios de

fisioterapia pasiva durante 10 minutos y se evidencio disminuci3n del arco articular del h3mero-radio y radio-carpo, con contractura del patagio y anquilosis marcada en el miembro superior izquierdo.

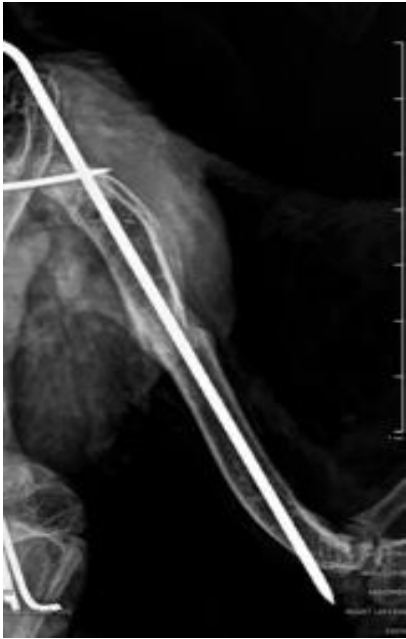Del 12 al 18 de marzo, se report3 que el individuo se encontraba activo, atento y aleta al medio, se manipulaba a diario y dos veces al d3a por el Medico Veterinario y el Auxiliar Veterinario para realizar secciones de fisioterapia, con ejercicios varios que duraban 10 minutos cada uno. Se evidencio consumo de alimento a voluntad y se observ3 ca3da del ala izquierda, se asocio al peso exagerado que ejerc3a el pin externo sobre el pin proximal al no tener el pin caudal para amortiguarlo correctamente.

El 19 de marzo de 2025, el halc3n peregrino fue trasladado a Estaci3n de Paso, ubicado en el Jard3n Bot3nico de Medell3n y en la noche fue dejado en ayuno, ya que el 20 de marzo de 2025 tuvo cita ortop3dica para la toma de rayos x y evaluar el retiro del pin, en el CVZ (Centro de Veterinaria y Zootecnia CES).

El 20 de marzo de 2025, el individuo fue trasportado al CVZ (Centro de Veterinaria y Zootecnia CES), para asistir a la cita ortop3dica y toma de rayos x anteriormente programados. Despu3s de realizar la toma de rayos x y de la revisi3n con el especialista ortop3dico, se decide no retirar el pin, ya que no se evidencio formaci3n de callo 3seo s3lido y suficiente, por ende, se pospuso la evaluaci3n por dos semanas m3s, para el 4 de abril de 2025. Adem3s, se instaur3 rutina de fisioterapia intensa por 6 d3as consecutivos, dos veces al d3a con ejercicios de flexi3n, extensi3n y rotaci3n del ala izquierda durante 10 minutos cada uno.

**Figura 14**

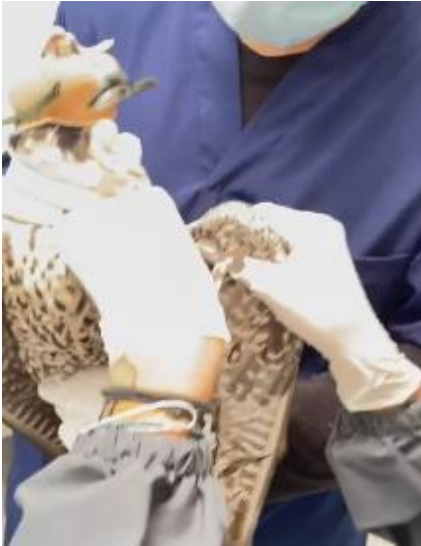*Rayos x de control realizado el 20 de marzo de 2025 - halcón peregrino*



*Nota:* Rayos x - halcón peregrino, se evidencia exposición de pin interno en la región distal del húmero, formación insuficiente de callo óseo en la zona de la fractura. Fuente: CVZ (Centro de Veterinaria y Zootecnia CES), archivo clínico del paciente 49059e.

**Figura 15**

*Ejercicios de rotación del miembro superior izquierdo del halcón peregrino.*



*Nota:* Fotografía del individuo mientras le realizaban fisioterapia con ejercicios de rotación en el miembro superior izquierdo. Fuente: propia.

**Figura 16**

*Ejercicios de extensión del miembro superior izquierdo de halcón peregrino.*



*Nota:* Fotografía del individuo mientras le realizaban fisioterapia con ejercicios de flexión del miembro superior izquierdo. Fuente: propia.

El 28 de marzo de 2025, durante la manipulación del individuo se evidenció una nueva lesión autoinfligida en la región dorsal de radio-ulna del miembro superior izquierdo, asociado a estrés o dolor severo del individuo. Se realizó fisioterapia y se instauró nuevo tratamiento, incluyendo limpiezas de la lesión con Prontosan solución y posteriormente se aplica Piroxicam crema y se inicia administración oral de Meloxicam (0.3 ml) y Tramadol (0.06 ml) inyectado en carne por 4 días.

### **Figura 17**

*Nueva lesión autoinfligida en la región radio-ulnar del miembro superior izquierdo*



*Nota:* Fotografía del individuo. Fuente: propia.

**Tabla 7**

*Tratamiento que se instauro el 28 de marzo de 2025*

Medicamento	Dosis/Vía/Frecuencia	Uso clínico
Meloxicam	0.5 mg/kg SC DU	Dolor e inflamación
Tramadol	8 mg/kg SC DU	Analgesia
Harman	60 ml/kg al 40% SC DU	Hidratación

*Nota:* adaptado del registro clínico del caso documentado en el CAVR del Área Metropolitana del Valle de Aburrá. Fuente: propia.

El 4 de abril de 2025, se realizó el retiro del pin intramedular y fijador externo en el CVZ (Centro de Veterinaria y Zootecnia CES), posteriormente se tomaron rayos x después de finalizar con el procedimiento, se instauro nuevo tratamiento el cual incluía fisioterapia 2 veces al día y terapia laser con especialista fisioterapeuta en el CVZ dos veces a la semana, la fisioterapia costaba de masajes en músculo pectoral por 7 minutos, extensin completa del ala izquierda por 10 segundos y relajar, repitiendo 10 veces.

**Tabla 8**

*Tratamiento instaurado después del retiro del pin intramedular y fijador externo.*

Fármaco	Dosis / Vía/ Frecuencia	Uso clínico
Pregabalina	10 mg/kg VO, BID	Control del dolor neuropático postquirúrgico y coadyuvante en rehabilitación.
Piroxicam (tópico)	Aplicación local 1 vez/día	Reducción de inflamación local y dolor en la zona del ala tratada.
Metocarbamol	0,15 ml VO diluir tableta de 750mg en 5 ml de agua estéril	Alivio de espasmos musculares y contracturas en el

---

[30ml/kg] BID x 10 días

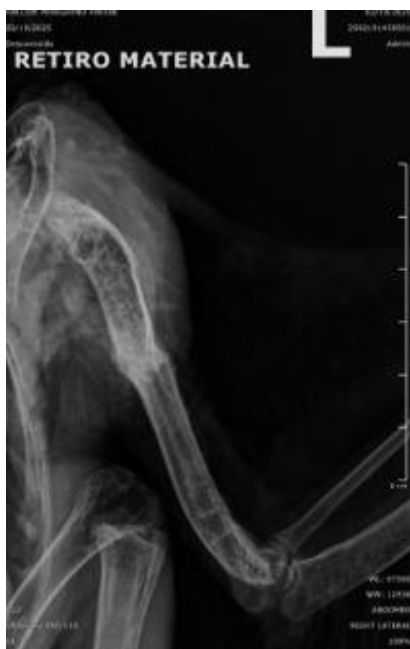miembro afectado.

---

*Nota:* adaptado del registro clínico del caso documentado en el CAVR del Área Metropolitana del Valle de Aburrá. Fuente: propia.

### Figura 18

*Rayos x – halcón peregrino, retiro de pin intramedular y fijador externo del húmero del miembro superior izquierdo*



*Nota:* Rayos x - halcón peregrino, retiro de material. Fuente: CVZ (Centro de Veterinaria y Zootecnia CES), archivo clínico del paciente 49059e.

Del 6 al 29 de abril de 2025, se realizaba a diario el tratamiento anteriormente instaurado, se manipulaba 2 veces al día y se enviaba a Estación de Paso 2 veces a la semana para que asistiera a la cita con el fisioterapeuta especialista en el CVZ (Centro de Veterinaria y Zootecnia CES). Aunque se observó una mejora parcial en la movilidad del ala, se evidenció la persistencia de la anquilosis, caída del ala, contractura de pectoral y patagio, disminución en

extensión del ala, fractura de plumas primarias y secundarias el ala izquierda porque el individuo se paraba sobre ellas.

**Figura 19**

*Fractura de plumas primarias del ala izquierda del halcón peregrino.*



*Nota:* Fotografía del individuo. Fuente: propia.

**Figura 20**

*Halcón peregrino con ala izquierda caída y fractura de plumas primarias.*



*Nota:* Fotografía del individuo. Fuente: propia.

**Figura 21**

*Fisioterapia con masajes en músculo pectoral*



*Nota:* Fotografía del individuo. Fuente: propia.

**Figura 22**

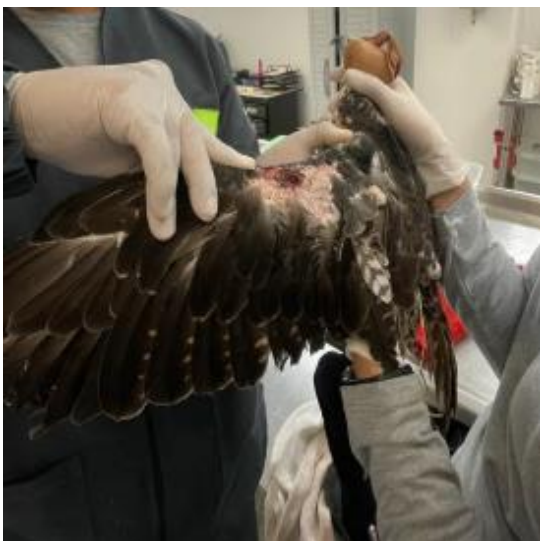
*Halcón peregrino incapaz de extender completamente el miembro superior izquierdo.*



*Nota: Fotografía del individuo. Fuente: propia.*

**Figura 23**

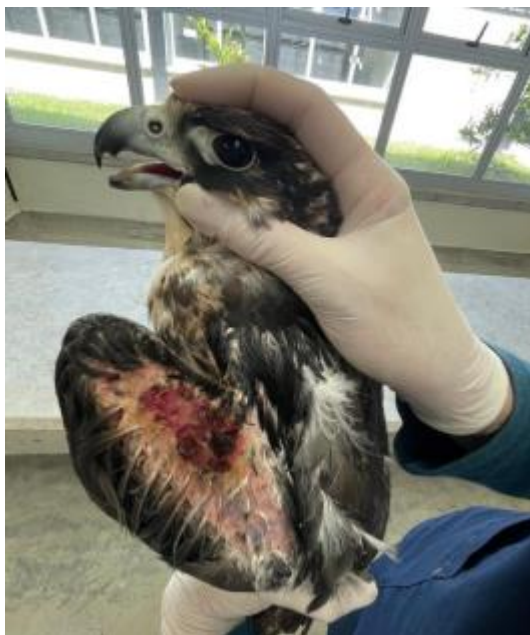
*Fisioterapia con ejercicios de extensión del miembro superior izquierdo.*



*Nota:* Fotografía del individuo. Fuente: propia.

### **Figura 24**

*Evolución de la lesión autoinfligida el 28 de marzo de 2025*



*Nota:* Fotografía del individuo. Fuente: propia.

**Figura 25**

*Halcón peregrino incapaz de extender el miembro superior izquierdo al simular ejercicios de vuelo.*

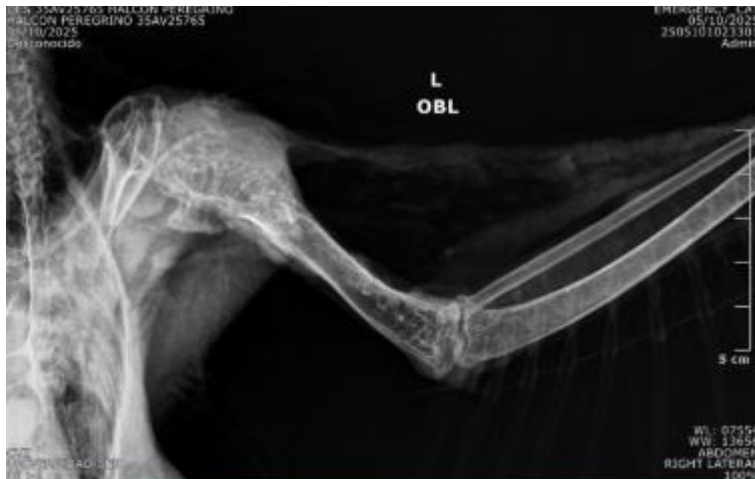

*Nota:* Fotografía del individuo. Fuente: propia.

El 30 de abril se decidió trasladar al individuo a Estación de Paso del CAVR de forma indefinida, con el fin de evitar estrés excesivo al someterlo a viajes constantes por las citas que debía asistir al CVZ (Centro de Veterinaria y Zootecnia CES), con el especialista fisioterapeuta, se adecua el torcazario con heno y varias perchas ubicadas a diferentes alturas, con la intención de que empiece a volar y perche más alto. En la noche, es dejado en ayuno, ya que el 1 de mayo de 2025, tuvo cita para rayos x de control.

**Figura 26**

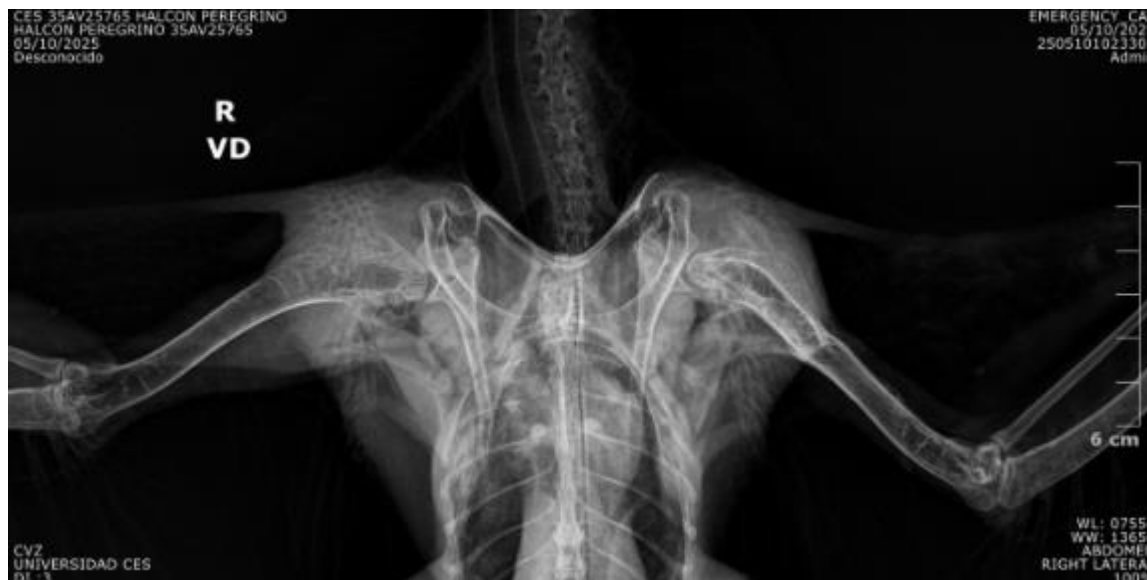*Rayos x- halcón peregrino: vista oblicua de miembro superior izquierdo.*



*Nota:* Rayos x - halcón peregrino, formación y consolidación de callo óseo en húmero del miembro superior izquierdo. Fuente: CVZ (Centro de Veterinaria y Zootecnia CES), archivo clínico del paciente 49059e.

**Figura 27**

*Rayos x- halcón peregrino, toma ventro dorsal de cinturón escapular.*



*Nota:* Rayos x - halcón peregrino, formación y consolidación de callo óseo en húmero del miembro superior izquierdo. Fuente: CVZ (Centro de Veterinaria y Zootecnia CES), archivo clínico del paciente 49059e.

Del 2 al 5 de mayo de 2025, se evidencio buen consumo de alimento y se encuentro al individuo perchado en las perchas de la mitad, se observó activo, atento y alerta al medio.

Del 6 al 14 de mayo de 2025, se observó que el individuo se encontraba alerta al medio, sin embargo, se evidencio que no se perchaba, contantemente se encontraba en el suelo y pisaba su ala izquierda, solo se evidenciaba el consumo del 60 – 70% del alimento.

El 15 de mayo de 2025, se dio por finalizado el tratamiento terapéutico analgésico del paciente. Se llevó a cabo una revisión por parte del equipo médico y ortopédico, donde se evaluaron los avances clínicos y funcionales. Durante la exploración física se observaron autolesiones recientes en el miembro superior izquierdo y se evidencio que permanecía caída el

ala izquierda. Además, se evidenciaban signos de pododermatitis moderada, el individuo ya no perchaba alto, sino que mantenía en el suelo pisando el ala, fracturando las plumas y dañando severamente el plumaje.

A pesar del tratamiento prolongado, las sesiones de fisioterapia y los protocolos de analgesia aplicados, el ave continuaba con una marcada incapacidad para extender el ala afectada. Debido al deterioro funcional persistente, la falta de respuesta favorable al tratamiento y el deterioro progresivo asociado a la automutilación, se tomó la decisión ética y compasiva de proceder con la eutanasia humanitaria del individuo.

**Tabla 9**

*Medicamentos usados para realizar el proceso de eutanasia compasiva.*

Fármaco	Dosis	Vía	Uso
Ketamina	5 mg/kg (0.24 ml)	IM	Inducción anestésica
Xilacina	2 mg/kg (0.08 ml)	IM	Sedación profunda
Atropina	0.2 mg/kg (0.02 ml)	IM	Protección cardíaca
Propofol	20 mg/kg (1.6 ml)	IV	Inducción rápida y anestesia profunda
Euthanex	0.18 ml	IV	Eutanasia (barbitúrico)

*Nota:* adaptado del registro clínico del caso documentado en el CAVR del Área Metropolitana del Valle de Aburrá. Fuente: propia.

## Discusiones

Aunque se empleó una técnica válida, el peso del fijador superó el umbral fisiológico tolerable para un ave de 782 gramos. Según Redig y Duke (2015) y Cooper (2008), los dispositivos externos que representan más del 10–12% del peso corporal pueden causar desequilibrio, estrés articular, pododermatitis y caída del ala. En este caso, al alcanzar aproximadamente un 17% del peso, dichas complicaciones se hicieron evidentes.

La eutanasia fue decidida tras una evaluación clínica integral que evidenció dolor crónico, falta de funcionalidad, autolesiones y un pronóstico de vuelo pobre. La literatura respalda que la decisión ética de aplicar eutanasia debe priorizar el bienestar animal cuando la reintegración a la vida silvestre no es posible (Cooper, 2008; Bennett & Kuzma, 1992).

En cuanto al manejo del dolor neuropático, se utilizó pregabalina a 10 mg/kg BID durante 20 días, tomando como referencia la gabapentina, dado que el uso de pregabalina en aves sigue siendo experimental. Aunque todavía faltan estudios farmacocinéticos específicos, se ha documentado buena tolerancia de gabapentinoides en aves pequeñas y rapaces (Mans, Guzman, & Sladky, 2020; Carpenter, 2023). Esto evidencia la necesidad de más investigación sobre la seguridad y eficacia de la pregabalina en medicina aviar.

Una de las dudas durante el tratamiento fue por qué se eligió meloxicam en lugar de otros antiinflamatorios como carprofeno o ketoprofeno, ambos de uso musculoesquelético. La razón principal es que el meloxicam es más selectivo por la COX-2, lo que permite un buen control de la inflamación sin comprometer la mucosa gastrointestinal, un aspecto crítico en aves, sobre todo en terapias prolongadas. El carprofeno y el ketoprofeno, al tener una inhibición más fuerte de COX-1, presentan mayor riesgo de ulceraciones digestivas (Carpenter, 2023). Además, meloxicam ha demostrado eficacia y seguridad en psitácidos y rapaces (Paul-Murphy et al., 2009).

La fractura humeral probablemente ocasionó daño neurológico persistente, particularmente del nervio radial, lo cual explica la caída del ala y la imposibilidad de extensión completa a pesar de la fisioterapia intensiva. El nervio radial es el principal inervador de los extensores del ala y su lesión, común en fracturas de húmero, provoca ala flácida, atrofia muscular y pérdida funcional (Bennett, 2008). Además, la inmovilización prolongada tras la

cirugía favorece la retracción fibrosa del propatagio y la contractura de sus estructuras, lo que limita la extensión del ala y genera rigidez articular (Redig & Duke, 2015). La literatura coincide en que las fracturas de húmero con daño nervioso y periodos largos de inmovilización presentan un pronóstico reservado y son una de las principales causas de fracaso en la recuperación del vuelo (Cooper, 2008; Redig & Duke, 2015).

## Conclusiones

La fractura de húmero en aves rapaces representa un reto quirúrgico debido a la anatomía del hueso y su neumatización, lo cual requiere precisión técnica y materiales ligeros.

El uso de fijadores externos en aves rapaces debe estar estrictamente limitado a un peso máximo del 10–12% del peso corporal, ya que superar este umbral, como ocurrió en este caso, genera complicaciones mecánicas y de bienestar que comprometen la recuperación funcional del ala.

El manejo farmacológico del dolor en aves rapaces aún enfrenta limitaciones. Aunque el meloxicam se confirma como una opción segura y eficaz frente a otros antiinflamatorios, el uso de pregabalina sigue siendo experimental, lo que resalta la necesidad de estudios específicos sobre su farmacocinética y farmacodinamia en aves rapaces.

La eutanasia fue clínicamente justificada tras meses de tratamiento sin recuperación funcional, la decisión debe priorizar siempre el bienestar del paciente, considerando el dolor crónico, las autolesiones y la imposibilidad de reintegración a su hábitat natural como criterios determinantes.

Las fracturas de húmero en halcones peregrinos y otras rapaces presentan un pronóstico reservado cuando existe daño del nervio radial y se requiere inmovilización prolongada, pues estos factores favorecen la contractura del ligamento propatagial y la pérdida definitiva de la capacidad de vuelo, a pesar de la aplicación de protocolos quirúrgicos, farmacológicos y de rehabilitación adecuados, estas lesiones pueden resultar irreversibles, lo que limita significativamente la capacidad de vuelo y el bienestar del paciente.

### **Recomendaciones**

Con base en la experiencia adquirida en este caso clínico, considero fundamental realizar una evaluación neurológica temprana en aves rapaces con fracturas de húmero. Identificar de manera oportuna posibles lesiones nerviosas permite anticipar el pronóstico funcional.

También recomiendo prestar especial atención al peso de los fijadores externos, procurando que no representen una carga excesiva para el ave. Para esto, sería ideal buscar materiales más livianos y adaptables que reduzcan el riesgo de complicaciones musculoesqueléticas y favorezcan una mejor recuperación.

Considero valioso que se continúe documentando y compartiendo casos similares, con el fin de generar estrategias cada vez más efectivas en la atención de aves rapaces con fracturas complejas, ya que estas fracturas se evidencian en el día a día y no solamente afecta a las aves rapaces sino aves en general.

## Referencias

- Bennet, R. A., & Kuzma, A. B. (2013). Avian orthopedics. En G. J. Harrison & L. R. Harrison (Eds.), *Clinical Avian Medicine and Surgery* (pp. 695–722). Saunders.
- Birds Colombia. (2019). *Halcones y gavilanes de Colombia*. Fundación Aves de Colombia.
- Carpenter, J. W. (2023). *Exotic animal formulary* (6th ed.). Elsevier.
- Cooper, J. E. (2008). *Introduction to veterinary and comparative forensic medicine*. Blackwell Publishing.
- Coutant, T., Bauck, L., & Beaufrère, H. (2022). Orthopedic conditions in birds of prey: Diagnosis, management, and prognosis. *Journal of Avian Medicine and Surgery*, *36*(3), 213–226. <https://doi.org/10.1647/1082-6742>
- Cruz, J., Rodríguez, L., & Sosa, M. (1989). Evaluación del uso de fijadores externos en aves rapaces. *Revista de Medicina Veterinaria*, *4*(2), 45–52.
- Elwood, R. W., Wiese, R. J., & Shoemaker, A. (2017). Clinical applications of pregabalin in exotic animal medicine: A review. *Veterinary Anaesthesia and Analgesia*, *44*(2), 310–317. <https://doi.org/10.1111/vaa.12412>
- Gómez, A., & Ortega, C. (2021). Anatomía y traumatología del miembro torácico en aves. *Revista Colombiana de Ciencias Pecuarias*, *34*(2), 99–113.
- Jato-Schez-O'Shane, P., López, M., & Rodríguez, J. (2011). Manejo de contracturas en aves rapaces: Revisión de casos clínicos. *Revista Española de Ornitología Veterinaria*, *18*(1), 23–31.

Mans, C., Guzman, D. S. M., & Paul-Murphy, J. (2020). Peripheral nerve injuries in birds.

*Journal of Exotic Pet Medicine*, 33, 27–36. <https://doi.org/10.1053/j.jepm.2019.09.005>

Marquez, R. (2005). *Aves rapaces de Colombia: Ecología y conservación*. Instituto de Investigación de Recursos Biológicos Alexander von Humboldt.

Martínez-Sánchez, C., Hernández, J., & López, A. (2020). Causas de ingreso y patologías frecuentes en aves rapaces en centros de rehabilitación de fauna silvestre. *Acta Veterinaria Colombiana*, 13(1), 55–64.

Mauroossa, L. (2019). *El halcón peregrino en América Latina: Estado de conservación y manejo*. Red Latinoamericana de Ornitología.

Menetrey, P., Lamm, C., & Redig, P. (2013). Miniaturized external fixation in raptors: Biomechanical and clinical considerations. *Veterinary Surgery*, 42(3), 271–280. <https://doi.org/10.1111/j.1532-950X.2012.01062.x>

Ministerio de Ambiente y Desarrollo Sostenible. (2022). *Plan Nacional para la Conservación de las Aves Migratorias en Colombia*. Ministerio de Ambiente y Desarrollo Sostenible.

Paul-Murphy, J., Fialkowski, J. P., & Guzman, D. S. M. (2009). Analgesia in raptors: Use of nonsteroidal anti-inflammatory drugs. *Journal of Avian Medicine and Surgery*, 23(2), 113–122. <https://doi.org/10.1647/2008-014.1>

Redig, P. T., & Duke, G. E. (2015). Rehabilitation of injured raptors. En P. T. Redig, E. M. Lawton, & M. C. Cooper (Eds.), *Raptors in Captivity: Guidelines for Care and Management* (pp. 159–190). Hancock House Publishers.

Thomas, N. J. (2021). Neurological disorders in raptors: Clinical presentation and outcomes. *Veterinary Clinics of North America: Exotic Animal Practice*, 24(2), 233–250.  
<https://doi.org/10.1016/j.cvex.2020.11.006>

Velarde, R., & Rodríguez, F. (2019). Tratamiento quirúrgico de fracturas en aves silvestres: Experiencias clínicas en rapaces. *Revista Latinoamericana de Medicina Veterinaria*, 15(3), 201–210.

Dyce, K. M., Sack, W. O., & Wensing, C. J. G. (2010). *Textbook of veterinary anatomy* (4th ed.). Saunders.