Reporte de caso de un potro neonato criollo colombiano con desplazamiento dorsal del paladar blando por persistencia del frenillo epiglótico

Trabajo de grado para optar por el título de Médica Veterinaria

Maria José Cortés Gutiérrez

Asesor

María Alejandra Florez Palacio

M.V, MSc

Corporación Universitaria Lasallista

Facultad de ciencias Administrativas y Agropecuarias

Medicina Veterinaria

Caldas, Antioquia

2026

Resumen

El desplazamiento dorsal del paladar blando (DDPB) es una alteración dinámica del tracto respiratorio superior en equinos que puede generar obstrucción del flujo aéreo, intolerancia al ejercicio y signos respiratorios anormales (Semeco et al., 2011, #). Aunque su presentación es más común en caballos adultos durante el ejercicio, existen formas persistentes asociadas a anomalías congénitas, como la persistencia del frenillo epiglótico, una condición poco frecuente pero clínicamente relevante en neonatos (Yarbrough et al., 1999, #). Se describe el abordaje clínico, diagnóstico y terapéutico de un potro neonato de raza Criollo Colombiano, de un día de edad, remitido por dificultad respiratoria progresiva, estertores traqueales y signos compatibles con broncoaspiración. El diagnóstico se confirmó mediante endoscopia de vías aéreas superiores e inferiores, donde se visualizó la banda restrictiva y el desplazamiento dorsal del paladar blando. El tratamiento consistió en soporte vital intensivo con oxigenoterapia continua, alimentación exclusiva por sonda nasogástrica (SNG), antibioticoterapia de amplio espectro y corrección quirúrgica.

Tabla de Contenido

Resumen 2

Introducción 6

Justificación 7

Marco teórico 8

- Etiología 8
- Fisiopatología 9
- Signos clínicos 10
- Diagnóstico 11
  - Diagnósticos diferenciales 12
    - Neumonía por broncoaspiración. 12
    - Hipoplasia epiglótica. 13
    - Disfunción del nervio vago y alteraciones neuromusculares.. 13
    - Falla funcional de la epiglotis asociada a deficiencia de selenio.. **¡Error! Marcador no definido.**
- Tratamiento 14
  - Tratamiento quirúrgico ...14
    - Transección del frenillo epiglótico 14
    - Preparación y acceso quirúrgico 14
    - Visualización y manipulación del tejido. 14
      - Técnicas de transección. 15
        - Transección con tijeras laparoscópicas 15
        - Transección mediante láser de diodo 15
    - Consideraciones técnicas críticas 15
    - Manejo postoperatorio 15
- Pronóstico 16

Caso clínico 16

- Reseña 16
- Anamnesis 17
- Examen clínico de ingreso y hallazgos anormales 17
- Hallazgos anormales: 18

Lista de problemas: 18
Diagnósticos diferenciales 18
Planes diagnósticos: 18
Diagnóstico presuntivo. 20
Plan terapéutico 19
Dia 1 (ingreso) 19
Dia 2 20
Dia 3 21
Dia 4 22
Reporte quirúrgico. 23
Discusión 24
Conclusión 27
Bibliografía 28

Tabla de ilustraciones

Ilustración 1. Vista endoscópica oral de un potro con un frenillo epiglótico persistente 12

Ilustración 2. Comparación endoscópica de una epiglotis normal (izquierda) y la epiglotis del paciente “Hijo de Dorado” (derecha), donde se evidencia el desplazamiento dorsal del paladar blando secundario a un frenillo epiglótico persistente..... 20

Ilustración 3. Ecografía pulmonar. Se evidencian pequeñas áreas de consolidación, correspondientes a un score pulmonar de 1 22

Ilustración 4. Endoscopia oral del paciente "Hijo de Dorado" donde se observa la epiglotis desplazada debido a la persistencia del frenillo epiglótico..... 23

Introducción

Las enfermedades obstructivas del tracto respiratorio superior (EOTRS) en equinos representan una causa importante de alteraciones funcionales respiratorias, afectando tanto el rendimiento como la supervivencia en casos severos. Estas patologías incluyen diversas alteraciones anatómicas y funcionales como hemiplejia laríngea, hiperplasia linfoide faríngea, atrapamiento epiglótico y desplazamiento dorsal del paladar blando (DDPB) (Semeco et al., 2011, #).

El DDPB es una condición caracterizada por el desplazamiento del borde libre del paladar blando dorsalmente a la epiglotis, generando una obstrucción parcial o completa del flujo aéreo, especialmente durante la espiración (Semeco et al., 2011, #). En caballos adultos, esta alteración suele presentarse de forma intermitente durante el ejercicio; sin embargo, en neonatos puede manifestarse como una condición persistente asociada a anomalías congénitas (Yarbrough et al., 1999, #).

Dentro de estas anomalías, la persistencia del frenillo epiglótico constituye una entidad rara pero clínicamente significativa. Esta estructura anómala genera una adhesión entre la epiglotis y la base de la lengua, impidiendo su correcta posición anatómica y favoreciendo el DDPB permanente (Moorman et al., 2007, #).

Desde el punto de vista epidemiológico, el DDPB es una de las patologías más frecuentes dentro de las EOTRS, con prevalencias que pueden alcanzar hasta el 45,89% en caballos evaluados mediante endoscopia post-ejercicio. No obstante, la etiología exacta sigue siendo multifactorial e incluye componentes neuromusculares, anatómicos y funcionales (Semeco et al., 2011, #).

El diagnóstico de estas condiciones representa un desafío clínico, ya que los signos son inespecíficos y la confirmación requiere técnicas avanzadas como la endoscopia dinámica o la evaluación bajo sedación. Además, en el caso de anomalías congénitas, la identificación puede requerir exploraciones orales específicas que no siempre están disponibles en campo (Ainsworth & Hackett., 2004, #).

El presente trabajo tiene como objetivo describir un caso clínico de DDPB persistente en un potro neonato, asociado a frenillo epiglótico, integrando la evidencia científica disponible con los hallazgos clínicos observados

Justificación

La patología respiratoria en equinos representa una de las principales causas de disminución del rendimiento atlético y de afectación clínica en potros y caballos adultos, ocupando el segundo lugar en importancia dentro de las enfermedades que limitan el desempeño deportivo de los equinos (Semeco et al., 2011, #). Entre estas afecciones, las enfermedades obstructivas del tracto respiratorio superior poseen relevancia diagnóstica y clínica debido a su impacto sobre la ventilación, la oxigenación y el bienestar animal. Dentro de dichas patologías, el desplazamiento dorsal del paladar blando (DDPB) constituye una alteración reconocida en equinos de desempeño, aunque su presentación asociada a persistencia del frenillo epiglótico es considerada poco frecuente.

Estudios epidemiológicos realizados en caballos de carrera han reportado prevalencias de enfermedades obstructivas del tracto respiratorio superior de hasta el 58,21%, encontrándose que el DDPB representa aproximadamente el 45,89% de estas alteraciones respiratorias, evidenciando su importancia dentro de la medicina equina respiratoria (Semeco et al., 2011, #). Sin embargo, los reportes relacionados con la persistencia del frenillo epiglótico como causa de desplazamiento dorsal persistente del paladar blando son escasos en la literatura científica, especialmente en potros neonatos y en razas equinas locales como el Criollo Colombiano.

En este contexto, el presente trabajo adquiere relevancia académica al documentar un caso clínico detallado de desplazamiento dorsal persistente del paladar blando asociado a persistencia del frenillo epiglótico en un potro neonato Criollo Colombiano, constituyendo, hasta donde se tiene conocimiento, uno de los primeros reportes descritos en esta raza. De esta manera, se contribuye a ampliar el conocimiento disponible sobre la presentación clínica, el abordaje diagnóstico y las posibles implicaciones de esta patología en poblaciones equinas nacionales.

Adicionalmente, el reconocimiento temprano de esta condición favorece la instauración oportuna de medidas terapéuticas y de soporte encaminadas a disminuir complicaciones secundarias como hipoxia, neumonía por aspiración y deterioro del estado general del paciente, contribuyendo así al bienestar animal y a una adecuada toma de decisiones clínicas y pronósticas.

Marco teórico

El tracto respiratorio superior del equino está conformado por estructuras anatómicas especializadas que permiten el paso eficiente del aire hacia las vías respiratorias inferiores. Entre estas estructuras se encuentran las cavidades nasales, la faringe, la laringe, el paladar blando y la epiglotis, las cuales participan de manera coordinada en la respiración y la deglución (Ainsworth & Hackett., 2004, #).

Los equinos son considerados respiradores nasales obligados debido a la disposición anatómica de su paladar blando, el cual permanece ubicado ventral a la epiglotis en condiciones fisiológicas normales. Esta relación anatómica permite la separación funcional entre el tracto respiratorio y el tracto digestivo, evitando el paso de alimento hacia la vía aérea durante la deglución (Ainsworth & Hackett., 2004, #).

La epiglotis es una estructura cartilaginosa ubicada rostral a la entrada de la laringe, cuya función principal es contribuir al cierre de la vía respiratoria durante la deglución y mantener la estabilidad de la nasofaringe durante la respiración. El adecuado contacto entre la epiglotis y el paladar blando es fundamental para conservar la permeabilidad de la vía aérea superior y garantizar un flujo de aire eficiente (Ainsworth & Hackett., 2004, #).

Por su parte, el paladar blando constituye una estructura musculomembranosa que separa la nasofaringe de la orofaringe. Su posición y tonicidad dependen de la integridad anatómica de las estructuras faríngeas y laríngeas, así como de la adecuada coordinación neuromuscular de la región. Las alteraciones anatómicas o funcionales que comprometan esta interacción pueden predisponer al desarrollo de enfermedades obstructivas de la vía aérea superior, como el desplazamiento dorsal del paladar blando (Semeco et al., 2011, #).

Etiología

El desplazamiento dorsal del paladar blando (DDPB) es una alteración funcional y estructural del tracto respiratorio superior en equinos cuya etiología es multifactorial y aún no completamente comprendida. Se ha propuesto que su origen puede involucrar componentes neuromusculares, anatómicos y congénitos, dependiendo de la presentación clínica (intermitente o persistente) (Ainsworth & Hackett., 2004, #) (Semeco et al., 2011, #).

En caballos adultos, particularmente aquellos sometidos a ejercicio intenso, el DDPB se asocia principalmente a una disfunción neuromuscular de la musculatura faríngea y del paladar blando, lo que impide mantener la correcta posición anatómica de estas estructuras durante la ventilación de alto flujo. Esta disfunción puede estar relacionada con alteraciones del nervio vago o de sus ramas faríngeas, responsables del control motor de la musculatura implicada.

Por otro lado, factores anatómicos como un paladar blando elongado, una epiglotis hipoplásica o deformada, así como masas subepiglóticas (quistes o granulomas), han sido descritos como predisponentes para el desarrollo de esta condición (Ainsworth & Hackett., 2004, #).

En contraste, en potros neonatos, el DDPB persistente suele estar asociado a anomalías congénitas. Dentro de estas, la persistencia del frenillo epiglótico representa una causa poco frecuente pero relevante. Esta anomalía consiste en la presencia de una banda de tejido que une la superficie ventral de la epiglotis con la base de la lengua, restringiendo su movilidad y evitando su correcta aposición con el paladar blando (Yarbrough et al., 1999, #).

Desde el punto de vista embriológico, la formación de este frenillo se ha relacionado con alteraciones en la separación normal entre la epiglotis y la base de la lengua durante el desarrollo, estructuras que derivan de la eminencia hipobranquial. Una migración incompleta o una falla en la recanalización de tejidos podría dar lugar a esta conexión anormal.

Adicionalmente, se han propuesto otras hipótesis como la fibrosis del pliegue glosoepiglótico o alteraciones en el cierre del conducto tirogloso, lo que evidencia la complejidad del origen de esta patología (Moorman et al., 2007, #).

En conjunto, la etiología del DDPB debe entenderse como el resultado de una interacción entre factores estructurales y funcionales, siendo las anomalías congénitas el principal mecanismo en neonatos.

Fisiopatología

La fisiopatología del desplazamiento dorsal del paladar blando (DDPB) se relaciona con una alteración en la dinámica anatómica y funcional entre la epiglotis y el paladar blando. En condiciones fisiológicas normales, la epiglotis se posiciona dorsal al paladar blando, permitiendo la separación funcional entre las vías respiratorias y digestivas, característica fundamental en el equino debido a su condición de respirador nasal obligado. (Ainsworth & Hackett., 2004, #)

Cuando ocurre el desplazamiento dorsal del paladar blando, el borde libre de este se posiciona dorsal a la epiglotis, generando una obstrucción parcial o completa del flujo de aire, principalmente durante la espiración. Esta alteración incrementa la resistencia de la vía aérea superior, disminuye el flujo aéreo y compromete la ventilación efectiva (Ainsworth & Hackett., 2004, #).

El DDPB puede presentarse de manera intermitente o persistente. En los casos intermitentes, el desplazamiento suele ocurrir durante el ejercicio debido al aumento de la presión negativa intrafaríngea y a la fatiga de la musculatura faríngea. Por el contrario, en el DDPB persistente asociado a anomalías anatómicas congénitas, como la persistencia del frenillo epiglótico, la alteración ocurre de manera constante debido a una restricción mecánica que impide el adecuado posicionamiento de la epiglotis (Semeco et al., 2011, #).

La persistencia del frenillo epiglótico produce una tracción ventral de la epiglotis, impidiendo el contacto normal entre esta y el paladar blando, favoreciendo así el desplazamiento dorsal permanente del paladar. Como consecuencia, se altera el mecanismo de protección de la vía aérea durante la deglución, incrementando el riesgo de aspiración de leche o contenido alimenticio hacia el tracto respiratorio.

Entre las principales complicaciones secundarias asociadas se encuentran la neumonía por aspiración, la hipoxemia y el aumento del trabajo respiratorio. La alteración del intercambio gaseoso puede conducir a estados de hipoxia tisular y alteraciones metabólicas secundarias, incluyendo hiperlactatemia en casos severos.

Signos clínicos

Los signos clínicos del DDPB varían dependiendo de si la presentación es intermitente o persistente, así como de la edad del paciente.

En caballos adultos, los signos más comunes incluyen intolerancia al ejercicio, ruidos respiratorios anormales y disminución del rendimiento atlético (Semeco et al., 2011, #).

Sin embargo, en potros neonatos con DDPB persistente asociado a frenillo epiglótico, la presentación clínica es más severa y se caracteriza principalmente por signos respiratorios y digestivos. Entre los hallazgos más relevantes se incluyen:

- Dificultad respiratoria desde el nacimiento

- Taquipnea
- Ruidos respiratorios anormales (estertores, ronquidos)
- Tos durante o después de la succión
- Reflujo oronasal de leche
- Signos de broncoaspiración

En los casos descritos en la literatura, los potros presentaron reflujo de leche por nariz y boca, acompañado de tos y signos de neumonía por aspiración (Yarbrough et al., 1999, #).
Estos signos reflejan la incapacidad del sistema respiratorio para mantener una ventilación adecuada y la pérdida de la función protectora de la vía aérea durante la alimentación.

Diagnóstico

El diagnóstico del DDPB requiere una combinación de evaluación clínica y pruebas complementarias, siendo la endoscopia el método de elección.
Los signos clínicos por sí solos no son específicos, por lo que herramientas diagnósticas como la endoscopia y la radiografía son fundamentales para confirmar la condición.

En el caso del DDPB intermitente, la endoscopia dinámica durante el ejercicio o posterior a este aumenta la probabilidad de detección. Sin embargo, en el DDPB persistente, la alteración puede observarse en reposo (Semeco et al., 2011, #). No obstante, cuando la causa es un frenillo epiglótico, la endoscopia nasal convencional puede no ser suficiente, ya que la estructura responsable se encuentra en la región orofaríngea. En estos casos, es necesario realizar una endoscopia oral bajo sedación o anestesia para identificar la banda de tejido que une la epiglotis con la base de la lengua.
La radiografía también puede aportar información, evidenciando alteraciones en la posición de la epiglotis respecto al paladar blando (Moorman et al., 2007, #).

En neonatos con sospecha de aspiración, estudios complementarios como radiografía o ecografía torácica permiten evaluar la presencia de neumonía secundaria.

Ilustración 1. Vista endoscópica oral de un potro con un frenillo epiglótico persistente[1]

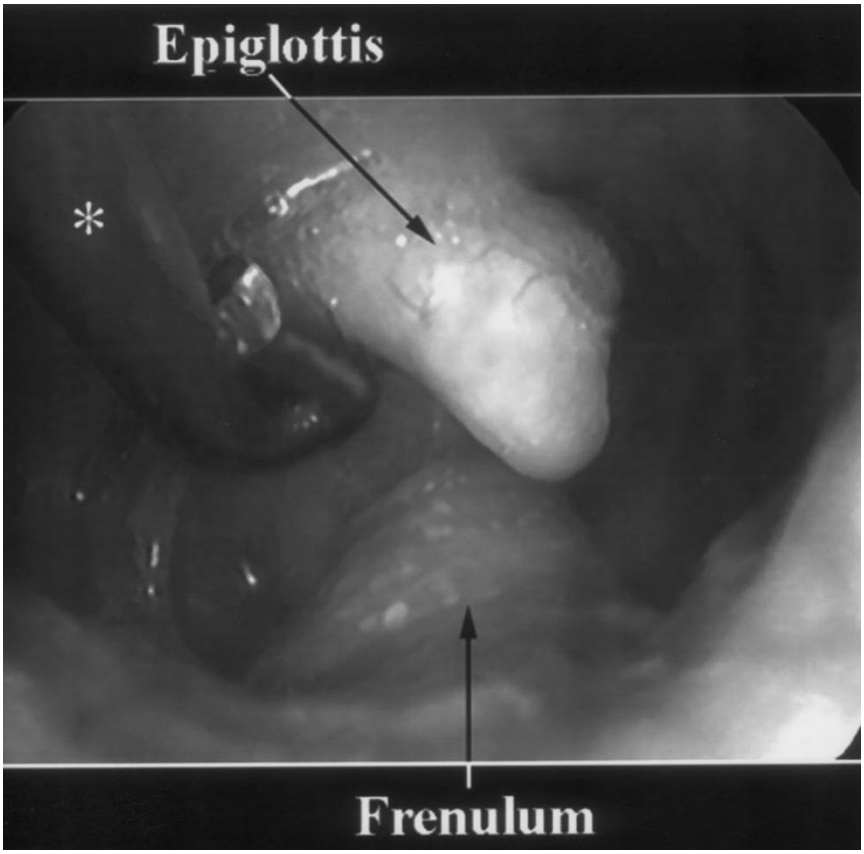

Diagnósticos diferenciales

Neumonía por broncoaspiración. La bronconeumonía, especialmente de origen aspirativo, representa uno de los principales diagnósticos diferenciales en neonatos con signos respiratorios. Esta condición se produce como consecuencia de la entrada de leche, secreciones o material extraño al tracto respiratorio inferior, generando inflamación pulmonar y alteración del intercambio gaseoso.

Clínicamente, los potros afectados pueden presentar taquipnea, estertores, fiebre, depresión y, en casos severos, hipoxemia. Radiográficamente, se observan patrones alveolares o broncoalveolares, predominantes en regiones craniventrales.

[1] Tomado de Persistent Frenulum of the Epiglottis in Four Foals, por T. B. Yarbrough, E. Voss, E. J. Herrgesell y M. Shaw, 1999, Veterinary Surgery, 28(4), p. 288. Copyright 1999 por The American College of Veterinary Surgeons.

En la literatura, se ha descrito que la neumonía por aspiración puede presentarse como una complicación secundaria en casos de DDPB persistente asociado a frenillo epiglótico, debido a la incapacidad de proteger la vía aérea durante la deglución. Esto implica que, aunque inicialmente puede considerarse como diagnóstico primario, en realidad puede corresponder a una consecuencia de una alteración anatómica subyacente (Wilkins, 2004, #).

La diferenciación entre ambas entidades radica en la identificación de la causa primaria mediante estudios endoscópicos, que permiten evidenciar el desplazamiento del paladar blando y la posible presencia de estructuras anómalas.

Hipoplasia epiglótica. La hipoplasia epiglótica es una anomalía congénita caracterizada por el desarrollo incompleto de la epiglotis, lo que compromete su capacidad para establecer contacto adecuado con el paladar blando. Esta condición ha sido descrita como un factor predisponente para el desarrollo de DDPB, debido a la incapacidad estructural de la epiglotis para mantener su posición funcional dentro de la nasofaringe (Ainsworth & Hackett., 2004, #).

En estos casos, la epiglotis suele observarse de menor tamaño, flácida o con movilidad reducida en la evaluación endoscópica. A diferencia del DDPB asociado a frenillo epiglótico, donde existe una restricción mecánica por una banda de tejido, en la hipoplasia epiglótica el problema radica en la morfología de la estructura.

Disfunción del nervio vago y alteraciones neuromusculares. Las alteraciones en la inervación del tracto respiratorio superior, particularmente aquellas que afectan al nervio vago y sus ramas faríngeas, pueden generar disfunción en la coordinación y el tono de la musculatura implicada en el posicionamiento del paladar blando y la epiglotis (Ainsworth & Hackett., 2004, #).

Se ha demostrado que lesiones experimentales en estas estructuras nerviosas pueden inducir desplazamiento dorsal del paladar blando, debido a la pérdida del soporte neuromuscular necesario para mantener la estabilidad de la vía aérea superior.

En estos pacientes, el DDPB tiene un origen funcional más que estructural, por lo que la epiglotis no presenta restricciones mecánicas evidentes. La diferenciación con el frenillo epiglótico se basa en la ausencia de alteraciones anatómicas visibles en la endoscopia y en la posible presencia de otros signos neurológicos asociados.

Tratamiento

El tratamiento del desplazamiento dorsal del paladar blando (DDPB) depende de su etiología, severidad y presentación clínica. En casos persistentes asociados a anomalías estructurales, como la persistencia del frenillo epiglótico, el abordaje terapéutico de elección es quirúrgico, orientado a restaurar la anatomía y funcionalidad normal de la epiglotis.

Tratamiento quirúrgico

Transección del frenillo epiglótico. La corrección quirúrgica consiste en la transección del frenillo epiglótico, procedimiento que ha demostrado ser efectivo para restablecer la posición anatómica de la epiglotis dorsal al paladar blando y resolver los signos clínicos asociados. Diversos reportes describen técnicas quirúrgicas mínimamente invasivas, realizadas con asistencia endoscópica y con resultados favorables, especialmente en neonatos.

Preparación y acceso quirúrgico. El procedimiento se realiza bajo anestesia general inhalada, garantizando un adecuado control de la vía aérea y la inmovilidad del paciente. El posicionamiento puede variar entre decúbito dorsal o ventral, dependiendo de la preferencia del cirujano y las condiciones del paciente. Para facilitar el acceso a la cavidad oral, se emplea un abrebocas que permita una adecuada exposición del campo quirúrgico.

En potros neonatos, se recomienda la realización de una traqueotomía temporal para la intubación traqueal. Esta técnica resulta particularmente útil, ya que permite retirar el tubo endotraqueal del campo orofaríngeo, optimizando el espacio de trabajo y mejorando la visualización de las estructuras anatómicas.

Visualización y manipulación del tejido. Para la identificación precisa del frenillo epiglótico, se emplea instrumental óptico. Aunque la evaluación inicial puede realizarse con un endoscopio flexible, durante el procedimiento quirúrgico se prefiere el uso de un endoscopio rígido de 30°, debido a su mejor capacidad de visualización de los límites anatómicos (Ducharme, 2019, #).

La manipulación del tejido es un paso crítico. Se utilizan pinzas de agarre, como pinzas Babcock o broncoesofágicas, para elevar la epiglotis. Esta maniobra genera tensión sobre el frenillo, permitiendo identificar claramente su origen en la base de la lengua y su inserción en la superficie ventral de la epiglotis, facilitando así una transección precisa (Ducharme, 2019, #).

Técnicas de transección. Existen diferentes técnicas para la transección del frenillo, cuya elección depende de la disponibilidad de equipo y de la experiencia del cirujano:

- Transección con tijeras laparoscópicas: se emplean tijeras curvas para realizar un corte profundo en la porción central del frenillo. Generalmente, el tejido presenta baja vascularización, por lo que el sangrado intraoperatorio suele ser mínimo (Ducharme, 2019, #).
- Transección mediante láser de diodo: esta técnica utiliza una fibra láser (aproximadamente 600 μm) introducida a través del canal de biopsia del endoscopio. La transección se realiza de manera horizontal, aproximadamente a 1–2 cm distal a la inserción en la epiglotis, utilizando el láser en modo de contacto (por ejemplo, 20 W), alcanzando una profundidad cercana a 25 mm. Esta técnica permite mayor precisión y control del sangrado (Ducharme, 2019, #).

Consideraciones técnicas críticas

Uno de los aspectos más importantes del procedimiento es la precisión en la profundidad de la transección. Una resección insuficiente puede impedir la liberación completa de la epiglotis o favorecer la persistencia de un desplazamiento intermitente posterior. Por el contrario, una resección excesiva puede generar daño en el cartílago epiglótico, comprometiendo su funcionalidad.

La confirmación de la liberación completa del frenillo se realiza mediante la evaluación de la movilidad de la epiglotis tras la transección y mediante endoscopia nasal inmediata, en la que se debe evidenciar el retorno de la epiglotis a su posición anatómica normal dorsal al paladar blando.

Manejo postoperatorio

El manejo postquirúrgico está orientado a controlar la inflamación, prevenir infecciones y favorecer la recuperación funcional de la vía aérea superior. Se recomienda la administración de antiinflamatorios no esteroideos (AINEs), como flunixin meglumine, meloxicam o fenilbutazona, con el fin de reducir el edema laringofaríngeo.

Adicionalmente, se incluyen medidas de higiene oral mediante enjuagues con soluciones antisépticas y un periodo de reposo en pesebrera de aproximadamente 30 días antes de reiniciar la actividad normal.

En casos complicados o con evidencia de aspiración, puede ser necesario complementar con antibioticoterapia y soporte médico intensivo.

Pronóstico

El pronóstico tras la transección del frenillo epiglótico es generalmente favorable en potros neonatos, con resolución rápida de los signos clínicos y retorno a la lactancia normal.

Sin embargo, en caballos adultos se ha documentado la posibilidad de recurrencia del DDPB semanas después del procedimiento, lo cual podría estar asociado a la formación de adherencias, fibrosis o cicatrización anómala en el sitio quirúrgico (Yarbrough et al., 1999, #).

En este sentido, el éxito del tratamiento depende de la correcta ejecución técnica del procedimiento, el manejo postoperatorio y la identificación temprana de posibles complicaciones.

Caso clínico

Reseña

Sexo: Macho

Raza: Criollo Colombiano

Peso: 33 kg

Edad: 1 día de nacido

Color: moro

Motivo de consulta. Dismadurez y broncoaspiración



Anamnesis

Potro nacido sin complicaciones aparentes durante el parto. En la mañana del día siguiente, los cuidadores observan que el potro presenta dificultad respiratoria, por lo que se contacta al médico veterinario en campo.

Durante la evaluación inicial se instaura manejo médico con:

a. Dextromin® (Aminoácidos,, vitaminas, electrolitos y dextrosa, 20 ml)
b. Flunixin meglumine (0.5mg/kg)
c. Furosemida (0.1mg/kg)
d. Terapia de crisis con salbutamol (100 ug/ dosis, 1 puff) cada 5min x 20min C/h

Se observa expansión torácica, pero aumento de estertores respiratorios, por lo que se administra hidrocortisona (0.5mg/kg).

Debido a la falta de mejoría del patrón respiratorio, se decide remitir el paciente a clínica para evaluación y manejo especializado.

Hallazgos anormales:

Durante el examen clínico de ingreso se encontraron los siguientes hallazgos anormales

taquicardia severa de 172 lpm, estertores en tráquea, sonidos anormales al momento de la succión, saturación del 74%

Lista de problemas:

1. Hipoxia
2. Taquicardia
3. Taquipnea
4. Estertores en tráquea
5. Sonidos anormales al momento de la succión

Lista maestra:

I. Sistema respiratorio (1,3,4)
II. Sistema cardiovascular (2)

Pruebas diagnósticas: con base en la lista de problemas y los hallazgos al examen clínico se decide realizar medición de gases venosos, hematocrito y ultrasonografía torácica

Diagnóstico presuntivo: Bronconeumonía por aspiración

Resultados

El hematocrito del paciente se encontraba en 34% con proteínas plasmáticas totales de 6.3mg/dL. En la medición de gases venosos se obtuvo una hiperlactatemia severa de 7.2 mmol/L. Al realizar la ecografía torácica se pudo evidenciar que la pleura se encontraba levemente aumentada de tamaño hacia craneoventral en ambos hemitórax y se encontraron múltiples microabscesos no medibles. Adicionalmente, se realizó una medición de glucosa que se encontraba en 162 g/dL

Plan terapéutico:

Plan terapéutico					
Principio activo	**Concentración**	**Dosis**	**Volumen total**	**Vía**	**Frecuencia**
Flunixin meglumine	50 mg/kg	0.5 mg/kg	0.3 ml	IV	BID
Tiamina	300 mg/tab	10 mg/ kg	1 tab	PO	BID
N-acetil Cisteína	200 mg/ml	25 mg/kg	4.2 ml	IV	BID
Dimetil sulfóxido	900 mg/ml	500mg/kg	18.2 ml	IV	BID
Alopurinol	300 mg/tab	10 mg/ kg	1 tab	PO	BID
Amikacina	250 mg/ml	30 mg/kg	3.9 ml	IV	SID
Ceftriaxona	200 mg/ml	40 mg/kg	6.6ml	IV	BID
Selenio	-	10 gr DT	10 gr	PO	BID
Vitamina e	300 UI/ml	2000 UI	0.5 ml	IM	BID
Hidrocortisona	20mg/ml	0.5 mg/kg	0.8 ml	IV	DU

Dia 1 (ingreso)

Ingresa potro neonato remitido por dificultad respiratoria, con saturación de O_2 de 74%, por lo que se instaura oxigenoterapia a 5 L/min, observándose leve mejoría inicial. Presenta incomodidad abdominal y coleteo, realizándose enema poco productivo. Durante la noche se mantiene estable con oxigenoterapia (spO2 94%), con disminución progresiva de los estertores traqueales; presenta buen reflejo de succión y apetito, sin embargo, tras un episodio de tos posterior a la alimentación se decide suspender la vía oral y estimular el reflejo de succión con chupón mientras se ordeña la yegua periódicamente.

Dia 2

Durante el día presenta episodios de estridor nasal, sonidos estertorosos traqueales y respiración costo-abdominal, especialmente durante y después de la alimentación.

Se realiza endoscopia de vías aéreas superiores, evidenciándose desplazamiento dorsal del paladar blando, por lo que la alimentación directa de la ubre se limita y se maneja alimentación vigilada y posteriormente por sonda nasogástrica.

Debido a los hallazgos anormales se planean los siguientes diagnósticos diferenciales:

- Desplazamiento dorsal de paladar blando
- Falla en el nervio vago
- Hipoplasia epiglótica
- Bronconeumonía por aspiración

Durante la endoscopia se evidencio un desplazamiento dorsal del paladar blando. Se envia muestra para hemoleucograma y se obtuvieron los siguientes hallazgos anormales:

- Anemia normocítica normocrómica leve
- Leucopenia leve de 5.3 $x10^3/\mu L$
- Plasma ictérico
- Falla parcial en la transferencia de la inmunidad pasiva con IgG de 793 mg/dL

Por lo anterior, se realizan pruebas de compatibilidad y se transfunden 600 ml de plasma, durante la noche, sin presentarse reacciones adversas. Durante la hospitalización presenta



Ilustración 2. Comparación endoscópica de una epiglotis normal (izquierda) y la epiglotis del paciente (derecha), donde se evidencia el desplazamiento dorsal del paladar blando secundario a un frenillo epiglótico persistente

episodios de tenesmo, realizándose enema levemente productivo, y se administra dosis única de hidrocortisona.

El paciente finaliza el día estable en pesebrera junto a la madre, con SpO_2 de hasta 99% con oxígeno, persistiendo ruidos respiratorios intermitentes.

Adicionalmente, durante el transcurso del día se evidencia que la madre presenta producción láctea insuficiente, por lo que se instaura tratamiento en ella con metoclopramida (0,1mg/kg PO TID) y acepromazina (0,05mg/kg PO TID) con el objetivo de estimular la producción y eyección de leche. Posterior a la instauración del tratamiento se observa mejoría en la producción láctea; sin embargo, en algunos momentos esta continúa siendo insuficiente para cubrir completamente los requerimientos del potro, por lo que se decide complementar el mantenimiento de la alimentación con lactoreemplazador (Sprayfo®)

Dia 3

El paciente se mantiene alerta y activo, con parámetros fisiológicos relativamente estables, aunque presenta picos febriles de hasta 39.2 °C. A la auscultación respiratoria continúan los estertores pulmonares bilaterales y sonidos estertorosos traqueales,

Se realiza ecografía pulmonar en donde se evidencia:

- Hemitórax derecho: Pequeñas zonas de consolidación (5 mm y 2.56 mm) con pleura irregular y presencia de colas de cometa
- Hemitórax izquierdo: Presenta cambios más leves. Buena reverberancia, pleura menos irregular que la derecha y colas de cometa generalizadas de menor tamaño

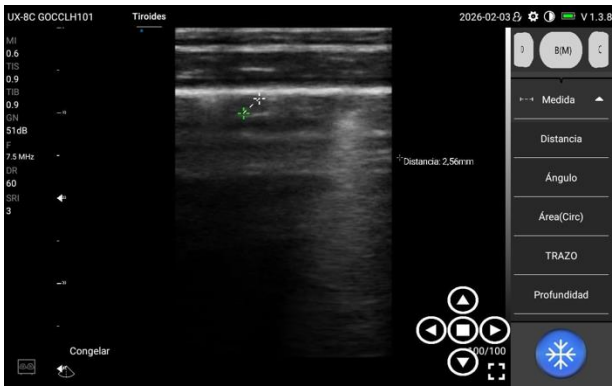

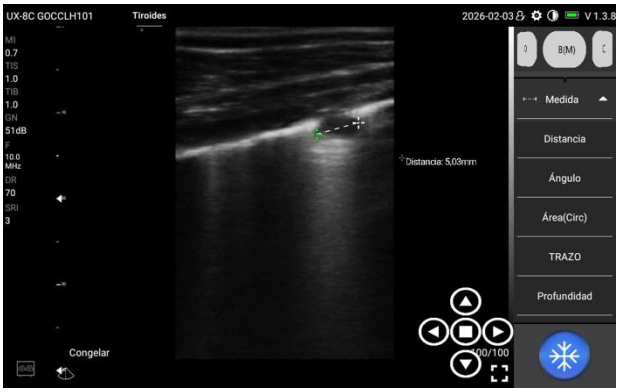

Ilustración 3. Ecografía pulmonar. Se evidencian pequeñas áreas de consolidación, correspondientes a un score pulmonar de 1

Se inicia terapia de electroestimulación sobre la zona del cuello, sobre la región submandibular y sobre el masetero y se adiciona ceftiofur nebulizado (0.5ml diluidos en 1ml de NaCl TID) a las terapias respiratorias.

El paciente continúa con alimentación por sonda nasogástrica, manteniendo reflejo de succión y deglución. La yegua mantiene adecuada producción láctea durante la mayor parte del día, aunque en un turno se requiere complementar la alimentación con lactoreemplazador.

Debido a la transfusión de plasma realizada el día anterior, se decidió realizar un seguimiento de micro hematocrito y proteínas plasmáticas durante el día:

12pm: 20% y PPT 6g/dL

4pm: 22% y PPT 5.9g/dL

7pm: 27% y PPT 5.9g/dL

6am: 32% y PPT 5.8g/dL

Dia 4

El paciente se mantiene alerta y hemodinámicamente estable. Presenta taquipnea en algunos momentos (FR hasta 64 rpm) y estertores pulmonares leves en región cráneo-dorsal, con tráquea auscultándose con paso de aire limpio. Continúa alimentación por sonda nasogástrica sin complicaciones y la yegua mantiene adecuada producción láctea.

Debido al diagnóstico previo, se programa procedimiento quirúrgico para la liberación de la epiglotis. Inicialmente se realiza un intento que no puede completarse por limitaciones técnicas, por lo que se plantea interconsulta con cirugía maxilofacial y se informa al propietario. Posteriormente se realiza un segundo intento quirúrgico, cuyo reporte es el siguiente:

Reporte quirúrgico. Se posiciona el paciente en decúbito dorsal para realizar un abordaje intraoral asistido por endoscopia. Durante la exploración endoscópica se visualizan el paladar blando y la laringe. Adicionalmente, se identifica la presencia de un frenillo epiglótico persistente, el cual mantiene la epiglotis retenida, impidiendo el cierre completo de la laringe.

Posteriormente, se inicia una disección roma del frenillo epiglótico, seguida de su sección. Durante el procedimiento se observa que la epiglotis presenta una conformación elongada, lo que dificulta su adecuada posición hacia los procesos corniculados.

Debido a esta limitación, se procede a utilizar un mango de bisturí No. 3 con el fin de resecar una mayor porción del frenillo, considerando la posible presencia de tejido fibroso adicional que pudiera estar reteniendo la epiglotis.

Sin embargo, durante la progresión del corte se produce incisión accidental sobre la laringe, por lo que, ante la imposibilidad de continuar con la corrección quirúrgica de forma segura y considerando el pronóstico del paciente, se decide realizar eutanasia humanitaria mientras el paciente se encontraba bajo anestesia general inhalada.



Ilustración 4. Endoscopia oral del paciente donde se observa la epiglotis desplazada debido a la persistencia del frenillo epiglótico

Discusión

El desplazamiento dorsal del paladar blando (DDPB) persistente secundario a la persistencia del frenillo epiglótico corresponde a una condición congénita poco frecuente en potros neonatos, cuya relevancia clínica radica en la alteración temprana de la dinámica respiratoria y deglutoria. En este caso la aparición de signos clínicos desde el primer día de vida, incluyendo dificultad respiratoria durante la succión, ruidos respiratorios anormales e hipoxemia, es consistente con lo reportado en la literatura, donde se describe que la sintomatología suele manifestarse en las primeras horas postparto debido a la incapacidad de la epiglotis para posicionarse adecuadamente dorsal al paladar blando (Yarbrough et al., 1999, #).

Desde el punto de vista fisiopatogénico, esta condición se explica por una alteración estructural que limita la movilidad de la epiglotis, impidiendo el establecimiento del sello fisiológico entre la orofaringe y la nasofaringe. Esta disfunción favorece tanto la obstrucción del flujo aéreo como la aspiración de contenido alimenticio, lo que conduce a complicaciones secundarias como broncoaspiración y compromiso pulmonar, hallazgos que también fueron evidentes en el paciente (Wilkins, 2004, #).

Otro aspecto importante para analizar corresponde al manejo nutricional instaurado durante la hospitalización. Debido a la sospecha de broncoaspiración y a los episodios de tos asociados a la alimentación, se suspendió oportunamente la lactancia directa de la ubre y se instauró alimentación mediante sonda nasogástrica. Esta medida coincide con las recomendaciones para potros neonatos con alteraciones de la deglución, ya que disminuye el riesgo de nuevos episodios de aspiración mientras se garantiza el aporte energético necesario para mantener el metabolismo (Wilkins, 2004). Posteriormente, al evidenciarse una producción láctea insuficiente por parte de la yegua, se instauró tratamiento con metoclopramida y acepromazina para estimular la producción y eyección de leche; sin embargo, debido a que esta continuó siendo insuficiente en algunos momentos, fue necesario complementar la alimentación con lactoreemplazador. Esta decisión permitió cubrir los requerimientos nutricionales del paciente y evitar déficits energéticos durante el periodo de hospitalización, aspecto especialmente importante en potros neonatos, cuyas reservas energéticas son limitadas y presentan alta susceptibilidad al desarrollo de hipoglucemia (Practice, 2014).

Adicionalmente, dentro de los hallazgos en las pruebas de quimio sanguínea llamó la atención la presencia de plasma ictérico y una concentración sérica de IgG de 793 mg/dL, compatible con una falla parcial en la transferencia de la inmunidad pasiva. La ictericia observada probablemente estuvo relacionada con el proceso inflamatorio asociado a la broncoaspiración, aunque también debieron considerarse diagnósticos diferenciales como sepsis, la cual es un diagnóstico diferencial bastante común en potros dismaduros (Wilkins, 2004). Por otra parte, la concentración de IgG justificó la transfusión de plasma, ya que los potros con falla en la transferencia de inmunidad presentan mayor susceptibilidad al desarrollo de infecciones bacterianas y menor capacidad para controlar procesos infecciosos ya establecidos, como la bronconeumonía por aspiración presente en este paciente. La ausencia de reacciones transfusionales y la posterior estabilidad clínica sugieren que esta intervención contribuyó favorablemente al soporte inmunológico del paciente.

Un aspecto particularmente relevante en este caso es la variación anatómica observada. La literatura describe con mayor frecuencia la asociación entre DDPB persistente e hipoplasia epiglótica, en la cual la epiglotis presenta un tamaño reducido o una conformación deficiente que compromete su funcionalidad (Ainsworth & Hackett., 2004). Sin embargo, en el paciente de este caso, se reportó una epiglotis de conformación elongada, lo que representa una presentación atípica y poco documentada. Esta característica no solo refuerza la naturaleza inusual del caso, sino que también pudo haber influido en la dificultad diagnóstica y quirúrgica, al alterar los referentes anatómicos esperados.

En relación con el manejo terapéutico, se implementaron estrategias coadyuvantes como la electroestimulación en la región submandibular, con el objetivo de mejorar la función de la musculatura faríngea. No obstante, considerando que el origen de la patología era predominantemente mecánico y estructural, la eficacia de estas intervenciones fue limitada en ausencia de una corrección quirúrgica. Este hallazgo coincide con lo descrito en la literatura, donde se establece que las terapias dirigidas a mejorar la función neuromuscular pueden tener un papel complementario, pero no son resolutivas cuando existe una restricción anatómica que impide la movilidad de la epiglotis.

Desde el punto de vista terapéutico, el manejo instaurado fue amplio e incluyó oxigenoterapia, soporte nutricional, antibioticoterapia de amplio espectro, terapia antiinflamatoria, mucolíticos,

antioxidantes, nebulizaciones y posterior corrección quirúrgica. Estas medidas estuvieron dirigidas tanto al control de las complicaciones secundarias como al tratamiento definitivo de la causa primaria. Sin embargo, pese a que el tratamiento médico permitió estabilizar temporalmente al paciente y mejorar parámetros como la saturación de oxígeno, ninguna terapia conservadora podía resolver completamente la alteración anatómica responsable del desplazamiento dorsal persistente del paladar blando. En consecuencia, la corrección quirúrgica continuaba siendo indispensable para restablecer la anatomía y evitar la persistencia de la broncoaspiración. Este caso demuestra que, aunque el tratamiento instaurado fue apropiado como medida de soporte, el pronóstico permanecía condicionado por la complejidad anatómica de la lesión y por las dificultades técnicas encontradas durante la cirugía.

En la literatura se recomienda la realización de una traqueotomía temporal como procedimiento complementario para facilitar la intubación y proporcionar un mayor espacio de trabajo en la cavidad oral durante la intervención (Conceição et al., 2020). Posteriormente, la transección del frenillo epiglótico se efectúa mediante abordaje endoscópico oral, empleando un endoscopio rígido de 30° y tijeras laparoscópicas curvas. Asimismo, se ha descrito que uno de los principales retos del procedimiento consiste en delimitar con precisión la profundidad del frenillo y establecer la cantidad adecuada de tejido que debe resecarse para lograr la liberación completa de la epiglotis, evitando tanto una resección insuficiente como lesiones sobre las estructuras laríngeas (Conceição et al., 2020). Estas dificultades fueron similares a las observadas en el presente caso, donde las características anatómicas del paciente y las limitaciones durante el procedimiento dificultaron la liberación completa del frenillo epiglótico.

Este caso pone en evidencia que, aunque existen protocolos quirúrgicos bien establecidos, la variabilidad anatómica y las limitaciones técnicas pueden influir de manera significativa en la ejecución y éxito del tratamiento. Asimismo, resalta la importancia de la experiencia del equipo quirúrgico y de la disponibilidad de herramientas adecuadas para el abordaje de este tipo de patologías.

Conclusión

El desplazamiento dorsal del paladar blando persistente asociado a frenillo epiglótico constituye una patología poco frecuente, pero de importancia clínica en potros neonatos debido a su repercusión sobre la función respiratoria y la protección de la vía aérea durante la deglución. Su presentación clínica puede confundirse con otras enfermedades respiratorias neonatales, por lo que debe considerarse dentro de los diagnósticos diferenciales en pacientes con dificultad respiratoria desde el nacimiento.

El diagnóstico requiere una evaluación exhaustiva del tracto respiratorio superior, siendo la endoscopia una herramienta fundamental para la identificación de la anomalía anatómica. Asimismo, la corrección quirúrgica representa el tratamiento definitivo de esta condición y permite mejorar el pronóstico cuando se realiza de manera oportuna.

Finalmente, el presente trabajo aporta información clínica relevante sobre esta patología en un potro de raza Criollo Colombiano, contribuyendo al conocimiento y reconocimiento de esta alteración en poblaciones equinas locales.

Referencias

Ainsworth, D. M., & Hackett., R. P. (2004). Disorders of the Respiratory System. En *Equine Internal Medicine 2.ª edición.* (pág. 289).

Ainsworth, D., & Hackett., R. P. (2004). Disorders of the Respiratory System. En *Equine Internal Medicine 2.ª edición.*

Ducharme, N. G. (2019). Surgery of the Pharynx and Soft Palate. En *Equine Surgery, 5th Edition.*

Moorman, V. J., Marshall, J. F., & Jann, H. W. (2007). Persistent dorsal displacement of the soft palate attributable to a frenulum of the epiglottis in a racing Thoroughbred. *Journal of the American Veterinary Medical Association (JAVMA)., 231*(5), 751–754.

Practice, N. S. (2014). *Nutritional Support for Neonatal Foals. Veterinary Clinics of North America: Equine Practice.*

Semeco, E., Rodriguez, M., Básalo, A., Aranguren, J., & Fernández, M. (2011). Prevalencia de las enfermedades obstructivas del tracto respiratorio superior en equinos purasangres de carreras. *Revista Científica de la Facultad de Ciencias Veterinarias (FCV-LUZ)., 21*(3), 215–223.

Wilkins, P. A. (2004). Disorders of Foals. En *Equine Internal Medicine (2nd Edition).*

Yarbrough, T. B., Voss, E., Herrgesell, E. J., & Shaw, M. (1999). Persistent Frenulum of the Epiglottis in Four Foals. *Veterinary Surgery, 28*(4), 287-291.