

Práctica empresarial en la Clínica Veterinaria Aquavet, enfocada en el área de pequeños animales.

Trabajo de grado para optar por el título de Médico Veterinario

Paula Andrea Moncada Moncada

**Asesor
José Fernando Ortiz Álvarez
MV, Esp, Msc.**

**Corporación Universitaria Lasallista.
Ciencias Administrativas y Agropecuarias
Medicina Veterinaria
Caldas-Antioquia
2019**

Contenido

Resumen del caso clínico	5
Introducción	6
Objetivos	7
Objetivo general	7
Objetivo específico	7
Descripción del sitio de práctica	8
Introducción al caso clínico.....	9
Marco teórico	10
Anatomía de los discos intervertebrales	12
Degeneración discal.....	16
Extrusión y protrusión discal	17
Fisiopatología de la hernia discal	18
Signos clínicos.....	19
Diagnóstico.....	20
Tratamiento.....	22
Caso clínico.....	23
Descripción del caso clínico	23
Motivo de consulta	23
Examen clínico general.....	24
Examen físico específico	24
Detalles del examen	25
Diagnósticos diferenciales.....	25
Plan diagnóstico	26
Resultado de perfil pre quirúrgico básico.....	26
Radiografías.....	27
Test para distemper canino	28
Resonancia magnética.....	29
Diagnóstico definitivo.....	30
Plan terapéutico	30
Procedimiento quirúrgico	31
Ficha anestésica.....	31
Laminectomía	32
Recuperación.....	36
Pronóstico	37
Discusión	38
Conclusiones	42
Referencias	43

Lista de tablas

Tabla 1 Clasificación taxonómica.....	12
Tabla 2 Recopilación de reseña y datos anamnésticos	23
Tabla 3 Parámetros fisiológicos del examen físico general.....	24
Tabla 4 Detalles del examen físico especial.	24
Tabla 5 Lista problemas y lista maestra	25
Tabla 6 Perfil pre quirúrgico.	26
Tabla 7 Test para distemper canino	28

Lista de ilustraciones

Ilustración 1 Tayra, Hurón	10
Ilustración 2 Esqueleto axial del hurón.....	13
Ilustración 3 Esquema del disco intervertebral.....	14
Ilustración 4 Ilustración del disco intervertebral del sector lumbar	15
Ilustración 5 Esquema sobre el anillo y núcleo pulposo	16
Ilustración 6 Esquema sobre la protrusión discal.	17
Ilustración 7 Esquema sobre extrusión discal	18
Ilustración 8 Vista lateral derecha de la columna vertebral	27
Ilustración 9 Vista ventro-dorsal de la columna vertebral	28
Ilustración 10 Resonancia magnética.....	29
Ilustración 11 Hurón	31
Ilustración 12 Laminectomía dorsal.....	33
Ilustración 13 Laminectomía L6 – S1	33
Ilustración 14 Hernia discal L6 – S1	34
Ilustración 15 Representación esquemática hernia discal.....	34
Ilustración 16 Cierre de la columna vertebral.	35
Ilustración 17 Oxigenación	35
Ilustración 18 Postquirúrgico.	36

Resumen del caso clínico

La enfermedad discal intervertebral es una de las patologías más frecuente en los animales de compañía. En perros es la primera causa de enfermedad espinal y presenta un alto porcentaje del caso en las clínicas veterinarias.

En gatos, la alta incidencia de prolapsos discales en animales geriátricos, se ha podido concluir que se trata de un proceso normal asociado a la edad (Sánchez, D. Beltrán, E. Mascort, J y Pascual, A., 2012).

En el caso de los hurones, la descripción de esta patología en información es poca, ya que se añade la dificultad en diagnosticar adecuadamente los problemas espinales, ya que el diagnóstico diferencial de la paraparesia en hurones contempla tanto enfermedades que afectan al sistema nervioso como enfermedades sistémicas que provocan debilidad.

En los hurones resulta difícil interpretar los resultados del examen neurológico. Por una parte, resulta complicado valorar la propiocepción del tercio posterior, ya que para ello es necesario que el animal apoye parte del peso del cuerpo en las extremidades posteriores; y en el caso de los hurones con debilidad de las extremidades posteriores el apoyo es casi nulo con lo que la valoración de la propiocepción puede resultar equivocada (Morera, Valls y Mascort, 2005).

La presentación clínica puede variar desde leve molestia espinal hasta severa disfunción motora y retención urinaria.

Palabras clave: Hernia discal, compresión medular, artrosis, hurón

Introducción

El presente informe tiene como finalidad validar el trabajo de grado en modalidad de práctica empresarial realizada en la Clínica Veterinaria Aquavet; la práctica se enfocó en el área de pequeñas especies, por lo que se me permitió el fortalecimiento y enriquecimiento continuo de habilidades referidas al manejo clínico, además conté con la posibilidad de desenvolverme en áreas de la medicina con ayuda y guía de especialistas como diagnóstico imagenológico, anestesia básica, manejo quirúrgico, atención de urgencias, consultas especializadas, seguimiento hospitalario, entre otras, las cuales me otorgaron experiencia y criterio clínico.

Objetivos

Objetivo general

Alcanzar el conocimiento teórico práctico del desarrollo de habilidades en el área de medicina interna en pequeños animales durante el tiempo de la práctica empresarial en la clínica veterinaria Aquavet.

Objetivo específico

- Desarrollar habilidad para una correcta comunicación con el propietario.
- Fortalecer la atención al cliente por medio de la asistencia a consultas.
- Reconocer las presentaciones, usos y dosificaciones de los diferentes fármacos empleados en la clínica veterinaria.
- Identificar las enfermedades más comunes de la práctica diaria, diagnósticos diferenciales, ayudas diagnósticas y tratamientos.
- Aprender el adecuado manejo del paciente hospitalizado.
- Instaurar tratamientos médicos teniendo en cuenta las particularidades clínicas de cada paciente.
- Fortalecer los métodos de manipulación y sujeción a los pacientes de forma que se evite lesionar tanto el paciente como el manipulador.
- Adquirir conocimientos en el área de cirugía en medicina veterinaria.
- Conocer detalladamente los procesos, funciones y manejo que brinda la veterinaria al público.
- Desarrollar habilidades en el campo laboral, interpersonales y trabajo en equipo, que fortalezcan el desempeño como futuro médico veterinario.

Descripción del sitio de práctica

La clínica veterinaria Aquavet se encuentra ubicada en el barrio Buenos Aires de Medellín cerca a la estación Buenos Aires del Tranvía, fundada el 16 de diciembre del año 2006 por el Doctor Juan Pablo Villegas Tabares, egresado de la Universidad de Antioquia. Cuenta con una variedad de servicios de 14 horas al día como farmacia, consultas generales y especializadas, cirugía, anestesiología, recursos imagenológicos como ecografías, rayos X y peluquería; cuenta con un servicio de 24 horas de hospitalización. Todo este conjunto se basa especialmente para brindar el mejor servicio a sus pacientes y propietarios; además su personal profesional de médicos veterinarios especialistas y auxiliares brindan la mejor atención posible.

Introducción al caso clínico

La hernia discal es una enfermedad en la que parte del disco intervertebral (núcleo pulposos) se desplaza hacia la raíz nerviosa, la presiona y causa dolor (Clínica universidad de navarra, 2019).

En 1951 Hansen estudió la histopatología de las lesiones intervertebrales; su clasificación describe dos tipos de degeneraciones discales, las cuales se denominan: protusiones Hansen tipo I y II. El primer tipo de protusión causa una degeneración condroide de casi todos los discos intervertebrales. El segundo tipo llamado Hansen tipo II, se trata de un proceso relacionado con la edad (Rodríguez y Orrego 2008).

Estos discos mantienen una consistencia parecida a un gel, debido a su gran contenido de agua y a su bajo nivel de colágeno y minerales; en este tipo de enfermedad discal no ocurre la expulsión del núcleo pulposos (Rodríguez y Orrego 2008).

La enfermedad discal puede ser cervical o toracolumbar. Los signos observados en la enfermedad discal toracolumbar varían desde un dolor hasta una anomalía sensorial y motora del tren posterior.

El diagnóstico exacto de la enfermedad discal requiere de ayudas diagnósticas más sofisticadas como la resonancia magnética.

Este reporte describe el caso clínico de un hurón que presentó una hernia discal lumbar diagnosticada por resonancia magnética, donde se confirma protrusión discal en la región lumbar con compromiso moderado de L6-S1.

Marco teórico

Los hurones son es una especie de mamífero carnívoro de la familia Mustelidae. Se pueden encontrar en América Central y del Sur, se extiende desde México hasta Bolivia y el norte de Argentina (Zoológico Santa Fe, 2012).

Viven en bosques tropicales, tanto deciduos como de hoja perenne, bosques secundarios y plantaciones. Debido a que el hurón es tanto terrestre como arbóreo es posible encontrarlo en árboles huecos, madrigueras construidas por otros animales, y en ocasiones en hierbas altas (Zoológico Santa Fe, 2012).

La longitud del cuerpo alcanza de 58 a 75 cm. pesa en promedio 5 kg. La cabeza es ancha y de tamaño proporcionalmente grande con relación al cuerpo, en comparación con otros mustélidos, presenta orejas cortas y redondeadas, las patas son relativamente largas con fuertes garras y la cola es larga y frondosa. El pelaje es corto y denso de color pardo oscuro a negro, excepto la cabeza y el cuello que son más claros, generalmente de color pardo o gris amarillento. La garganta presenta una mancha anaranjada o crema, de forma y tamaño variables.

Ilustración 1 Tayra, Hurón



Fuente: Tomada de Zoológico (2012).

Con respecto a sus hábitos alimenticios es un omnívoro oportunista, consume una gran variedad de frutos, carroña, pequeños vertebrados, insectos y miel, y ocasionalmente comen panales de abejas cuando están disponibles.

Los hurones son activos durante el día. Generalmente andan solos, pero a veces se han observado en pareja o en pequeños grupos familiares. Son muy ágiles para desplazarse, tanto en el suelo como en lo alto de los árboles, donde utilizan su cola para balancearse. También son muy buenos nadadores. Viven en sus madrigueras ubicadas en las horquetas, en algún agujero o en la base de los árboles. Estos nidos o madrigueras están cerca uno de otros, por lo que se deduce que no son territoriales. Son animales ariscos y no se dejan ver con frecuencia. Resoplan cuando están asustados; gruñen y chillan si se sienten amenazados o acorralados (Zoológico Santa Fe, 2012).

En cuanto a su reproducción en los hurones, se sabe poco. Se cree que la gestación dura unos 63 a 70 días, con camadas de 2 a 3 crías por temporada, cada uno pesa entre 74 y 92 gramos. Los machos alcanzan su madurez sexual alrededor del año de vida, pero se aparean hasta los 18 meses, mientras que las hembras tienen su primer estro alrededor de los 22 meses.

Los hurones suelen vivir entre 8 y 10 años, y se considera que un hurón es mayor, cuando supera los 4 años de edad (Presley, 2000).

Tabla 1 Clasificación taxonómica

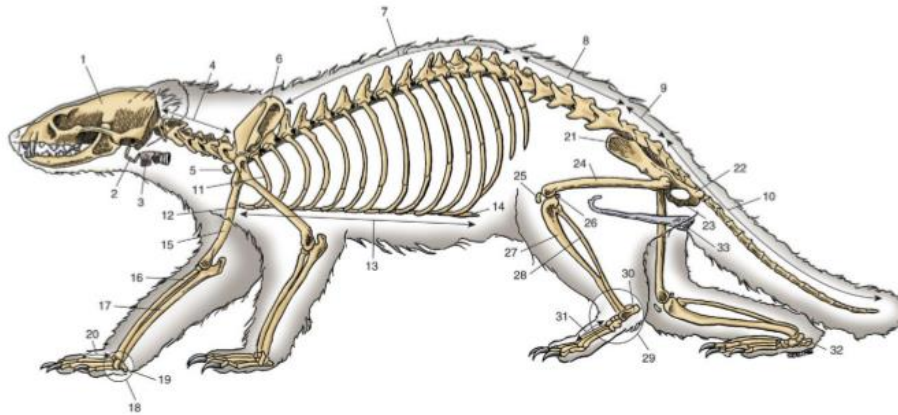
Reino	Animalia
Phylum	Chordata
Clase	Mammalia
Orden	Carnivora
Familia	Mustelidae
Género	Evra
Especie	Evra barbara

Fuente: Tomada de Zoológico Santa Fe (2012)

Anatomía de los discos intervertebrales

La columna vertebral del hurón está formada por 7 vértebras cervicales, 15 vértebras torácicas, 5 o 6 vértebras lumbares, 3 vértebras sacras y 18 vértebras caudales (MorningStar ferrers 2017).

Ilustración 2 Esqueleto axial del hurón



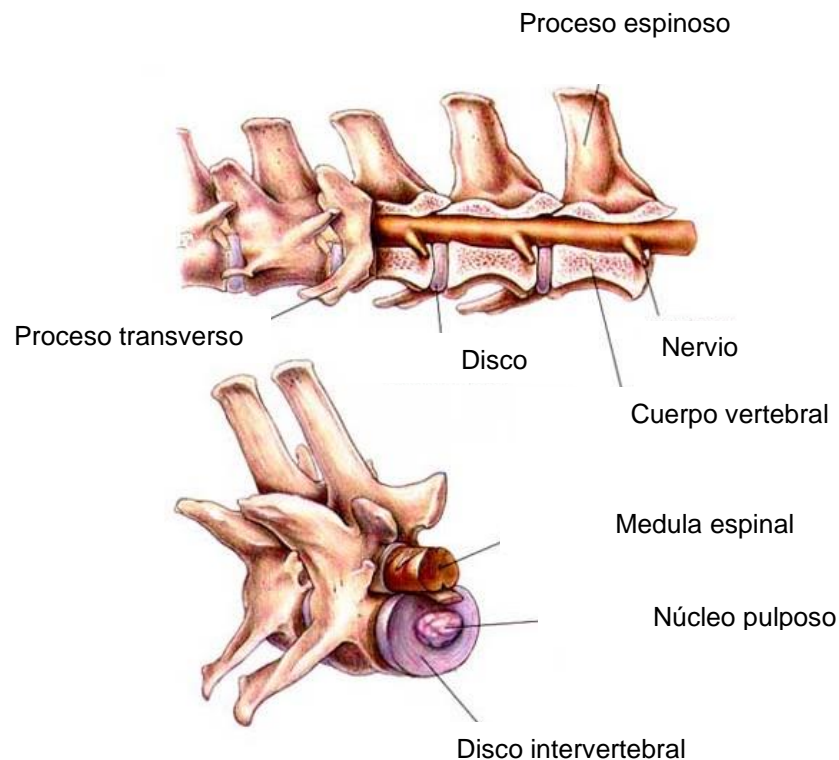
1. Cráneo	12. Manubrio del esternón	23. Pubis
2. Ap. Hioideo	13. Esternón	24. Fémur
3. Laringe	14. Ap. Xifoidea	25. Patela
4. V. Cervicales	15. Húmero	26. Fabela
5. Clavícula	16. Radio	27. tibia
6. Escapula	17. Ulna	28. Fibula
7. V. Torácica	18. Carpo	29. Tarso
8. V. Lumbares	19. Hueso accesorio	30. Calcaneo
9. V. Sacra	20. Metacarpo	31. Metatarso
10. V. Caudales	21. Ilión	32. Talus
11. Primera costilla	22. Isquión	33. Pene

Fuente: Tomado de Guerrero (2012)

A lo largo de toda la columna vertebral se puede apreciar la existencia del disco intervertebral entre los cuerpos vertebrales, excepto en la articulación atlanto-axial y en las vértebras sacras fusionadas (Sánchez, et al. 2012).

En un plano sagital a nivel de la unión entre dos cuerpos vertebrales puede observarse tres estructuras fundamentales: el núcleo pulposo, anillo fibroso y placas terminales cartilaginosas, que forman parte de la vértebra. Cada una de estas regiones tiene una función característica. El disco intervertebral es una estructura compleja, cuya función principal es resistir y proporcionar estabilidad a la columna vertebral (Sánchez, et al. 2012).

Ilustración 3 Esquema del disco intervertebral



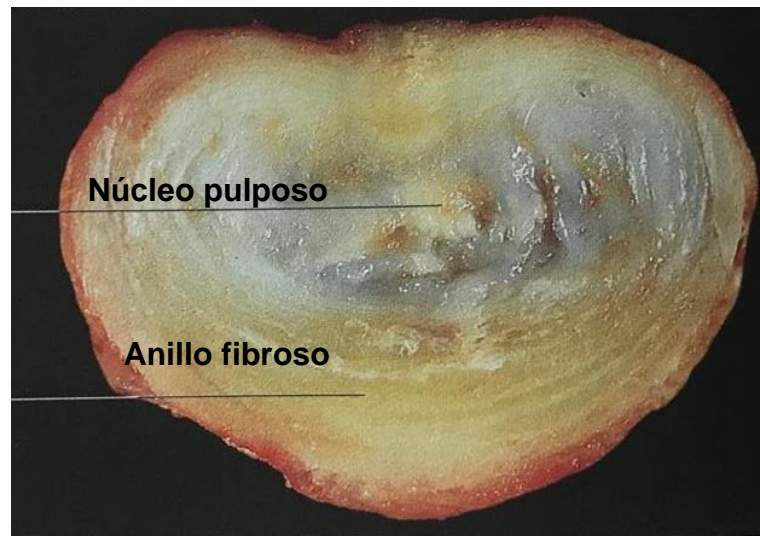
Fuente: Tomado de Hill's Pet Nutrition (2018)

El anillo fibroso se forma a partir de las células mesenquimatosas embrionarias y se encuentra alrededor del núcleo pulposo. Histológicamente está compuesto por fibras de colágeno, dispuestas en láminas microscópicas que surgen de las placas terminales cartilaginosas. Estas láminas se encuentran paralelas entre sí y están principalmente compuestas de colágeno tipo I, tienen la capacidad de deslizarse unas sobre otras durante una sobrecarga biomecánica (Sánchez, et al. 2012).

El núcleo pulposo, es un remanente embriológico de la notocorda, forma el centro del disco intervertebral y está compuesto por una matriz extracelular de agua y proteoglicanos. Asociado a esta matriz extracelular existe una red de material fibroso (colágeno tipo II) y algunas células (por ejemplo, condrocitos, fibrocitos y células

notocordales). Las células notocordales regulan la producción de proteoglicanos por parte de los condrocitos e intervienen en la proliferación celular (Sánchez, et al. 2012).

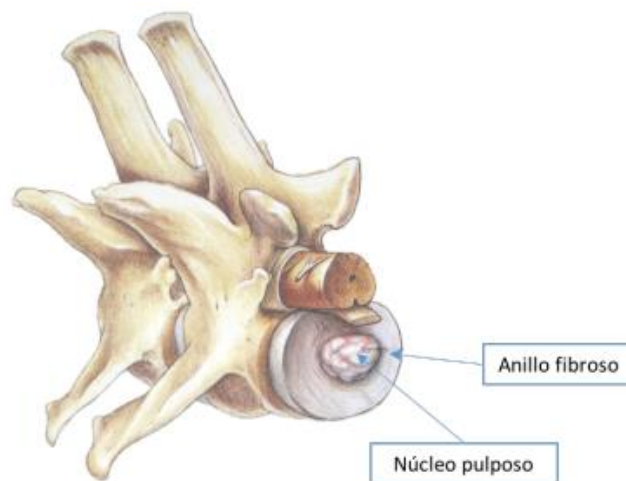
Ilustración 4 Ilustración del disco intervertebral del sector lumbar



Fuente: Tomado de König y Liebich (2008)

Las placas terminales cartilaginosas es una capa de cartílago hialino, que se sitúa entre el disco y la lámina cribosa del cuerpo vertebral, área esponjosa que permite el paso de nutrientes al disco (Patología del disco intervertebral 2014). Estas placas cubren las epífisis de los cuerpos vertebrales, que se adhieren al disco intervertebral y forman los límites craneal y caudal del mismo, lo que forma la unión entre el disco y el cuerpo vertebral (Raurell, 2002).

Ilustración 5 Esquema sobre el anillo y núcleo pulposos



Fuente: Tomado Mitjans (2018)

Degeneración discal

Los cambios que presenta el disco son debidos a la pérdida de agua que sufre el núcleo pulposos; disminuyendo la capacidad de la columna vertebral de absorber tensiones. Al tener menos elasticidad, el anillo fibroso puede desarrollar fracturas o cambios en la disposición de sus fibras que pueden facilitar la extrusión de contenido del núcleo pulposos o el prolapso de anillo fibroso en el canal vertebral (Raurell, 2002).

La metaplasia o degeneración condroide, este tipo de degeneración conduce principalmente a la calcificación del núcleo pulposos. La degeneración condroide se caracteriza por la pérdida de glicosaminoglicanos, incremento en el contenido de colágeno y disminución de su contenido en agua (Sánchez, et al. 2012).

La degeneración fibrinoide, es un proceso de envejecimiento que ocurre en edad avanzada. Se caracteriza por un aumento del colágeno fibroso del núcleo pulposos dando

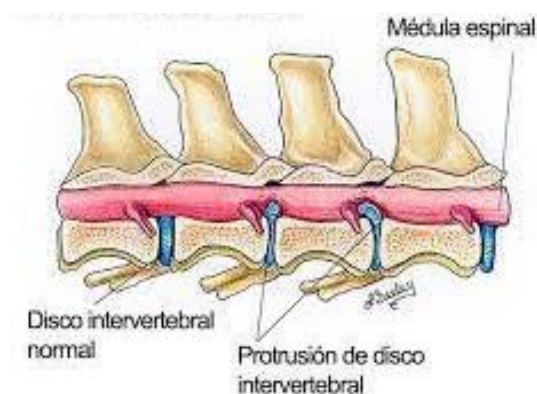
lugar a la degeneración del anillo fibroso; esto puede ocurrir en cualquier zona de la columna vertebral (Sánchez, et al. 2012).

Extrusión y protrusión discal

La extrusión discal, comprende la rotura completa del anillo fibroso y suele estar asociada con la degeneración condroide (Hansen tipo I). Este tipo de degeneración puede generar un debilitamiento del anillo fibroso y movimientos normales de la columna vertebral, puede desencadenar la extrusión discal aguda (Sánchez, et al. 2012).

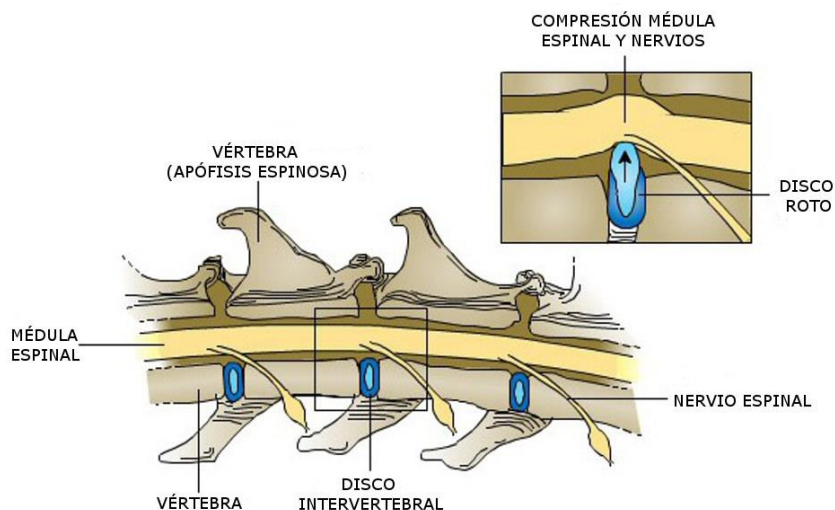
La protrusión discal afecta principalmente a razas no condrodistróficas y está asociada con la degeneración fibrinoide (Hansen tipo II). Este tipo de degeneración puede conducir a la protrusión discal, el anillo fibroso y el núcleo pulposo, pueden originar la compresión de la médula espinal (Sánchez, et al. 2012).

Ilustración 6 Esquema sobre la protrusión discal.



Fuente: Tomado de Eric (2016).

Ilustración 7 Esquema sobre extrusión discal



Fuente: Tomado de Esther y Nacho (2013)

Fisiopatología de la hernia discal

La lesión medular que puede provocar una hernia de disco depende de factores como la velocidad, tiempo y grado de la compresión medular (Carvallo, M. 2008).

La lesión Hansen tipo I genera una ruptura en la porción dorsal del anillo fibroso y una extrusión aguda del material discal afectado, generando que todas las estructuras anatómicas como los plexos venosos del canal vertebral, ligamento longitudinal dorsal, médula espinal y meninges se empiecen a lesionar. Por consiguiente, desencadena un proceso isquémico en la médula debido a la presencia de una hemorragia y edema. Esta patología ocurre debido a una metaplasia condroide donde hay pérdida de agua del núcleo pulposo debido a una disminución de la concentración de proteoglicanos. Estos cambios se producen en el disco rápidamente, sustituyendo el material mucoide por un tejido cartilaginoso (Carvallo, M. 2008).

En la lesión Hansen tipo II, corresponde a un proceso crónico y progresivo, donde se produce una metaplasia fibroide, esta se presenta normalmente en un solo disco de la columna vertebral y en pacientes geriátricos. El daño ocasionado en la medula dependerá del grado de compresión a la cual está siendo sometida. Esta hernia se caracteriza por un progresivo abultamiento de la porción dorsal del anillo del disco intervertebral y una progresión insidiosa de los signos clínicos (Carvallo, M. 2008).

Signos clínicos

La signología va a depender del segmento medular afectado. Los signos clínicos pueden comenzar con ataxia e incoordinación. Se puede observar una paraplejia completa con parálisis flácida de los miembros posteriores cuando la lesión es en la región lumbar, y una parálisis espástica cuando la lesión es en la región torácica (Villarroel, 2008).

Los signos clínicos como consecuencia de:

Las extrusiones del disco intervertebral pueden presentar desde hiperestesia espinal hasta disfunción motora o sensitiva, originando ataxia y paresis-plejia (Vaquero, M. 2016). La hiperestesia espinal puede modificar la postura del animal. Por ejemplo, pacientes con dolor cervical pueden presentar una postura de cabeza baja, y animales con hiperestesia toracolumbar pueden presentar una curvatura dorsal de la columna vertebral (cifosis) o lateral (escoliosis) (Sánchez, et al. 2012).

Cuando se presenta protusiones del disco intervertebral puede generar compresiones crónicas de la medula espinal y los signos clínicos suelen tener un desarrollo crónico progresivo (Sánchez, et al. 2012).

Según la escala descrita por Scott en 1997, nos permite establecer los diferentes grados de lesión medular espinal asociado a la extrusión y protrusión discal, lo cual nos ayuda con un mejor manejo y pronóstico del paciente (Sánchez, et al. 2012).

Grado 1: Hiperestesia espinal. Compromiso meníngeo de la medula espinal. Presenta mucho dolor, se caracteriza con una postura de xifosis. (Esta postura ayuda a aliviar la presión en la zona medular, reduciendo el dolor)

Grado 2: Presencia de disfunción propioceptiva, en la cual se manifiesta con ataxia.

Grado 3: Paresia no ambulatoria (pérdida incompleta de la función motora voluntaria en los miembros pélvicos) con función urinaria normal.

Grado 4: Pérdida completa de la función motora voluntaria en los miembros pélvicos. En este grado hay pérdida de la micción y retención urinaria.

Grado 5: Parálisis con ausencia de nocicepción e incontinencia urinaria. (Sánchez, et al. 2012).

Diagnóstico

El diagnóstico debe estar encaminado a la agrupación y recopilación efectiva de datos anamnésticos, historial y examen clínico con el fin de localizar el posible sitio de la lesión. Después de haber seguido el conducto regular, existen varias ayudas diagnósticas que nos permiten identificar la patología de manera efectiva, como la toma de radiografía, mielografía, resonancia magnética o tomografía computarizada.

Examen físico: Se debe de realizar un examen neurológico minucioso para poder encontrar el sitio exacto donde el paciente presenta dolor a nivel de la columna vertebral (Freeman et al., 2017).

Hallazgos de laboratorio: No se observan anomalías en el hemograma o química sanguínea en la enfermedad de hernias discales (Fossum, 2009).

Radiografía: la confirmación radiológica es esencial. Los principales hallazgos a nivel radiográfico incluyen disminución del espacio intervertebral, disminución del espacio entre los procesos articulares, disminución del tamaño del foramen intervertebral, aumento de la opacidad del foramen intervertebral y la presencia de material extruido mineralizado dentro del canal vertebral (Yepes, 2017).

Mielografía: Esta es una técnica radiográfica que consiste en la introducción de un medio de contraste yodado en el espacio subaracnoideo que delinea la silueta de la médula espinal, los hallazgos radiográficos posibles de observar son: obstrucción parcial o completa del flujo del medio de contraste, desplazamiento o desviación de las columnas del medio de contraste y masa extradural perfilada por el medio de contraste (Villarreal, 2008).

Epidurografía: Esta técnica es empleada para el estudio de la región lumbosacra; se basa en la aplicación de un agente de contraste en el espacio epidural, mediante una punción entre la primera vértebra coccígea y la tercera sacra. En los signos radiográficos se puede observar estrechamiento, elevación, desviación u obstrucción del contraste en el espacio epidural, cuando está involucrado al menos el 50% del diámetro del canal vertebral, son indicativos de una compresión (Yepes, 2017).

Tomografía computarizada: Esta técnica es útil cuando la mielografía convencional no puede demostrar claramente una lesión extradural sospechada, causada por protrusión discal. Debido a que la resolución del contraste de la tomografía computarizada es superior al de la radiografía convencional, puede identificarse las

lesiones compresivas extradurales causadas por otro tipo de lesiones diferentes a la protrusión discal (Yepes, 2017).

Resonancia magnética: Permite identificar y diferenciar estructuras como el parénquima medular, el espacio subaracnoideo, la grasa epidural o los discos intervertebrales. Por ello está considerada como el mejor sistema de diagnóstico por imagen disponible en la actualidad para la detección precoz de la degeneración de los discos intervertebrales (Yepes, 2017).

Tratamiento

De acuerdo al grado de compresión medular y de los signos clínicos se determina el tratamiento y manejo del paciente; un tratamiento conservador involucra, manejo del dolor, restricción de movimiento y fisioterapia, mientras los tratamientos quirúrgicos contemplan técnicas de abordaje dorsal unilateral, abordaje dorso lateral, laminectomía dorsal, hemilaminectomía (Torres, 2015).

La hemilaminectomía está indicada en procesos de compresión medular y es preferible la laminectomía dorsal, en el cual se le realiza esta técnica al paciente, ya que es menos traumática y mantiene la integridad estructural y mecánica de la columna vertebral.

Este procedimiento será explicado a más profundidad en el plan terapéutico del caso clínico.

Caso clínico

Descripción del caso clínico

En el Parque Zoológico Santa Fe de Medellín el cuidador reporta que el animal se encuentra caído del tren posterior, al llegar al hábitat se nota dolor para mantenerse de pie y dificultad para mover ambos miembros posteriores.

Tabla 2 Recopilación de reseña y datos anamnésticos

Especie	Taira, hurón mayor
Sexo	Macho
Edad	5 años
Temperamento	Tranquila
Estado reproductivo	Castrado
Tipo de dieta	Frutas, insectos, pollo
Última vacunación	No reporta
Última desparasitación	No reporta
Peso	6,8 kg

Motivo de consulta

Paciente ingresa a la clínica veterinaria Aquavet para realizar procedimiento quirúrgico (laminectomía)

Examen clínico general

Tabla 3 Parámetros fisiológicos del examen físico general.

Examen físico general
Condición corporal 4/5
Peso 6.8 kg
Tiempo de llenado capilar 1 segundo
Mucosas Rosadas, húmedas y brillantes
Frecuencia cardíaca 166 latido por minuto
Frecuencia respiratoria 39 respiraciones por minuto
Pulso Fuerte y rítmico
Nódulos linfáticos superficiales No reactivos
Temperatura 38 °C

Examen físico específico

Tabla 4 Detalles del examen físico especial.

Parámetro	Normal	Anormal	No evaluado
1. Actitud		X	
2. Hidratación	X		
3. Estado nutricional	X		
4. Nódulos superficiales	X		
5. Sistema Cardiovascular	X		
6. Sistema Respiratorio	X		
7. Sistema Digestivo	X		
8. Sistema Reproductivo	X		
9. Sistema Urinario	X		
10. Sistema Nervioso		X	
11. Sistema Musculo esquelético		X	
12. Ojos	X		
13. Piel y Anexo	X		
14. Oídos	X		

Detalles del examen

Paciente alerta al medio, responde a estímulos externos, piel intacta sin lesiones o heridas aparentes, sin sonidos anormales a la auscultación pulmonar. No se palpan organomegalias ni se observan signos de enfermedad gastrointestinal. Presenta caída del tren posterior, desplazamiento con dificultad, ataxia, no se palpan fracturas ni luxaciones. Se observa xifosis al orinar y presenta tenesmo y atrofia del cuádriceps femoral izquierdo.

Paciente con propiocepción y sensibilidad a la palpación.

Tabla 5 Lista problemas y lista maestra

Lista de problemas	Lista maestra
1 Paresia de miembros posteriores	I. Sistema nervioso. (1,2,3)
2 Ataxia.	II. Sistema musculo esquelético. (5)
3 Xifosis para miccionar.	III Sistema urinario. (3)
4 Tenesmo.	IV. Sistema digestivo. (4)
5 Atrofia cuádriceps femoral.	

Diagnósticos diferenciales

- I. Hernia discal
 - Compresión medular
 - Inestabilidad lumbosacra
 - Distemper canino
- II. Artrosis

Plan diagnóstico

Se tomaron radiografías de la columna vertebral en vistas lateral derecha, y ventro-dorsal como se muestra en las Ilustraciones 7 y 8, y se elaboró un perfil pre quirúrgico (tabla 6).

Resultado de perfil pre quirúrgico básico

Tabla 6 Perfil pre quirúrgico.

Examen	Resultado	Unidad	Rango sugerido
Creatinina	0,45	Mg/dl	0,2-1
ALT	52,62	U/L	
Cuadro Hemático			
Recuento de Eritrocitos	6.870.000	Eri/ul	5.200.000 - 7.000.000
Hemoglobina	11,7	g/dl	12 - 17
Hematocrito	39,2	%	38 - 55
VCM	57,6	fl	70 - 84
HCM	17,3	pg	22 - 47
CHCM	29,85	g/dl	30 - 33
Plaquetas	729.000	plt/uL	150.000-721.000
Recuento de Leucocitos	8.800	Leu/ul	5.400-16.700
Neutrófilos	71	%	27 - 73
Neutrófilos (Absoluto)	6.248	Neu/ul	1.500 – 12.200
Eosinófilos	0	%	0 – 3,4
Eosinófilos (Absoluto)	0	Eos/ul	100 – 1500
Linfocitos	27	%	14,6 – 34,3
Linfocitos (Absoluto)	2.376	Linfo/ul	800 – 5.700
Monocitos	0	%	0 – 1,2
Monocitos (Absoluto)	0	Mon/ul	
Neutrófilos en Banda	2	%	0 – 1
Neutrófilos en Banda (Absoluto)	176	band/ul	0 – 1.000
Proteínas Plasmáticas	72	g/L	55-78
Reticulocitos	0,3	%	1 – 12
Observaciones al frotis sanguíneo	Línea Roja	Macroesferocitos+//Esferocitos+//Crenocitos+ //Acantocitos+//Marcada hemoaglutinación	
	Línea Blanca	Morfología normal	
	Serie plaquetaria	Morfología normal	

Fuente: Tomado de Test laboratorio S.A.S. (2019). Raggi y Thénot (2012)

Con respecto a los exámenes de laboratorio, los resultados tienden a ser bastante inespecíficos. El estudio sanguíneo básico, como primer parámetro, es el hemoleucograma, seguido de la bioquímica sanguínea. (MorningStar ferrers. 2017).

Radiografías

Ilustración 8 Vista lateral derecha de la columna vertebral

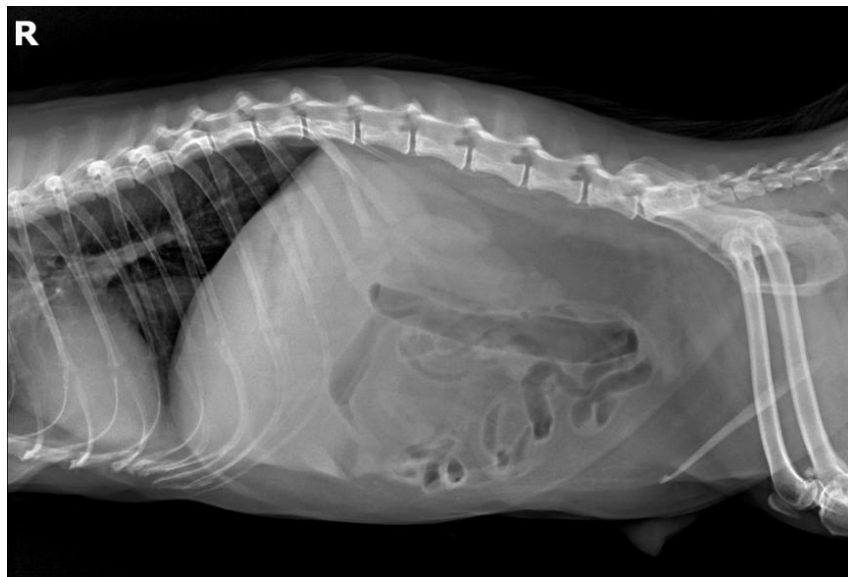
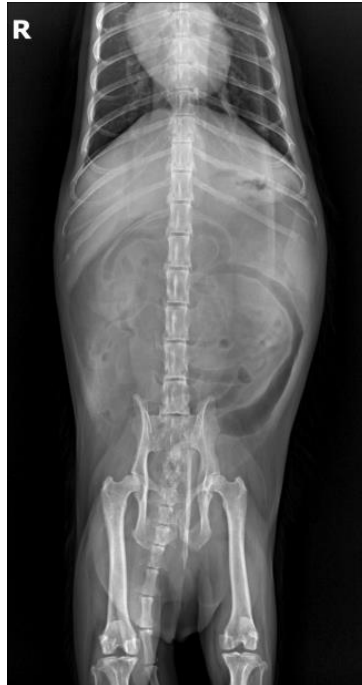

Ilustración 9 Vista ventro-dorsal de la columna vertebral



Fuente: Tomado de la clínica Veterinaria Aquavet

En las dos vistas lateral derecha y ventro-dorsal se puede observar un estrechamiento del foramen intervertebral y aumento de la opacidad del foramen intervertebral (L6 – S1)

Test para distemper canino

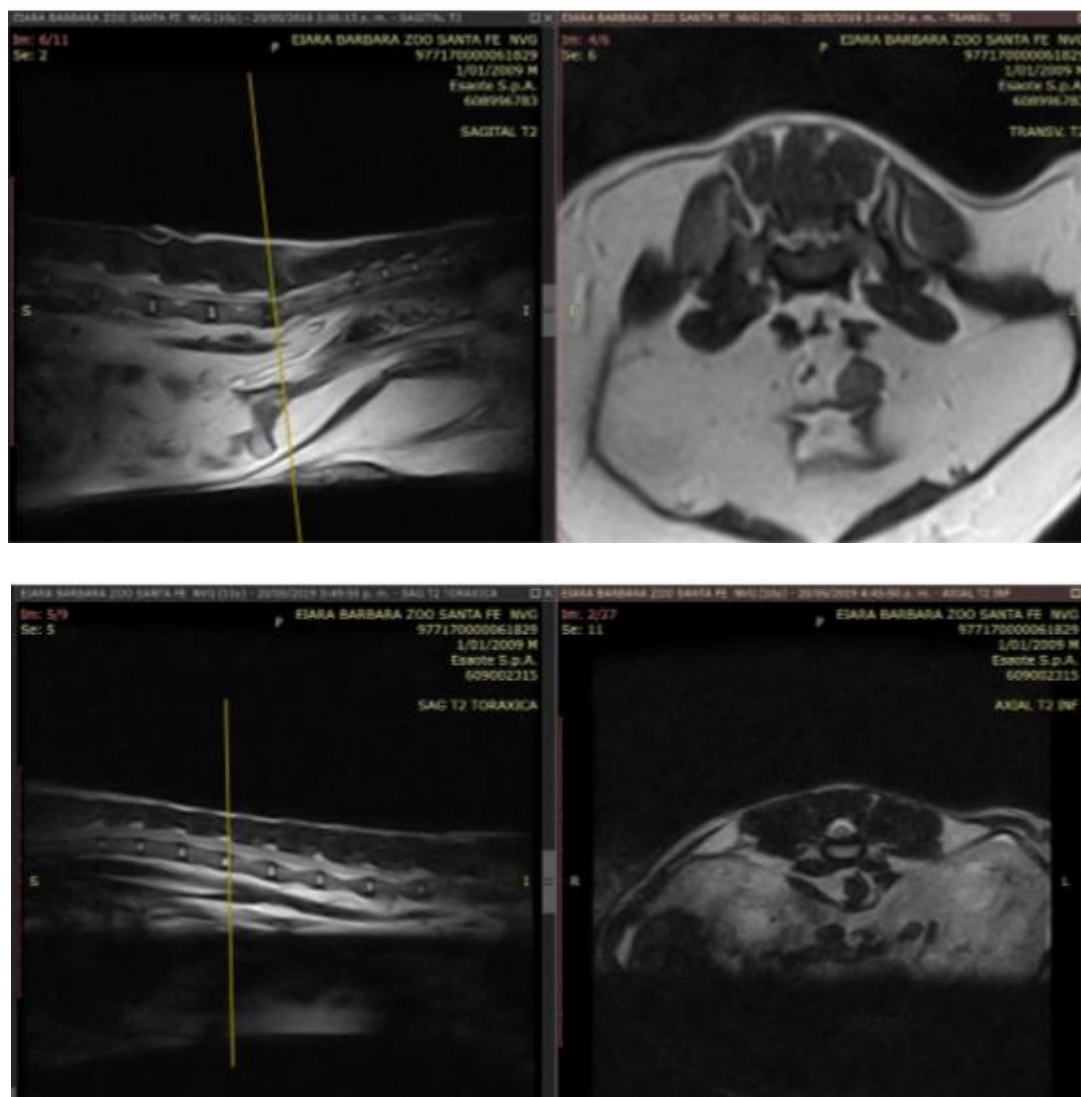
Tabla 7 Test para distemper canino

Distemper canino (Moquillo) Ag Elisa	Negativo
--	----------

Fuente: Tomado de Test laboratorio S.A.S. (2019)

Resonancia magnética

Ilustración 10 Resonancia magnética



Fuente: Tomado de servicios veterinarios especializados imagenología CES

A nivel del disco intervertebral L6-S1 se observa material hipointenso desplazado dorsalmente hacia el canal vertebral compatible con material discal protruido (Series 2). En el corte transversal, se pierde el espacio epidural. La cauda equina esta poco definida y desplazada dorsalmente (Serie 6). Hay una pérdida superior al 60% del espacio

epidural. Se observa hipertrofia del ligamento amarillo L6-S1, que reduce significativamente el diámetro del canal vertebral y compromete las raíces nerviosas. Se observa pérdida de señal en el disco intervertebral L6-S1. A nivel toracolumbar no se observan lesiones que compriman o desplacen el cordón medular.

La region lumbar se confirma protrusión discal con compromiso moderado de L6-S1, ubicación dorsocentral y con un componente hacia el lado izquierdo, estrechamiento del foramen intervertebral.

Perdida de señal en el disco intervertebral L6-S1 que indica deshidratación del núcleo pulposo (enfermedad discal degenerativa).

Según los hallazgos encontrados se decide ingresar al paciente a cirugía, para realizarle laminectomía.

Diagnóstico definitivo

Enfermedad discal degenerativa

Plan terapéutico

Días antes de la cirugía al paciente se le suministra Flunixin meglumine a una dosis de 1.1 mg/Kg durante tres días. Al tercer día se observa una mejoría, no presenta claudicación ni dolor, respondiendo favorablemente.

Cinco días después, vuelve a presentar los mismos signos clínicos y se instaura prednisolona a una dosis de 1 mg/kg durante 3 días y gabapentina a 10 mg/kg durante 10 días. Se anexa al siguiente día tiamina a 3 mg/kg durante 10 días.

Luego se realiza restricción química con ketamina a una dosis de 10mg/kg, xilacina a 0.5 mg/kg y mantenimiento con isoflurano CAM 2. Para realizar estudio radiológico y resonancia magnética

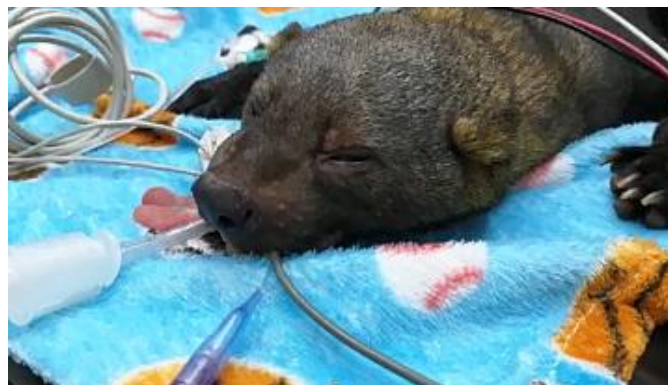Se instaura nuevamente prednisolona a dosis de 2 mg/kg durante 1 semana y luego 1 mg/kg durante 1 semana. Continúa con sulfato de condroitina, colageno y metilsulgonilmetano media tableta cada 24 horas por tiempo indefinido.

Procedimiento quirúrgico

Ficha anestésica

Se canaliza vena cefálica derecha y se inicia con hidratación con cloruro de sodio 0.9% a un mantenimiento de 60mg/kg. Se realiza protocolo de anestesia, iniciando con la premedicación, se utilizó Ketamina a 8 mg/kg junto con Midazolam a 0.3 mg/kg intramuscular y una inducción con Isoflurano fracción inspirada al 3% y se maneja un mantenimiento al 1%. Intraquirurgico se administró Meloxicam a 0.2mg/kg, Cefalotina a 25 mg/kg, Ranitidina 2 mg/kg y bolos repetidos de Fentanilo a 3 mcg/kg intravenoso cada 20 minutos.

Ilustración 11 Hurón



Fuente: Registros de Sara Escobar, Medica veterinaria de la Clínica Veterinaria Aquavet.

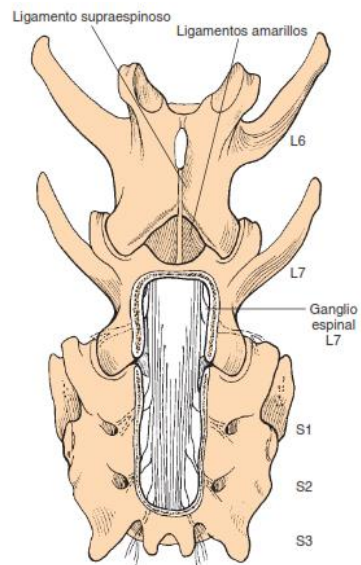
Laminectomía

Se coloca al animal en decúbito esternal, luego se realiza una incisión en la línea media dorsal, desde la apófisis espinosa dorsal de L6 a la primera vertebra caudal. Luego se corta la fascia sacra superficial y profunda. Se levantan los músculos epiaxiales con un elevador de periostio desde sus uniones en las apófisis espinosas dorsales. Se extirpan las apófisis espinosas dorsales de L6 – S1 con una gubia de Lempert. Se identifica el espacio amplio entre los arcos vertebrales, se corta con cuidado y se extirpan las estructuras de tejido blando adyacentes. Se continua con la extirpación de la capa cortical externa y medular blanda, y se identifica la capa cortical interna. Se perfora con precaución la capa cortical interna hasta percibir que es suave. Esto permite la exposición de L6-S1 y la observación del filum terminal y el sacro craneal. También se observan las raíces nerviosas, el ligamento longitudinal dorsal y el anillo fibroso dorsal.

Con una gubia de Lempert se penetra hasta el agujero intervertebral y se extirpa el resto de las carillas articulares. Posteriormente se lava la zona quirúrgica con solución salina atemperada y se instilan 0.04 ml de morfina junto con 0.06ml de Metilprednisolona como antiinflamatorio de depósito de liberación lenta y prolongada en el espacio epidural, luego suturan los músculos con sutura monofilamento absorbible en puntos simple U anclado para mayor tensión y afrontamiento.

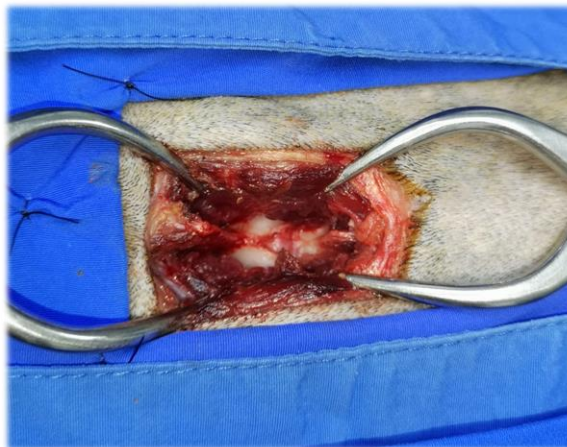
Se sutura tejido subcutáneo y piel con patrón continuo sutura no absorbible. Una vez terminada la cirugía se administra morfina 0.1 ml y acetato de metilprednisolona 0.1ml en espacio medular.

Ilustración 12 Laminectomía dorsal



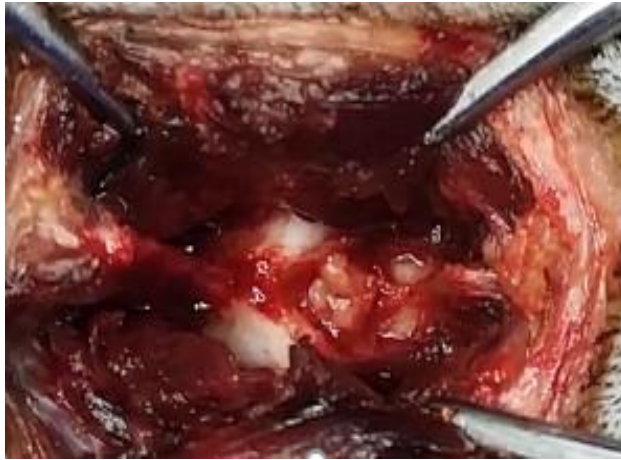
Fuente: Tomada de Fossum (2009)

Ilustración 13 Laminectomía L6 – S1

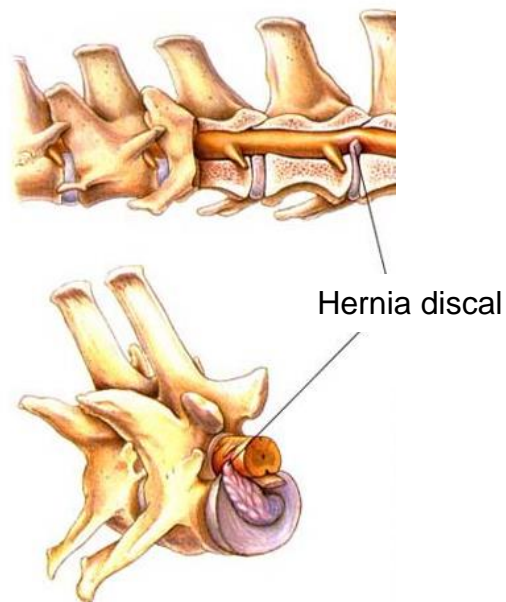


Fuente: Registros de Sara Escobar, Medica veterinaria de la Clínica Veterinaria

Aquavet

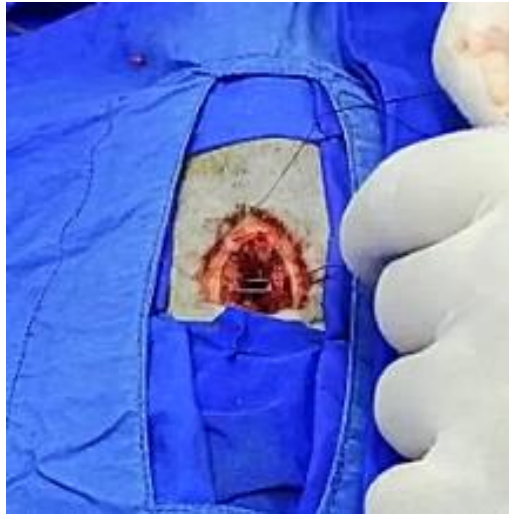Ilustración 14 Hernia discal L6 – S1

Fuente: Registros de Sara Escobar, Medica veterinaria de la Clínica Veterinaria Aquavet

Ilustración 15 Representación esquemática hernia discal

Fuente: Tomado de Hill's Pet Nutrition (2018)

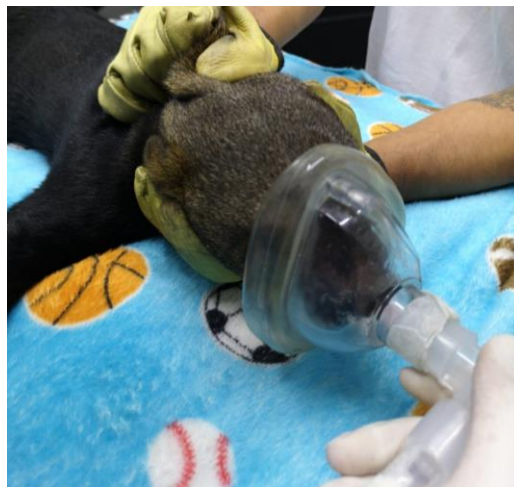Ilustración 16 Cierre de la columna vertebral.



Fuente: Registros de Sara Escobar, Medica veterinaria de la Clínica Veterinaria

Aquavet

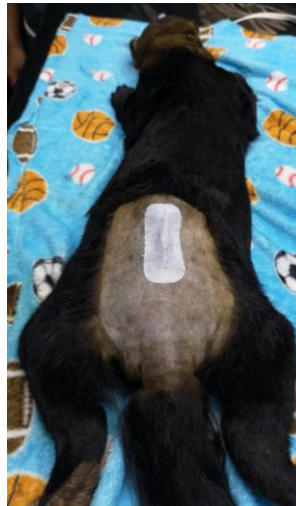Ilustración 17 Oxigenación



Fuente: Registros de Sara Escobar, Medica veterinaria de la Clínica Veterinaria

Aquavet

Ilustración 18 Postquirúrgico.



Fuente: Registros de Sara Escobar, Medica veterinaria de la Clínica Veterinaria Aquavet.

Recuperación

Paciente se recupera satisfactoriamente de la anestesia, se instaura tratamiento posquirúrgico con cefovecin a 8 mg/kg subcutáneo y enrofloxacin a 8mg/kg subcutáneo.

Pronóstico

El pronóstico de esta enfermedad depende de su localización anatómica y del tratamiento.

Discusión

La enfermedad discal intervertebral es una de las causas más comunes de la enfermedad neurológica.

A lo largo de toda la columna vertebral, los discos intervertebrales se encuentran entre los cuerpos de las vértebras justo por debajo de la médula espinal. Estos discos intervertebrales proporcionan resistencia y estabilidad a la columna frente a las diferentes fuerzas a las que ésta es sometida, amortiguando los impactos que recibe durante la actividad del animal.

El diagnóstico final del paciente es una enfermedad discal degenerativa, siendo este un hurón adulto, de patas cortas y cuerpo largo y presentando sintomatología del tren posterior caído, desplazamiento con dificultad, ataxia y atrofia del cuádriceps femoral izquierdo.

El diagnóstico diferencial de la debilidad del tren posterior en hurones es un poco complicado, ya que existen varias enfermedades que afectan el sistema nervioso como enfermedades sistémicas que causan debilidad, como el coronavirus sistémico, el virus de la rabia, tétanos, *Cryptococcus spp*, *Toxoplasma gondii*, *Neospora caninum*, *Mucor spp* o *Blastomyces spp*. Por ejemplo, el moquillo, afecta el sistema nervioso, cuando este se encuentra avanzando causa debilidad, atrofia muscular y rigidez, por eso como se observa en la tabla 7 a este paciente se le realizó una prueba de moquillo, en el cual salió negativa.

Las técnicas diagnósticas empleadas en este caso clínico fueron de gran utilidad para encaminar el diagnóstico clínico. En el caso de la radiografía simple es fundamental

para el estudio de la columna vertebral. Según Fernández y López (2004), en los diferentes cambios que se pueden apreciar, característicos de una protrusión o extrusión discal, la más evidente, es el estrechamiento del espacio discal o intervertebral, que se suele apreciar fácilmente cuando se compara su anchura con la de los espacios entre las vértebras adyacentes (Fernández y López 2004).

Pese al valor que tienen las radiografías simples para el estudio de la enfermedad discal y de otras patologías espinales con síntomas similares (neoplasias, discoespondilitis, fracturas, problemas ortopédicos), éstas se deben complementar con otros procedimientos diagnósticos, se utiliza junto con otras técnicas más específicas como la mielografía, tomografía computarizada y resonancia magnética, para identificar el sitio de afección; ya que es posible que la disminución de los espacios articulares, intervertebrales y del foramen intervertebral no sean tan evidentes (Donaire, Días, Chipavo, y Gavidia. 2013).

La resonancia magnética, siendo esta la más costosa, provee proyecciones de la compresión discal en uno o en varios planos, que pueden ser sagital, trasverso (axial) o dorsal, permitiendo así observar lesiones parenquimatosas junto a un abordaje quirúrgico preciso, demostrando esto con la recuperación favorable del paciente (Valderrama y Torres 2017).

Con respecto al tratamiento se basa en dos opciones principales, la primera es un tratamiento médico en el cual consiste en un confinamiento estricto en combinación de antiinflamatorios y analgésicos, como el carprofeno y meloxicam. El confinamiento consiste tener al paciente en un área pequeña, como una jaula de hospital o un lugar tranquilo lejos de otras mascotas, según Ettinger y Feldman (2007) este confinamiento

debe durar al menos 2-4 semanas o 4-6 semanas, en el cual tiene como objetivo permitir que cicatrice las fisuras del anillo fibroso, para prevenir una mayor extrusión del material discal (Ettinger y Feldman 2007).

Esto puede ser beneficioso en hurones con signos clínicos debido a la hernia discal, pero el abordaje adecuado para estos animales aún no está bien definido. Sin embargo, ya que la atrofia muscular se desarrolla rápidamente en hurones, el ejercicio progresivo y la fisioterapia parecen estar directamente relacionados con mejores resultados. Ya que la fisioterapia ayuda en uno de los puntos de la fisiopatología aumentado la perfusión tisular, promoviendo con diferentes técnicas la circulación que es uno de los fundamentos en la rehabilitación de los pacientes con trauma medular espinal (Improve international 2019). Y la segunda es el tratamiento quirúrgico, en la cual consiste acceder al canal espinal y remover los fragmentos del disco que generan la compresión, en el cual a este paciente se le realizó laminectomía según lo descrito por Fossum (2009). Para Slatter (2006) no debería realizarse la laminectomía para las hernias discales, ya que solo descomprime, pero no permite sacar el material discal. Si no se retira el material discal no se aliviará el dolor en el paciente (Slatter, 2006). Pero para los autores Ardila y Hurtado (2014), se recomienda el tratamiento quirúrgico, dado que la patología puede volverse progresiva desmejorando la calidad de vida del paciente.

La medula espinal en los hurones llega hasta la L5 o L6, en la cual se decide realizar laminectomía por su ubicación que es L6 – S1, en caso de los perros y gatos es hasta la L7 – S1, porque las alas de ilion no permiten realizar la hemilaminectomía en la cual consiste en extirpar la porción lateral de la vértebra sea izquierda o derecha hacia donde se incline la compresión y está ubicado en otra porción diferente de la columna

vertebral. Generalmente la hernia discal en los hurones ocurre a nivel de las vértebras lumbares y produce déficits de las extremidades posteriores.

Actualmente es posible llevar a cabo una práctica médica en hurones del mismo nivel que se hace con perros y gatos. Como en el caso del Teckel que presentan similitudes en su constitución física por sus patas cortas y espalda larga que inducen tensión sobre el dorso y la columna vertebral, llegando a la hernia discal. El trauma vertebral puede conducir a una presentación clínica similar.

En muchos casos nunca podremos saber con exactitud cuándo se produjo la ruptura del disco intervertebral. En las razas pequeñas la hernia discal ocurre bastante a menudo cuando saltan desde alturas considerables. Las hernias degenerativas que se producen por un desgaste de los discos suelen producirse desde los tres a los siete años de edad en razas pequeñas y en el caso de los hurones desde los 5 a 10 años de edad.

Si bien es una patología compleja, solo el diagnóstico y manejo oportuno podría llevar a una recuperación favorable del paciente.

La neurología representa una especialidad importante dentro de la medicina clínica del hurón. Los médicos veterinarios deben familiarizarse con las diferencias anatómicas y fisiológicas de los hurones para mejorar su manejo de estos casos. Además, se deben de usar las pruebas de diagnóstico disponibles para confirmar la presencia de enfermedades neurológicas. Los avances recientes en medicina de hurones y neurología veterinaria ofrecen nuevas capacidades para investigar y tratar enfermedades neurológicas en hurones (Figuroa y Smith 2007).

Conclusiones

La enfermedad del disco intervertebral es uno de los síndromes neurológicos más comunes del perro. La enfermedad se ha descrito en muchas razas, pero es muy frecuente en las razas condrodistróficas pequeñas como el Daschshund, Basset Hound, Lhasa Apso, Poodle, Corgi, Shi Tzu, Beagle, Bulldog Francés entre otras.

Las ayudas diagnósticas son herramientas fundamentales para un diagnóstico definitivo, pero realizando un buen examen neurológico se puede llegar a un buen diagnóstico.

Hoy en día la medicina veterinaria ha tenido avances en cuanto a diagnósticos y tratamientos que nos ayuda con las diferentes patologías que existen. Como es en el caso de la resonancia magnética, una técnica que gracias a ella se ha podido llegar a un diagnóstico eficaz y rápido, siendo un complemento importante para la cirugía de columna.

Como en los hurones el examen neurológico no resulta fácil de efectuar, la resonancia magnética puede ser una herramienta eficaz para la localización precisa de prolapsos discales en ausencia de signos radiológicos en las radiografías simples.

El prolapso del disco intervertebral en los hurones generalmente ocurre a nivel de las vértebras lumbares y produce déficits de las extremidades posteriores.

La paresia o plegia de las extremidades posteriores en los hurones es un signo común de enfermedad, que puede producirse por extrusión o protrusión del disco intervertebral junto con muchas otras enfermedades sistémicas.

Referencias

- Ardila, Carlos., & Hurtado, Laura. (2014). Calcificación de disco intervertebral en un canino: reporte de caso. *Revista Colombiana de Ciencia Animal*, (7 ed.) 113-119.
- Guerrero, Victor. (2012). Hurones. *Medicina de animales exóticos*, 1, 270- 410.
Recuperado de <https://es.scribd.com/doc/195426193/Volumen-01-Mamiferos-pdf>
- Carvalho, Miguel. (2008). *Descripción y caracterización por tomografía computarizada del material extruido en la enfermedad discal Hansen tipo I en casos clínicos caninos del hospital veterinario de la Universidad Austral de Chile*. Recuperado de: <http://cybertesis.uach.cl/tesis/uach/2008/fvv722d/doc/fvv722d.pdf>
- Clínica universidad de navarra. (2019). *Diagnóstico y tratamiento de la hernia discal en la clínica*. Recuperado de: <https://www.cun.es/enfermedades-tratamientos/enfermedades/hernia-discal-lumbar>
- Donaires V., R., Díaz C., D., Chipayo G., Y., & Gavidia C., C. (2013). Comparación de la radiografía simple y computarizada en el diagnóstico de hernia discal tipo 1 en perros. *Revista De Investigaciones Veterinarias Del Perú*, 24(1), 78-85.
<https://doi.org/10.15381/rivep.v24i1.1665>
- Eric, Islas. (2016). *Problemas de columna vertebral en perros ortopedia y neurología animal home*. Recuperado de: <http://www.animalhome.com.mx/articulos/enfermedad-de-disco-intervertebral-en-perros-mexico-df.html>
- Esther, S. y Nacho, F. (2013). *Frenchimania*. Recuperado de: <https://frenchiemania.com/bulldog-frances/enfermedades/hernia-discal>

- Ettinger, Stephen, y Feldman, Edward (2007). Columna vertebral. *Tratado de medicina interna veterinaria* (págs. 844- 853). Barcelona: Elsevier.
- Fernández, T. y López, M. (2004). *Diagnóstico por imagen de la enfermedad discal intervertebral*. Recuperado de: <https://ddd.uab.cat/pub/clivetpeqani/11307064v24n1/11307064v24n1p17.pdf>
- Figueroa, O., & Smith, M. (2007). Neurología Clínica de Hurones. *ScienceDirect*, 10(3), 759-773. doi:<https://doi.org/10.1016/j.cvex.2007.04.003>
- Fossum Theresa. (2009). Cirugía de la columna toracolumbar. En: Cirugía de pequeños Animales. (3 ed.). (pp 1460 – 1475). Barcelona: Mosby
- Freeman, P. y Jeffery, N. (2017). Re-opening the window on fenestration as a treatment for acute thoracolumbar intervertebral disc herniation in dogs. *Journal of Small Animal Practice* (58), 199–204.
- Girolamo, N., & Selleri, P. (2016). Emergencias médicas y quirúrgicas en hurones. *ScienceDirect*, 19(2), 431-464. doi:<https://doi.org/10.1016/j.cvex.2016.01.006>
- Hill's Pet Nutrition. (2018). *Vértebras*. Recuperado de: <https://www.hillsvet.com/practice-management/atlas/vertebrae#IntervertebralDiskDisease>
- Improve international. (2019). *Caso clínico: Hernia de disco toracolumbar en un hurón*. Recuperado de: <https://www.improveinternational.com/es/caso-clinico-hernia-de-disco-toracolumbar-en-un-huron/>
- König, Horts & Liebich, Hans. (2008). Esqueleto axial. *Anatomía de los animales domésticos*. (2 ed.) (pp. 94). Madrid.
- Mesa, Daniela. (2015). *Pasantía con énfasis en Medicina Interna de Fauna Exótica y Silvestre y en el Zoológico Matecaña*. Recuperado de:

[http://repository.lasallista.edu.co/dspace/bitstream/10567/1459/1/Pasantia Medicina Interna Fauna Silvestre Exotica.pdf](http://repository.lasallista.edu.co/dspace/bitstream/10567/1459/1/Pasantia_Medicina_Interna_Fauna_Silvestre_Exotica.pdf)

Mitjans, Laia. (2018). *Tratamiento quirúrgico de las hernias discales toracolumbares en el paciente canino*. Recuperado de:

<http://zaguan.unizar.es/record/71147/files/TAZ-TFG-2018-1510.pdf>

Morera, N., Valls, X., & Mascort, J. (2005). *Hernia discal traumática en un hurón*. Recuperado de:

<https://ddd.uab.cat/pub/clivetpegani/11307064v25n4/11307064v25n4p221.pdf>

MorningStar ferrers. (2017). *Esqueleto hurón*. Recuperado de:

<http://morningstarferrets.weebly.com/el-esqueleto.html>

MorningStar ferrers. (2017). *Valores sanguíneos*. Recuperado de:

<http://morningstarferrets.weebly.com/valores-sanguineos.html>

Morrisey, James. (2013). *Ferrets. Exotic animal formulary*. (4 ed.). Capítulo 10 (pp. 560 – 591). Manhattan: Kansas

Orlandi, R., & Isidro, M. (2013). Protrusión del disco intervertebral en un hurón con vértebras de bloqueo torácico triple. *Revista de medicina exótica para mascotas*, 22(4), 396-399. doi:<https://doi.org/10.1053/j.jepm.2013.10.002>

Presley, Steven. (2000). *Eira Barbara*. Recuperado de:

https://www.researchgate.net/publication/232686936_Eira_barbara

Raggi, Luis. & Thénot, Michele (2012). *Fisiología y terapéutica para la clínica de pequeños mamíferos y reptiles*. (1 ed.). Santiago: Chile

Raurell, Xavier. (2002). *Diagnóstico y tratamiento de hernias discales*, (1 ed.). Madrid: España

- Rodríguez, J., & Orrego, A. (2008). Hernia discal lumbar en un canino compatible con síndrome del paciente eutiroideo. *Redalyc*, 5(2), 83-89. Recuperado de <https://www.redalyc.org/pdf/695/69550211.pdf>
- Sánchez, D. Beltrán, E. Mascort, J & Pascual, A. (2012). *Enfermedad discal intervertebral (I): anatomía, fisiopatología y signos clínicos*. Recuperado de: https://ddd.uab.cat/pub/clivetpegani/clivetpegani_a2012v32n2/clivetpeganiv32n1_p7.pdf
- Scott, H. (1997). Hemilaminectomy for the treatment of thoracolumbar disc disease in the dog: a follow-up study of 40 cases. *J Small Anim Pract* 1997; 38(11), 488-94.
- Slatter, Douglas. (2006). *Tratado De Cirugía En Pequeños Animales*. Buenos Aires: Intermedica.
- Torres, Diana. (2015). *Extrusión discal toraco lumbar en canino. Reporte de caso*. Recuperado de: <https://www.veterinarianormandia.com/casos/2015/Caso%20clinico%20BROWNIE.pdf>
- Valderrama, Carlos. & Torres, William. (2017). *Enfermedad de disco intervertebral en segmento toracolumbar en canino Hansen tipo uno, reporte de caso clínico*. Recuperado de: <https://repository.udca.edu.co/bitstream/11158/695/1/Caso%20clinico%20Carlos%20Parra..pdf>
- Vaquero, Paula. (2016). *intervertebral, una causa frecuente de problemas neurológicos en perros*. Recuperado de:

https://www.imveterinaria.es/uploads/enfermedad_discal_intervertebral_372_111_62703

Villarroel, Miguel. (2008). *Descripción y caracterización por tomografía computarizada Del material extruido en la enfermedad discal Hansen tipo I en Casos clínicos caninos del hospital veterinario de la Universidad austral de chile.* Recuperado de: <http://cybertesis.uach.cl/tesis/uach/2008/fvv722d/doc/fvv722d.pdf>

Yepes, Natalia. (2017). *Protrusión Discal Hansen tipo II y su resolución quirúrgica con la técnica de descompresión medular (Hemilaminectomia).* Recuperado de: http://repository.lasallista.edu.co/dspace/bitstream/10567/1823/1/Protrusion_Discal_Hansen.pdf

Zoologico Santa Fe (2012). *Taira, Hurón.* Recuperado de <https://www.zoologicosantafe.com/mamiferos/taira-huron-esp-greyheaded-tayra-tayra-eng>