

Síndrome uveodermatológico canino: reporte de caso¹

Paola Catherine Báez Suárez², Henry González Hernández³

■ Resumen

El síndrome uveodermatológico se caracteriza por cursar con signos de uveítis anterior o posterior, alopecia periocular y en uniones mucocutáneas y signos de despigmentación. Se describe un caso de síndrome uveodermatológico en un canino de raza pastor collie de 8½ años, el cual presentaba al examen físico alopecia periorbital y despigmentación en uniones mucocutáneas; se realizó biopsia de las lesiones de la región periorbital y nasal que dio como diagnóstico definitivo síndrome uveodermatológico. Al paciente se le inició terapia con prednisolona, y se obtuvo una resolución del cuadro clínico.

Palabras clave: alopecia, uveítis, síndrome uveodermatológico, canino.

Uveodermatologic canine syndrome: case report

■ Abstract

Uveodermatologic syndrome can be identified because it occurs with signs of anterior or posterior uveitis, periocular and mucocutaneous junction's alopecia and depigmentation signs. An uveodermatologic syndrome case in an 8 1/2 years old collie sheepdog is described. The dog had periorbital alopecia and depigmentation in mucocutaneous junctions. A biopsy of the injuries in the periorbital and nose region turned out in a definitive diagnose of uveodermatologic syndrome. Then, the clinical situation was solved by the use of a therapy with prednisolone.

Key words: Alopecia, uveitis, uveodermatologic syndrome, canine.

¹ Caso clínico estudiado en el Hospital Veterinario de la Universidad de Antioquia. Escuela de Medicina Veterinaria. Facultad de Ciencias Agrarias. Universidad de Antioquia

² Magister en Ciencias Animales, Universidad de Antioquia. Docente Corporación Universitaria Lasallista. Grupo de Investigación en Medicina Veterinaria GIVET

³ Magister en Ciencias Animales, Universidad de Antioquia. Docente Corporación Universitaria Lasallista

Correspondencia: pabasu@yahoo.com



Uveodermatológico síndrome canina: relato de caso

■ Resumen

A síndrome uveodermatológico se caracteriza por cursar con signos de uveítis anterior ou posterior, alopecia periocular e em uniões mucocutâneas e signos de despigmentação. Descreve-se um caso de síndrome uveodermatológico num canino de raça pastor collie de 8½ anos, o qual apresentava ao exame físico alopecia periorbital e despigmentação em uniões mucocutâneas; realizou-se biopsia das lesões da região periorbital e nasal que deu como diagnóstico definitivo síndrome uveodermatológico. Ao paciente se lhe iniciou terapia com prednisolona, e se obteve uma resolução do quadro clínico.

Palavras importantes: alopecia, uveítis, síndrome uveodermatológico, canino.

■ Introducción

El síndrome Vogt Koyanagi Harada es una enfermedad inmunomediada en la que la célula blanca son los melanocitos. Se caracteriza por la ocurrencia de uveítis granulomatosa asociada a vitiligo, leucotriquia, alopecia, signos de irritación meníngea con o sin disturbios auditivos y asociado a otras enfermedades inmunomediadas como polimiositis. Fue descrito por primera vez en humanos por Vogt (1906), Harada (1926) y Koyanagi (1929), Baiker et al. (2010); Peña MT, Leiva M. (2008); Medleau L., Hnilica KA (2007), Laus JL et al. (2004); Herrera D., Duchene A. (1998).

Una enfermedad similar ha sido reconocida en caninos desde que Asakura y colaboradores publicaron el primer reporte de panuveítis con despigmentación dérmica, y en los últimos

años ha sido reportado en países como Estados Unidos, Japón, Reino Unido, Brasil, Argentina, entre otros (Baiker et al. 2010; Pye CC 2009; Single KJ et al 2006; Herrera D, Duchene A 1998; González JL et al., 1993).

El factor o los factores responsables de la hipersensibilidad a los melanocitos no han sido demostrados, aunque anticuerpos antimelanocitos circulantes y linfocitos sensibilizados a los melanocitos han sido reportados en los pacientes afectados (Peña MT, Leiva M 2008; Yamaki K, Takiyama N, et al., 2005).

La enfermedad ha sido reportada en razas como Akita, Siberian Husky, Golden Retriever, Beagle, Chow Chow, Pastor Ovejero, San Bernardo, Mastín Español, Pastor de Shetland, Duch Hund y Samoyedo (Baiker et al., 2010; Pye CC 2009; Medleau L, Hnilica KA 2007; Single KJ, et al., 2006; Peña MT, Leiva M 2008; Herrera D, Duchene A.1998).

El síndrome uveodermatológico representa el 6.8-9.2% de todas las uveítis caninas en Japón, 2.5% en Brasil, 15% en Argentina, y del 1-4% en los Estados Unidos (Herrera D, Duchene A., 1998) y su diagnóstico es realizado mediante los hallazgos al examen clínico y el estudio histopatológico de las lesiones (Peña MT, Leiva M 2008).

■ Materiales y Métodos

Anamnesis: Paciente canino de raza Pastor Collie, de 8 ½ años fue llevado a consulta al hospital veterinario de la Universidad de Antioquia debido a que llevaba 3 meses con lesiones en piel; el paciente había sido evaluado en otro centro veterinario donde lo manejaron con baños medicados, cefalexina, y antihistamínicos, según reporta el propietario.

Examen físico: El paciente presentaba las constantes fisiológicas dentro de los parámetros normales (ver tabla 1).

Al examen físico se observan en el paciente signos de alopecia periocular bilateral y en

uniones mucocutáneas, y despigmentación periocular y mucocutánea (figuras 1A y 1B), una marcada congestión episcleral, blefaritis leve; se ace examen de fondo de ojo sin manifestaciones de lesiones significativas; no había dolor ocular ni descarga (figura 2).

Figuras 1A y 1B.

Pastor Collie de 8 ½ años con signos de despigmentación en las regiones mucocutáneas y la blefaritis leve

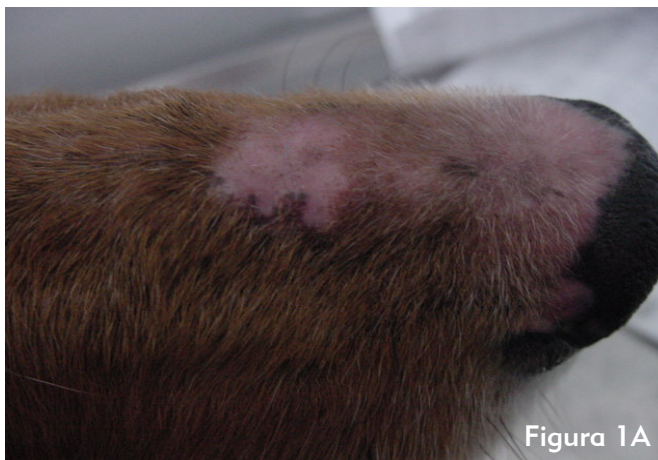


Figura 1A

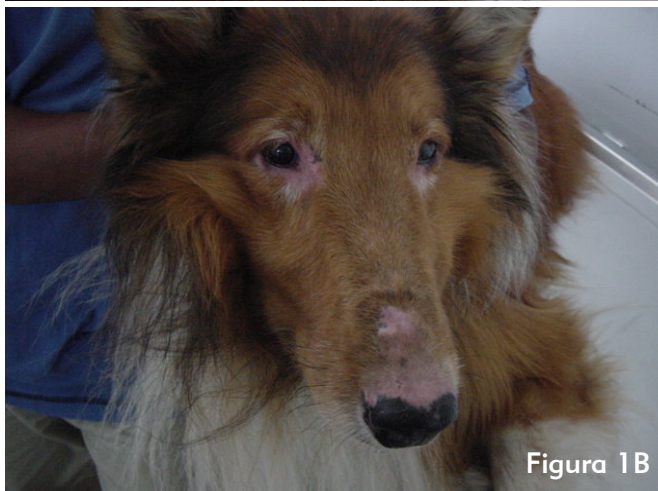

Figura 1B

Figura 2.

Paciente en el que se observa la congestión episcleral y la leve blefaritis

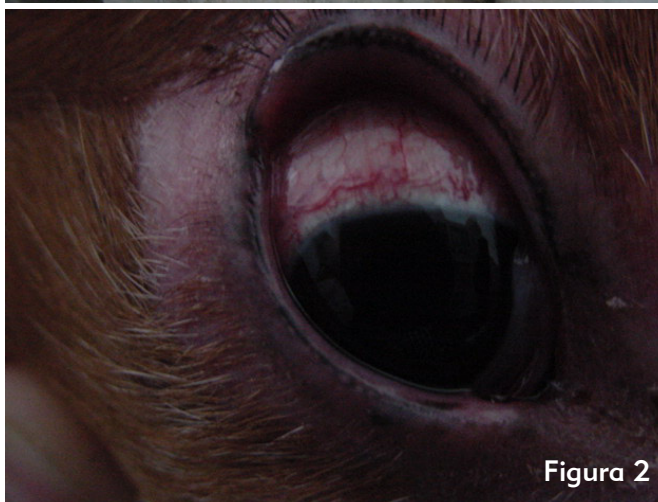

Figura 2



Tabla 1. Parámetros iniciales

Parámetro	Valor	Valores de referencia
Temperatura corporal	38.6C	37.5-39
Frecuencia cardiaca	120 lat/min	80-120
Frecuencia respiratoria	28 resp/min	10-30
Peso	37 Kg	
Palpación abdominal	normal	

Con base en el examen físico se decide realizar las siguientes pruebas paraclínicas: hemoleucograma, química sanguínea que incluía ALT, creatinina, fosfatasa alcalina, colesterol, albúmina, T4 Libre, las cuales se encontraban dentro de los valores de referencia (ver tablas 2 y 3).

Tabla 2. Resultados del hemoleucograma

Parámetro	unidades	Valor paciente	Valor referencia
Hematocrito	%	53.7	35.2-52.8
Hemoglobina	%	18.2	12.7-16.3
Eritrocitos	Eri/ul	6750.000	5.300.000-8600.00
Leucocitos	Leu/ul	11.100	8300-17500
Neutrofilos	%	72	65-73
Linfocitos	%	1	1-8
Eosinófilos	%	11	9-26
Plaquetas	Plt/ul	277	160-525

Tabla 3. Resultados químicas sanguíneas

Parámetro	Unidades	Valor paciente	Valor referencia
ALT	UI	28	3-50
Creatinina	mg/dl	0.8	0.5-1.5
Albúmina	gr/dl	32	26-33
Colesterol	mg/dl	190	135-270
T4	ng/dl	1.33	0.6-3,2

Una vez analizadas las pruebas se tomó la decisión de hacer una biopsia de piel. Se tomaron muestras de las lesiones en la porción dorsal de la narina y de la región periocular, tanto derecha como izquierda.

El resultado histopatológico fue el siguiente: en la epidermis, moderada hiperqueratosis ortoqueratótica; en el estrato basal se ve moderada degeneración hidrópica e incluso se observan algunos focos con acantosis y formación de hendiduras en la unión dermo-epidérmica; en dermis superficial se ve infiltrado liquenoide predominante histiocitario y plasmocitario, así como incontinencia pigmentaria. Estos hallazgos son compatibles con el síndrome uveodermatológico.

Diagnósticos diferenciales:

- Lupus eritematoso discoide
- Pénfigo vulgar
- Síndrome uveodermatológico

Diagnóstico final:

- Síndrome uveodermatológico

■ Tratamiento

Antes de obtener el resultado de la biopsia se dejó al paciente sin tratamiento, ya que se quería aplicar un tratamiento específico, y en ese momento el paciente no presentaba alteraciones en los exámenes de laboratorio para dar inicio a una terapia sintomática.

Una vez obtenido el reporte de patología, se decide iniciar terapia con prednisolona, a dosis de 2 mg Kg durante 10 días, luego 1 mg Kg cada 24 horas durante 5 días más, y finalmente, 0.5 mg Kg cada 48 horas, durante tres días más. Actualmente se encuentra en 0.4 mg kg 2 veces por semana, la cual ha sido la dosis mínima efectiva del paciente.

Al mes se presenta a revisión, y se encuentra una evolución satisfactoria del cuadro clínico (ver figura 4).

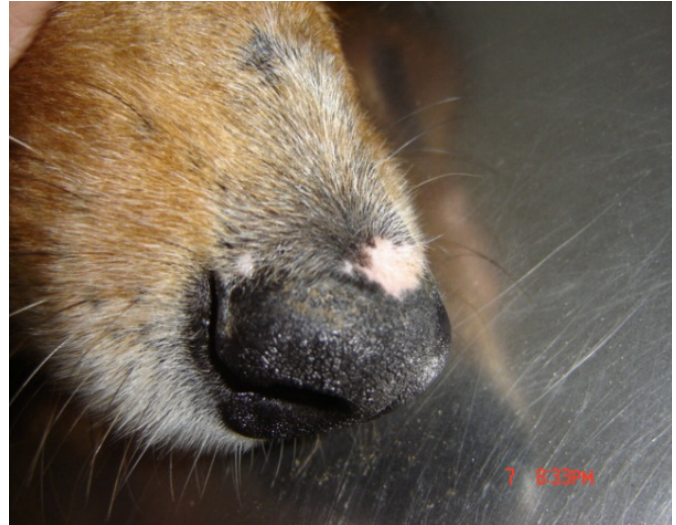

Figura 4. Paciente después de un mes con terapia inmunosupresora con Prednisolona

■ Discusión

El síndrome uveodermatológico se caracteriza por signos dermatológicos de despigmentación y leucotriquia acompañados de signos de uveítis, y los signos encontrados en nuestro paciente concuerdan con los reportados, a excepción de la presentación de la uveítis (Peña MT, Leiva M., 2008; Medleau L, Hnilica KA, 2007; Herrera D, Duchene A., 1998).

Aunque esta enfermedad se presenta principalmente en razas como Akita, Siberian Husky, Golden Retriever, Duch hund, Chow Chow y Samoyedo, también puede presentarse en otras razas como el Pastor Collie, como fue nuestro caso. De ahí que para los autores sea de relevancia el reporte, ya que nos permite tener esta enfermedad dentro de los diagnósticos diferenciales de enfermedades autoinmunes, aunque la enfermedad no sea específica de



esta raza (Peña MT, Leiva M 2008; Medleau L, Hnilica KA 2007; Single KJ et al., 2006; Herrera D, Duchene A., 1998; González JL et al., 1993).

Dentro de los diagnósticos diferenciales iniciales se contempló el complejo pénfigo teniendo en cuenta al pénfigo vulgar, ya que esta enfermedad afecta las uniones mucocutáneas; aunque estos tipos de lesiones son de característica ampollosa, se decidió tenerlos en cuenta, ya que el paciente en primera instancia, no había sido llevado al hospital veterinario de la Universidad de Antioquia y la información del propietario sobre las lesiones anteriores no fue concluyente (Kwochka KW, 1996).

El lupus eritematoso discoide, en sus estadios iniciales, puede presentar despigmentación eritema y zonas costrosas, principalmente en el plano nasal y en uniones mucocutáneas (White sd, 1998). Se pueden presentar ulceraciones en estadios más avanzados. El paciente, a pesar de llevar un cuadro de 3 meses con las lesiones, nunca presentó ulceraciones. De igual manera, para los autores, el método diagnóstico más confiable y preciso para establecer el diagnóstico final fue la realización de la biopsia cutánea, dado que como se mencionó antes estas patologías autoinmunes pueden tener características similares en los patrones de lesión, lo que algunas veces puede hacer difícil el realizar el diagnóstico específico.

Los hallazgos clínicos, sumados al estudio histopatológico de las lesiones, son los métodos diagnósticos adecuados para el diagnóstico del síndrome uveodermatológico, debido a que las pruebas hematológicas no son específicas (Peña MT, Leiva M 2008).

En cuanto a la terapéutica instaurada, se manejó como lo reporta la literatura: en primera instancia, los corticoides, en este caso prednisolona a razón de 2mg/kg en la fase inicial (White sd, 1998). También se debe tener en cuenta que existen

otros fármacos inmunosupresores que ayudan a controlar las enfermedades autoinmunes, como es el caso de la azatioprina a razón de 2mg/kg la cual suprime la respuesta inmunológica y reduce la producción de anticuerpos, ayudando a ralentizar el proceso (White sd, 1998).

Hay que tener en cuenta que las enfermedades autoinmunes conllevan un tratamiento muy complejo desde el punto de vista de los posibles efectos secundarios que van desde piodermas superficiales y profundos, hasta supresión de la médula ósea (White sd, 1998). Por ello se deben realizar exámenes de control con una periodicidad de aproximadamente cada dos semanas en los estadios iniciales del tratamiento, y luego se pueden espaciar a dos o tres meses para chequear el estado general del paciente. Las pruebas mínimas que se deben realizar son: hemogramas, alt, creatinina.

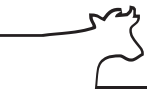Particularmente esta enfermedad no es frecuente en caninos de raza Pastor Collie, pero es importante tenerla en cuenta como enfermedad autoinmune que puede afectar dicha raza.

■ Referencias

Baiker K, Scurrel E, Wagner T, Solano-Gallego L, Holt E, Smith B, et al. Polymyositis following Vogt-Koyanagi-Harada-like Syndrome in a Jack Russell Terrier. *J Comp Pathol.* 2011. 144(4). Pág. 313-23.

González JL, Fraile C, Rodríguez A, Rollan E, Sagredo P. Síndrome uveodermatológico en el perro. *Clin Vet Pequ Anim.* 1993. 13(1). Pág. 30-7.

Herrera HD, Duchene AG. Uveodermatological syndrome (Vogt-Koyanagi-Harada-like syndrome) with generalized depigmentation in a dachshund. *Vet. Ophthalmol.* 1998. 1(1). Pág. 47-51.



Kwochka KW. Advances in the management of canine scaling. Clinical Programme of the 3th World Congress of Veterinary Dermatology. 1996. Pág. 99-101.

Laus JL, Sousa MG, Cabral VP, Mamede FV, Tinucci-Costa. Uveodermatologic syndrome in a Brazilian Fila dog. M Vet Ophthalmol. 2004; 7(3):193-6.

Muller S. Dermatología en pequeños animals. Ed elsevier. 6 ed. 2006 pág. 50-85

Peña MT, Leiva M. Canine Conjunctivitis and blefaritis. Vet Clin Small Anim. 2008. 38(2). Pág. 233-49.

Pye CC. Uveodermatologic syndrome in a akita. Can Vet J. 2009; 50. Pág. 861-64.

Sigle KJ, McLellan GJ, Haynes JS, Myers RK. Unilateral uveitis in a dog with uveodermatologic syndrome. J Am Vet Med Assoc. 2006. 228(4):543-8.

White SD. Newly introduced drugs in veterinary dermatology. Proceedings of the 12th North American Veterinary Conference. 1998, pág. 199- 201.

Yamaki K, Takiyama N, Itho N, Mizuki N, Seiya M, Sinsuke W, et al. Experimentally Induced Vogt-Koyanagi-Harada Disease in two akita dogs. Exp Eye Res. 2005. 80. Pág. 273-80.