

Abordaje clínico-terapéutico en un canino macho de raza Yorkshire terrier con peritonitis química por ruptura de la vesícula biliar ocasionada por un mucocele

**Trabajo de grado para optar por el título de
Medicina Veterinaria**

Angela María Gutierrez Tabares

Asesor

David Stiven García Zapata

Medico Veterinario

**Unilasallista Corporación Universitaria
Facultad de Ciencias Agropecuarias
Medicina Veterinaria
Caldas, Antioquia
2024**

Tabla de contenido

Resumen	6
Introducción	8
Objetivos.....	10
Objetivo general.....	10
Objetivos específicos.....	10
Justificación.....	11
Marco teórico.....	12
Vesícula biliar.....	12
Apariencia ecográfica de la vesícula biliar	16
Mucocele de la vesícula biliar.....	18
Planes diagnósticos.....	21
Colecistectomía.....	22
Consideraciones preoperatorias.....	23
Técnica quirúrgica.....	24
Peritonitis.....	26
Peritonitis séptica.....	27
Peritonitis química.....	28
Fisiopatología.....	29
Presentación del caso clínico.....	30
Descripción de caso clínico.....	30
Detalles del examen clínico.....	30
Lista de problemas.....	31
Lista maestra.....	31
Diagnósticos diferenciales.....	31
Plan diagnostico.....	32
Plan terapéutico inicial	32
Seguimiento de la evolución clínica	34

Discusión.....	50
Conclusiones.....	52
Bibliografías.....	53

Lista de tablas

Tabla 1.informe de resultado de hemograma.....	36
Tabla 2.informe de resultado de leucograma	36
Tabla 3.informe sobre hallazgo de frotis sanguíneo.....	37
Tabla 4.informe de resultado de química sanguínea	37
Tabla 5.resultados de bioquímica sanguínea.....	37
Tabla 6.resultado de proteína c reactiva	42
Tabla 7.resultado de perfil hepático	43
Tabla 8.lipasa pancreática especifica.....	44
Tabla 9.resultado coprograma	46
Tabla 10.hemograma y leucograma.....	48
Tabla 11.resultado de secrecion de vesicula biliar.....	50
Tabla 12.resultado urocultivo	50
Tabla 13.resultado histopatológico.....	51

Lista de ilustraciones

Ilustración 1. Esquema de sistema hepatobiliar	16
Ilustración 2.Vesicula biliar en condiciones normales	18
Ilustración 3.Ecografia de mucocele de la vesícula biliar	20
Ilustración 4.Distencion de la vesícula biliar por mucocele	21
Ilustración 5.Técnica quirúrgica.....	24
Ilustración 6.Conducto cístico	25
Ilustración 7.Vesicula biliar con contenido mucoide	26
Ilustración 8.Vejiga.....	39
Ilustración 9. Riñón izquierdo y derecho	40
Ilustración 10.Glandula adrenal izquierda	41
Ilustración 11.Vesícula biliar.....	41
Ilustración 12.Posible ruptura de la vesícula biliar	42

Resumen

El mucocele de la vesícula biliar se caracteriza por la acumulación de moco, el cual distiende el órgano. En humanos esta patología es rara y ha sido descrita con poca frecuencia en medicina veterinaria.

La etiología y patogenia de mucocele en vesícula biliar es incierta. Algunos autores reportan que se da por el resultado de una inflamación crónica o infecciones bacterianas que faciliten la formación de moco, otros autores mencionan que el mucocele de la vesícula biliar se forma de manera secundaria cuando hay una obstrucción estructural o funcional del conducto cístico, lo cual produce estasis biliar. Y si la obstrucción es crónica, la vesícula biliar comienza a distenderse y la mucosa absorbe la bilis que es sustituida por síntesis de moco y también han reportado que el mucocele puede ser secundario a una hiperplasia quística, lo que aumenta la secreción de mucina y la resorción de líquido.

La ultrasonografía es la técnica ideal para la evaluación de vesícula biliar. El mucocele de la vesícula biliar tiene características ultrasonográficas distintivas que se distinguen por bilis inmóvil, ecogénica y con patrón finamente estriado o estrellado al interior de la vesícula biliar.

La colecistectomía es un tratamiento efectivo debido a que se han encontrado óptimos resultados. El pronóstico para los perros con este padecimiento a los cuales se les ha realizado la colecistectomía y sobrevivieron a el procedimiento quirúrgico es favorable. Cuando la distensión de la vesícula biliar es severa puede generar ruptura de sus paredes y liberar la bilis en el espacio peritoneal y generar peritonitis.

La peritonitis es una patología grave que según su etiología se clasifica en primaria y secundaria. La secundaria a su vez puede ser de origen séptico o aséptico. La peritonitis química es aséptica, y se produce principalmente por la acción irritante de fluidos estériles sobre el peritoneo, como bilis, orina, jugo gástrico y enzimas pancreáticas. El jugo gástrico y las enzimas pancreáticas son marcadamente más irritantes sobre el peritoneo que la bilis y la orina.

El presente trabajo de grado describe el caso clínico de un canino de raza Yorkshire Terrier de 9 años de edad el cual ingreso a la clínica veterinaria San Lucas por presencia de vómitos y heces blandas.

Con el plan diagnóstico realizado como hemogramas, coprológicos, perfil hepático, ecografía e intervención quirúrgica en el que se hizo análisis de líquido e histopatológico de la vesícula biliar fue compatible con peritonitis química por liberación de bilis al peritoneo causado por ruptura de la vesícula biliar generado por mucocele

Palabras clave: Peritonitis Química, Mucocele, Ruptura De Vesícula Biliar

Introducción

Una función importante del hígado es la secreción de bilis. Esta es producida por los hepatocitos y células epiteliales de los conductos biliares. La vesícula biliar almacena, concentra y excreta activamente la bilis en el duodeno durante la digestión (Guyton & Hall, 2001)

La disminución del flujo de bilis y de la movilidad de la vesícula y la alteración de la absorción de agua desde la luz de la vesícula son factores que predisponen al barro biliar. El barro biliar puede ser un factor que precipite el desarrollo de mucocelos biliares caninos. Sin embargo, es más probable que se trate de una pequeña parte de un proceso patológico complejo que involucra la inflamación de la pared de la vesícula y cambios en el revestimiento de la vesícula que modifican la consistencia de sus secreciones.

Un mucocelo de la vesícula biliar es la distensión de la vesícula por una acumulación inadecuada de moco. La hipersecreción de moco causa una acumulación de bilis gelatinosa espesa en la vesícula. El aumento de la viscosidad durante un período de semanas o meses hace que el material gelatinoso espeso acabe ocupando toda la luz de la vesícula y, en algunos casos, también esté presente en los conductos. La causa que provoca esa hipersecreción mucosa es probablemente multifactorial y puede estar relacionada con algunas enfermedades, como:

- La enfermedad de Cushing (hiperadrenocorticismos)
- El hipotiroidismo
- La enfermedad inflamatoria intestinal

Algunas predisposiciones genéticas pueden tener relevancia, porque hace poco se demostró que la raza de los pastores de las islas Shetland tiene predisposiciones genéticas pueden tener relevancia a las enfermedades de la vesícula biliar.

El presente trabajo de grado describe el caso de Coby un canino macho de raza Yorkshire terrier de 9 años de edad el cual fue diagnosticado con peritonitis química por ruptura de la vesícula biliar, llega a la clínica veterinaria San Lucas por presentar vómitos constantes, heces blandas de color negro y disminución en el consumo de alimento, dentro de los exámenes paraclínicos realizados se encuentra hemogramas sanguíneos con cuadros presuntivos de inflamación crónica y en el examen ecográfico se evidencia mucocele en la vesícula biliar con inflamación crónica del tejido peritoneal lo que nos lleva a diagnosticar la ruptura de la vesícula biliar. Finalmente se realiza intervención quirúrgica con laparotomía exploratoria y colecistectomía y continúa con tratamiento intrahospitalario el cual presento una mejoría satisfactoria.

Objetivos

Objetivo General

Describir el manejo clínico y terapéutico de un caso clínico de un canino con peritonitis química por ruptura de la vesícula biliar ocasionada por un mucocele

Objetivos Específicos

-Reconocer el abordaje clínico realizado en un Yorkshire Terrier con diagnóstico de ruptura de la vesícula biliar

-Identificar las características de la enfermedad como la fisiopatología, diagnóstico, etiología y tratamiento

-Evaluar la evolución clínica de un paciente con ruptura de vesícula biliar

-Reconocer la diferencia entre peritonitis química y peritonitis séptica

Justificación

La ruptura de la vesícula biliar es un episodio poco común en medicina veterinaria que puede poner en peligro la vida de cualquier animal si no se realiza un tratamiento a tiempo y adecuado, por eso es de suma importancia analizar los pocos casos que se presentan para conocer sus diferentes maneras de presentarse y cuáles son las medidas terapéuticas a tener en cuenta para sacar adelante un paciente con esta enfermedad.

En la descripción del caso clínico explicamos las medidas diagnósticas y terapéuticas que realizamos para tratar a un paciente con peritonitis química por ruptura de la vesícula biliar lo cual se puede tomar en cuenta para el manejo de casos clínicos similares en un futuro ya que fue un paciente que tuvo una mejoría satisfactoria al manejo intrahospitalario realizado.

Marco teórico

Vesícula Biliar

Una función importante del hígado es la secreción de bilis. Esta es producida por los hepatocitos y células epiteliales de los conductos biliares. La vesícula biliar almacena, concentra y excreta activamente la bilis en el duodeno durante la digestión (Guyton & Hall, 2001). La vesícula biliar es un órgano hueco con forma de pera ubicada en la fosa formada entre los lóbulos caudado y medial derecho del hígado. Se pueden dividir en fondo, cuerpo y cuello (Ettinger & Feldman, 2005). Si pared esta formada por una capa mucosa extensamente plegada, una submucosa, una capa de músculo liso y una serosa (Young & Heath, 2000). En un perro de mediano tamaño puede contener en promedio 15 ml de bilis (Ettinger & Feldman, 2005).

En los caninos, poco después de ingerir un alimento, la vesícula biliar inicia su vaciamiento, el cual ocurre gracias a las contracciones intermitentes del músculo liso de su pared y la relajación del esfínter de Oddi. Durante las fases cefálica y gástrica de la digestión, la relajación y contracción del esfínter de Oddi se llevan a cabo por fibras colinérgicas del nervio vago y por la gastrina liberada en el estómago. Durante la fase intestinal de la digestión se da un vaciamiento más rápido estimulado por la colecistoquinina (CCK) (Berne & Levy, 2001). Esta hormona es secretada por células de la mucosa duodenal, principalmente cuando hay entrada de ácidos grasos y aminoácidos al duodeno (Ganong, 2000). Un correcto vaciamiento de la vesícula biliar es importante tanto por las funciones que cumple la bilis en la digestión, como por la salud del mismo sistema biliar. Además hay evidencia de que la vesícula biliar juega un

papel importante en la regulación fisiológica de la motilidad del tracto gastrointestinal superior (Jonderko et al. 1994).

Se sabe que una disfunción en la motilidad de la vesícula biliar, que facilitara la colestasis, puede conllevar a la formación de cálculos pigmentarios o de colesterol (Patankar et al., 1995; Acalovschi et al., 1997; Muramatsu et al., 1999; Portincasa et al., 2002; Inoue et al., 2003), colecistitis aguda o crónica, e incluso neoplasias (Agarwal et al., 2000)

Entre otras enfermedades. Por otra parte, el vaciamiento biliar puede verse alterado en condiciones como la obstrucción por cálculo biliares, neoplasias, pancreatitis, granulomas, abscesos, o linfadenopatía de estructuras adyacentes (Nyland & Mattoon, 2002), la disfunción del esfínter de Oddi (Inoue et al., 2003), colecistitis o en la cirrosis hepática (Acalovschi et al., 1997). En Costa Rica los veterinarios limitan la evaluación de un paciente con enfermedad del sistema biliar al examen físico, la realización de exámenes de sangre y en el mejor de los casos, a la observación ecográfica del hígado y la vesícula biliar, donde una vesícula de gran tamaño, donde se presume el diagnóstico de una obstrucción biliar, donde se presume el diagnóstico de una obstrucción biliar al encontrar hallazgos como una vesícula de gran tamaño, conductos tortuosos en la zona hepática y/o la presencia de cálculos biliares (Nyland & Mattoon, 2002). Estos hallazgos no son completamente confiables, debido que es posible encontrar una vesícula biliar aparentemente aumentada en un animal anoréxico o en ayuno (Nyland & Mattoon 2002); la dilatación de ductos biliares puede persistir indefinidamente luego de que un animal se ha recuperado de un episodio de obstrucción (Finn et al., 1991) y la presencia de cálculos en la vesícula

biliar no son necesariamente indicativos de obstrucción (Nyland & Park, 1983). En otros países se han realizado estudios en los que se ha evaluado la motilidad de la vesícula biliar, en estos se ha estimulado el vaciamiento colecístico y calculado el volumen de la vesícula biliar (Everson et al., 1980; Masclee et al., 1989; Wedmann et al., 1991; Jonderko et al., 1992) Esto se ha hecho con la ayuda de herramientas como la radiología (antiguamente), la ecografía de 2 y 3 dimensiones o la cistografía (Kishk et al., 1987) Tanto en humanos como animales, se ha demostrado que en este tipo de estudios el uso de la ecografía de dos dimensiones es un método confiable, que puede sustituir la cistografía debido a su precisión, simplicidad y fácil uso (Everson et al., 1980; Masclee et al., 1989; Jonderko et al., 1992; Sterczer et al., 1996; Schiedermaier et al., 1997; Nyland & Mattoon, 2002; Romański et al., 2002; Cay et al., 2006).

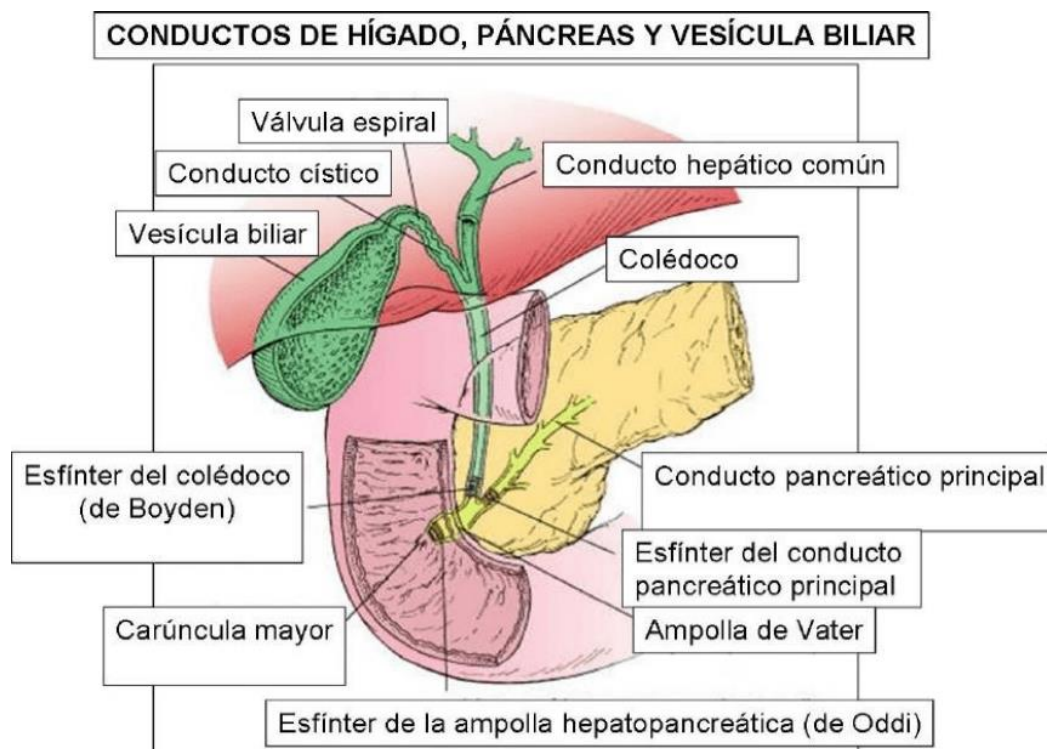
Debido a la similitud anatómica del tracto biliar canino con el de los humanos, se han hecho varios experimentos sobre la modulación farmacológica de la vesícula biliar y se ha utilizado al perro como modelo experimental (Jonderko et al., 1992).

La administración intravenosa de colagogos, especialmente la CCK, se ha empleado en varias investigaciones en las que se evaluó la motilidad de la vesícula biliar humana y en algunos estudios fisiológicos en perros (Masclee et al., 1989; Finn et al., 1991; Sterczer et al., 1996; Sterczer et al., 2000; Kiedrowski et al., 2001). Por otra parte, la administración oral de un alimento de alto contenido energético se ha utilizado, sobre todo en estudios con humanos (Everson et al., 1980; Acalovschi et al., 1997; Agarwal et al., 2000; Inoue et al., 2003; Guliter et al., 2005; Cay et al., 2006) y sólo algunos pocos estudios en perros, enfocados en la fisiología de la vesícula biliar (Jonderko et al., 1994; Romański y Slawuta, 2003). A

pesar de que algunos autores afirman que la administración de un colagogo, como la CCK sintética, provoca una estimulación más rápida y efectiva del vaciamiento de la vesícula biliar (Finn et al., 1991), se sabe que la ingestión de un alimento alto en grasa y proteínas tiene la propiedad de estimular la secreción de CCK endógena y provocar un aumento sostenido en sus niveles sanguíneos (Hopman et al., 1985; Yamamura et al., 1988; Schiedermaier et al., 1997).

Ilustración 1

Sistema Hepatobiliar



Fuente: (DT, s.f.)

Apariencia Ecográfica Normal de la Vesícula Biliar y el Conducto Biliar

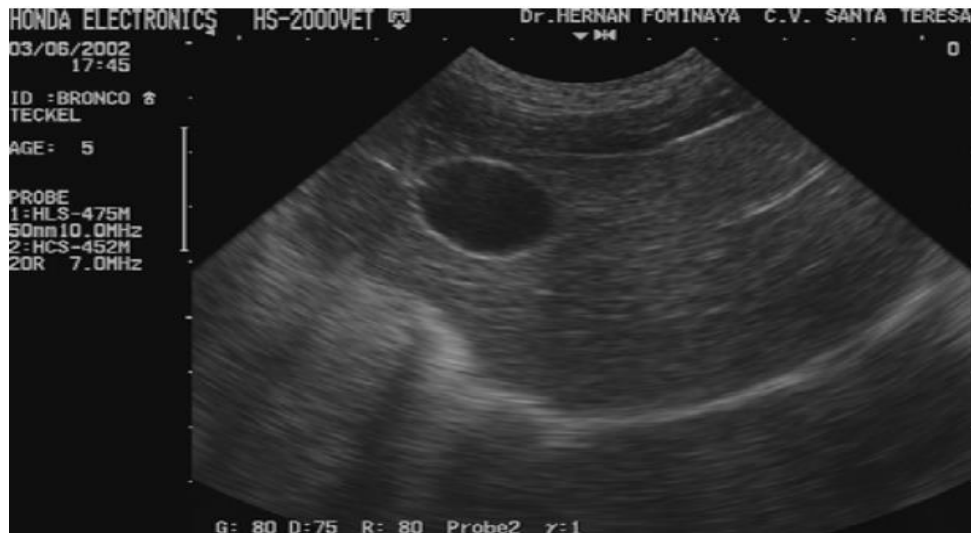
La vesícula biliar es una estructura redonda/ ovoide, ubicada ventralmente y a la derecha de la línea media. Una vesícula biliar duplicada o septada se ve ocasionalmente como una variación normal en los gatos y es causada por una anomalía en el desarrollo embrionario. El grosor normal de la pared de la vesícula biliar en los gatos es inferior a 1mm, con un grosor ligeramente mayor (1-2 mm) en los perros normales (Hittmair, Vielgrader, & Loupal, 2001). El volumen de la vesícula biliar

se puede medir utilizando la fórmula elipsoide (largo x por ancho x alto x 0,52). (Center, 2009). El volumen normal de la vesícula biliar en perros es menor o igual a 1ml/kg de peso corporal. En los gatos, el volumen normal aproximado de la vesícula biliar es de 2.4 ml (sin asociación entre el peso corporal y el volumen). (Ramstedt, y otros, 2008)

La vesícula biliar normalmente está llena de bilis anecoica (ilustración 2), pero con frecuencia contiene lodo (sedimento móvil, dependiente, ecogénico, no sombreador). La importancia del lodo biliar es incierta y está presente dentro de la luz en perros normales. Sin embargo, un informe más reciente indica que la presencia de lodo puede indicar dismotilidad de la vesícula biliar y colestasis (Tsukagoshi, et al., 2012).

Ilustración 2.

Vesícula Biliar En Condiciones Normales



Fuente: (I.morales, 2005)

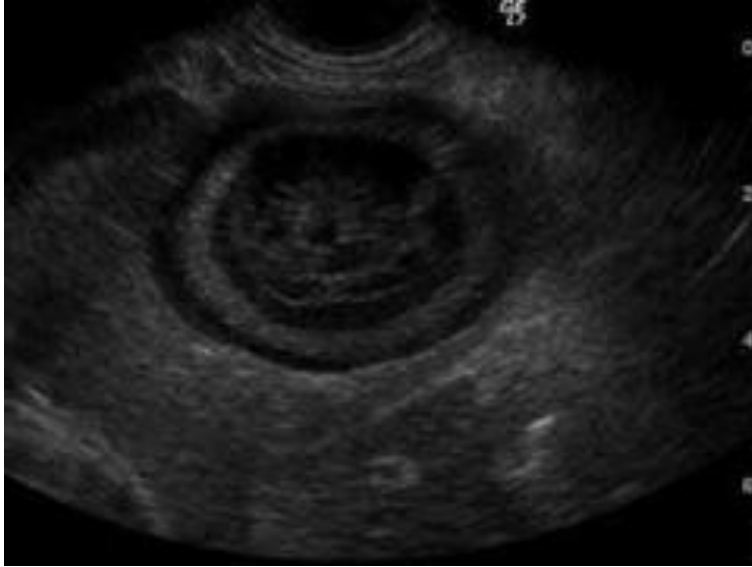Nota: Podemos observar un refuerzo posterior y sombra lateral relacionados con la vesícula biliar, los conductos biliares intrahepáticos en condiciones normales no se ven.

Mucocele de la Vesícula Biliar

El mucocele biliar es una acumulación anormal de bilis espesa y moco en el interior de la vesícula biliar que frecuentemente produce la distensión de esta (ilustración 4). Esta patología se presenta con mayor frecuencia en perros adultos de talla media, como el Cocker Spaniel & el Sheltland Sheepdog, no habiéndose descrito predisposición por sexo. Se desconoce la causa de la formación de mucocele biliar en el perro, pero probablemente su etiología sea multifactorial. Se ha asociado con enfermedades endocrinas como hipotiroidismo y Cushing. Los síntomas clínicos de esta patología varían desde episodios de vómitos, anorexia, letargia, dolor abdominal e

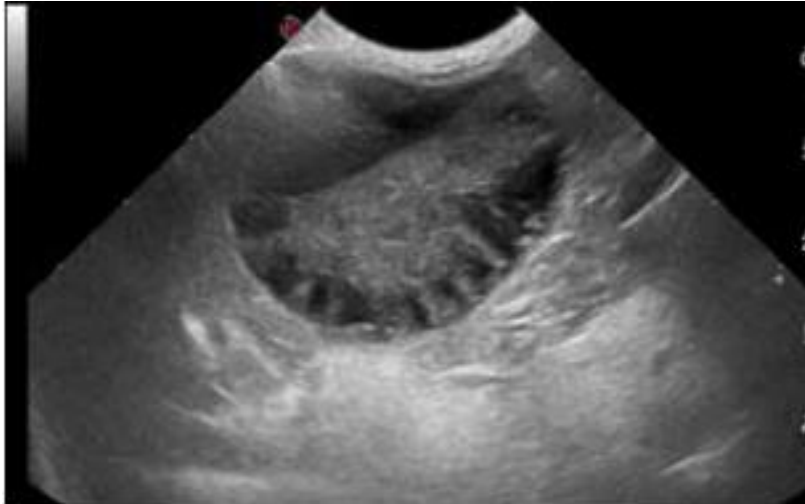
ictericia, hasta llegar a shock y muerte del animal cuando se produce una peritonitis por rotura de la vesícula biliar como consecuencia del mucocele. Sin embargo, en otras ocasiones, puede observarse como un hallazgo incidental en el examen ecográfico no manifestando ninguna sintomatología hepatobiliar. El principal hallazgo ecográfico que se observa en el mucocele biliar es la presencia de contenido inmóvil en el interior de la vesícula, que puede estar distendida y con la pared engrosada. Según las características ecográficas del contenido del mucocele se ha clasificado en patrón de bilis ecogénica, patrón estrellado y modelo kiwi completo (ilustración 3). El diagnóstico de mucocele biliar se realiza en base al aspecto ecográfico descrito previamente.

Se puede estimar la gravedad del mucocele no solo valorando en el examen ecográfico al aspecto del contenido biliar, si no, además, examinando la integridad y el grosor de la pared, la ecogenicidad del tejido hepático circundante, la del peritoneo y la presencia o ausencia de líquido libre abdominal. (Reyes, 2016)

Ilustración 3.*Ecografía Mucocele De La Vesícula Biliar*

Fuente: (Bouma., s.f.)

Nota: Ecografía abdominal de un perro con mucocele de la vesícula biliar que muestra el típico patrón estrellado en forma de kiwi (o fresa, en este caso). Por cortesía de la Dra. Jennifer Bouma.

Ilustración 4.*Distensión De La Vesícula Biliar Por Mucocele*

Fuente: (Reyes, 2016)

Nota: Imagen ecográfica de la vesícula biliar en corte transversal. Modelo de mucocele biliar de Tipo III: la vesícula biliar se observa distendida con contenido ecogénico inmóvil en su interior adherido a la pared y material ecogénico en el centro que emite prolongaciones hiperecogénicas hacia la periferica presentando una forma de estrella.

Planes diagnósticos

Las pruebas sanguíneas de laboratorio más utilizadas en la actualidad para el diagnóstico de hepatopatías en el perro son: las enzimas plasmáticas, los niveles de bilirrubina, proteínas y nitrógeno ureico sanguíneo. Gutiérrez, (2011). Las enzimas más importantes para la evaluación del funcionamiento hepático en el perro son la fosfatasa alcalina (FA), la gamma glutamyl transpeptidasa (GGT), La alanino amino tranferasa

(ALT) y la aspartato amino transferasa (AST),), Lorenz & Cornelius, (1987) . Las transaminasas séricas ALT Y AST, son indicadores sensitivos de daño hepatocelular, altos niveles dentro de los hepatocitos y niveles en ascenso en plasma disminuyen la integridad de la membrana de los hepatocitos durante la lesión hepatocelular. La FA se localiza en las membranas sinusoidal hepática y canalículos biliares, su síntesis se incrementa en enfermedad colestásica. . Hayat, (2005). Ultrasonografía de vesícula, la vesícula biliar se observa como un óvalo anecogénico ubicado a la derecha de la línea media y con refuerzo acústico posterior, ubicándose entre el lóbulo cuadrado y el lóbulo lateral derecho. Se le divide en un fondo, cuerpo y cuello. Penninck & Marc, (2008).

La ultrasonografía por ser una técnica no invasiva, de elevado rendimiento diagnóstico y de gran acuciosidad, se ha revelado como una excelente alternativa para la prospección clínica de perros con hepatopatías, como una herramienta de alta eficiencia en el control de la evolución post tratamiento Gregory (2009).

La laparoscopia exploratoria es una cirugía para buscar la causa del algún dolor, crecimientos anormales, sangrado o enfermedades del abdomen, se busca explorar el hígado para evaluar la vesícula biliar . Gregory (2009).

Colecistectomía

La colecistectomía es el procedimiento de extracción de la vesícula biliar y de sus adherencias. Suele ser un procedimiento sencillo, sin complicaciones de mucha atención (Parkanzky, et al., 2019). Sin embargo, cuando además hay presencia de una peritonitis biliar, se tiene que acompañar con una limpieza de la cavidad abdominal para reducir o eliminar en su totalidad o en su mayoría los agentes tóxicos

Consideraciones Preoperatorias Previamente a la Cirugía Biliar Deberemos

- Corregir las deficiencias hídricas, electrolíticas y de ácido-base preoperatoriamente.

- Comprobar los niveles sanguíneos de glucosa y albúmina

- Determinar deficiencias de vitamina K e iniciar el tratamiento. En la mayoría de los casos los tiempos de coagulación se normalizan en 3 horas

- Deben administrarse antibióticos intravenosos perioperatorios, los cuales alcanzan elevador en bilis: por ejemplo, las cefalosporinas

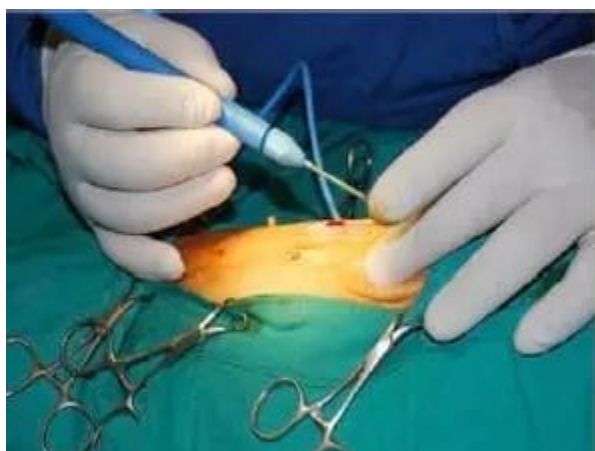- Puede ser necesario administrar plasma o sangre entera, antes, durante o después de la cirugía

Técnica con Cirugía Abierta

1. Se realiza el abordaje estándar mediante una incisión en la línea media abdominal ventral (Ilustración 5).

Ilustración 5

Técnica Quirúrgica



Fuente: (MV, y otros, *Caso Clínico: Mucocele de vesícula biliar en un perro.*, 2015)

2. El hígado es retraído hacia caudal y ventral con compresas húmedas y tibias ubicadas entre este órgano y el diafragma, la colecistectomía se realiza comenzando la disección en la inserción peritoneal entre el fondo de la vesícula biliar y la fosa hepática, dirigiendo su avance hacia el conducto cístico o por la identificación del conducto cístico y la arteria cística, dirigiendo la disección hacia el fondo vesicular

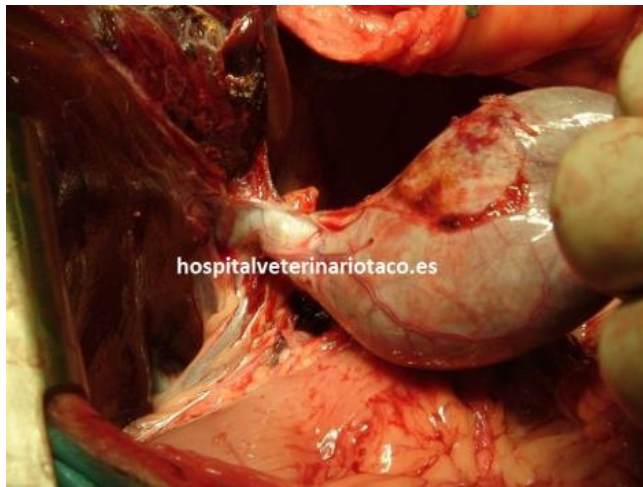
3. Cuando la pared de la vesícula biliar no está fiable necrótica, se utiliza una pinza atraumática (badcock), o puntos de sutura con material monofilamento 3-0 para poder realizar o la tracción durante la disección, la separación de la pared vesical de la fosa hepática se realiza mediante una disección con tijeras roma metzenbaum o con

cotonos de algodón estériles humedecidos con suero NaCl 0.9% tibio; de esta manera, la hemorragia de la superficie hepática es mínima

4. Con la vesícula biliar completamente libre, el conducto cístico es pinzado y ligado con ligadura siempre y material absorbible 3-0 al igual que la arteria cística. (ilustración 6).

Ilustración 6

Conducto Cístico

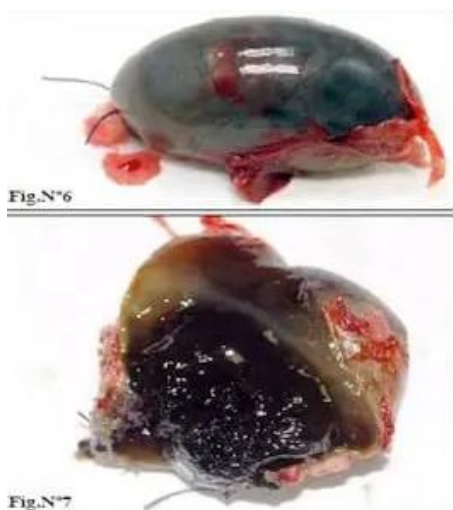

Fuente: (MV, y otros, *Caso Clínico: Mucocele de vesícula biliar en un perro.*, 2015)

5. Se realiza lavado abdominal con suero fisiológico tibio y se realiza el cierre de la pared abdominal con un protocolo estándar, la vesícula biliar extraída se envía a estudio histopatológico (ilustración 7).

Ilustración 7

Vesícula Biliar Con Contenido Mucoide



Fuente: (MV, y otros, *Caso Clínico: Mucocele de vesícula biliar en un perro.*, 2015)

Peritonitis

El peritoneo es una membrana serosa compuesta de células mesoteliales, consta del peritoneo parietal que recubre la cavidad abdominal y el peritoneo visceral que recubre las vísceras abdominales. El peritoneo tiene una gran superficie (entre 50-100% de la superficie corporal), la cavidad abdominal está cerrada totalmente en el macho, pero abierta en la hembra por el aparato reproductor, el peritoneo produce una pequeña cantidad de líquido que se encuentra en la cavidad abdominal.

La peritonitis en pequeños animales es una inflamación del peritoneo. Esta afección puede ser causada por una variedad de factores, como infecciones bacterianas, traumatismos abdominales, perforaciones intestinales, enfermedades inflamatorias intestinales, neoplasias abdominales, entre otros

La peritonitis puede ser clasificada en dos tipos principales: la peritonitis séptica, que es causada por una infección bacteriana en la cavidad abdominal, y la peritonitis estéril, que ocurre sin evidencia de infección bacteriana, pero puede deberse a otras causas como traumatismo o enfermedades inflamatorias, se manifiesta clínicamente con síntomas como dolor abdominal, distensión abdominal, vómitos, falta de apetito, letargo, fiebre, entre otros. (Álvarez, Luis Eusebio & Op cit, p. 624)

Peritonitis Séptica

Esta etiología se puede presentar tanto por agentes bacterianos como virales, en el caso de peritonitis virales el adenovirus canino tiende a desarrollar una peritonitis focal y el parvovirus una peritonitis intestinal focal en la cual se presentan signos del órgano primario afectado, sin embargo, la mayoría de peritonitis caninas son de difusión generalizada y están más asociadas a bacterias anaerobias y perforación de órganos gastrointestinales o urinarios o ruptura de abscesos de órganos abdominales(BICHARD, Stephen ,Op cit, p. 1059-1065). Los agentes bacterianos más comunes en peritonitis infecciosas en caninos son: : *E coli*, *Clostridium spp*, *Streptococos faecalis*, *Enterococos*, *actinomices* y *nocardia spp* son los más comunes en peritonitis causadas por injurias abdominales, protozoos como la *Neospora canis* puede ser agente causal del peritonitis, aunque no es muy común.

La peritonitis séptica puede ser también causada iatrogénicamente por una mal técnica de asepsia en procedimientos como citocintesis o diálisis peritoneal (Ibid).

Peritonitis química

Se presenta en pancreatitis, por la ruptura de la vesícula biliar o el colédoco y la liberación de enzimas pancreáticas que degradan la grasa produciendo esteatosis purulenta necrotizante y esta conlleva a la peritonitis (MORGAN, Rose, Op cit, p. 1400). Se habla también de peritonitis química cuando esta es causada por la irritación cuando es usado un medio de contraste como bario o se presenta una ruptura intestinal, algunos medicamentos pueden ser precursores de esta patología como el uso de antiinflamatorios no esteroideos por un tiempo prolongado o en altas dosis sin protección gástrica y por último cuando esta se presenta uro peritoneo (Álvarez, Luis Eusebio, Op cit, p. 624)

Fisiopatología

La ruptura de la vesícula biliar en perros conduce a la liberación de bilis en la cavidad abdominal, lo que provoca una reacción inflamatoria intensa en el peritoneo. La bilis es un irritante químico que puede causar daño a los tejidos abdominales. La inflamación resultante conduce a la formación de exudado fibrinoso, edema, y aumento de la permeabilidad vascular. Además, la bilis en la cavidad abdominal puede provocar una respuesta inflamatoria sistemática y desencadenar la liberación de mediadores inflamatorios como las citoquinas proinflamatorias, que contribuyen al daño tisular y a la disfunción de múltiples órganos (Stephanie D Szabo 1, s.f.)

El diagnóstico de la peritonitis química en perros se basa en una combinación de hallazgos clínicos, resultados de análisis de laboratorio y hallazgos de imagen. Esto puede incluir:

- Evaluación clínica detallada.
- Análisis de sangre para evaluar el recuento sanguíneo completo, niveles de electrolitos, y la función hepática.
- Análisis de líquido peritoneal obtenido mediante centesis abdominal para evaluar la presencia de bilis, leucocitos y otros marcadores inflamatorios.
- Imágenes abdominales con ecografía para evaluar la extensión del daño y buscar posibles causas adyacentes.

Caso Clínico

Descripción del Caso

El día 21 de febrero ingresa un canino macho, con nombre Coby, de raza yorkshire terrier con 10 años de edad con 2.2 kg de peso, condición corporal 4/9, no esterilizado, con vacunas vigente y Desparasitación interna y externa actualizada. El motivo de consulta fue que hace dos días antes del día de la consulta presentó 6 episodios de vómito, y la tutora reporto que desde hace 3 días había estado defecando blando de color negro y también Redujo el consumo de alimento, también reportaron que Convive con otra mascota, la cual no presenta signos de enfermedad digestiva.

Detalles del Examen Clínico

Paciente se encontró atento al medio. Mucosas rosadas y secas, tiempo de llenado capilar 2 seg, nódulos linfáticos y poplíteos reactivos, sin alteraciones en la auscultación cardiorrespiratoria, pulso fuerte y concordante. Temperatura 38.5°C. Abdomen tenso y con marcado dolor generalizado a la palpación.

Listado de Problemas

1. Dolor abdominal marcado
2. Vómito
3. Melena
4. Hiporexia
5. linfonodos reactivos

Lista Maestra

- I. Sistema linfático (5).
- II. Sistema digestivo (1, 2,3,4).

Diagnósticos Diferenciales

1. Gastroenteritis bacteriana/parasitaria
2. Indiscreción alimentaria
3. Pancreatitis.

Plan Diagnóstico

- 1.Ecografía abdominal
- 2.Hemograma
- 3.química sanguíneas (creatinina, transaminasa ALT)
- 4.proteínas diferenciadas (globulinas, albumina)
- 3.Coprograma

El 21 de febrero. En el desarrollo del plan diagnóstico se procedió a la toma de muestras sanguíneas para estudio hemático (hemo leucograma), química sanguínea (ALT y creatinina) y proteínas diferenciadas (albumina y globulinas). Las muestras sanguíneas se obtuvieron de la vena cefálica del miembro anterior derecho (MAD), a través de un catéter endovenoso 24G, posterior a desinfección del área.

La ecografía abdominal y el coprograma se realizaron el 22 de febrero.

Plan Terapéutico Inicial

Se realiza una canalización de la vena cefálica del miembro anterior derecho (MAD), a través de un catéter endovenoso 24G, posterior a desinfección del área. Se aplican los siguientes medicamentos en la consulta y se instaura tratamiento hospitalario con los mismos que se mencionaran a continuación.

-hidratación con solución Hartmann vía intravenosa a una tasa de 60 mg /kg día cada 6 horas por 5 días

-Omeprazol en presentación ampolla con una concentración de 8 mg /ml a dosis de 0.8 mg/kg donde se administra vía intravenosa cada 24 horas por 5 días.

-Dipirona en presentación inyectable con una concentración de 500mg/ml a dosis de 28mg/kg donde se administra vía intravenosa cada 12 horas por 5 días.

-Cerenia en presentación inyectable con una concentración de 10 mg /kg a una dosis de 1 mg /kg donde se administra vía intravenosa cada 24 horas por 5 días.

-N-butilbromuro de hioscina presentación ampolla con una concentración de 20 mg/kg a una dosis de 0.3 mg / kg donde se administra vía intravenosa cada 12 horas por 5 días.

-Fortiflora en presentación sobres se administra vía oral cada 24 horas.

-Metronidazol en presentación ampolla con una concentración de 5 mg/ml a una dosis de 20 mg/kg donde se administra vía intravenosa cada 12 horas por 10 días.

-Alimentación con alimento húmedo Proplan de 1 /4 de lata.

Seguimientos de la evolución clínica

El día 22 de febrero el paciente en el área de hospitalización se reporta que durante el turno estuvo responsivo a estímulos, hipo dinámico, consume alimento gastrointestinal en la noche, orina con normalidad, presenta un episodio de diarrea con sangre 7/7 al inicio de turno.

Paciente presenta mucosas rosadas húmedas, pliegue cutáneo de 2 segundos, auscultación cardiopulmonar sin aparentes anormalidades, presenta prensa leve a moderada en epi-mesogastrio, al inicio del turno paciente presenta hipotermia 36,8 grados, más tarde se regula a 38 grados.

Se le agrega a su plan diagnostico la toma de muestra para proteína c reactiva y perfil hepatico, Se le añaden los siguientes medicamentos a su tratamiento intrahospitalario y se deja en ayuno desde las 2 am hasta las 10 am para su ecografía abdominal:

-Ampicilina sulbactam en presentación ampolla a una concentración de 300 mg/ml a una dosis de 22 mg/kg donde se administra vía intravenosa cada 8 horas por 7 días

-Dexametasona en presentación ampolla con una concentración de 4 mg/ml a una dosis de 0,3 mg/kg donde se administra vía venosa cada 24 horas por 5 días.

Se recibieron los reportes de resultados del hemograma (Tabla 1), leucograma (Tabla 2), frotis sanguíneo (Tabla 3), química sanguínea (Tabla 4) y bioquímica sanguínea (Tabla 5), donde se evidenció:

En el hemograma, el recuento de eritrocitos, hemoglobina, hematocrito, VCM, HCM, CHCM y reticulocitos se encuentran en valores medios dentro de los rangos ideales, siendo un resultado considerado favorable para el paciente. En las características morfológicas de la línea roja se evidencian alteraciones en el tamaño, forma y coloración indicando glóbulos con características dentro de los rangos óptimos y con las características de normalidad para la especie.

En el leucograma, el recuento leucocitosis es leve, neutrofilia leve a moderada; lo que difiere que este aumento se puede asociar a cuadros de estrés, liberación de corticoide en casos de estrés crónico, hemorragias, hemolisis o toxicidad y presencia de bandas que con la relación que existe con los neutrófilos nos puede indicar una desviación a la izquierda regenerativa

En la química sanguínea el Alt está dentro de los rangos normales indicando que no hay posible enfermedad hepática o intoxicación. La creatinina está dentro de los rangos normales indicando estabilidad en los procesos fisiológicos renales, representando una correcta perfusión renal.

En el informe de recuento de plaquetas, tienden a estar hacia la los límites inferiores lo cual puede ser asociado a alteración mieloproliferativa, anemia inmunomediada, coagulopatías, vasculitis, daños endoteliales, infecciones, entre otras.

En el informe de los hallazgos del frotis sanguíneo leucocitosis leve, neutrofilia leve a moderada, se reportó una cruz de neutrófilos hipersegmentados pero aún no es

un resultado significativo y linfocitos activos que nos pueden indicar que el animal está iniciando una respuesta inmune activa además nos indica que la morfología plaquetaria se encuentra dentro de las características normales e ideales.

Finalmente, después de analizados los exámenes de laboratorios se le informó y se le socializó al propietario los resultados de los exámenes.

Tabla 1.

Informe De Resultado De Hemograma

Exámen	Resultado	Unidades	Vr. Ref	Vr. Abst	Unidades	Vr. Ref.
Muestra:	Sangre total con E.D.T.A.					
Glóbulos blancos	34,1	$\times 10^3/\mu\text{L}$				6.0 - 17.0
Glóbulos rojos	7,33	$\times 10^6/\mu\text{L}$				5.5 - 8.5
Hemoglobina	16,8	g/dL				12 - 18
Hematocrito	50,4	%				37 - 55
MCV	68,8	fL				60 - 77
MCH	22,9	pg				20 - 25
MCHC	33,3	g/dL				32 - 36
I.D.E	14,4	%				12. - 15
Plaquetas	259	$\times 10^3/\mu\text{L}$				200 - 500
I.D.P	13,5	%				12 - 14.1

Fuente: propia, resultados del laboratorio Vet Lab

Tabla 2.

Informe De Resultado De Leucograma

Exámen	Resultado	Unidades	Vr. Ref	Vr. Abst	Unidades	Vr. Ref.
Diferencial leucocitario						
% Neutrófilos	80	%	60 - 77	27,3	$\times 10^3/\mu\text{L}$	3,0 - 11,5
% Linfocitos	13	%	12, - 30	4,4	$\times 10^3/\mu\text{L}$	1,0 - 4,8
% Eosinófilos	2	%	2, - 10	0,7	$\times 10^3/\mu\text{L}$	0,1 - 1,25
% Monocitos	3	%	3, - 10	1,0	$\times 10^3/\mu\text{L}$	0,15 - 1,35
% Bandas	2	%	0 - 4	0,7	$\times 10^3/\mu\text{L}$	0, - 0,3
Proteínas Totales	8,2	g/dL	6,0 - 8,0			
Reticulocitos	0,1	%	0,0 - 1,2			

Fuente: propia, resultados del laboratorio Vet Lab

Tabla 3*Informe Sobre Hallazgo De Frotis Sanguíneo***Extendido de Sangre Periférica:**

Eritrocitos:	Normales
Leucocitos:	Leucocitosis y neutrofilia confirmados en el extendido
	Neutrófilos hipersegmentados:+, Se observan Bandas:+, Vacuolización espumosa en neutrófilos:+,
	Linfocitos reactivos:+
Plaquetas:	Normales

Fuente: propia, resultados del laboratorio Vet Lab

Tabla 4*Informe De Resultado De Química Sanguínea*

Exámen	Resultado	Unidades	Vr. Ref	Vr. Abst	Unidades	Vr. Ref.
Creatinina	0,53	mg/dL				0,5 - 1,5
Transaminasa ALT	77,0	U/L				21 - 102

Fuente: propia, resultados del laboratorio Vet Lab

Tabla 5.*Resultados De Bioquímica Sanguínea*

Exámen	Resultado	Unidades	Valores de referencia
Proteínas Totales	80,0	g/L	60 - 80
Albúmina	16,0	g/L	26 - 33
Globulina	64,0	g/L	20 - 40

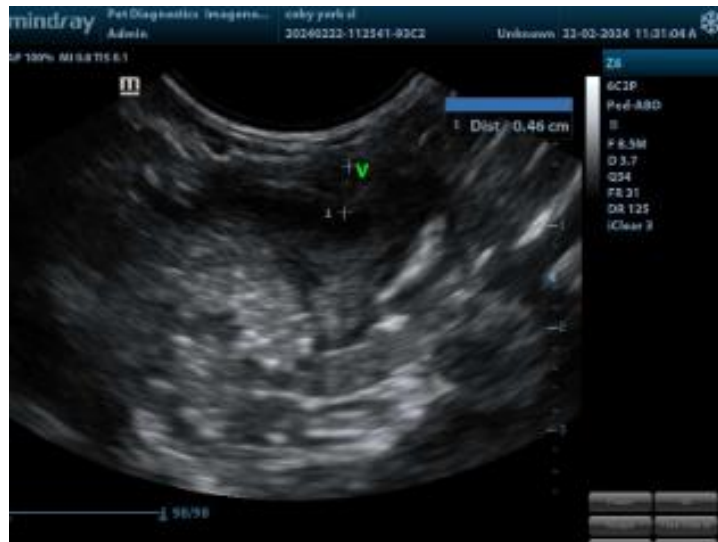Fuente: propia, resultados del laboratorio Vet Lab

Se le realizó la ecografía abdominal lo cual tuvo los siguientes resultados:

- Los hallazgos observados a nivel vesical sugieren presencia de cistitis moderada acompañada de moderada presencia de sedimento vesical (ilustración 8).
- Los hallazgos observados a nivel renal sugieren presencia de cambios inflamatorios de aspecto incipiente. (ilustración 9)
- Los hallazgos observados a nivel de la glándula adrenal izquierda sugieren disminución leve de su grosor, asociar hallazgos a endocrinopatía (ilustración 10).
- Los hallazgos observados a nivel biliar sugieren presencia de mucocele biliar severo (ilustración 11).
- Los hallazgos observados a nivel del tejido peri biliar sugieren presencia de procesos inflamatorios de aspecto marcado, considerar presencia de ruptura multiforme de la vesícula biliar (ilustración 12).

Ilustración 8

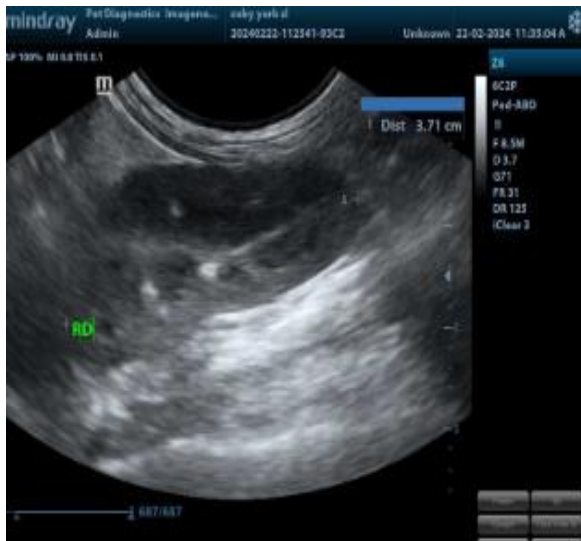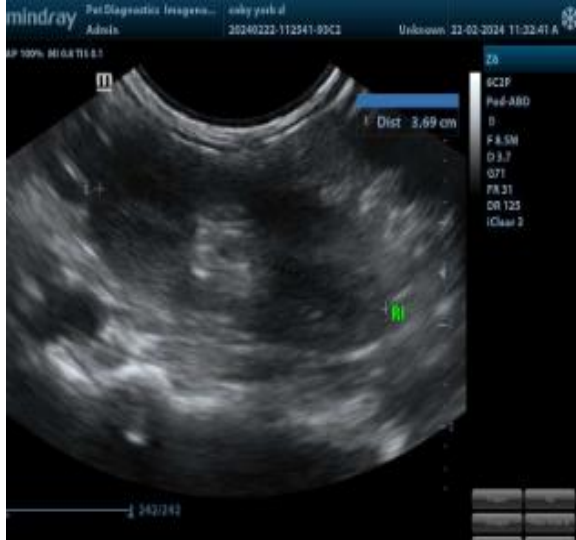vejiga



Fuente: Pet Diagnostic

Ilustración 9

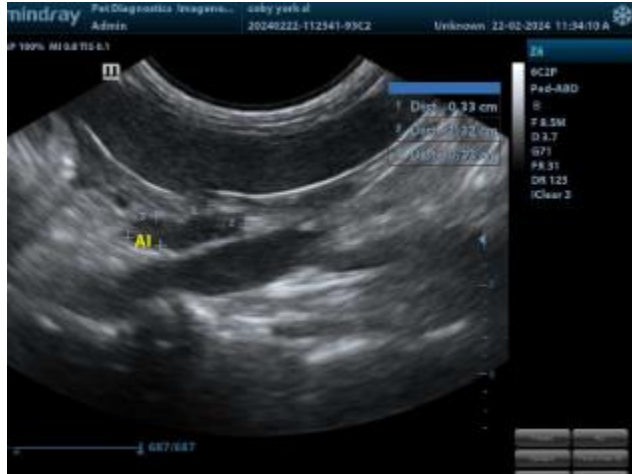Riñón Izquierdo Y Derecho



Fuente: Pet Diagnostic

Ilustración 10

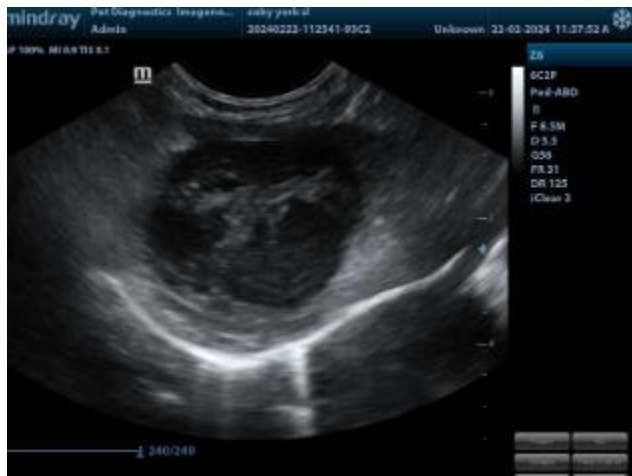Glándula Adrenal Izquierda



Fuente: Pet Diagnostic

Ilustración 11

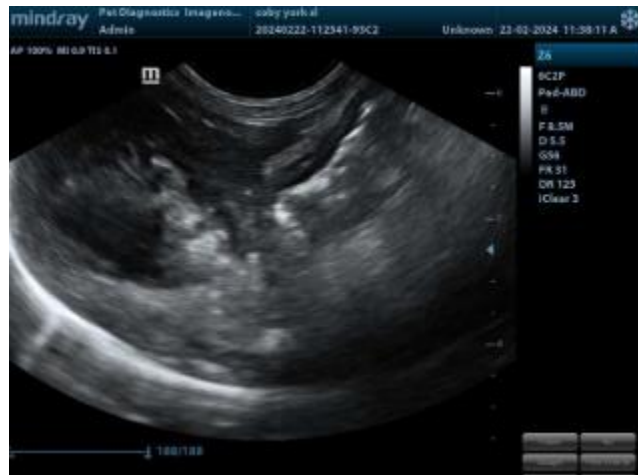Vesícula Biliar



Fuente: Pet Diagnostic

Ilustración 12

Posible Ruptura De La Vesícula Biliar



Fuente: Pet Diagnostic

En el resultado de proteína c reactiva se encontraba sobre los límites superiores pudiendo indicar inflamación sistémica (tabla 6).

Tabla 6

Resultado De Proteína C Reactiva

Proteína C Reactiva				
Resultado	160,6	mg/L	<20	Normal
			20-30	alto
			>30	muy alto

Fuente: propia, resultados del laboratorio Vet Lab

Finalmente en el resultado de perfil hepático la fosfatasa alcalina y la GGT estuviera con un aumento muy significativo, los cual nos puede indicar alguna alteración en los conductos biliares como colestasis, daño hepático, neoplasia etc (tabla 7)

Tabla 7*Resultado Perfil Hepático*

Exámen	Resultado	Unidades	Valores de referencia
Muestra	Suero Canino		
Método	Cinético		
Glicemia	116,4	mg/dL	65 - 118
Transaminasa ALT	41,0	UI/L	21 - 102
Transaminasa AST	53,4	UI/L	23 - 66
Fosfatasa Alcalina	1.071,7	UI/L	20 - 156
GGT	16,5	UI/L	1,2 - 6,4
Urea	26,4	mg/dL	24 - 60
Bun	12,3	mg/dL	10, - 28

Fuente: propia, resultados del laboratorio Vet Lab

Paciente se decide programar cirugía para Laparotomía exploratoria y colecistectomía

El día 23 de febrero el paciente paso estable durante el turno, no presenta perdidas digestivas, estaba en ayuno durante la tarde para intervención quirúrgica, orina sin alteraciones macroscópicas, no defeca.

Detalles al Examen Clínico

mucosas rosadas/húmedas, TLLC 2 segundos, retorno del pliegue cutáneo del tronco 2 segundos, reflejo tusígeno y reflejo palmo percutor negativos, auscultación cardiopulmonar sin alteraciones, a la palpación paravertebral no se evidencia dolor, a la palpación abdominal dolor moderado generalizado, temperaturas fluctuantes.

Se realiza el examen de lipasa pancreática especifica lo cual salió dentro de sus rangos normales descartando una pancreatitis

Tabla 8

Lipasa Pancreática Especifica

Lipasa Pancreática Especifica:	50,0	ug/L
--------------------------------	------	------

Fuente: propia, resultados del laboratorio Vet Lab

El 23 de febrero se le realizo la intervención quirúrgica en las horas de la noche

Se Realizó celiotomia transumbilical donde se evidenciaron adherencias a hígado, vesícula biliar y diafragma se observó contenido mucoso en la cavidad peritoneal confirmando la ruptura de los conductos biliares, se hizo lavado peritoneal profuso y se absorbió todo el contenido presente en el peritoneo para proceder a la

colecistectomía la cual se hizo con ligadura nylon 3-0, el cierre se realizó con vicryl 2-0(musculo), vicryl 3-0 (subcutáneo), nylon 4-0 (piel).

Se envía muestra de tejido para histopatología y cultivo.

El día 24 de febrero el paciente estuvo dinámico activo consume alimento con agrado, mucosa oral rosada, enfermedad periodontal grado III, halitosis, auscultación cardiopulmonar sin alteración, herida quirúrgica con bordes afrontados, temperatura 37.9 , linfonodos no reactivos, molestia leve abdominal en lugar quirúrgico, auscultación cardiopulmonar sin alteración, no se evidencian secreciones en herida, Reflejo tusígeno y palmo percutor negativos, paciente sin signos de deshidratación.

Se agregaron los siguientes medicamentos a su tratamiento intrahospitalario:

- Lyrica suspensión que tiene una concentración de 20 mg/ml se administra vía oral a una dosis de 3 mg/kg 3 veces al día por 5 días

-Acido tranexámico que tiene una concentración de 100 mg/ml se administra vía intravenosa a una dosis de 10 mg/kg dos veces al día por dos días

- Limpieza de herida postquirúrgica con ciclorac 3 veces al día

Durante el turno se realizó coprograma de control (tabla 7) donde se evidenció huevos de *uncinaria spp* en cantidad leve, quistes de *giardia spp* en cantidad escasa lo cual se programa iniciara desparasitación en 24 horas con Fenbedazol a 50 mg/kg una vez al día por 5 días.

Tabla 9

Resultado Coprograma

Aspecto:	Diarreico	
Consistencia:	Blando	
Color:	Café	
Resultado		
Flotación:	Se observan huevos de <i>Uncinaria spp</i> en cantidad leve	
Directo:	Se observan Quistes de <i>Giardia Spp</i> C/ Escasa	
	Flora Bacteriana Activa:	Aumentada
	Leucocitos:	C/ Escasa
	Eritrocitos:	C/ Escasa
	Almidones:	No se observa
	Fibras Vegetales:	C/ Escasa
	Levaduras:	C/ Media
	Grasa:	C/ Escasa
	Moco:	No se observa
Azúcares Reductores	Negativo	
Sangre Oculta	Positiva	
PH	7.0	

Fuente: propia, resultados del laboratorio Vet Lab

El día 25 de febrero durante el turno el paciente consume proplan EN seco, bebe agua, orina, defeca en una ocasión 2/7.

Atento al medio, no presenta alteraciones neurológicas aparentes, reflejo tusígeno y palmo percutor negativos, opacidad del cristalino bilateral, epífora bilateral serosa, mucosas: pigmentadas, rosadas, húmedas, y brillantes, gingivitis leve, presencia de cálculos dentales, halitosis, tiempo de llenado capilar 2 segundos, linfonodos submandibulares reactivos, se realiza palpación abdominal suave abdomen depresible, con molestia en epigastrio y mesogastrio, herida quirúrgica con bordes afrontados, sin eritema ni exudados, temperatura rectal 38.1°C, pelaje sano, no se observan ectoparásitos, no presenta molestia a la palpación paravertebral

Se le realizaron unos exámenes de rutina (tabla8) con hemograma, leucograma, bioquímica sanguínea.

Donde evidenciamos una anemia leve normocítica hipocrómica regenerativa asociada a la pérdida de sangre que tuvo en el procedimiento quirúrgico

Y también se observó que la leucocitosis y la neutrofilia que presentaba antes de procedimiento quirúrgico estaba disminuyendo lo que nos indica una mejoría, en el extendido de sangre se evidenciaron alteraciones asociadas a la inflamación postquirúrgica que estaba presentando Coby

La ALT tuvo un aumento significativo, pero se asoció a el daño muscular que tuvo en la cirugía.

Tabla 10

Hemograma Y Leucograma

Glóbulos blancos	31,40	x10 ³ /μL				6.0 - 17.0
Glóbulos rojos	4,60	x10 ⁶ /μL				5.5 - 8.5
Hemoglobina	10,5	g/dL				12 - 18
Hematocrito	31,4	%				37 - 55
MCV	68,3	fL				60 - 77
MCH	22,8	pg				20 - 25
MCHC	33,3	g/dL				32 - 36
I.D.E	13,5	%				12. - 15
Plaquetas	305	x10 ³ /μL				200 - 500
I.D.P	14,0	%				12 - 14.1
Diferencial leucocitario						
% Neutrófilos	73	%	60 - 77	22,9	x10 ³ /μL	3,0 - 11,5
% Linfocitos	16	%	12, - 30	5,0	x10 ³ /μL	1,0 - 4,8
% Eosinófilos	4	%	2, - 10	1,3	x10 ³ /μL	0,1 - 1,25
% Monocitos	5	%	3, - 10	1,6	x10 ³ /μL	0,15 - 1,35
% Bandas	2	%	0 - 4	0,6	x10 ³ /μL	0, - 0,3
Proteínas Totales	6,5	g/dL	6,0 - 8,0			
Reticulocitos	0,2	%	0,0 - 1,2			
Extendido de Sangre Periférica:						
Eritrocitos:	Crenocitos:+, Dianocitos:+, Dacriocitos:+, Hipocromía:+					
Leucocitos:	Leucocitosis y neutrofilia confirmados en el extendido					
	Se observan Bandas:+, Linfocito reactivo:+, Neutrófilos hipersegmentados:+					
Plaquetas:	Normales					
Muestra:	Suero Canino					
Método :	Cinético					
Creatinina	0,56	mg/dL				0,5 - 1,5
Transaminasa ALT	290,0	UI/L				21 - 102

Fuente: propia, resultados del laboratorio Vet Lab

Se le añade a su tratamiento hospitalario los siguientes medicamentos:

-Hierro sacarosa que tiene una concentración de 20 ml/kg se administra vía intravenosa a una dosis de 5 mg/kg cada dos días por 6 días

-Ácido fólico de 5 mg se administra media tableta vía oral cada 24 horas por 7 días

-trihepat suspensión se administra vía oral 0,6 ml 3 veces al día por 30 días.

El día 26 de febrero el paciente estuvo alerta al medio, responde a estímulos, consume alimento con agrado, paciente orina en varias ocasiones, no tiene vómitos, no tiene diarreas, paciente sin picos febriles.

Temperatura rectal en 38.1C, pulso femoral fuerte y concordante, mucosas rosadas pálidas, húmedas, tiempo de llenado capilar de 2 segundos, auscultación cardiopulmonar sin alteraciones, Reflejo tusígeno y palmo percutor negativo, no hay secreciones óculo nasales, abdomen con distensión leve, con molestia a la palpación profunda en epigastrio y mesogastrio, retorno del pliegue cutáneo es de 2 segundo, linfonodos submandibulares con aumento de tamaño. Paciente sin dolor a la palpación paravertebral. Herida quirúrgica con puntos posicionados bordes afrontados, no supurativa y no infectada.

En las horas de la tarde llegaron los resultados del urocultivo y el análisis histopatológico del tejido biliar

-no se encontró crecimiento bacteriano en el líquido presente tanto la vesícula biliar como en el tejido peritoneal y no se encontró crecimiento bacteriano en el urocultivo lo que nos indica que la paciente tenía una peritonitis química y no séptica y esto mejoro su pronóstico.

- En el análisis de tejido se diagnosticó un adenocarcinoma de la vesícula biliar.

Tabla 11

Resultado Secreción De Vesícula Biliar

MICROBIOLOGÍA	
Tipo de muestra	Secreción de vesícula biliar
Cultivo 24 Horas:	No se obtuvo crecimiento bacteriano

Fuente: propia, resultados del laboratorio Vet Lab

Tabla 12

Resultado Uro cultivo

MICROBIOLOGÍA	
Tipo de muestra	UROCULTIVO
Cultivo 24 Horas:	No se obtuvo crecimiento bacteriano.
Cultivo 48 Horas:	No se obtuvo crecimiento bacteriano.

Fuente: propia, resultados del laboratorio Vet Lab

Tabla 13

Resultado Histopatológico

RESULTADOS	
Descripción	<p>Vesícula biliar: Originándose en la mucosa e infiltrando multifocalmente y en forma leve la propia submucosa se observa una neoplasia epitelial no encapsulada o lobulada, que se asocia a una respuesta desmoplásica multifocal leve a moderada, asociada a los focos de infiltración. Esta neoplasia se organiza formando túbulos y papilas, y se compone por células con núcleos eucromáticos, redondos u ovals, con uno o dos nucleolos y con anisocariosis moderada; sus citoplasmas tienen límites indistintos y son levemente vacuolados. Se observa un conteo de siete figuras mitóticas en diez aumentos de 400X (2,37 mm²). La neoplasia descrita se asocia a hemorragia extensa y severa, fibroplasia moderada, necrosis multifocal leve e infiltración leucocitaria extensa y moderada, constituida por linfocitos, plasmocitos, macrófagos y escasos neutrófilos. En la luz se observa material mucinoso mezclado con abundantes eritrocitos, así como con fibrina y material necrótico.</p> <p>Hígado: En las áreas portales, y expandiéndose en forma leve a la zona periportal del lobulillo, se observa una infiltración extensa y leve por neutrófilos, los cuales se acompañan por escasos linfocitos y plasmocitos. Esta lesión se asocia a congestión leve y a necrosis discreta de algunos hepatocitos individuales. Los hepatocitos exhiben degeneración hidrópica difusa leve y acumulación citoplasmática de bilirrubina en cantidad baja a moderada.</p>
Diagnóstico	<p>Vesícula biliar: Adenocarcinoma de la vesícula biliar.</p>

Fuente: propia, resultados del laboratorio Vet Lab

Por su mejoría con el tratamiento intrahospitalario se decide cambiar a medicación oral y darle de alta médica con formulación e indicaciones médicas y con revisión en 72 horas

Se remitió con:

- Gastroenterología
- Oncología

Para continuar con su recuperación y con el tratamiento del adenocarcinoma.

Discusión

La perforación de la vesícula biliar es una complicación potencialmente mortal de la colecistitis aguda no traumática en humanos, con una supervivencia tan baja como el 58% y una incidencia tan alta como el 11%. Se desconoce la incidencia de rotura de la pared de la vesícula biliar asociada con GBM en perros, debido a un número limitado de informes, poblaciones de estudio pequeñas y períodos de evaluación cortos (Jaffey, s.f.)

Otra variable que puede haber influido en la supervivencia es el tiempo transcurrido desde la aparición de los signos clínicos hasta la intervención quirúrgica. En personas con colecistitis aguda, la morbilidad y la mortalidad aumentan significativamente cuando la intervención quirúrgica ocurre >72 horas después del inicio de los signos clínicos. No se ha evaluado la asociación entre el tiempo desde la aparición de los signos clínicos en perros con GBM y la intervención quirúrgica sobre la morbilidad y mortalidad en perros. Sin embargo, es razonable extrapolar las consecuencias fisiopatológicas de la peritonitis biliar prolongada secundaria a la perforación de la vesícula biliar por gente. Los constituyentes de la bilis son tóxicos para los tejidos y provocan alteraciones de la permeabilidad y necrosis. La permeabilidad vascular alterada promueve la trasudación de líquido y la translocación de bacterias anaeróbicas endógenas desde el hígado, los intestinos y la sangre hacia el peritoneo. Además, la bilis en la cavidad peritoneal altera los mecanismos de defensa del huésped contra las bacterias. Es probable que estas secuelas aumenten la

respuesta inflamatoria sistémica y también aumenten la susceptibilidad a la sepsis y a disfunciones orgánicas múltiples. (Pike, Berg, & King, 2000)

La alta especificidad de la ecografía para detectar la rotura de la vesícula biliar destaca su utilidad clínica para guiar la intervención terapéutica en perros con GBM. Si la ecografía indica la presencia de rotura de la vesícula biliar, la probabilidad de un resultado falso positivo es baja

Se recomienda anecdóticamente que se administren antibióticos intraoperatorios a perros sometidos a cirugía de vesícula biliar para evitar complicaciones secundarias a la fuga de bilis de perros con colangitis bacteriana porque la peritonitis biliar séptica tiene tasas de supervivencia que van desde 27% al 45%. En consecuencia, la mayoría de los perros evaluados retrospectivamente con esto son tratados con antibióticos en el perioperatorio.

Conclusiones

La obstrucción ductal biliar extrahepática con posterior ruptura de vesícula es una entidad sumamente infrecuente en Medicina Veterinaria, lo llamativo y característico del cuadro clínico la convierten en una patología que difícilmente pueda pasar subdiagnosticada o no diagnosticada. En este caso, el examen clínico permitió inferir una enfermedad hepatobiliar, pero fueron los métodos de diagnóstico complementarios y el enfoque diagnóstico exhaustivo que incluyó hemogramas, perfiles hepáticos, ecografías e intervención quirúrgica los cuales permitieron inferir una enfermedad hepatobiliar y confirmaron la sospecha clínica.

La ecografía en este caso clínico fue una herramienta diagnóstica fundamental en la evaluación de alteraciones hepatobiliares, lo cual nos permitió visualizar cambios patológicos en la vesícula biliar, como la presencia de mucocele, líquido peritoneal y signos de inflamación. Aquí la ecografía no solo contribuyó a confirmar la ruptura de la vesícula biliar, sino que también facilitó la evaluación del estado del hígado y la identificación de posibles complicaciones asociadas. Un diagnóstico oportuno mediante ultrasonografía nos ayudó a mejorar significativamente el pronóstico del paciente.

Los signos clínicos presentados en el paciente, como vómitos persistentes, heces blandas y dolor abdominal, son indicativos de la irritación peritoneal y la disfunción hepatobiliar. Además, la presencia de deshidratación y letargia puede acompañar a estos signos, sugiriendo un deterioro general en la condición del animal,

en este caso fue crucial evaluar de manera integral los signos clínicos y las ayudas diagnósticas complementarias para establecer un diagnóstico preciso y un tratamiento adecuado

la peritonitis química es una patología grave que puede acabar con la vida del animal, en este caso el tratamiento quirúrgico a tiempo, específicamente la colecistectomía, puede resultar en un pronóstico favorable. La rapidez en la intervención y la aplicación de protocolos adecuados son determinantes en el resultado clínico y en la recuperación del paciente.

La colecistectomía se realizó como el tratamiento definitivo para abordar la ruptura de la vesícula biliar en este paciente. Este procedimiento es crucial para eliminar la fuente de la peritonitis química y minimizar el riesgo de complicaciones adicionales. Durante la intervención, se realizó una cuidadosa exploración abdominal para evaluar el estado de los órganos adyacentes y asegurarse de que no existieran lesiones secundarias. La correcta identificación y resección de la vesícula biliar, junto con el manejo del líquido peritoneal contaminado, fueron fundamentales para el éxito del procedimiento y nos ayudó a que la peritonitis química no se convirtiera en peritonitis séptica. Además, se tomaron muestras para análisis histopatológico, lo que permitió confirmar la naturaleza del mucocele y proporcionar información adicional para el pronóstico.

Referencias

ÁLVAREZ, Luis Eusebio. Patología médica veterinaria: libro de texto para la docencia de la asignatura. 1 Ed. Santiago de Compostela: Universidad de Santiago de Compostela; [León]: Universidad de León; [Zaragoza]: Universidad de Zaragoza, 2003. 624 p.

A. Reyes, M. S. (2016). *Ultrasonography, clinical and laboratory findings in 37 dogs with biliary*. Obtenido de <https://www.clinvetpeqanim.com/img/pdf/1230952757.pdf>

american college veterinary. (febrero de 2011). Obtenido de <https://www.acvs.org/es/small-animal/gallbladder-mucocele/>

Bouma., D. J. (s.f.). *american collage of veterinary*. Obtenido de <https://www.acvs.org/es/small-animal/gallbladder-mucocele/>

DT. (s.f.). *filadd*. Obtenido de Fisiología Animal y Bioquímica Fisiológica: <https://filadd.com/doc/hiago-docx-fisiologia-animal-y-bioquimica>

Gisela Martínez Romero*, L. E. (septiembre de 2008). *scielo*. Obtenido de https://www.scielo.org.mx/scielo.php?script=sci_arttext&pid=S0301-50922008000300007

I. morales, p. (2005). *anatomia aplicada en pequeños animales*. Obtenido de

https://www.uco.es/organiza/departamentos/anatomia-y-anat-patologica/peques/curso07_08/ecograficaabd.pdf

MV, L. G., MV, 1. C., MV, 2. C., MV, 1. M., MV, 2. C., & 2 M^a Victoria Larraín MV.”3 1

Clínica Veterinaria UdeC, D. d. (22 de enero de 2015). *Caso Clínico: Mucocele*

de vesícula biliar en un perro. Obtenido de

https://www.engormix.com/mascotas/enfermedad-vesicula-mascotas/caso-clinico-mucocele-vesicula_a31463/

MV, L. G., MV, 1. C., MV, 2. C., MV, 1. M., MV, 2. C., & 2 M^a Victoria Larraín MV.”3 1

Clínica Veterinaria UdeC, D. d. (22 de enero de 2015).

https://www.engormix.com/mascotas/enfermedad-vesicula-mascotas/caso-clinico-mucocele-vesicula_a31463/.

Solórzano, A. S. (2008). *Evaluación ecográfica de la vesícula biliar canina y su*

vaciamiento.

Obtenido

de

[https://repositorio.una.ac.cr/bitstream/handle/11056/13011/Arleen-Siu-](https://repositorio.una.ac.cr/bitstream/handle/11056/13011/Arleen-Siu-Z%C3%A1rate-Sol%C3%B3rzano.pdf?sequence=1&isAllowed=y#:~:text=La%20ves%C3%ADcu)

[Z%C3%A1rate-](https://repositorio.una.ac.cr/bitstream/handle/11056/13011/Arleen-Siu-Z%C3%A1rate-Sol%C3%B3rzano.pdf?sequence=1&isAllowed=y#:~:text=La%20ves%C3%ADcu)

[Sol%C3%B3rzano.pdf?sequence=1&isAllowed=y#:~:text=La%20ves%C3%ADcu](https://repositorio.una.ac.cr/bitstream/handle/11056/13011/Arleen-Siu-Z%C3%A1rate-Sol%C3%B3rzano.pdf?sequence=1&isAllowed=y#:~:text=La%20ves%C3%ADcu)

la%20biliar%20almacena%2C%20concentra,y%20medial%20derecho%20del%20h%C3%ADgado

Stephanie D Szabo 1, K. J. (s.f.). *Evaluación del volumen de líquido de drenaje peritoneal posceliotomía, citología y diferencias de lactato y glucosa entre sangre y líquido peritoneal en perros normales*. Obtenido de pubmed: <https://pubmed.ncbi.nlm.nih.gov/21466565/>