Reporte de caso: Síndrome de wobbler en potranca criolla colombiana.

Trabajo de grado para optar por el título de Médica Veterinaria

Mariana Molina Cañas

Asesor

Natalia Sánchez Correa

Medica Veterinaria

Unilasallista Corporación Universitaria

Ciencias Agropecuarias

Medicina Veterinaria

Caldas-Antioquia

2025

Contenido

Resumen 4
Introducción 5
Planteamiento del Problema 7
Objetivos 9
- **Objetivo General** 9
- **Objetivos Específicos** 9

Marco teórico 10
- **Síndrome de Wobbler** 10
- **Anatomía de la región cervical** 11
- **Etiología** 14
- **Signos clínicos** 15
- **Fisiopatología** 16
- **Plan diagnóstico** 17
  - **Examen físico** 17
  - **Evaluación neurológica** 17
  - **Radiografía** 18
  - **MielografÍa** 19
  - **Tomografía Computarizada** 20
- **Tratamiento** 20
  - **Manejo Médico** 20
- **Tratamiento Quirúrgico** 21
  - **Fusión Intercorporal Ventral** 21
  - **Laminectomia Dorsal** 22
  - **Artrodesis** 23

Reporte de caso clínico 24
- **Reseña** 24
- **Anamnesis** 24
- **Lista de Problemas** 24
- **Lista Maestra** 24
- **Diagnósticos Diferenciales** 24
- **Evolución** 25
  - **Día Uno** 25
  - **Día Dos** 26
  - **Día Tres** 26

Discusión 28
Conclusión 30
Referencias 31

Lista de ilustraciones

Ilustración 1: Vertebra 12
Ilustración 2: Ejemplo de mielografia..... 20
Ilustración 3: Radiografía de cuello 27
Ilustración 4: Mielografía..... 27

Resumen

El síndrome de wobbler, también conocido como mielopatía estenótica vertebral cervical, es una afección causada por una compresión de la medula espinal en la región cervical, debido a malformaciones congénitas de las vértebras cervicales, los equinos afectados podrán presentar ataxia, incoordinación, debilidad en los miembros tanto anteriores como posteriores, espasticidad e incluso tetraparesia. Síntomas que fueron observados en el caso clínico de una potranca de 6 meses de edad remitida a la clínica veterinaria lasallista para plan diagnóstico y terapéutico de la misma, donde fue posible observar mediante mielografía la compresión medular que presentaba la paciente a nivel de c6-c7.

Palabras clave: Síndrome de wobbler, Compresión medular, tetraparesia, mielografía, radiografía.

Introducción

El síndrome de Wobbler, también conocido como “mielopatía cervical equina o mielopatía estenótica vertebral cervical (MEVC) es una causa frecuente de ataxia vertebral simétrica en los caballos, a causa de una compresión de la médula espinal por vértebras cervicales estenóticas y malformadas” (Smith, 2010), una enfermedad neurológica compleja que afecta principalmente a caballos jóvenes, comprometiendo el rendimiento deportivo y la calidad de vida del animal, generando además un impacto significativo en el valor económico (Carrera, 2014).

La importancia de esta enfermedad radica en su impacto tanto en el bienestar animal como en su valor económico y funcional, especialmente en la industria equina, donde los animales son seleccionados por su genética y desempeño atlético. Si bien el síndrome de Wobbler no es un problema bien documentado en la medicina veterinaria, cada caso clínico presenta variaciones únicas en su diagnóstico, manejo y pronóstico, lo que resalta la necesidad de estudios individuales para enriquecer el entendimiento de esta condición.

Teniendo en cuenta que, en el ámbito de la medicina equina, el síndrome de Wobbler constituye una preocupación relevante debido a la creciente demanda de caballos con alto desempeño deportivo. Los propietarios y criadores invierten tiempo y recursos significativos en la crianza y entrenamiento de estos animales, por lo que cualquier enfermedad que afecte su potencial puede generar pérdidas económicas considerables. Además, desde una perspectiva ética, el diagnóstico y tratamiento de esta patología son esenciales para garantizar el bienestar animal, minimizando el sufrimiento y maximizando las posibilidades de recuperación. Es por eso que, el presente trabajo de grado pretende reportar un caso clínico de síndrome de Wobbler en una potranca criolla colombiana de 6 meses de edad, enfatizando el proceso diagnóstico, el tratamiento implementado y la evolución clínica, con el propósito de aportar nueva información sobre el manejo de esta condición en la práctica diaria, abordando desde el diagnóstico inicial hasta el manejo terapéutico y las estrategias de rehabilitación. Además, se busca analizar las posibles causas predisponentes, las implicaciones de esta enfermedad en el contexto clínico y las perspectivas futuras para su tratamiento y prevención. Con ello, se pretende contribuir al conocimiento científico sobre esta patología y ofrecer una herramienta de referencia para la

práctica veterinaria especializada. Asimismo, se discutirá la relevancia de esta enfermedad en la industria equina y la necesidad de implementar estrategias preventivas que minimicen su incidencia y sus consecuencias económicas. Este estudio pretende no solo aportar conocimiento a la práctica veterinaria, sino también servir como una herramienta útil para propietarios y profesionales del sector equino en la toma de decisiones informadas frente a esta patología.

Finalmente, este trabajo espera aportar al conocimiento existente sobre el síndrome de Wobbler, destacando la importancia de un enfoque multidisciplinario para el manejo de esta patología. Al documentar y analizar este caso clínico, se busca contribuir a la formación de estrategias diagnósticas y terapéuticas más efectivas, así como a la comprensión de las implicaciones clínicas, económicas y éticas asociadas con esta enfermedad.

Planteamiento del Problema

El síndrome de Wobbler o mielopatía estenótica vertebral cervical equina, es una enfermedad neurológica que afecta principalmente a caballos jóvenes de razas deportivas, caracterizándose por la compresión de la médula espinal en la región cervical. Esta condición genera ataxia, incoordinación y debilidad progresiva en los miembros (Smith, 2010), lo que impacta severamente en el desempeño físico y el bienestar del animal. Aunque se ha avanzado en la comprensión de esta enfermedad, sigue siendo un desafío clínico debido a su etiología multifactorial, sus altos costos de diagnóstico y tratamiento, y las limitaciones de las opciones terapéuticas disponibles.

A nivel médico, esta enfermedad representa un problema significativo debido a su complejidad diagnóstica. La identificación precisa del síndrome de Wobbler requiere estudios avanzados, como radiografías, tomografía computarizada o resonancia magnética, procedimientos que no siempre están disponibles en todos los contextos clínicos, especialmente en áreas rurales o con recursos limitados, al igual que el tratamiento, es costoso y los resultados, inciertos.

Desde una perspectiva económica, el síndrome de Wobbler impacta considerablemente en la industria equina, especialmente en el sector deportivo y reproductivo. Los caballos afectados suelen quedar inhabilitados para competencias deportivas, reduciendo su valor comercial. Asimismo, los costos asociados al diagnóstico y manejo, que incluyen tratamientos conservadores o quirúrgicos, representan una carga económica considerable para los propietarios. Además, la exclusión de animales afectados de programas de cría disminuye las oportunidades de transmisión de características genéticas deseables, afectando la planificación a largo plazo de criadores y productores.

A pesar de la importancia del síndrome de Wobbler, en muchos casos, el diagnóstico se realiza en etapas avanzadas de la enfermedad, cuando las opciones terapéuticas son más limitadas y el pronóstico es desfavorable. Esto evidencia la necesidad de una mayor difusión de conocimiento sobre la enfermedad, incluyendo factores predisponentes, métodos de diagnóstico accesibles y estrategias preventivas.

En este contexto, surge la necesidad de documentar y analizar casos clínicos de síndrome de Wobbler en equinos para contribuir al avance del conocimiento sobre esta enfermedad. Los informes de casos clínicos permiten identificar patrones, evaluar factores predisponentes y

proponer estrategias de manejo más efectivas. Sumado a que, estos estudios contribuyen a sensibilizar a propietarios y profesionales sobre la importancia de un diagnóstico temprano y un manejo integral del equino para prevenirla.

Por lo tanto, este trabajo de grado tiene como propósito analizar un caso clínico de síndrome de Wobbler en un equino, abordando su presentación clínica, diagnóstico, manejo terapéutico e implicaciones económicas. A través de este análisis, se busca aportar información relevante que permita mejorar las estrategias de prevención, diagnóstico y tratamiento de esta patología, así como generar conciencia sobre su impacto médico y económico en la industria equina.

Objetivos

Objetivo General

Describir un caso clínico de síndrome de Wobbler en una potranca criolla colombiana de 6 meses de edad, enfatizando el proceso diagnóstico, el tratamiento implementado y la evolución clínica, con el propósito de aportar nueva información sobre el manejo de esta condición en la práctica diaria.

Objetivos Específicos

- Realizar un análisis comparativo sobre el tratamiento administrado al paciente con el plan terapéutico reportado en la literatura.
- Identificar características anatómica y factores de riesgo asociados con el síndrome de Wobbler en equinos, basándose en un análisis comparativo de casos clínicos ya reportados.
- Analizar las diferentes técnicas diagnósticas, plan terapéutico y manejo del paciente reportados en la literatura que contribuyan a un rápida y correcta recuperación para equinos con una clínica compatible con el síndrome de Wobbler, con la finalidad de aportar información relevante sobre el manejo clínico de dicha patología.

Marco Teórico

Síndrome de Wobbler

También conocido como mielopatía estenótica vertebral cervical (MEVC) es una causa común de ataxia, debilidad muscular e incoordinación en caballos secundaria a la compresión de la médula espinal. Los primeros artículos que describen este problema indican la predisposición genética como un factor de riesgo conocido. Estudios posteriores han demostrado que el problema es una anomalía del desarrollo, que podría tener predisposición genética e influencias ambientales, a menudo en combinación con desalineación y malformación de las vértebras cervicales. (woodie, Johnson, & Grant, 2022)

La prevalencia del síndrome de Wobbler varía dependiendo de factores como la raza, la genética, las condiciones de manejo y el tipo de actividades que realizan los caballos. Estudios han identificado que esta enfermedad es más frecuente en razas de alto rendimiento, como los purasangres y los Warmbloods, debido a su rápida tasa de crecimiento y su predisposición genética. Se estima que entre el 2 % y el 4 % de los jóvenes en estas razas pueden desarrollar esta condición (Cardona, Betancur, & Alvarez, 2013).

El autor James Rooney clasifica la patología en tres tipos. En el tipo I que se presenta a menudo al momento del nacimiento, la columna vertebral en flexión se encuentra fija en la malarticulación/malformación, generalmente la afección se encuentra en C2- C3, sin embargo, se ha observado en otros sitios. En el tipo II, la afección se genera entre C3-C4 C4-C5 debido al crecimiento excesivo simétrico de los procesos articulares que ocasiona solo durante la flexión la compresión de la médula espinal. El tipo III se caracteriza por el crecimiento excesivo asimétrico de un proceso articular que conduce a la compresión de la médula espinal, ya sea directamente por proliferación ósea o indirectamente por hipertrofia de tejido blando asociada. El tipo III se observa con mayor frecuencia en caballos adultos, pero puede comenzar tan pronto como de 1 a 3 años de edad. Esta lesión afecta con mayor frecuencia a C5-C6 y C6-C7. (woodie, Johnson, & Grant, 2022)

La mielopatía estenótica vertebral cervical se ha dividido en dos amplias categorías o clases de caballos: una afecta a los caballos jóvenes (Tipo I, que se correlaciona con el Tipo II de Rooney) y otra afecta a los caballos mayores (Tipo II, que se correlaciona con el Tipo III de Rooney). En ambos tipos de MEVC, los cambios morfológicos de las vértebras cervicales causan estenosis del canal vertebral y compresión de la médula espinal. La MEVC tipo I, la condición de los caballos

jóvenes, se observa con mayor frecuencia en los Purasangre y es una enfermedad multifactorial que incluye factores como el género, la herencia, la dieta, el trauma y la tasa de crecimiento. Estos factores causan anomalías del desarrollo. La MEVC tipo II, la condición de los caballos mayores, afecta a todas las razas e implica cambios osteoartríticos de los procesos articulares. Estos cambios a menudo incluyen malformaciones con enfermedad articular degenerativa de los procesos articulares, proliferación periarticular con o sin quiste sinovial o epidural y fracturas evidentes de los procesos articulares (woodie, Johnson, & Grant, 2022)

Por otro lado, Bradford Smith expone dos tipos, la compresión dinámica, donde la compresión medular es intermitente, según la posición del cuello, por lo tanto, los signos clínicos, igualmente serán intermitentes. Los espacios vertebrales que frecuentemente se ven afectados en este caso, son C3-C4 y C4-C5. En otra instancia, la compresión estática, genera una la compresión de la medula permanente. Es el tipo más frecuente y afecta las zonas más caudales del cuello, a nivel de las vértebras C5-C6 o C6-C7. (Smith, 2010)

Anatomía de la región cervical

La región anatómica del cuello es una importante área anatómica y fisiológica por sus múltiples connotaciones anatomo-clinicas. El cuello es una región impar, unida a la cabeza y al tronco, limitada anteriormente por la nuca, la parótida, la garganta y posteriormente por la cruz, la espalda y el pecho.

- Osteología: Los caballos tienen 7 vertebras enumeradas de C1 a C7 de manera craneocaudal.

Ilustración 1

Vertebra

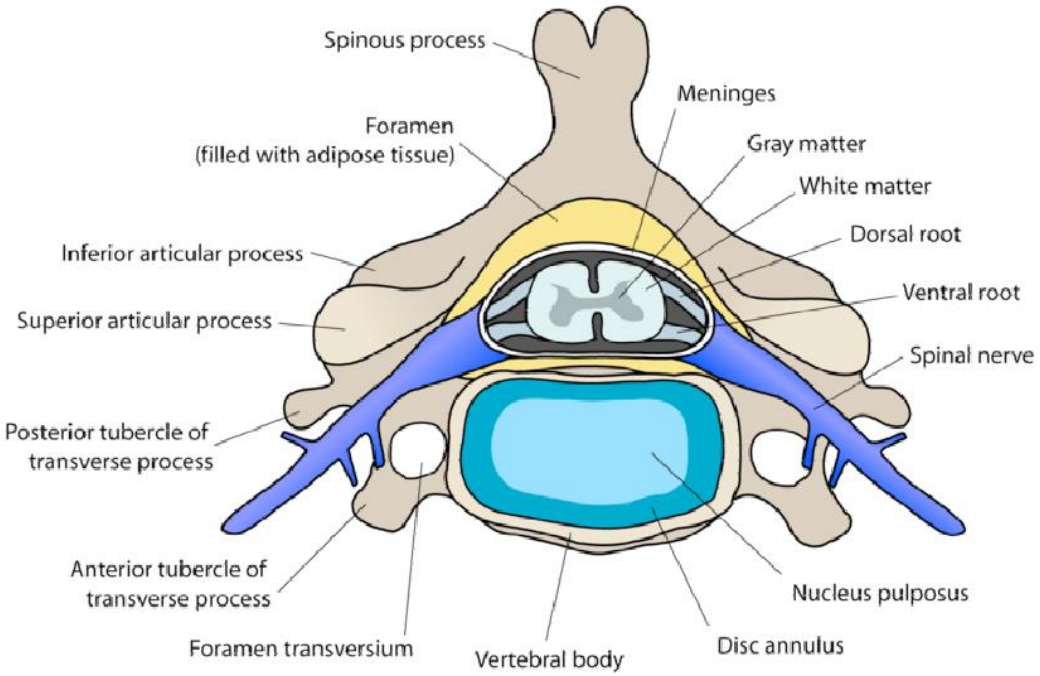

Fuente: (salamone, 2022)

El atlas es la primera vértebra cervical, tiene una forma anular y carece de un cuerpo vertebral definido, articula con los cóndilos del hueso occipital mediante la articulación atlanto-occipital lo que permite movimientos de flexión y extensión, articula caudalmente mediante la articulación atlanto-axial dando movimientos de rotación con la segunda vértebra.

Axis, es la vértebra más larga de las vértebras cervicales, además, presenta una prominente apófisis adenoides. (König, 2005)

C3-C6 son vertebras de forma homogénea, poseen un cuerpo bien desarrollado, apófisis transversas prominentes y un canal vertebral amplio. En la C4 la lámina ventral de los procesos transversos se divide en una cúspide craneal y caudal. (König, 2005).

C7 última vértebra cervical, más robusta y carece de forámenes transversos por donde pasan vasos sanguíneos y nervios, articula caudalmente con la primera vértebra torácica. (König, 2005)

- Miología: En cuanto a la miología de la región cervical se constituye inicialmente debajo de la piel, de los músculos superficiales y la fascia superficial, comenzando con el músculo braquiocefálico el cual, se encarga de la extensión y la flexión del cuello, músculo externo cefálico que se encarga de la flexión, músculo trapecio quien presenta región torácica y región cervical, que permite la flexión lateral del cuello y contribuir al movimiento de los miembros anteriores, posteriormente se encuentran los músculos profundos iniciando con el músculo Cerrato y musculo esplenio, luego se encuentra el músculo largo del cuello, el músculo escaleno y por último el músculo semiespinoso de la cabeza. (König, 2005)
- Inervación: Los nervios cervicales emergen de la médula espinal a través de los forámenes intervertebrales y se dividen en ramas dorsales y ventrales. Las Ramas dorsales, inervan los músculos extensores y la piel de la parte dorsal del cuello, además, participan en la inervación de los músculos profundos. Por otra parte están las ramas ventrales, las cuales forman el plexo cervical, que inerva tanto músculos superficiales del cuello (como el esternocefálico y braquiocefálico) como la piel ventral y lateral del cuello, entre los que está el nervio frénico, que también inerva el diafragma. (briseño, sanchez, & arevalo, 2014)

En el canal medular de las vértebras cervicales se dispone la medula espinal en segmento cervical, la cual está recubierta por la duramadre, piamadre y aracnoides. Los nervios espinales contienen fibras motoras, sensitivas y autónomas, a nivel cervical presenta 8 segmentos (briseño, sanchez, & arevalo, 2014).

Inicialmente, se emerge del canal vertebral el nervio suboccipital entre el atlas (C1) y el occipital, el cual inerva músculos profundos del cuello, continua el nervio occipital mayor el cual sale entre el atlas (C1) y el axis (C2), inervando parte de los músculos profundos del cuello y la piel de la región occipital. Entre la C2 y C3 sale un nervio mixto, inerva músculos como el esplenio y otros extensores profundos del cuello, el cual se conecta con otros nervios para formar parte del plexo cervical. El nervio cervical 4 y 5 (C4) (C5) es parte del plexo cervical, y algunas de sus ramas participan en estructuras importantes como el nervio frénico, que tiene un rol clave en la inervación del diafragma. Nervio cervical 6 (C6) también forma parte del plexo cervical y braquial y contribuye a la inervación de los músculos del hombro y las extremidades anteriores. Nervio cervical 7 (C7) Aporta ramas al plexo braquial e inerva músculos de las extremidades anteriores,

el cuello y parte de la región torácica y por último el nervio cervical 8 (C8) El cual, emerge entre la última vértebra cervical (C7) y la primera vértebra torácica (T1), se e une al plexo braquial y participa en la inervación de las extremidades anteriores (briseño, sanchez, & arevalo, 2014).

- Irrigación: "Es provista por las ramas de los vasos sanguíneos que recorren el cuello las cuales se conforman por: Arteria Carótida Común, Vena Yugular Externa, Arteria y Vena Vertebral, Arteria y Vena Cervical Profunda, Plexos Venosos Vertebrales y Arteria Espinal Ventral" (briseño, sanchez, & arevalo, 2014)
- Drenaje: El drenaje venoso se realiza principalmente a través de la Vena yugular externa la cual recoge sangre de las venas cervicales superficiales y profundas quien a su vez recoge sangre de los músculos profundos del cuello, por otro lado, se encuentra la Vena vertebral la cual Drena la médula espinal cervical y los músculos circundantes, por último, la vena torácica interna que contribuye al drenaje de la base del cuello y la región ventral (briseño, sanchez, & arevalo, 2014).

Etiología

La MEVC es multifactorial, y consta de influencias genéticas y ambientales. El modo de herencia más probable implica a múltiples alelos con una penetrancia variable, lo que determina la predisposición genética a la MEVC. Un nivel alto de nutrición, el desequilibrio de nutrientes, crecimiento rápido, traumatismo y fuerzas biomecánicas anómalas contribuyen probablemente, al desarrollo de la MEVC en los animales con predisposición genética. (Smith, 2010).

Según un estudio realizado en Japón, en el cual se estudia sobre como las variaciones en los volúmenes vertebrales cervicales pueden afectar o predisponer el síndrome de wobbler en caballos pura sangre inglés, caballos altamente predispuestos a dicha patología. En el cual, se identificó en el grupo de caballos positivos al síndrome de wobbler, una diferencia significativa en la variación de los volúmenes vertebrales cervicales entre C2 a C4 y C3 a C5. En contraste, no se observaron diferencias significativas entre C4 a C6. Además, C3 demostró un volumen vertebral cervical significativamente menor que C2 y C4. Mientras que, en el grupo de equinos sanos, no se encontraron diferencias significativas en la variación del volumen vertebral cervical entre C2 a C4, C3 a C5 y C4 a C6. (Taro Kondo, 2022)

Se cree que el cobre, el zinc y los hidratos de carbono de la dieta intervienen en la patogenia de la osteocondrosis y MEVC. Las concentraciones bajas en la dieta de cobre (12 ppm) y altas de zinc (1.000 a 2.000 mg/kg de peso seco) producen osteocondrosis en los potros, mientras que los complementos de cobre (55 ppm) reducen la incidencia de osteocondrosis del esqueleto axial y apendicular. Los complementos de cobre no eliminan las enfermedades ortopédicas del desarrollo, lo que indica la existencia de otros factores etiológicos. Se cree que el exceso de hidratos de carbono en la dieta contribuye a la patogenia de la osteocondrosis a través de un desequilibrio endocrino. (Smith, 2010)

El trastorno se ha descrito en la mayoría de las razas ligeras y de tiro. Los caballos Purasangre están particularmente predispuestos a la MEVC, que afecta a alrededor del 2% de la población. Entre el 10 y el 50% de los caballos purasangre tiene malformaciones características por alteraciones del desarrollo de las vértebras cervicales sin compresión medular. Los machos se afectan más que las yeguas. La mayoría de los caballos con MEVC tiene de 6 meses a 3 años de edad en el momento de la presentación. No obstante, la edad (4 años) no excluye un diagnóstico de MEVC; la compresión de la médula espinal causada por alteraciones vertebrales se diagnostica habitualmente en caballos adultos, incluidos los caballos viejos. (Smith, 2010).

La mielopatia estenótica cervical, es la principal causa de ataxia espinal no infecciosa en el caballo y se estima que afecta entre el 1,3-2 % de los caballos pura sangre, sin embargo, se ha identificado en muchas otras razas, incluidos los árabes, los Morgan y los Appaloosas. (Furr & reed, 2015)

Signos Clínicos

Los pacientes que presentan síndrome de wobbler, suelen observarse principalmente con ataxia vertebral simétrica la cual, suele ser insidioso, con progresión de la ataxia durante varias semanas seguida de una estabilización (meseta) de los signos clínicos, la cual puede progresar a una tetraparesia. Durante el examen clínico se realiza una exploración neurológica para evaluar la simetría de los déficits y la gravedad de la debilidad, la ataxia y la espasticidad con un análisis de la marcha; los déficits neurológicos pueden acentuarse al dar círculos, elevar la cabeza y maniobrar sobre obstáculos y rampas. Estas pérdidas propioceptivas se manifiestan por una circunducción de las extremidades posteriores, el giro sobre la extremidad posterior interna durante la marcha en círculos y el balanceo troncal. En la mayoría de los casos, la ataxia de las extremidades pélvicas

es más pronunciada que el déficit de las extremidades anteriores. Comúnmente, los animales afectados de manera moderada a intensa presentan laceraciones en los pulpejos de los talones y en la cara medial de las extremidades posteriores, ocasionado por una marcha exagerada y a la interferencia, es posible observar un animal que se tropieza o incluso arrastra las extremidades, indicando debilidad. Los cascos de los caballos con signos clínicos duraderos de MEVC se encuentran agrietados y desgastados. En reposo, los caballos afectados pueden mostrar una actitud de base amplia y respuestas tardías a las posiciones propioceptivas. Cuando se les fuerza a retroceder, los caballos pueden quedarse quietos sobre una base amplia, inclinarse hacia atrás, arrastras sus extremidades posteriores y chocar su extremidad posterior con una extremidad anterior. (Smith, 2010)

Es común observar evidentes apófisis articulares prominentes de la quinta y sexta vértebras cervicales.

En algunos casos, la debilidad y los tropiezos son más pronunciados con las extremidades anteriores debido a una estenosis de las vértebras cervicales caudales (C6-C7) causadas por la compresión de la intumescencia cervical. Por otra parte, la artropatía de las vértebras cervicales caudales puede producir dolor cervical y cojera en las extremidades anteriores por la compresión de los nervios periféricos. Los caballos afectados suelen caminar con una fase craneal corta del paso y un arco del pie bajo de las extremidades posteriores y pueden permanecer de pie o caminar con la cabeza y el cuello extendidos. La discoespondilosis de las vértebras cervicales puede producir una marcha de paso corto y un dolor cervical, con o sin ataxia espinal. Los caballos con discoespondilosis o artropatía de las vértebras caudales pueden demostrar un aumento de la frecuencia y profundidad respiratorias con la manipulación cervical debido al dolor. (Smith, 2010)

Fisiopatología

Los signos característicos de la MEVC son el resultado de lesiones en la sustancia blanca de la médula espinal cervical, específicamente daño a las vías ascendentes de propiocepción general (causando ataxia) y a las vías descendentes de la neurona motora superior (causando paresia). La progresión de la enfermedad se debe a la compresión prolongada o traumatismos repetidos en la médula espinal, con daño inicial en la sustancia blanca superficial seguido de propagación gradual a áreas más profundas. Los funículos laterales son especialmente susceptibles a la degeneración por presión o compresión. Existe controversia sobre la presencia de un

suministro sanguíneo alterado a la médula espinal y su posible papel en la patogenia de la MEVC (Furr & reed, 2015).

Una lesión compresiva de la médula espinal cervical produce ataxia más grave en las extremidades pélvicas que en las torácicas, en parte debido a la ubicación anatómica más superficial de los tractos propioceptivos de las extremidades pélvicas, los tractos espinocerebelosos dorsales y ventrales, en comparación con los de las extremidades torácicas, los tractos espinocerebelosos cuneocerebelosos y craneales (rostrales). La disparidad en los signos entre las extremidades pélvicas y torácicas también podría explicarse por la mayor distancia de las extremidades pélvicas respecto del centro de gravedad del caballo y el mayor porcentaje de sinapsis de neuronas motoras superiores en la materia gris de la intumescencia cervical. Rara vez se producen signos evidentes de alteración de la vía aferente somática general ascendente, caracterizada por una disminución de la nocicepción. (Furr & reed, 2015)

Plan Diagnóstico

El diagnóstico de MEVC resulta generalmente del análisis de un conjunto de datos entre los que destaca, una historia clínica detallada, el reconocimiento de la ataxia espinal en el examen neurológico, hallazgos de imágenes compatibles con la compresión de la medula o la disminución del canal vertebral medular y la eliminación de otras posibles causas de ataxia espinal (Carrera, 2014).

Examen Físico

Durante el examen físico en un paciente con diagnóstico probable de MEVC es posible observar abrasiones en la región de los talones o el aspecto medial de las extremidades torácicas debido al choque que realizan los miembros ocasionado por la ataxia, además, cascos cortos y cuadrados posterior a un arrastre excesivo de estos. Aunque el examen físico a menudo no muestra nada destacable, muchos caballos jóvenes afectados con MEVC tienen signos de enfermedad ortopédica del desarrollo, como fisitis o agrandamiento fisario de los huesos largos, derrame articular secundario a osteocondrosis y deformidades de las extremidades flexoras. (Furr & reed, 2015)

Evaluación Neurológica

El paciente con síndrome de wobbler, durante el examen neurológico posiblemente presentará, déficits propioceptivos generales, con simetría como ataxia, paresia, dismetría y

espasticidad, aunque los déficits suelen estar presentes en las cuatro extremidades, con frecuencia son más notorios en las extremidades pélvicas. (Lynn Pezzanite, 2019)

En términos generales, los caballos afectados por MEVC suelen mostrar una actitud y un estado mental normales, junto con una función de los nervios craneales y reflejos espinales intactos. Un reflejo notable, el reflejo toracolaríngeo, caracterizado por el movimiento aductor de los cartílagos aritenoides en respuesta a un golpe en el tórax, puede estar disminuido en caballos con enfermedad de la médula espinal cervical. Sin embargo, un resultado negativo de esta prueba no descarta la posibilidad de dicha enfermedad, por otro lado, la marcha del caballo puede revelar signos de paresia de la motoneurona superior y ataxia propioceptiva general, indicativa de compresión y daño a la materia blanca de la médula espinal cervical. Por lo general, la ataxia y la espasticidad se manifiestan primero en las extremidades pélvicas antes de progresar a las extremidades torácicas. Los síntomas son generalmente más pronunciados en las extremidades pélvicas, que a menudo muestran una simetría relativa, aunque algunos caballos con MEVC pueden mostrar signos asimétricos. Esta asimetría se observa con mayor frecuencia en caballos que padecen una enfermedad articular degenerativa importante que afecta los procesos articulares y la compresión lateral de la médula espinal (Furr & reed, 2015).

Durante la evaluación estática los caballos pueden mostrar déficits propioceptivos, como una postura con una base inusualmente amplia, una ubicación incorrecta de las extremidades y un retraso en la posición de las mismas. La ataxia y la paresia se notan más fácilmente al caminar en comparación con los pasos más rápidos, donde los caballos pueden mostrar balanceo del tronco, longitudes de zancada inconsistentes e impredecibles y una colocación de los pies. A menudo muestran una tendencia a dar zancadas más largas, un paso de extensión excesiva o "flotante" de las extremidades torácicas, circunducción de la extremidad externa, pivoteo sobre la extremidad interna, arrastre o arrastre de los dedos, protracción retardada y tropiezos. También son posibles los movimientos exagerados, rígidos o espásticos. Estos signos tienden a empeorar cuando se hace girar al caballo en círculos, se lo conduce cuesta arriba y cuesta abajo, se lo guía sobre obstáculos o cuando se eleva su cabeza durante un examen neurológico. En los caballos más jóvenes, la ataxia a menudo progresa antes de estabilizarse, y este ciclo de progresión seguido de estabilización puede ocurrir varias veces antes de un diagnóstico definitivo. (Furr & reed, 2015)

Radiografía

El examen radiográfico de las vértebras cervicales, esta indicado cuando el paciente presenta postura anormal de la cabeza y/o el cuello, hinchazón, rigidez o dolor del cuello o la espalda, traumatismo en el cuello, ataxia, incapacidad para permanecer de pie y caballos con un rendimiento inferior al normal. (Butler & Christopher M Colles, 2016)

Las radiografías latero laterales de las vértebras cervicales detectan malformaciones óseas (Las cinco malformaciones óseas características de las vértebras cervicales en caballos con MEVC son el "ensanchamiento" de la epífisis vertebral caudal del cuerpo vertebral, la osificación anormal de los procesos articulares, la mala alineación entre vértebras adyacentes, la extensión de las láminas dorsales y la enfermedad articular degenerativa de los procesos articulares) y la posible compresión medular, sin embargo, la sensibilidad y especificidad de las radiografías cervicales laterales están limitadas pues solo se evalúa el plano sagital. Además, la posición del cuello influye en algunas mediciones radiográficas de las vértebras cervicales en caballos de pie. Las relaciones intervertebrales calculadas a partir de radiografías cervicales pueden ser útiles, pero requieren más validación. (Lynn Pezzanite, 2019) Es por eso que, las proyecciones oblicuas pueden ser más informativas. Además, las radiografías estáticas pueden no revelar la naturaleza dinámica de la compresión: obtener mielogramas con el cuello en posiciones flexionadas, neutras y extendidas es una forma de abordar esta preocupación. (Scrivani, 2011).

MielografÍa

Una mielografía es necesaria para confirmar un diagnóstico de compresión focal de la médula espinal, permite, además, identificar la ubicación y la cantidad de lesiones, en particular si se va a considerar o implementar un tratamiento quirúrgico (Furr & reed, 2015).

La técnica para realizar un mielograma se ha descrito utilizando un agente de contraste no iónico soluble en agua (iopamidol, iohexol) administrado a través del espacio atlantooccipital hasta el espacio subaracnoideo después de la extracción de un volumen igual de LCR. (Furr & reed, 2015)

Ya sea con evaluación radiográfica o por tomografía computarizada, la mielografía, se considera esencial para confirmar el diagnóstico de MEVC, determinar los sitios de compresión de la médula espinal y diferenciar lesiones dinámicas (tipo I) de las estáticas (tipo II) antes de la intervención quirúrgica. Se observa un estrechamiento o pérdida de la columna de contraste dorsal en el sitio de compresión. (Lynn Pezzanite, 2019)

Ilustración 2

Ejemplo de mielografia

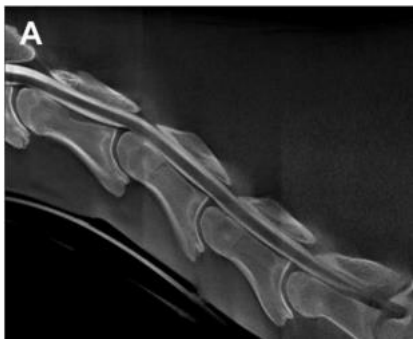

Fuente: (Lynn Pezzanite, 2019)

Tomografía Computarizada

La tomografía computarizada con contraste (TCC) se considera más útil que la mielografía para diagnosticar y caracterizar la estenosis vertebral en humanos, y se ha evaluado en caballos, teniendo en cuenta un estudio realizado en seis caballos con MEVC diagnosticados mediante histopatología, se pudieron obtener imágenes de C1-T1 mediante TCC, las lesiones de MEVC se detectaron con precisión y se obtuvo información adicional significativa sobre la ubicación y la gravedad de las lesiones. (Scrivani, 2011)

Tratamiento

El tratamiento depende de la causa, la gravedad de la compresión y el pronóstico del animal.

Manejo Médico

Consiste en la administración de antiinflamatorios glucocorticoides (Dexametasona, prednisolona), DMSO y AINE (fenilbutazona, flunixin meglumine) con el fin de reducir el edema asociado a la compresión de la medula espinal, uso de antioxidantes vitamina E y selenio para proteger el tejido nervioso, además de la restricción del ejercicio; sin embargo, la recuperación completa es improbable sin una intervención dietética y/o quirúrgica. (Carrera, 2014)

En cuanto a los potros (menos de 1 año de edad) el tratamiento indicado, consiste en corregir el desequilibrio endocrino asociado a dietas ricas en hidratos de carbono, además de reducir el peso y el rápido crecimiento. “Tras una comida de hidratos de carbono, la insulina sérica elevada y la tiroxina sérica baja favorecen la proliferación y retención del cartílago sin promover

su maduración. Este programa dietético está limitado en energía y proteínas (65 al 75% de las recomendaciones del National Research Council) pero mantiene un consumo equilibrado de vitaminas y minerales (100% mínimo de las recomendaciones del NRC). Las vitaminas A y E se proporcionan las tres veces que recomienda el NRC, y el selenio se complementa en cantidades de 0,3 ppm. El forraje se proporciona por medio del pasto o heno de mala calidad (6 al 9% de proteína natural).” Teniendo en cuenta que el ejercicio genera una inestabilidad dinámica, se recomienda además estabular al animal de forma individual con el fin de minimizar la compresión de la médula espinal. (Smith, 2010).

El tratamiento médico, tiene como fin reducir la inflamación medular y la formación de edemas con la reducción de la compresión de la médula espinal. Es por eso que se incluyen, agentes antiinflamatorios no esteroides o corticosteroides en casos de trauma agudo de la médula espinal. (Lynn Pezzanite, 2019) Ya también mencionado anteriormente por Bradford Smith, en caballos de menos de 1 año de edad diagnosticados con MEVC, se recomienda una dieta de "crecimiento controlado" con alimentación y ejercicio restringidos. Los caballos se mantienen en reposo en el establo con dietas restringidas en proteínas y carbohidratos mientras se mantienen niveles apropiados de vitaminas y minerales en un intento de desacelerar el crecimiento para permitir que el diámetro del canal vertebral "alcance" el crecimiento del caballo joven. En caballos adultos con lesiones compresivas de la médula espinal, con deterioro neurológico agudo, se administra, mediante inyección intraarticular de las articulaciones del proceso articular cervical una combinación de corticosteroides y polisacáridos (p. ej., hialuronato de sodio) para reducir la inflamación de los tejidos blandos y estabilizar la proliferación ósea. (Lynn Pezzanite, 2019).

Tratamiento Quirúrgico

Fusión Intercorporal Ventral

La fusión intercorporal ventral con cilindros de corte, cumple la función de descompresión estática y dinámica, puesto que genera un cambio óseo de los procesos articulares, por ende, promueve la disminución de la inflamación de los tejidos blandos asociada en el sitio tratado. Este método se enfoca en la compresión y no proporciona estabilización en tensión. “Para la fusión intercorporal se usa ya sea una canasta de acero inoxidable (canasta Bagby) o un cilindro cortado con injerto óseo autólogo. El procedimiento deja un núcleo de hueso, el istmo, para estimular el crecimiento del hueso a través del implante, y el espacio restante se llena con injerto óseo

autólogo”. Se espera que la fusión ósea completa ocurra más rápidamente al dejar el istmo y su suministro de sangre. Sin embargo, en la serie de casos más reciente de caballos sometidos a cirugía Fusión cervical ventral, que se realizó principalmente utilizando la técnica del cilindro de corte de ranura, El 57% de todos los caballos que se sometieron a una fusión cervical ventral fueron finalmente sacrificados. debido a una fractura del cuerpo vertebral o a la migración del implante, además, el un informe de 126 caballos tratados por MEVC indicó que el 77% De los caballos tratados mostraron una mejoría de los déficits neurológicos sin complicaciones, con un 17% experimentando complicaciones menores y un 6% experimentando complicaciones fatales. Sin embargo, los métodos alternativos para la fusión intercorporal ventral incluyen el uso de placas de compresión bloqueadas y construcciones de tornillos y varillas pediculares poliaxiales, la tecnología de placas de compresión representa un avance procesal con respecto a las tecnologías anteriores con resultados considerados excelentes o buenos en 7/8 pacientes. (Lynn Pezzanite, 2019)

Laminectomia Dorsal

En este procedimiento, se eliminan el aspecto caudal del arco vertebral de las vértebras craneales y el aspecto craneal del arco vertebral de las vértebras caudales. ¨La técnica quirúrgica, requiere un posicionamiento específico con un aparato ortopédico esternal; el caballo se coloca en decúbito lateral con el cuello en flexión máxima y el cuerpo inclinado de manera que los pies estén más bajos que el cuello y el cuello más alto que el resto del cuerpo. Se centra una incisión cutánea en la línea media dorsal sobre el espacio intervertebral afectado y se extiende a través de la grasa nucal y luego a través del ligamento nucal funicular y lamelar. Después de la retracción del ligamento laminar de la nuca y de los músculos dorsales, se utiliza una disección cortante para eliminar las inserciones tendinosas de los músculos multífidos y el ligamento de la nuca en sus uniones con las apófisis espinosas de las vértebras. El ligamento interespinoso y el ligamento amarillo (ligamento interarcuato) se eliminan con tijeras y luego se utiliza un taladro neumático de alta velocidad para eliminar las láminas dorsales de las vértebras craneales y caudales de manera subtotal. Se cree que redondear las esquinas del sitio de extracción del hueso ayuda a reducir el desarrollo de elevadores de tensión y reduce la fractura posoperatoria. Una vez que se elimina el hueso afectado, se coloca un injerto de grasa autóloga sobre la duramadre expuesta antes del cierre¨. Esta cirugía ofrece una descompresión casi inmediata de la médula espinal; sin embargo,

la técnica es técnicamente exigente y conlleva un alto riesgo de complicaciones graves. (Furr & reed, 2015)

Artrodesis

Debido a la gran cantidad de riesgos posteriores a las diferentes cirugías planteadas por la literatura como tratamiento para caballos diagnosticados con síndrome de Wobbler, la universidad de El Cairo en Egipto realizó un reporte de caso en el que se realiza una nueva técnica que consiste en una artrodesis y estabilización cervical, utilizando un espaciador intervertebral de titanio y una placa especial especialmente diseñada, la cual tiene como objetivo fusionar los cuerpos vertebrales responsables de la compresión. Cirugía de la cual, el paciente después de tres meses de la cirugía presenta recuperación completa. (Mannaa, Shamaa, & Islam M Hassan, 2023).

Posterior a la cirugía, cada caso debe examinarse individualmente con múltiples evaluaciones neurológicas de manera que, se garantice la seguridad del desempeño. Se puede anticipar una mejoría neurológica mínima en los caballos. Sin embargo, es crucial educar e Informar a los propietarios sobre los Riesgos, obligaciones y responsabilidades asociados con la cirugía. Es posible que algunos caballos no se consideren seguros para ser manipulados o montados nuevamente. Por este motivo, la intervención quirúrgica en el tratamiento de la MEVC sigue siendo controvertida (Mannaa, Shamaa, & Islam M Hassan, 2023).

Reporte de caso clínico

Reseña

Potranca criolla colombiana, color castaño oscuro con 6 meses de edad proveniente del municipio de la estrella, al momento del ingreso a la clínica se pesa con cinta debido a la debilidad que presentaba, dando como resultado 125 kg aproximadamente.

Anamnesis

La paciente que ingresa con signos neurológicos (Atáxica y con debilidad marcada del tren posterior), al examen clínico, presentó taquicardia de 100 LPM y patrón respiratorio restrictivo. fue remitida a la clínica veterinaria Hermano Octavio Martínez López para un adecuado manejo, plan de tratamiento y plan diagnóstico de la paciente.

El médico veterinario remitente, indicó que la potranca quien convive con otros caballos en potrero, se encontraba totalmente normal al momento de salir de la pesebrera, sin embargo, no podía ingresar nuevamente y fue necesario asistirla, además, al momento de la consulta en campo presentaba Reflejo ausente de la propiocepción, ataxia y debilidad de tren posterior por lo que decide instaurar en campo Dexametasona y DMSO, no reporta dosis.

Lista de Problemas

1. Signos de dolor
2. Taquicardia
3. Patrón respiratorio restrictivo
4. Ataxia
5. Debilidad en los 4 miembros
6. Perdida de la propiocepción

Lista Maestra

I. Sistema nervioso (1,4,5,6)
II. Sistema respiratorio (3)
III. Sistema circulatorio (2)

Diagnósticos Diferenciales

1. Síndrome de wobbler
2. Trauma

3. Mieloencefalitis protozoaria equina.
4. Síndrome vestibular
5. Mieloencefalitis equina por Herpes virus tipo 4.

Evolución

Día Uno

Inicialmente, se instaura catéter# 14 en vena yugular derecha con la debida tricotomía y asepsia previa. Además, se instaura sonda nelaton # 10 en ollar derecho para administración de oxígeno.

Se realiza toma de muestra sanguínea para hemograma en el cual se observa una leucocitosis, neutrofilia, bandas y AST aumentadas, además, prueba de gases arteriales dando como resultado un Lactato levemente alto de 2.51mmol/l e hipocalcemia de 0.73 mol/l.

El tratamiento de trabajo inicial fue con Oxigeno a criterio médico debido al patrón respiratorio restrictivo que presentaba la potranca debido a la atelectasia causada por la posición en la que se mantenía la paciente, Flunixin meglumine a 1.1 mg/kg iv cada 24 horas, Trimetoprim sulfa 20 mg/kg IV lento cada 12 horas, DMSO 1g por kilo diluido en dos litros de solución ringer lactato (SRL) SID, Hidratación con 1litro de SRL cada 2 horas suplementado con 10ml de calcio y Neurobion el cual contiene vitamina b1, b6 y b12 necesarias para la correcta función nerviosa a dosis total 5 ampollas diluidas en 1 litro de solución ringer lactato.

El primer día, la paciente se encuentra atenta al medio, atáxica, en decúbito lateral y se logra posicionar en estación, pero con ayuda, decaída con quejidos de dolor. Continúa presentando taquicardia y patrón respiratorio restrictivo. Al examen neurológico no responde a estímulos de presión en la zona dorsal, estímulo olfatorio positivo, deglute bien, responde con pilo erección al estímulo de presión con la aguja a nivel dorsal y en los miembros reflejo de retirada, reflejo pupilar positivo. No se observan los párpados ni belfos caídos.

Hace intentos de posicionarse en cuadripedestación, sostenerse y lo logra por aproximadamente 1 minuto con debilidad tanto del tren anterior como posterior.

En la noche, por indicación del médico de turno se realizan múltiples intentos para posicionarla en cuadripedestación, lo cual se evidenció mayor tono muscular y capacidad para intentar ponerse de pie al inicio del turno, a medida del transcurso de la noche, se evidencia marcada debilidad, pérdida

de la propiocepción y marcada tetraparesia. De igual modo, se percibe que cuando se intenta posicionar en estación y el cuello está estático la paciente permanece tranquila, pero cuando se realiza extensión del mismo está realiza episodios de propulsión compatibles con dolor.

Día Dos

la paciente se posiciono en alternancia en decúbito esternal, lateral derecho como izquierdo con ayuda.

De manera asistida, se intenta mantener en cuadripedestación, sin embargo, se constató que la paciente no es capaz de mantenerse sola, no presenta propiocepción y el reflejo anal, reflejo panicular y reflejo cervical se mostraron todos ausentes.

Ante esta situación, se decidió realizar placas radiográficas laterales de cuello y cabeza en extensión y flexión, para lo cual se sedó a la paciente con xilacina a una dosis de 0.8 mg/kg. No obstante, las radiografías obtenidas no fueron suficientes para dar con el diagnóstico.

La paciente termina turno deprimida, con sinología de dolor y disnea, por otro lado, se inicia administración de Dexametasona a 0.1mg/kg IV SID a dosis decreciente.

En la noche la paciente realiza repetitivos intentos no efectivos de ponerse en estación y se encuentra bajo suplementación de oxígeno gradual.

Durante su evaluación neurológica persiste la tetraparesia, signos neurológicos periféricos sin evidencia de daño en el sistema nervioso central, no obstante, se evidencia respuesta moderada a reflejos cervicofacial y torácico lateral.

Paciente finaliza el turno en decúbito lateral, con manifestación moderada de dolor y se inicia administración de Gabapentina 10mg/kg PO TID y Butorfanol 0.03mg/kg IV SID.

Día Tres

Durante el turno se mantiene deprimida y en decúbito lateral, se posiciona en esternal de manera asistida, sin embargo, realiza diferentes intentos fallidos para levantarse, durante los exámenes clínicos, presenta taquicardia fluctuando entre 72 y 76 LPM y una taquipnea con patrón respiratorio restrictivo.

Siendo la 1:00 pm se seda el paciente con xilacina 0.8 mg/kg, ketamina 2.5 mg/kg y diazepam a 0.05 mg/kg y se mantiene con guayacolato 500ml, con el fin de realizar toma de radiografía a nivel cervical y posteriormente una mielografía utilizando 10ml de hiopamida intratecal.

Ilustración 3

Radiografía de cuello

Fuente: (Agudelo, 2024)

Ilustración 4

Mielografía

Fuente: (Agudelo, 2024)

Se evidencia disminución del canal medular, sin paso del medio de contraste por canal medular y una elevación del medio de contraste en el espacio intervertebral en el borde ventral, entre c6-c7, compatible con una posible hernia (Hansen tipo I), fractura en C6, compresión medular severa. (Agudelo, 2024). Posteriormente en el reporte radiográfico se sospeche de fractura a nivel de la sexta vértebra cervical, por decisión del médico tratante, teniendo en cuenta el pronóstico y los costos del tratamiento, se practica eutanasia con 50ml de lidocaína intratecal.

El paciente fallece a las 2:40 pm.

Discusión

La paciente presentó signos que coinciden con los reportados en otros casos de síndrome de Wobbler, sin embargo, en la anamnesis los propietarios reportaron no haber observado los signos sino hasta los seis meses de edad, y después de haber pasado un lapso de tiempo en potrero. Teniendo en cuenta que el síndrome de Wobbler se caracteriza por presentar signos progresivos (Smith, 2010), la caída repentina del tren posterior en este caso podría estar relacionada con un trauma que causó la compresión observada. No obstante, no se excluye de presentar dicha patología, considerando que la ataxia pudo no haber sido percibida por los propietarios.

En los equinos la neuroimagen es particularmente desafiante, debido al gran tamaño de los pacientes; Limitaciones como la configuración de los escáneres y los problemas asociados a la recuperación de la anestesia general, especialmente en caballos con patologías neurológicas, representan un reto para la precisión en el diagnóstico. Sin embargo, la literatura enfatiza no solo en la realización de tomografía computarizada, sino también en la realización de otras vistas radiográficas como la proyección oblicua lateo ventral y latero dorsal (Butler & Christopher M Colles, 2016).

Por otro lado, el análisis del líquido cefalorraquídeo es una herramienta diagnóstica auxiliar importante para la evaluación de los trastornos neurológicos en equinos, considerando que pueden descartarse enfermedades como la Mielopatía Protozoaria Equina o Mielopatía por Herpes virus tipo 4, diagnósticos diferenciales contemplados para la paciente. Pese a ello, no se utilizó como ayuda diagnóstica (Furr & reed, 2015).

En relación con el tratamiento, algunos artículos reportan diferentes cirugías como la laminectomía dorsal, la fusión intercorporal ventral y la artrodesis. La literatura por su parte reporta un procedimiento quirúrgico como tratamiento a elección. Ahora bien, debido a los altos costos, no garantía de los resultados, invasividad de las técnicas y no disponibilidad de los médicos y equipos especializados, se decidió realizar eutanasia, coincidiendo con otros estudios donde se recomendó la eutanasia en el 33%–66% de los caballos con sospecha o confirmación de MEVC (Mannaa, Shamaa, & Islam M Hassan, 2023)

En el caso clínico, se prescribe el uso de antibióticos sin embargo, la paciente no mostró síntomas clínicos compatibles con infección debido que se observó que sus constantes fisiológicas se mantuvieron dentro de los rangos normales; Según estudios, es crucial evitar el uso

indiscriminado o preventivo de antibióticos, ya que, la resistencia a estos fármacos, conduce a un aumento de la morbilidad y la mortalidad, mayor utilización de recursos y aumento en los costos, debido a una mayor gravedad de la enfermedad subyacente y sobre todo inefectividad del tratamiento, lo que repercute negativamente en los pacientes. (Friedman, Temkin, & Carmeli, 2016).

Conclusión

El síndrome de Wobbler representa un desafío importante para la medicina veterinaria, tanto en su diagnóstico como en su tratamiento. No basta con la observación de los signos clínicos; se requiere el uso de equipos especializados y una correcta interpretación de las imágenes diagnósticas, cuyo acceso a menudo resulta complejo. Además, el manejo terapéutico continúa siendo objeto de estudio debido a los múltiples riesgos que implica.

Referencias

Agudelo, O. D. (2024). *Descripcion radiografica.* Caldas, Antioquia.

Brett woodie, A. L. (2022). Cervical Vertebral Stenotic Myelopathy. *vet clin equine*.

briseño, A. m., sanchez, A. m., & arevalo, J. p. (04 de 08 de 2014). *Scielo.* Obtenido de La Región del Cuello del Caballo. Connotaciones Anátomo-Aplicativas: Una Revisión: https://www.scielo.cl/scielo.php?script=sci_arttext&pid=S0717-95022014000400015

Butler, J. A., & Christopher M Colles, S. J. (2016). *Clinical radiology of the horse* (cuarta ed.). Willey black well.

Carrera, J. C. (2014). Síndrome wobbler equino. *extremadura PRE*, 45-48. Obtenido de Asociación Extremeña de Criadores de Caballos de Pura Raza Española: https://issuu.com/80101/docs/rev_extremadurapre_-_n_17_-_abr2014?utm_medium=referral&utm_source=extremadurapre.com

David M wong, P. A. (2024). *Equine Neonatal Medicine.* Wiley blackwell.

Friedman, Temkin, & Carmeli. (2016). Impacto negativo de la resistencia los antibioticos. *Clinical microbiology and infection*, 416-422.

Furr, M., & reed, S. (2015). *Equine neurology.* wiley Blackwell.

José Cardona, C. B. (2013). Sindrome de wooblers en un caballo. *Revista MVZ córdoba*. Obtenido de http://www.scielo.org.co/pdf/mvz/v18n1/v18n1a22.pdf

König, H. E.-G. (2005). *Anatómia de los animales domésticos.* Buenos Aires: Médica panamericana.

Llano, P. A. (2017). *Manual de introducción a la radiología equina.* Madrid: Servet.

Lynn Pezzanite, J. E. (2019). Update on surgical treatment of wobblers. *Vet clin equine*, 299-309.

Mannaa, M., Shamaa, A. A., & Islam M Hassan, A. M.-S. (2023). A novel surgical technique for treatment of cervical vertebral stenotic myelopathy (wobbler syndrome) in a filly. *Journal of equine veterinary science*.

Rooney, J. (1969). *Biomechanics in lameness* (primera edición ed.). williams and wilkins.

Rush Moore, H. T. (1992). Contrast-enhanced computed tomography and myelography in six horses with cervical stenotic myelopathy. *Equine vet*.

salamone, D. (2022). Huesos, articulaciones, musculos, regiones y aplomos. *FAUBA*, 25.

Scrivani, P. V. (2011). Advanced Imaging of the nervous system in the horse. *Vet clin equi*.

Smith, B. P. (2010). *Medicina interna de grandes especies* (Cuarta ed.). Barcelona: Elservier.

Taro Kondo, Y. M. (2022). Investigation of a contributing factor for cervical stenotic myelopathy using computed tomography for measuring the cervical vertebral volume. *The journal veterinary medical science*.