

**Reporte de caso: Quistes subcondrales en articulación interfalángica distal del miembro pélvico en Caballo Criollo Colombiano.**

**Trabajo de grado para optar por el título de Médico Veterinario**

**María Isabel López Cano**

**Asesor**

**Jhonny Alberto Buitrago Mejía**

**MV,Z, Esp,MSc**

**Unilasallista Corporación Universitaria**

**Facultad de Ciencias Administrativas y Agropecuarias**

**Medicina Veterinaria**

**Caldas-Antioquia**

**2021**

## Tabla de contenido

Tabla de ilustraciones .....	3
Resumen .....	4
Introducción .....	6
Objetivos.....	8
Objetivo general.....	8
Objetivos específicos.....	8
Marco teórico.....	9
Definición .....	9
Fisiopatología.....	9
Distribución de las lesiones .....	11
Etiología .....	11
Signos Clínicos .....	12
Diagnóstico .....	13
Anestesia peri-neural .....	13
Radiografía.....	15
Ultrasonografía.....	15
Resonancia magnética.....	16
Cintigrafía .....	16
Tratamiento.....	16
Conservador.....	17
Quirúrgico.....	17
Terapias alternas .....	18
Caso Clínico .....	19
Anamnesis .....	19
Evaluación física .....	20
Ayudas Diagnósticas .....	21
Bloqueos anestésicos .....	21
Radiografía.....	21
Diagnóstico definitivo.....	22
Plan terapéutico.....	22
Terapia de proteína autóloga (Pro-Stride®APS) .....	22
Inyección de Clodronato (OSPHOS®).....	27
Seguimiento .....	30
Discusión .....	31
Referencias .....	34

## Tabla de ilustraciones

<b>Ilustración 1.</b> Bloqueo peri-neural miembro equino.....	14
<b>Ilustración 2.</b> Radiografía diagnóstica de quiste subcondral en miembro de equino.....	15
<b>Ilustración 3.</b> Aumento de tamaño de la cuartilla en MPD .....	19
<b>Ilustración 4.</b> Evaluación ortopédica con prueba de giro .....	21
<b>Ilustración 5.</b> Radiografías digitales de la región de la cuartilla MPD donde se evidencia quiste subcondral en la articulación interfalángica distal (flechas rojas) .....	22
<b>Ilustración 6.</b> Extracción de sangre de vena yugular por medio de catéter estilo mariposa conectado a jeringa 60mL. ....	23
<b>Ilustración 7.</b> Depósito de sangre en el dispositivo separador de proteínas.....	24
<b>Ilustración 8.</b> Centrifuga calibrada con cubo azul y dispositivo separador de proteínas. ....	24
<b>Ilustración 9.</b> Separación de Plasma Pobre en Plaquetas con jeringa de 30mL .....	25
<b>Ilustración 10.</b> Jeringa con PPP(lado izquierdo), dispositivo separador de proteínas con PRP (lado derecho) .....	26
<b>Ilustración 11.</b> solución concentrada de células, plaquetas, factores de crecimiento y proteínas antiinflamatorias. ....	26
<b>Ilustración 12.</b> Inyección con solución concentrada de proteína autóloga.....	27
<b>Ilustración 13.</b> Medicamento utilizado como terapia .....	28
<b>Ilustración 14.</b> Bloqueo peri-neural Cuatro puntos altos en MPD. ....	28
<b>Ilustración 15.</b> Perfusión MPD con catéter en forma de mariposa pegado a banda elástica. ....	29
<b>Ilustración 16.</b> Administración de medicamento (OSPHOS® diluido en solución isotónica) en MPD. ....	30

## Resumen

Los quistes óseos subcondrales no son motivos frecuentes de claudicación en equinos de raza criollo colombiano, más sin embargo se le atribuyen a causas fisiológicas, ambientales y genéticas. Los sitios con mayor frecuencia de presentación son el cóndilo medial del fémur, las falanges y de los metacarpos/metatarsos, para ello se recomiendan ayudas diagnosticas como lo son la radiografía en donde se interpreta con un área radiolúcida circunscrita bordeada por una leve reacción esclerótica, en donde en estadíos tempranos se puede evidenciar una pequeña depresión en la superficie articular. Existen varios métodos de tratamiento para dicha patología según sintomatología de cada paciente y ubicación de la lesión, pueden ser conservadores, quirúrgicos o terapéuticas alternas las cuales han demostrado ser de gran eficiencia para la mejoría de casos de quistes subcondrales por su alta capacidad regenerativa, además de muchos de sus beneficios, estas terapias alternas no son tan invasivas como por ejemplo si lo son las terapias quirúrgicas.

Se describe caso clínico de paciente yegua de 35 meses de edad de raza criolla colombiana ubicada en el municipio de San Antonio de Prado- Antioquia, la cual ingresa a consulta ortopédica por claudicación en miembro posterior izquierdo. Se realizaron ayudas diagnosticas en las que se evidenciaron quistes subcondrales de la articulación interfalángica distal del miembro claudicante, se instauró terapia ortobiológica con Pro-Stride®APS junto con inyección de Clodronato (OSPHOS®) a lo cual se manifestó una mejoría importante en la claudicación de la paciente.

**Palabras claves:** Quiste óseo subcondral, Claudicación, Terapia ortobiológica, Caballo Criollo Colombiano, Interfalángica distal

## Introducción

Los quistes subcondrales son una causa de claudicación en el caballo, se han descrito dos posibles causas de desarrollo de quistes subcondrales; la primera los atribuye a un proceso traumático, en el segundo caso se considera que son ocasionados por un defecto en el desarrollo del hueso subcondral. Aunque esta patología puede afectar a caballos de cualquier edad, su diagnóstico es más frecuente en potros menores de 2 años, siendo la claudicación el signo clínico más común. Los sitios con mayor frecuencia de presentación son el cóndilo medial del fémur, las falanges y los metacarpos/metatarsos. El pronóstico es variable, dependiendo del tamaño, localización, terapia empleada y articulaciones implicadas, pero generalmente es reservado en caballo atletas (Panisello S. , Martínez, Cuenca, Herrera, & Herrero, 2002).

Para el manejo de estas lesiones, existen opciones terapéuticas conservadoras, entre las que se incluye el reposo y la administración intraarticular de fármacos; opciones quirúrgicas como la inyección intraquística con corticosteroides, el desbridado artroscópico del quiste, injerto con hueso esponjoso, artrodesis quirúrgica, aplicación de tornillos transcondilares; infiltración intraquística con células madre mesenquimales y artroplastia en mosaico (Beltran Gallego & Fierro Díaz, 2018).

Estudios realizados en caballos pura sangre en Venezuela reportan una prevalencia del 40% de enfermedades articulares degenerativas dentro de las que

se encuentran los quistes óseos subcondrales (Morales, Bermúdez, García, Perdigón, & Naranjo, 2009). En Colombia un estudio acerca la casuística atendida en la clínica veterinaria de la universidad de ciencias aplicadas y ambientales (U.D.C.A) reporto que el 29% de los equinos presenta como motivo de consulta claudicación, y de estos un 1% fue diagnosticado con quistes óseos subcondrales (Báez, 2019).

Debido al impacto de esta patología en el desempeño atlético de los caballos y buscando aportar al conocimiento de su manejo clínico, en este trabajo se describirá el caso clínico de un equino de raza criollo colombiano que llega a consulta por claudicación, el cual fue diagnosticado con un quiste óseo subcondral en la segunda falange y que fue tratado mediante terapia regenerativa (*Pro-Stride®APS*).

## **Objetivos**

### **Objetivo general**

- Aprender a identificar las características clínicas, métodos diagnósticos y abordaje terapéutico en casos de quistes subcondrales en caballos de raza criollo colombiano.

### **Objetivos específicos**

- Adquirir conocimientos en el abordaje clínico de un cuadro de claudicación por enfermedad quística subcondral en equino
- Aplicar un método de terapia regenerativa en la enfermedad quística subcondral en equino.

## **Marco teórico**

### **Definición**

Los quistes óseos subcondrales son lesiones poco frecuentes que se desarrollan generalmente en grandes articulaciones (Panisello S. , Martínez, Cuenca, Herrera, & Herrero, 2002). Radiológicamente los quistes óseos subcondrales se identifican como áreas focales radiolúcidas con borde esclerótico y cúpula, de forma cónica o esférica ubicado dentro del hueso trabecular epifisario adyacente a un área de soporte de peso de la superficie articular (Jenner, 2021).

Las cavidades quísticas pueden ser uni o multifocales, y están llenas de tejido fibroso, líquido gelatinoso, y en algunos casos fibrocartílago, que puede estar parcialmente mineralizado u ocasionalmente contener hueso necrótico (Marcano, y otros, 2006).

### **Fisiopatología**

El hueso subcondral es la capa de hueso justo debajo del cartílago. Cuando se presenta osteoartritis esta influye en que la sangre pase más rápidamente a la capa subcondral del hueso causando aumento de la presión y flujo sanguíneo generando la formación de quistes subcondrales y esclerosis subcondrales (mayor densidad ósea), como resultado de un repliegue anormal del cartílago dentro del hueso esponjoso subyacente, ocasionando necrosis, evitando la formación correcta

del tejido a que los osteoblastos y los vasos sanguíneos no migran hacia el defecto para reparar el tejido (Giraldo, Vasquez, & Delgado, 2011).

Esta patología ocasiona que en el cartílago se dan cambios estructurales de manera progresiva, iniciando con una fase degenerativa velvética en donde se genera un cambio de color blanco-nacarado a amarillento y sin brillo, con un erizamiento fibrilar en su superficie, esta fase solo se logra identificar a nivel histológico o por medio de perforaciones. Luego de esta, se genera la fase de fisuración la cual se describe como un progreso de la velvetización y aparecen pequeñas fisuras en la superficie del cartílago que suelen llegar hasta la zona intermedia; A esto le sigue la fase de ulceración en la cual las fisuras se van ampliando hacia los lados llegando a ulcerarse y el cartílago empieza a tomar un aspecto en mosaico, empezando a perder espesor en algunas zonas y la disposición reticular tridimensional se vuelve de forma radial, empieza a completarse la liberación de enzimas proteolíticas y sustancias catabólicas que terminaran de destruir el cartílago y su capacidad de regeneración. Por último, se da la fase de eburnación en la que el hueso subcondral suele quedar expuesto y se logran identificar quistes subcondrales esclerosos próximos a la superficie articular (Santana, 2010).

## **Distribución de las lesiones**

Se ha reportado que los quistes óseos subcondrales afectan 10 al 30% de la población equina, y se han reportado en otras especies como los cerdos, perros, vacas, ovejas, aves y también humanos (Jenner, 2021).

En Austria se reportó que las lesiones similares a quistes óseos en caballos se encuentran con mayor frecuencia en machos (62%), siendo afectados en orden descendente el cóndilo medial del fémur (45,8%), seguido de las falanges (26,2%), huesos del carpo (7,1%), huesos metacarpianos y metatarsianos (6 %), tibia (4,4%), radio (3%), astrágalo, huesos sesamoideos, húmero, rótula, escápula y huesos del tarso (Beltran Gallego & Fierro Díaz, 2018).

## **Etiología**

Dentro de los factores asociados al desarrollo de quistes subcondrales se han reportado causas ambientales, biomecánicas, fisiológicas y genéticas. En los factores ambientales se ha relacionado con desbalances dietéticos, principalmente de tipo mineral, siendo asociados principalmente a desbalances de calcio, fósforo, cobre y zinc; Estos elementos son importantes en el proceso de maduración ósea normal con directa relación en el metabolismo óseo, porque son constituyentes esenciales de metalo enzimas involucradas en la síntesis de cartílago y en el proceso de calcificación. Dentro de los factores biomecánicos las fuerzas que ejercen una acción sobre las superficies óseas y cartilaginosas, así como los

traumas mecánicos son sugeridos como causales de las lesiones a nivel cartilaginoso que conducen a desprendimiento de flaps, como también micro fracturas en la superficie de contacto; estas zonas son las que absorben mayor presión a nivel de cartílago articular y hueso subcondral (Naccache, Metzger, & Distl, 2018). Dentro de las causas fisiológicas se reportan alteraciones en el crecimiento, conformación y desequilibrio hormonal circulatorios de triyodotironina (T3), disminución de la concentración de tiroxina (T4), hormona responsable del proceso de maduración normal de los condrocitos (Viteri, y otros, 2019). En las causas genéticas se pueden reconocer dos categorías amplias, la primera por alteraciones en el desarrollo juvenil y la otra por alteraciones adquiridas (Balducci, Barrett, McIlwraith, & van Weeren, 2019).

Cuando los quistes subcondrales se relacionan con alteraciones del desarrollo son secundarios a procesos de osteocondrosis, siendo diagnosticada principalmente en potros menores a los 3 años de edad; mientras que los quistes óseos adquiridos son causados como consecuencia de traumas agudos / crónicos o por sobrecarga del cartílago articular, este puede ocurrir en cualquier rango de edad (Beltran Gallego & Fierro Díaz, 2018).

### **Signos Clínicos**

Los caballos con lesiones quísticas subcondrales generalmente suelen presentar claudicación leve a moderada dependiendo de la ubicación, la actividad física, y velocidad en la que involucre actividades de esfuerzo físico. La claudicación

suele ser peor cuando el caballo este trabajando o haciendo ejercicio y casi siempre demuestra mejoría en reposo (Giraldo, Vasquez, & Delgado, 2011).

En ocasiones se puede observar aumento de tamaño en el área de la articulación afectada por lesiones quísticas subcondrales y generar dolor e incomodidad en el caballo, pero en la mayoría de los casos no es un aumento de tamaño notable (Denoix, Jeffcott, McIlwraith, & van Weeren, 2013). Las lesiones quísticas suelen formarse debajo del cartílago de cualquier articulación, generalmente son unilaterales, pero pueden ser bilaterales en la misma articulación (Bonilla, 2019).

### **Diagnóstico**

Para obtener un diagnóstico es necesario realizar un examen clínico ortopédico completo en donde se observe el animal en marcha y realizando pruebas de esfuerzo como giros o tornos; También, es necesario realizar pruebas de flexión en las articulaciones del miembro afectado (Denoix J.-M. , 2014); Además de esto se deben de realizar ayudas diagnósticas.

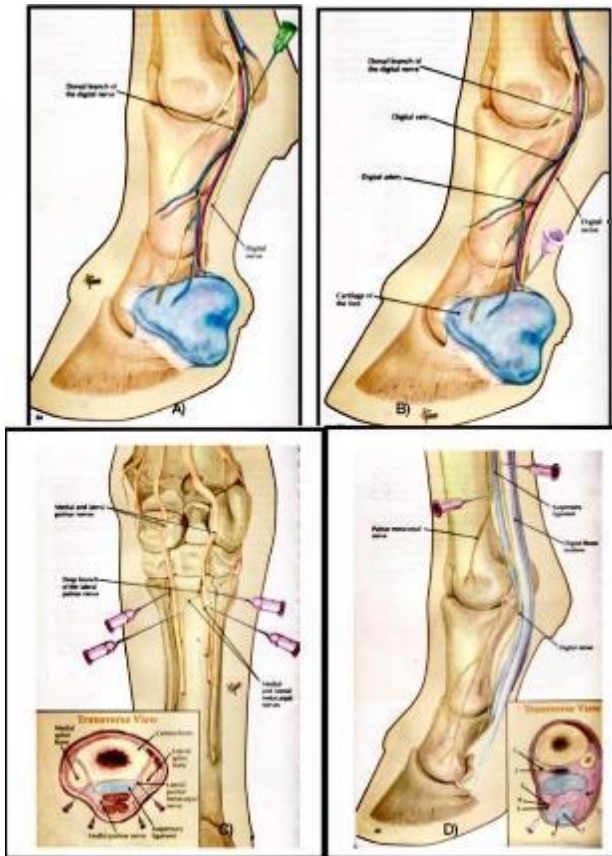
### ***Anestesia peri-neural***

Se aplica anestésicos alrededor de terminaciones o fibras nerviosas, que temporalmente bloquean la conducción de impulsos por el tejido nervioso, logrando de esta manera un efecto analgésico al interferir con la transmisión de impulsos nociceptivos (Gody & Oddoy, 1995).

Este método permite determinar la región anatómica dónde se presenta la lesión, es necesario realizarlo tanto en caballos con una claudicación evidente como en aquellos que responden positivamente a pruebas de flexión forzada. Los bloqueos nerviosos deben ser llevados a cabo de una manera ordenada y sistemática para asegurar su eficacia (Auer & Stick, 2005).

**Ilustración 1.** Bloqueo peri-neural miembro equino.

A) Abaxial, B) Digital, C) Cuatro puntos altos, D) Cuatro puntos bajos

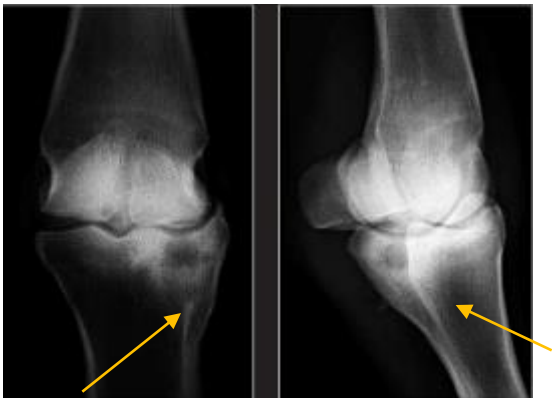


**Fuente:** Tomado de (Moyer, Schumacher, & Schumacher, 2007, pág. 109)

## **Radiografía**

Esta es la ayuda diagnóstica más usada en los casos de lesiones óseas en equinos (Giraldo, Vasquez, & Delgado, 2011). Las vistas recomendadas para el diagnóstico son la dorso-plantar/dorso-palmar y latero-medial, en las cuales las lesiones quísticas subcondrales se observarán como un área radiolúcida circunscrita delimitada por una leve reacción esclerótica. En estadíos tempranos se puede evidenciar una pequeña depresión en la superficie articular (Auer & Stick, 2005).

**Ilustración 2.** Radiografía diagnóstica de quiste subcondral en miembro de equino



**Fuente:** Tomada de (Kees & Gunsser, 2016, pág. 115)

## **Ultrasonografía**

Esta ayuda diagnóstica permite evaluar tejidos blandos de la superficie articular, gracias a su portabilidad y bajo costo, se encuentra ampliamente disponible. Tiene buena capacidad dinámica en tiempo real y permite la comparación de las estructuras con el miembro contralateral (Gody & Oddoy, 1995).

### ***Resonancia magnética***

Esta técnica permite evaluar tejidos óseos y tejidos blandos en diferentes planos y orientaciones. Al mismo tiempo proporciona imágenes con una alta definición, facilitando obtener precozmente un diagnóstico preciso y detallado de pequeñas alteraciones, no obstante, su alto costo y baja disponibilidad son sus grandes desventajas (King, Zubrod, Schneider, Sampson, & Roberts, 2013).

### ***Cintigrafía***

La cintigrafía puede ayudar a evidenciar lesiones antes de que éstas sean radiológicamente evidentes, ayudando así a dar un diagnóstico en un estadio temprano. no obstante, si la esclerosis subcondral es la principal alteración existente, sus resultados se consideran poco concluyentes (Richardson & Dyson, 2011).

### **Tratamiento**

El tratamiento para los quistes subcondrales dependerá de la ubicación anatómica de la lesión y sintomatología del paciente, se han descrito abordajes terapéuticos conservadores, quirúrgicos, y terapias regenerativas.

### ***Conservador***

Este método se recomienda en ocasiones donde el caballo no presenta síntomas notorios por lo que se recomienda tener reposo prolongado y aplicación de medicamentos antiinflamatorios no esteroideos sistémicos, también medicamentos intraarticulares dentro de los que se incluye el ácido hialurónico, aunque generalmente se obtienen resultados insatisfactorios (Gavilánez & Andrade, 2014) (Jenner, 2021). En cuanto a los animales que presentan mayor manifestación clínica, se recomiendan Infiltraciones con antiinflamatorios de tipo esteroideo dentro de la cavidad del quiste subcondral, guiado por medio de artroscopia (Giraldo, Vasquez, & Delgado, 2011).

En general, el tratamiento conservador reporta resultados inconsistentes y se habla que es efectivo solo en aproximadamente el 20% de los casos (Beltran Gallego & Fierro Díaz, 2018).

### ***Quirúrgico***

Se trata de un método terapéutico más invasivo. Se han descrito distintos abordajes dentro de los que se encuentran; el desbridado artroscópico de la lesión, injertos con hueso esponjoso, infiltración intraquística con células madre mesenquimales, artroplastia en mosaico, artrodesis quirúrgica y aplicación de tornillos transcondilares. Se ha indicado que algunos tratamientos como la artrodesis quirúrgica mediante placas de osteosíntesis pueden alterar positivamente

la biomecánica de la región periférica a la lesión, promoviendo la regeneración ósea del quiste subcondral (Balducci, Barrett, McIlwraith, & van Weeren, 2019).

### ***Terapias alternas***

Dentro de estas se describen las terapias autólogas como lo es el plasma rico en plaquetas (PRP), uso de Células madre mesenquimales, factores de crecimiento, gel de poliacrilamida y el Pro-Stride®APS (King, Cawood, & Bookmiller, 2021). Este último es un nuevo método que consta de un dispositivo que produce una solución concentrada de células, plaquetas, factores de crecimiento y proteínas antiinflamatorias (incluidas IL-1ra y otras proteínas anabólicas a partir de sangre del paciente (O'Shaughnessey, y otros, 2014), este método ha demostrado ser muy efectivo en la recuperación de los animales con artropatías, además de que su tiempo de actuar es rápido y no es tan invasivo como las alternativas de tratamientos quirúrgicos (Bogers, 2018).

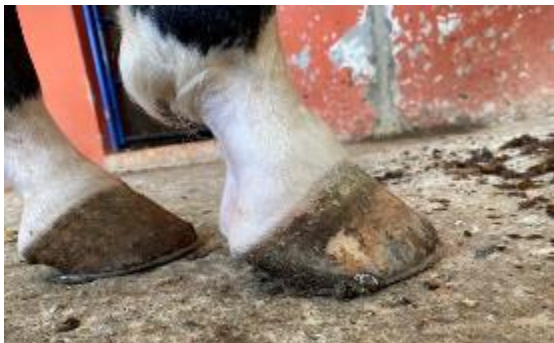## Caso Clínico

### Anamnesis

Ingresa a consulta ortopédica paciente equino de sexo hembra, de 320 Kg de peso, 35 meses de edad, raza Caballo Criollo Colombiano (CCC), estabulada en el municipio de San Antonio de Prado – Antioquia.

El propietario reporta que hace un mes el paciente presenta claudicación de uno de sus miembros posteriores, pero no estaba seguro de cuál era el miembro afectado, según consulta previa con otro médico veterinario se instauró tratamiento con Fenilbutazona a dosis de 2.2mg/kg vía intravenosa 2 veces al día durante 5 días; sin una respuesta clínica favorable, además de ello se comenzó a percibir una inflamación de la región de la cuartilla inflamada con el transcurso del tiempo.

la rutina de ejercicio del paciente consiste en una hora de trabajo montada en picadero día por medio, por lo que se recomienda que se le de descanso tres días previos a la consulta.



**Ilustración 3.** Aumento de tamaño de la cuartilla en MPD

## **Evaluación física**

El paciente presenta constantes fisiológicas dentro de los parámetros normales y aparte del aumento de tamaño de la región dorso proximal de la cuartilla no se presentan asimetrías corporales obvias. En la evaluación ortopédica se inicia con una inspección dinámica al paso, en donde se evidencia claudicación 3/5 según la escala de AAEP (American Association of Equine Practitioners) del Miembro Pélvico Derecho (MPD).

Se procede a ensillar a la paciente para una evaluación dinámica con peso; sin mostrar cambios considerables en el grado de claudicación.

Posteriormente se realizan pruebas de circunducción a ambos lados buscando aumentar el esfuerzo y la carga sobre las articulaciones, pero no se presentaron cambios en el grado de claudicación (Ilustración 4).

Se realiza prueba de flexión de cuartilla y menudillo de miembro posterior Derecho; En esta prueba se obtiene respuesta positiva ya que la paciente aumenta su claudicación a 4/5.



**Ilustración 4.** Evaluación ortopédica con prueba de giro

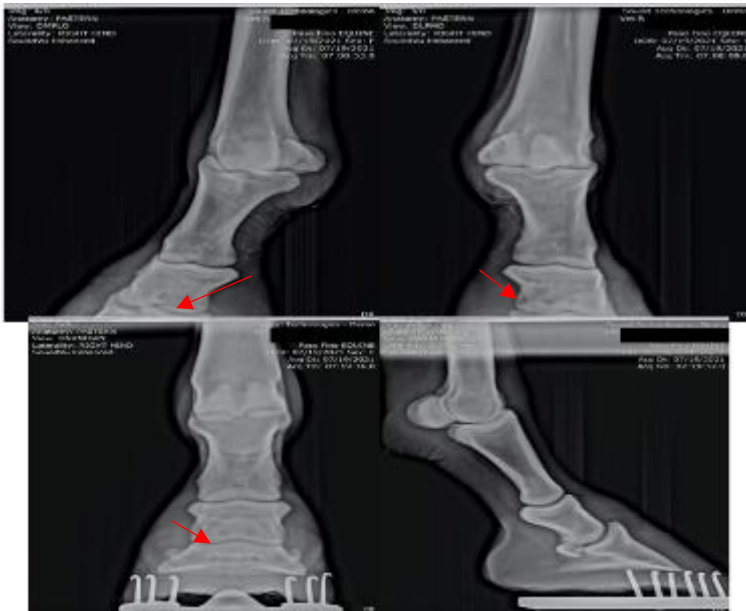
## **Ayudas Diagnósticas**

### ***Bloqueos anestésicos***

Se obtuvo un resultado positivo en el bloqueo perineural Abaxial de MPD y al bloqueo de la articulación Interfalángica Distal MPD. Estos bloqueos se realizaron con una diferencia de 24 horas.

### ***Radiografía***

Se procede a realizar toma de imágenes radiográficas Dorso-Plantar (DP), Latero-Medial (LM), Dorso Medial-Palmaro Lateral Oblicua (DMPLO) y Dorso Lateral-Palmaro Medial Oblicua (DLPMO) en la región de la cuartilla de MPD, en donde se logran evidenciar múltiples áreas radiolúcidas circunscritas con borde esclerótico compatibles con quistes óseos subcondrales en la zona distal de la segunda falange.



**Ilustración 5.** Radiografías digitales de la región de la cuartilla MPD donde se evidencia quiste subcondral en la articulación interfalángica distal (flechas rojas).

### Diagnóstico definitivo

Quistes subcondrales múltiples en articulación interfalángica distal MPD.

### Plan terapéutico

Se recomienda terapia con dispositivo de solución concentrada de proteína autóloga (Pro-Stride®APS), inyección de clodronato junto con bloqueo perineural volar alto y reposo.


### **Terapia de proteína autóloga (Pro-Stride®APS)**

Pro-Stride®APS es un sistema patentado que trata sobre un dispositivo dual que genera una solución concentrada de células, plaquetas, factores de crecimiento y proteínas antiinflamatorias (incluidas IL-1ra y otras proteínas anabólicas) obtenidas de la sangre del paciente (King, Cawood, & Bookmiller, 2021).

## 1. Extracción de sangre

Para este procedimiento se realiza asepsia con yodopovidona y alcohol al 70% en el área donde se hará la venopunción de la yugular.

Previa a la toma de sangre se debe preparar una jeringa de 60mL con 1mL de anticoagulante con citrato de sodio 22.0 g/l, ácido cítrico 8.0 g/l y dextrosa 24.5 g/l ( ACD-A), se conecta la jeringa a un catéter de mariposa con aguja de aféresis de calibre 18 y se procede a realizar venopunción de la yugular de la paciente para extraer 1mL de sangre / segundo hasta obtener 60mL totales, durante la extracción se debe ir haciendo movimiento lentos de arriba abajo con la jeringa para que la sangre se mezcle bien con el anticoagulante durante 10 segundos.



**Ilustración 6.** Extracción de sangre de vena yugular por medio de catéter estilo mariposa conectado a jeringa 60mL.

## 2. Preparación sistema Pro-Stride®APS

Se procede a depositar lentamente los 60mL de sangre obtenida de la paciente en el dispositivo separador de proteínas y luego se tapa con el broche de seguridad que tiene el dispositivo para así llevarlo a la centrifuga. Se debe de asegurar que la centrifuga este bien equilibrada con el cubo azul de contra peso en el lado opuesto donde se introdujo el dispositivo separador de proteínas para así poder realizar la centrifugación a 3.200rpm durante 15 minutos.



*Ilustración 7. Depósito de sangre en el dispositivo separador de proteínas*



*Ilustración 8. Centrifuga calibrada con cubo azul y dispositivo separador de proteínas.*

Una vez se realice la primera centrifugación se tendrá como resultado una muestra en donde se separa el Plasma Rico en Plaquetas (PRP) del Plasma Pobre en Plaquetas, (PPP); Se recomienda extraer primero del dispositivo el PPP utilizando jeringa de 30mL y luego con jeringa de 10mL extraer el PRP.



**Ilustración 9.** Separación de Plasma Pobre en Plaquetas con jeringa de 30mL

Luego de haber realizado la separación de plasma, se procede a depositar el PRP en el segundo dispositivo concentrado de proteínas para así volver a llevarlo a centrifugación verificando nuevamente que se introduzca el cubo de contrapeso al lado opuesto donde está el dispositivo. La centrifugación se recomienda realizarla en 2.000rpm durante 2 minutos para así obtener el resultado final de una solución concentrada de células, plaquetas, factores de crecimiento y proteínas antiinflamatorias.



**Ilustración 10.** Jeringa con PPP (lado izquierdo), dispositivo separador de proteínas con PRP (lado derecho).

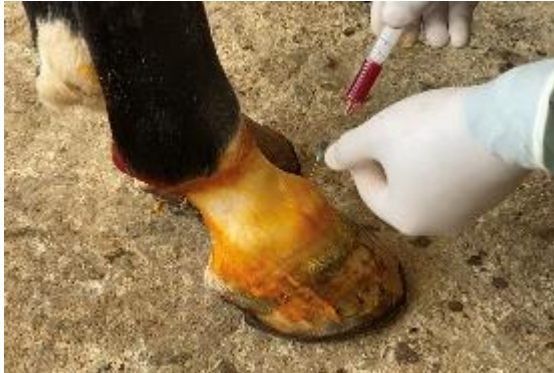

**Ilustración 11.** solución concentrada de células, plaquetas, factores de crecimiento y proteínas antiinflamatorias.

### 3. Aplicación de solución concentrada

Se procede a realizar asepsia con yodopovidona y alcohol al 70% en la zona de la cuartilla del Miembro Posterior Derecho (MPD), para así introducir una aguja calibre 21 en la articulación Inter falangiana distal y proceder a la aplicación de 3mL

de la solución concentrada que se obtuvo por medio del sistema de Pro-Stride®APS.



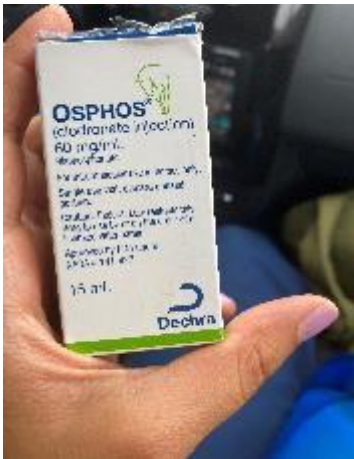**Ilustración 12.** Inyección con solución concentrada de proteína autóloga.

Posteriormente se hace un vendaje compresivo con algodón laminado, venda de gasa y venda elástica que se recomienda retirar 48 horas después de instaurarlo.

### ***Inyección de Clodronato (OSPHOS®)***

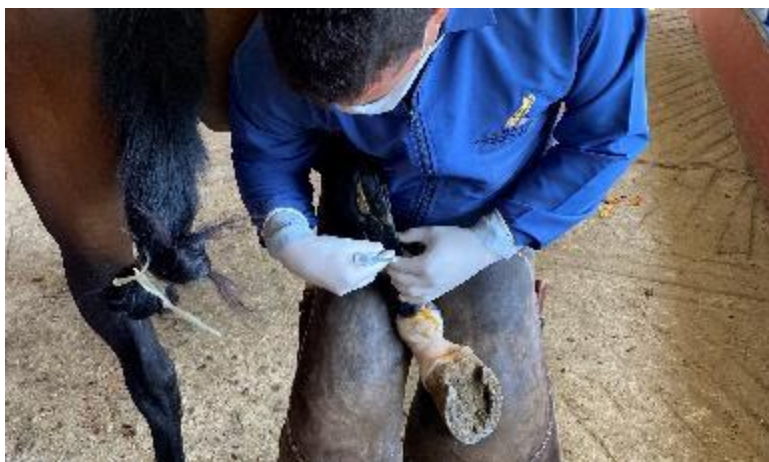Se conoce que este medicamento inhibe la reabsorción ósea mediante la reducción de la cantidad de los osteoclastos activos, independientemente de la causa de la actividad osteoclástica e inhibe la formación y disolución de los cristales

de fosfato de calcio en la matriz ósea (Fleisch, 2000). Lo cual es de ayuda como soporte de terapia para quiste subcondral.



**Ilustración 13.** Medicamento utilizado como terapia

Se procede a realizar con aguja calibre 21 bloqueo peri-neural cuatro puntos altos del MPD con 2mL de Odontocaina® al 3% buscando desensibilizar la parte distal de la articulación del tarso; Luego se espera un tiempo de 10 minutos aproximadamente mientras hace efecto el medicamento.



**Ilustración 14.** Bloqueo peri-neural Cuatro puntos altos en MPD.

Se realiza perfusión en la zona de la cuartilla con banda elástica durante 20 minutos con el objetivo de aplicar 15mL de OSPHOS® diluido en 15mL de solución isotónica de Cloruro de sodio en la articulación interfalángica distal del miembro posterior derecho de manera concentrada en la zona de la lesión (Quiste subcondral).



**Ilustración 15.** Perfusión MPD con catéter en forma de mariposa pegado a banda elástica.



**Ilustración 16.** Administración de medicamento (OSPHOS® diluido en solución isotónica) en MPD.

Se hace recomendación de 4 semanas de reposo total y al reincorporarse al ejercicio que se haga de manera controlada, comenzando las 2 primeras semanas solo con caminatas y las siguientes semanas trote al tiro para finalmente empezar la monta de la yegua según su evolución.

### **Seguimiento**

Pasados 2 meses desde el inicio del tratamiento, se procede a la reevaluación de la paciente, la cual no se le evidencia cojera, las pruebas de flexión y demás evaluaciones físicas son negativas. Su montador no reporta novedades, se ha trabajado la paciente progresivamente mostrando una gran mejoría.

## Discusión

A diferencia de lo encontrado en este paciente la literatura reporta que los quistes subcondrales clínicamente cursan con escaso dolor y, a veces, presentan tumefacción por aumento de tamaño del hueso, sin embargo las características radiológicas encontradas si se corresponden a las descripciones de este tipo de lesiones, las cuales se describen con aspecto de cavidad osteolítica, con bordes esclerosos y bien definidos, con un diámetro que rara vez supera los 2 cm (Panisello S. , Martínez, Cuenca, Herrera, & Herrero, 2002).

Se sospecha que el tipo de trabajo y la pato-biomecánica es un factor causal de afecciones locomotoras, ya que soportar el aparato podotroclear del caballo fuerzas extremas se pueden considerar como causa directa de esta patología. Además, En caballos de carrera las patologías articulares como los quistes óseos subcondrales se han asociado frecuentemente al trauma continuo y repetido sobre la articulación producto de la actividad física de estos animales (Mirazo, 2006). En este caso es posible que se haya presentado debido al trauma repetido sobre las articulaciones interfalángicas asociado a la modalidad de paso (Trote criollo colombiano) del paciente, además se podría asociar con las prácticas de herraje, sin embargo es necesario realizar más investigaciones que permitan determinar la asociación entre estas patologías y las distintas modalidades del caballo criollo colombiano.

En este caso no se inició con un abordaje terapéutico quirúrgico, ya que este sólo debe considerarse cuando el quiste progresa, es doloroso o puede causar fracturas patológicas y el riesgo de reincidencia oscila entre el 10 y 20% (Panisello S. , Martínez, Cuenca, Herrera, & Herrero, 2002). De otro lado, las terapias ortobiológicas (Células madre mesenquimales, plasma rico en plaquetas, factores de crecimiento, gel de poliacrilamida) pueden proporcionar beneficios en la restitución de la funcionalidad ósea, siendo estos efectos similares a lo descrito con el uso del dispositivo de solución de proteína autóloga (Pro-Stride®APS), cuya función es concentrar las proteínas antiinflamatorias naturales de la sangre. Se ha reportado que esta solución altamente concentrada se une y detiene las proteínas inflamatorias que causan dolor y destrucción del cartílago, generando un alivio satisfactorio en los pacientes con artropatías (King, Cawood, & Bookmiller, 2021). Sin embargo, esta técnica aun es experimental y se requieren mas estudios para evaluar sus efectos en la regeneración del cartílago y el hueso subcondral, así como sus efectos a largo plazo.

En este caso se logró que el paciente retornara a su actividad física después de un tratamiento basado en medicina regenerativa con el uso de Pro-Stride®APS, esto puede estar relacionado en parte con la edad del paciente, pues se reporta que el 64% de los caballos menores de 3 años retoman su actividad atlética, mientras que en caballos mayores de 3 años solo se recupera el 35%. Se debe considerar que en las lesiones quísticas de las articulaciones interfalángicas manejadas de manera conservadora se pueden producir resultados positivos a corto plazo, pero

existe un alto riesgo de aparición de osteoartrosis asociada (Galinelli & Landon, 2010)

## Referencias

- Auer, J., & Stick, J. (2005). *Equine surgery* (3 ed.). Michigan: Saunders.
- Báez, L. C. (2019). *Casuística de la clínica en Equinos*. Bogotá.
- Balducci, J., Barrett, L., McIlwraith, C., & van Weeren, P. (2019). Surgical treatment of an osseous cyst-like lesion in the middle phalanx communicating with. *Equine vet*, (78), 138-143.
- Beltran Gallego, A., & Fierro Díaz, G. (2018). Anestesia intraarticular. Una revisión sistemática. *Cubana de Reumatología*, 20(2), 215-219.
- Bogers, S. H. (2018). Cell-based therapies for joint disease in veterinary medicine: what we have learned and what we need to know. *Vet science*, (5), 5-70.
- Bonilla, A. (2019). Equine bone cysts. *Equine vet*, (7), 345-348.
- Castillo, G., Medina, V. M., Enriquez, M., Medrano, F., Velasquez, C., Fuentes, J., Gonzales, A. (2017). Plasma rico en plaquetas y su efecto en la regeneración ósea en fracturas mandibular. Ensayo clínico controlado. *Gaceta medica de Mexico*, (153), 461-467.
- Denoix, J., Jeffcott, L., McIlwraith, C., & van Weeren, P. (2013). A review of terminology for equine juvenile osteochondral conditions (JOCC) based on anatomical and functional considerations. *Equine vet*, (1), 29-35.
- Denoix, J.-M. (2014). *Biomechanics and physical training of the horse*. Boca raton, FL: CRC Press.
- Fleisch, H. (2000). *Biological effects*. San Diego: Academic press.
- Galinelli, N., & Landon, M. (2010). Osteocondrosis en equinos: un problema latente de la industria hípica. *Analecta Vet*, 30(2), 57-66.
- Gaona, L., & Acevedo, P. J. (2016). *Estudio del síndrome del navicular mediante análisis radiológico en caballos carreteros de la ciudad de Bogotá D.C-Colombia*. Bogotá.
- Gavilánez, M. C., & Andrade, M. J. (2014). Bases científicas de la administración intraarticular de analgésicos opioides y su eficacia en el post operatorio. *Cubana de Reumatología*, 16(3), 379-384.
- Giraldo, L., Vasquez, L., & Delgado, A. (2011). Quiste subcondral a nivel de la articulación interfalángica proximal en una potranca criolla colombiana: reporte de caso\*. *CES Medicina Veterinaria y Zootecnia*, 6(2), 109-117.
- Gody, A., & Oddoy, I. (1995). Diagnóstico ultrasonografía de la patología de tendones y ligamentos en el equino de deportes. *Monografía de Medicina Veterinaria*, (17), 1-2.
- Jenner, F. (2021). Treatment of osseous cyst-like lesions. *Equine veterinary education*, (7), 345-348.
- Kees, J., & Gunsser, I. (2016). Atlas de radiología de las extremidades del caballo. *Esteve veterinaria*, (4), 115.
- King, J., Zubrod, C., Schneider, R., Sampson, S., & Roberts, G. (2013). MRI findings in 232 horses with lameness localized to the metacarpophalangeal region and without a radiographic diagnosis. *Vet Radio Ultrasound*, (1), 36-47.

- King, W., Cawood, K., & Bookmiller, M. (2021). The uses of autolous protein solution(pro-stride) and leukocyte-rich platelet-rich plasma(restigen)in canine medicine. *Dovepress*, (12), 53-65.
- Marcano, Y., Torcat, J., Ayala, L., Verdi, B., Laire, C., Maldonado, M., & de Vegas, J. (2006). Funciones endocrinas del tejido adiposo.Revisión. *Venezolana de Endocrinología*, 4(1), 15-21.
- Mirazo, J. (2006). *Tratamiento de patologías articulares en equinos*. Montevideo.
- Morales, A., Bermúdez, V., García, F., Perdigón, M., & Naranjo, R. (2009). Lesiones músculo esqueléticas catastróficas en caballos pura sangre de carrera, Caracas-Venezuela. *Revistas de investigaciones veterinarias del Perú*, (2), 243-248.
- Moyer, W., Schumacher, J., & Schumacher, J. (2007). Guide to equine joint injection and regional anesthesia. *MediMedia USA*,(1), 109.
- Naccache, F., Metzger, J., & Distl, O. (2018). Genetic rsk factors for osteochondrosis in various horse breeds. *Equine Vet*, (5), 556-563.
- O'Shaughnessey, K., Matuska, A., Hoepfner, J., Farr, J., Klaassen, M., Kaeding, C., King, W. W.-M. (2014). Autologous protein solution prepared from the blood of osteoarthritic patients contains an enhanced profile of anti-inflammatory cytokines and anabolic growth factors. *Orthopaedic Research Society*, (10), 49-55.
- Panisello, S., Martínez, A., Cuenca, J., Herrera, A., & Herrero, L. (2002). Quiste subcondral de comportamiento. *Revista española de cirugía osteoarticular*, (37), 194-198.
- Panisello, S., Martínez, M., Cuenca, E., Herrera, L., & Herrero, B. (octubre-diciembre de 2002). Quiste subcondral de comportamiento agresivo. *Revista española de cirugía osteoarticular*, 37(212), 195-197.
- Richardson, D., & Dyson, S. (2011). *Diagnosis and management of lameness in the horse* (2a ed.). St louis: Elsevier.
- Santana, M. J. (2010). *Estudio del cartílago articular y del hueso subcondral en la osteoartritis de la articulación PISI-piramidal*. Elche.
- Universidad de Chile. (2004). Anestesia local como método diagnóstico en la afecciones del sistema músculo esquelético del equino. *Monografías de Medicina Veterinaria*, 13(1), 199.
- Viteri, F., Muñoz, D., Rosales, G., Hernandez, J., Jaramillo, J., & Cortes, C. (2019). Osteoartrosis. Una revisión de literatura. *Cubana de Reumatología*, (21), 2.