Socialización de pasantía profesionalizante realizada en Estados Unidos y Bogotá en el área de pequeñas especies.

Modalidad de grado para optar al título de Médico Veterinario

Juan Carlos Henao Yepes

Asesora
Paola Báez
MV, Esp. M.Sc.

Corporación universitaria lasallista
Facultad de ciencias administrativas y agropecuarias
Medicina veterinaria
Caldas, Antioquia
2012

Tabla de contenido

Objetivos ... 7
Objetivo general ... 7
Objetivos específicos ... 7
Descripción de actividades ... 8
Descripción de actividades en Coral Springs Animal Hospital (CSAH) ... 8
Dermatología: Dra Susan Sawyer ... 9
Cirugía: Dr Ken Moore, Dra Elizabeth Rawson, Dr: Carl Jehn ... 9
Urgencias: Dr Joshua Storm, Dra Donna Schuartz, Dra Krysta Hardy ... 10
Neurología: Dra Lisa Lipitz ... 10
Odontología: Dra Tiffany Brown ... 11
Oncología: Dr Francisco Álvarez ... 11
Medicina Interna: Dra Sofía Morales ... 11
Radiología: Dr Crispin Spencer ... 12
Conocimientos Adquiridos ... 13
Descripción de actividades en Clínica Veterinaria de la Universidad de Lasalle ... 13
Medicina interna: Dra Audrey Calderón, Dr Cesar Cabrejo, Dr Iván Martin, Dr Mauricio Merizalde, Dr Oscar Benavides, Dr Rafael Sarmiento ... 14
Triage ... 14
Imaginología: Dr Javier Rivas ... 15
Cirugía: Dr Leonel Cardona, Dr Miguel Ladino, Dr Edgar Gutiérrez ... 15
Hospitalización ... 16
Conocimientos Adquiridos ... 17
Caso clínico ... 18
Resumen ... 18
Abstract ... 18
Introducción ... 19
Evaluacion del paciente ... 22
Reseña ... 22
Hallazgos al examen clínico ... 22
Ayudas diagnosticas ... 23
Tratamiento ... 25
Seguimiento ... 27
Análisis y discusión del caso ... 29
Conclusiones y recomendaciones ... 31
Referencias ... 33

Lista de imágenes

Imagen 1 Radiografía Lateral izquierda derecha con flexión de cabeza donde se evidencia un aumento en el espacio atlantoaxial y ausencia del proceso odontoides. 23
Imagen 2 Vendaje cervical o cuello ortopédico. 26
Imagen 3 Visualización de la articulación atlantoaxial subluxada donde es posible apreciar la médula. 26
Imagen 4 Subluxación reducida con las suturas anudadas en posición. 27

Lista de tablas

Tabla 1 Resultados examen neurológico. 23

En el presente informe será descrita la práctica profesional realizada como modalidad de grado la cual se dividió en 2 momentos: 10 semanas en Coral Springs Animal Hospital, un hospital privado ubicado en el estado de Florida, EE.UU; y 12 semanas en la clínica veterinaria de la Universidad de LaSalle en la ciudad de Bogotá.

Ambos formatos de practica fueron muy diferentes desde el punto metodológico que tiene cada uno de estos sitios para el desarrollo de esta actividad, pero ambas experiencias fueron complementarias a la hora de mirar la razón de ser de la práctica, ya que en el primer momento de esta tuve la oportunidad de mirar, no solo el desarrollo de la práctica veterinaria en otro país, con acceso a diferentes tecnologías, en un centro interdisciplinario y con protocolos para diferentes procedimientos algunos muy diferentes, otros muy similares con relación a los que me fueron enseñados en mi proceso de formación, sino también aprender como son los procesos administrativos y empresariales de un centro veterinario de gran magnitud, mientras en el segundo momento, tuve la oportunidad de cumplir el rol de médico veterinario, realizando y planteando planes diagnósticos y terapéuticos, seguimiento y pronóstico de diferentes pacientes, al igual que la atención, comunicación y discusión con sus propietarios, todo en conjunto, hizo que mi práctica profesional fuera no solo el momento para integrar conocimientos teóricos y prácticos, sino también el contacto con nuevas culturas profesionales que me permitieron abrir más mis horizontes académicos y prácticos.

El gran flujo de pacientes en ambos centros veterinarios, me permitió interactuar, discutir y participar en un sinfín de casos clínicos, observando así la presentación de gran número de patologías, su forma de diagnóstico, tratamiento, seguimiento y pronostico; por eso el caso clínico que he elegido para el desarrollo del presente informe, fue un caso en donde tuve participación activa en todas las fases de su diagnóstico y tratamiento, y pude realizar

seguimiento hasta el último día de mi práctica. Este caso fue importante durante este proceso pues me enseño la importancia del examen clínico a la hora de solicitar ayudas diagnosticas cuando se cuenta con recursos económicos limitados y la manera más adecuada de comunicarse con el propietario para evitar que rechace las propuestas diagnósticas y terapéuticas y haga parte activa de todo el proceso de su mascota.

Objetivos

Objetivo general

Aplicar todos los conocimientos aprendidos durante el pregrado en 2 clínicas veterinarias de pequeños animales diferentes, integrándolos con la práctica, para el desarrollo de habilidades útiles para la vida profesional.

Objetivos específicos

Adquirir habilidades prácticas e intelectuales para afrontar casos clínicos en pequeñas especies animales.

Obtener y afianzar nuevos conocimientos en todas las áreas de práctica sobre enfermedades, tratamientos, procedimientos y demás aspectos de la clínica de pequeños animales.

Conocer el desarrollo de la práctica veterinaria en una clínica privada de Florida, EUA.

Desarrollar un criterio medico propio basándose en la observación de la práctica de diferentes médicos veterinarios.

Descripción de actividades

Las actividades realizadas en ambos centros veterinarios donde se realizó la práctica fueron bastante diferentes, por eso la descripción de estas se realizara de manera independiente.

Descripción de actividades en Coral Springs Animal Hospital (CSAH)

El programa en el cual me encontraba se denomina un *"externship"* (externado) el cual consiste en acompañar a los médicos generales y especialistas en su trabajo diario según horario preestablecido. Desde el inicio la normativa de los "externos" deja claro que no hay mucha oportunidad para la realización de procedimientos prácticos, pues la finalidad del trabajo es estar con los médicos veterinarios, quienes no ejecutan procedimientos técnicos, solo interactúan con el animal para revisarlo y ya todos los demás procedimientos que se deban realizar los hacen los enfermeros. Cada médico veterinario cuenta con 1 o 2 enfermeros, los cuales se encargan de traer y llevar el animal, tomar muestras, cateterizarlo, realizarle seguimiento, administrarle medicamentos, entre otros.

Durante los 2 meses de práctica, tuve la oportunidad de estar con la mayoría de médicos que trabajan en el hospital. A continuación hay un resumen de lo que realizaba con cada uno de los médicos y algunos de los casos que tuve la oportunidad de ver en cada uno de los servicios.

Dermatología: Dra Susan Sawyer

Los pacientes que llegan son en su gran mayoría remitidos de otros hospitales por problemas que no ceden a los tratamientos o que recidivan una y otra vez. Casi la totalidad de estos pacientes (aproximadamente 8 o 9 de las 10 consultas que hay al día en dermatología) son pacientes a los que se llega a un diagnóstico de alergia.

A estos pacientes se les realizan pruebas de alergia (intradérmicas o en suero) por lo que se puede llegar a saber el alérgeno al cual es sensible el paciente, y con base a ese o esos alérgenos se le crea una "vacuna" el cual el propietario aplica en casa según indicaciones buscando desensibilizar el animal controlando así la alergia. Esta inmunoterapia tiene buenos resultados en aproximadamente el 60% de los animales tratados. Mi participación en el área de dermatología fue el observar y analizar lo que la doctora encargada del área realizaba a sus pacientes (citologías, aspirados, raspados, cultivos), aunque en varios casos me fue permitido tomar algunas de las muestras, realizar las tinciones y explicar a los propietarios diferentes tratamientos como las vacunas de desensibilización y las dietas de eliminación.

Cirugía: Dr Ken Moore, Dra Elizabeth Rawson, Dr: Carl Jehn

En la cirugía hay mucho más que hacer, ya que la función del externo es ser el primer ayudante y también en muchos casos realizaba la preparación del quirófano, vistiendo el paciente y alistando todo el instrumental. En un día promedio se realizan entre 5 y 10 cirugías.

El comportamiento en quirófano es algo parecido al trabajo que realizamos en Colombia, a diferencia que el cirujano generalmente trabaja solo, no hay instrumentador y la persona encargada de la anestesia es un enfermero, no un veterinario anestesiólogo. Estas diferencias me parece que ofrecen una mayor seguridad para nuestros pacientes en Colombia pues el médico cirujano puede trabajar con mayor comodidad y tranquilidad durante el procedimiento.

Urgencias: Dr Joshua Storm, Dra Donna Schuartz, Dra Krysta Hardy

En esta zona de urgencias solo participo observando al equipo médico realizar los procedimientos de urgentología en la UCI se encuentran entre 5 y 6 enfermeros, los cuales tienen una función designada para cuando llega una urgencia (el que intuba, el que canaliza, el que aplica los medicamentos, etc).

La mayoría de pacientes que llegan por urgencias son animales que presentan vómitos agudos o crónicos, historia de anorexia o inapetencia de días atrás, entre otros, pero también llegaban urgencias que requerían una atención más inmediata.

Neurología: Dra Lisa Lipitz

En la parte de neurología la principal actividad es la consulta a pacientes remitidos, aunque también se hace mucha interconsulta con los médicos de urgencias en los casos de pacientes que llegan con convulsiones o con problemas neurológicos secundarios a un trauma. La Dra Lipitz siempre estuvo muy dispuesta a enseñar y era muy clara a la hora de explicar el examen neurológico, la neurolocalización de una lesión y las posibles etiologías de cada caso.

Odontología: Dra Tiffany Brown

En la parte de odontología se realizan procedimientos quirúrgicos o muy especializados, al igual que procedimientos diagnósticos de pacientes generalmente remitidos de otras aéreas o de otros hospitales. En esta área, al igual que en cirugía, actuaba como primer ayudante y realizaba la toma de las placas radiográficas odontológicas. La parte de detartraje la hacen generalmente enfermeros.

Oncología: Dr Francisco Álvarez

En oncología la principal actividad era la revisión de pacientes que habían sido diagnosticados con anterioridad y que actualmente se encontraban tratamientos quimioterapéuticos. También estuve presente en varias consultas nuevas donde se realizó el diagnostico de alguna neoplasia. En este servicio fue aprender mucho sobre los diferentes protocolos de quimioterapia para algunos tipos de neoplasias que eran diagnosticadas por el especialista del área.

El tratamiento de quimioterapia se hace mediante una cita especial donde el propietario deja el paciente en la mañana, se realiza toma de muestras para enviar al laboratorio para revisar que todo se encuentre bien, y si no hay ningún resultado alterado (Leucopenia o trombocitopenia son las alteraciones de medula más frecuentes), se procede a canalizar el animal y a administrarle el medicamento, que dependiendo del tratamiento que sea, se debe administrar en 6 a 8 horas.

Medicina Interna: Dra Sofía Morales

Medicina interna es una de las áreas más ocupadas del hospital. Son muchos los pacientes remitidos de otras áreas o de otros hospitales para el servicio de medicina interna.

La mayoría de pacientes son animales con enfermedades crónicas y pacientes que llegan para controles médicos, o con enfermedades que han venido progresando y no han respondido a ningún tratamiento. Enfermedades renales y gastrointestinales eran los problemas más frecuentes atendidos en esa área.

La función en esta área es la de ayudar a revisar y a hacer seguimientos a los animales hospitalizados o a aquellos que vienen a control. También es función del externo analizar e interpretar los diferentes exámenes paraclínicos que se le tomen al paciente y ayudar en la realización de las ecografías y las endoscopias.

Las ecografías o endoscopias solicitadas por cualquier médico veterinario eran realizadas por la médica internista.

Radiología: Dr Crispin Spencer

El hospital cuenta con el servicio de radiología prestado por una empresa externa la cual realiza la lectura de las placas tomadas en el hospital. Uno de los radiólogos va una vez al mes al hospital para realizar rondas medicas con los internos y los externos, discutir casos clínicos y placas que sean interesantes o de las cuales se tenga alguna duda. También realiza capacitaciones a los técnicos radiólogos sobre posicionamiento, velocidades y seguridad en la toma de placas radiográficas.

El cuarto de radiografías estaba siempre disponible para analizar placas y sus informes en los tiempos libres.

Conocimientos Adquiridos

La experiencia de trabajar en una clínica en un país primermundista, es muy enriquecedora pues permite no solo conocer procedimientos y tecnologías, sino también direccionar la práctica propia hacia los métodos de vanguardia mundiales. Dentro de los muchos conocimientos adquiridos durante esta parte de la pasantía, destaco el uso de tecnologías aun algo fuera de nuestro uso rutinario como la resonancia magnética, tomografía y fluoroscopía. También los procedimientos quirúrgicos más actuales para la corrección de lesiones ortopédicas como TPLO, DCP, TTA. Un sistema de comunicaciones interno y de historial clínico totalmente sistematizado y el funcionamiento de un laboratorio interno con tecnología de punta.

Descripción de actividades en Clínica Veterinaria de la Universidad de Lasalle

En la clínica de pequeños animales de la universidad de LaSalle, hay 4 tipos de estudiantes que realizan sus prácticas: los estudiantes de horas, los de clínica ambulatoria, los pasantes y los estudiantes de posgrado. Los que más tiempo permanecen en la clínica y a los cuales se les asigna más responsabilidades y labores son a los ambulantes y a los pasantes; estos últimos deben dirigir y supervisar el trabajo de los ambulantes también.

Los puntos de trabajo dentro de la clínica se dividen en 5: medicina interna, “triage”, cirugía, imágenes y hospitalización, pero debido a que el semestre 2012-2 el número de estudiantes fue muy poco, se unieron las áreas de medicina interna y triage y la de hospitalización e imágenes.

Medicina interna: Dra Audrey Calderón, Dr Cesar Cabrejo, Dr Iván Martin, Dr Mauricio Merizalde, Dr Oscar Benavides, Dr Rafael Sarmiento

Los estudiantes asignados al área de medicina interna tienen como tarea principal la atención de consultas. Se recibe el paciente proveniente de triage y un pasante, acompañado de un ambulante, realiza el examen clínico general y especifico del paciente, una vez terminado, ingresa el medico de turno al cual se le informa de los hallazgos anormales, los problemas, diferenciales y planes terapéuticos y diagnósticos que considere indicados, el medico revisa el paciente y discute los planteamientos dados por el estudiante con el propietario también.

Una vez finalizada la consulta, se realiza la facturación de las ayudas diagnosticas pertinentes y se envía al paciente al área que sea necesario, si no requiere ninguna toma de muestras o imágenes diagnósticas, se realiza la formula, la cual es revisada por el médico y se le entrega y explica al propietario.

Triage

En esta área la función principal es la atención inicial al propietario, indicarle y dirigirlo al lugar que necesite. Si es para una consulta de un paciente antiguo, el encargado de triage debe buscar la historia clínica**,** anexarle los formatos que considere necesarios y realizarle la preliquidación de la consulta para que el propietario pueda cancelar. También en triage se da la priorización de las consultas y la clasificación de las urgencias. Los datos básicos y la reseña de los pacientes nuevos son llenados también en triage.

Imaginología: Dr Javier Rivas

Esta área incluye ultrasonografía, endoscopia y radiología. El encargado del área de Imaginología tiene diferentes funciones. Durante las ecografías debe colaborar con la sujeción del animal e igualmente estar atento al desarrollo del procedimiento pues debe realizar también el informe ecográfico que será anexado a la historia clínica o será entregado al propietario cuando se trata de una remisión.

Durante las endoscopias se trabaja en conjunto con los encargados del área de cirugía pues son ellos quienes se encargan de realizar la anestesia. Se debe preparar tanto el paciente como los equipos e instrumentos que se van a utilizar durante el procedimiento. Al igual que en ecografía, el encargado debe realizar el informe endoscópico y asegurarse de llevar las muestras obtenidas al laboratorio de histopatología y reclamar los resultados cuando sean emitidos.

En radiología, el estudiante encargado debe recibir el paciente con la respectiva orden de las placas que deben ser tomadas, o la remisión si se trata de un paciente externo y realizar el correspondiente estudio radiográfico, revelado de las placas y guardarlas en un CD para entregarlas posteriormente al propietario. La interpretación y el informe hecho por el estudiante deben ser siempre corroborados por el docente de turno.

Cirugía: Dr Leonel Cardona, Dr Miguel Ladino, Dr Edgar Gutiérrez

Las funciones del estudiante encargado del área de cirugía inician en la programación de todos los procedimientos a realizar durante la semana. El día anterior a cada procedimiento, se debe realizar el planteamiento de los protocolos anestésicos y discutirlos con el anestesiólogo

para que él sea quien los apruebe. Se debe realizar el pedido de todos los medicamentos y materiales y si el procedimiento requiere de algún instrumento o material especial, este debe ser pedido con anticipación a la persona encargada de la farmacia. El día del procedimiento se debe realizar toda la preparación del paciente, desde la cateterización y depilación hasta la pre medicación, inducción anestésica e intubación antes de ingresarlo a quirófano. Dentro de quirófano y dependiendo del número de estudiantes presentes durante el procedimiento, la función puede ser primer ayudante, instrumentador o el patinador o flotante. La recuperación del paciente, generalmente está a cargo de los estudiantes que se encuentren en el área de hospital. El seguimiento telefónico del paciente y las citas de control también deben ser programadas por el estudiante de cirugía.

Hospitalización

En el área de hospitalización el estudiante encargado tiene como función principal la del cuidado, medicación y seguimiento de los pacientes hospitalizados. Se debe tener al día las historias clínicas de estos pacientes, con todos los tratamientos e informes de seguimiento que se vayan realizando. Acá se recibe el paciente proveniente de medicina interna o cirugía con la hoja de hospitalización la cual contiene toda la información del paciente, los medicamentos a administrar y todas las indicaciones y consideraciones especiales que se deban tener con él. Se debe preparar la jaula o el lugar donde el animal vaya a ser hospitalizado de manera adecuada y realizar el pedido a farmacia de todos los materiales y los medicamentos que el paciente requiera.

Al final de la jornada, el estudiante de hospitalización entrega todos los pacientes con las indicaciones de cada uno de estos a la persona que se quedará en el turno nocturno.

Los estudiantes de todas las áreas y los docentes de turno se reúnen todos los días a las 7am y hablan sobre los pacientes hospitalizados. La persona del turno de la noche anterior explica la evolución el paciente durante esa noche y entre todos se discute el caso, se hacen propuestas y preguntas, convirtiéndose en un espacio académico bastante productivo para todos.

Conocimientos Adquiridos

Trabajar como el médico encargado de un caso clínico permite adquirir muchos conocimientos, y es precisamente eso lo que destaco dentro de todo lo aprendido de mi pasantía en Bogotá: la responsabilidad que se debe tener a la hora de tomar decisiones de toda clase para afrontar un caso médico. También tuve la posibilidad de enfrentarme a diferentes tipos de propietarios, lo que me permitió desarrollar habilidades comunicativas para diferentes tipos de personas con diferentes niveles de conocimiento, uso de vocabulario y sobretodo actitudes. También tuve la oportunidad de realizar procedimientos que no había realizado antes, como la toma de muestras de LCR, cistocentesis no ecoguiadas, colocación de drenes de penn rose, entre otros.

Caso clínico

Resumen

En el presente trabajo se expone el caso de un canino french poodle de 8 meses de edad que consulta por presentar tetraplejia aguda y dolor a la flexión cervical. Por los hallazgos al examen clínico, neurológico y radiológico se diagnostica subluxación atlantoaxial la cual se corrige de manera quirúrgica con evolución favorable.

Palabras clave: tetraplejia, subluxación atlantoaxial, dolor cervical, radiografía, corrección quirúrgica.

Abstract

Is presented the case of an 8 months old french poodle consulting for presenting acute tetraplegia and pain at the cervical flexion. Due the findings in the clinical, neurologic and radiologic exam, atlantoaxial subluxation is diagnosed and then corrected surgically with positive evolution.

Key words: tetraplegia, atlantoaxial subluxation, cervical pain, radiography, surgical correction.

Introducción

La subluxación de la articulación atlantoaxial se define como una inestabilidad de la articulación entre C1-C2 que causa traumatismo y compresión de la medula espinal (Thomas, 2004) (Platt, 2012). Estas dos vértebras están unidas mediante 5 ligamentos: 2 ligamentos alares, ligamento apical del proceso odontoides, ligamento transverso del atlas y el ligamento atlantoaxial dorsal. El proceso odontoides es una proyección ósea que se localiza en el aspecto craneal del cuerpo del axis y se desarrolla a partir de un centro de osificación separado (Platt, 2012). La subluxacion de la articulacion atlantoaxial es un problema relativamente comun y en la mayoria de los casos es ocacionado por un soporte ligamentoso ineficiente (Green & Bosco, 2006) (Thomas, 2004). Entre las razas pequeñas y toy como los chihuahua, yorkshire terrier, poodle miniatura y schnauzer estandar hay una mayor prevalencia de esta patologia por fallas en el desarrollo del proceso odontoides (agenesia, hipoplasia o desviaciones congenitas) (Platt, 2012) (Thomas, 2004) En ocasiones, un traumatismo aparentemente insignificante genera la subluxación.

La fractura del proceso odontoides y la ruptura de los tejidos blandos que mantienen la estabilidad de la articulación atlantoaxial puede ocurrir en cualquier perro o gato como resultado de un traumatismo (Cook & Oliver, 1981).

Los signos clínicos pueden ir desde leves, como simple dolor cervical hasta muy severos como tetraplejia o muerte por falla respiratoria (Pujol, Riera, Omaña, Fortuny, & Pujol, 2007) (Thomas, 2004). El inicio de estos signos cuando la patología es congénita se da antes del primer año de vida, pero pueden presentarse en cualquier edad (Thomas, 2004) (Platt, 2012). Los traumatismos pueden ser la causa en animales de cualquier edad. En la mayoría de casos el

comienzo puede ser agudo, pero también pueden ser progresivos o sufrir altibajos, posiblemente por reflejo de inestabilidad de la articulación atlantoaxial que causa daño repetido sobre la medula espinal. (Thomas, 2004) (Platt, 2012). El dolor cervical se presenta en el 60% de los casos y las alteraciones de la marcha en el 85% y puede ir desde ataxia leve hasta tetraplejia (Thomas, 2004) (Pujol, Bouyy, Omaña, Fortuny, Riera, & Pujol, 2010) (Platt, 2012).

La subluxacion atlantoaxial puede diagnosticarse con radiografias simples de columna cervical. En las proyecciones laterales se ve un aumento en el espacio entre la lamina dorsal del atlas y el proceso espinoso del axis. En casos severos la mala alineacion entre los cuerpos de las dos vertebras es claramente visible. La presencia y tamaño del proceso odontoides puede evaluarse con mas precision en las proyecciones ventrodorsales (VD). La fluoroscopia, tomografia axial computarizada (TAC) y resonancia magnetica nuclear (RM) tambien son ayudas diagnosticas utiles pero generalmente solo se requieren en los casos donde la radiografia no es clara. (Platt, 2012).

Los perros que presentan signos leves pueden tratarse de forma conservadora mediante vendaje externo durante como minimo 6 semanas. El vendaje debe inmovilizar la articulacion atlantoaxial y por lo tanto debe extenderse hasta la cabeza craneal a las orejas y caudalmente hasta el nivel del torax. (Marc E. Havig, 2005) (Platt, 2012). El objetivo es estabilizar la articulacion mientras las estructuras ligamentosas sanan (Nanai & Yman, 2005). Este tratamiento tiende a ser efectivo a corto plazo, la eficacia a largo plazo de este tratamiento se desconoce y los perros tratados de esta manera siempre estarán en riesgos de recaidas. (Marc E. Havig, 2005) (Nanai & Yman, 2005) (Thomas, 2004).

El tratamiento quirurgico se recomienda en la mayoria de los casos, especialmente en pacientes con deficit neurologico mas severo, aunque puede estar asociado a una elevada

mortalidad perioperatoria (Thomas, 2004) (Platt, 2012). Se han descrito abordajes dorsales y ventrales a la articulacion atlantoaxial; los abordajes dorsales estan asociados con un riesgo mas elevado de causar lesion en la medula espinal durante la cirugia y una incidencia mas elevada de fallo del implante. (Shore & Tepper, 2007) (Green & Bosco, 2006). Utilizando un abordaje ventral la subluxacion se reduce y la superficies articulares se raspan para promover la fusion osea. (Shore & Tepper, 2007). Los dos huesos se unen utilizando tornillos transarticulares o agujas de Kirschner y se coloca un injerto de hueso esponjoso sobre la articulacion (Shore & Tepper, 2007) (Thomas, 2004). En el caso de una lesion traumatica o de poca estabilidad osea, los tornillos o las agujas se colocan en el cuerpo de las vertebras y se estabiliza con cemento de polimetilmetacrilato. En el postoperatorio se coloca un vendaje cervical mientras se produce la artrodesis. (Shore & Tepper, 2007) (Green & Bosco, 2006). Debido a que es un area complicada para la reparacion quirurgica por la calidad baja de los huesos, la dificultad del acceso y la cercania a la medula espinal, es posible causar daños medulares severos por manipulacion excesiva de la zona o daños de la faringe, laringe o traquea secundario a la retraccion. (Platt, 2012)

Aunque el éxito de la resolucion quirurgica va desde el 50% al 90% tambien se ha descrito una mortalidad del 20% las cuales ocurren durante o en las primeras 48 horas posteriores a la cirugia (Platt, 2012).

Algunos autores no asocian la severidad de los signos y la edad de presentacion con el pronostico del tratamiento (Marc E. Havig, 2005); pero otros han encontrado mejores resultados en los perros mas jovenes y con signos menos severos al momento de realizar el tratamiento ya sea quirurgico o conservador (Nanai & Yman, 2005) (Thomas, 2004)

Evaluacion del paciente

Reseña

Canino, hembra de raza French Poodle, de 8 meses de edad que es presentado a consulta porque el propietario reporta que varios días atrás ¨lloraba¨ sin razón aparente al ser tocada o levantada en brazos y que el presente día, después de un rato de juego rutinario, se quedó en recumbencia y no se volvió a poner de pie, movía sus miembros pero descoordinadamente y ¨lloraba¨ mucho al ser manipulada.

Hallazgos al examen clínico

Paciente en recumbencia lateral izquierda, alerta, con movimientos de pedaleo leves en miembros torácicos y vocalizaciones al ser manipulada. El examen clínico general no evidenció alteraciones diferentes en el paciente a las detectadas en la inspección, solo una baja condición corporal 2/5 (The Ohio State University. College of Veterinary Medicine). Por los hallazgos en el examen clínico general se decide realizar un examen neurológico para localizar el sitio de la lesión. Gracias a los resultados obtenidos en el examen neurológico (Tabla1) se considera una lesión en el segmento medular cervical (C1-C5).

Ayudas diagnosticas

Debido a los resultados arrojados por el examen neurológico se decide realizar un cuadro hemático y placas radiográficas simples de cuello en proyecciones lateral, lateral con cabeza en flexión y VD. El cuadro hemático no presentó ninguna alteración. En las proyecciones lateral y lateral con cabeza en flexión se evidenció un aumento en el espacio intervertebral C1-C2 y ausencia del proceso odontoides (figura 1); y en la proyección VD se confirmó la agenesia del proceso odontoides del axis, todos hallazgos compatibles con subluxación atlantoaxial.

Imagen 1 Radiografía Lateral izquierda derecha con flexión de cabeza donde se evidencia un aumento en el espacio atlantoaxial y ausencia del proceso odontoides.

Tabla 1 Resultados del examen neurológico.

PRUEBA REALIZADA	RESULTADO
Estado Mental	Normal
Postura	Decúbito
Marcha	Tetraplejia
Pares craneales	Presentes normales todos
Posicionamiento propioceptivo	Ausente en los 4 miembros
Reflejo flexor	MA´s: Presente normal MP´s: Presente normal
Reflejo extensor carpo radial	Presente normal
Reflejos bicipital y tricipital	Presentes normales
Reflejo Patelar	Presente aumentado
Reflejo tibial craneal y gastrocnemio	Presentes normales
Reflejo perineal	Presente normal
Reflejo panicular	Presente normal
Percepción del dolor profundo	Ausente

Tratamiento

El paciente se deja en hospitalización, donde se le realiza un vendaje cervical o cuello ortopédico para impedir movimientos que pudieran producir más lesiones a la médula (figura 2). Debido a que el trauma se consideró agudo, se administró dexametasona 2mg/kg IV seguido de 1mg/kg IV seis horas después continuando con 0.5mg/kg IV/ 12 horas (Green & Bosco, 2006), ranitidina 2mg/kg IV/ 8 horas, solución salina intravenosa a una dosis de 80 ml/kg IV tasa de infusión constante (CRI) en 24 horas, dextrosa a una dosis de 1mg/kg IV CRI en 24 horas y alimento Hill´s a/d®.

Se le comunica a la propietaria que el tratamiento definitivo de esta enfermedad es quirúrgico, cuales son los costos y los riesgos, tras lo cual ella aprueba el procedimiento y este se programa para realizarlo en 5 días por motivos económicos.

Al tercer día de tratamiento con dexametasona, la paciente presenta varios cuadros de diarrea sanguinolenta, por lo que se suspende la administración del corticoide y se continua la administración de ranitidina, solución salina y dextrosa a la misma dosis y reponiendo las perdidas por diarrea; se cambia el alimento por Hill´s i/d® y se incluye sucralfato 500mg PO/ 12 horas. 2 días después la paciente defeca consistente y sin sangre macroscópica.

El abordaje quirúrgico de la articulación atlantoaxial se realizó dorsalmente incidiendo piel y tejido subcutáneo hasta llegar a la musculatura de la zona, desinsertando todos los músculos hasta lograr visualizar la articulación. En este caso la subluxación era tan marcada que era posible ver la medula (figura 3). Se realiza una perforación en el proceso espinoso del axis por el cual se atraviesan dos suturas no absorbibles calibre 0 (Dafilon®, Braun) que serán

pasadas después a través del canal medular por debajo del arco dorsal del atlas y por encima de la medula de manera cruzada. Estas suturas se anudan cada una a lado y lado de la articulación de manera independiente y simultáneamente para reducir la subluxación (figura 4).

Imagen 2 Vendaje cervical o cuello ortopédico.

Imagen 3 Visualización de la articulación atlantoaxial subluxada donde es posible apreciar la médula.

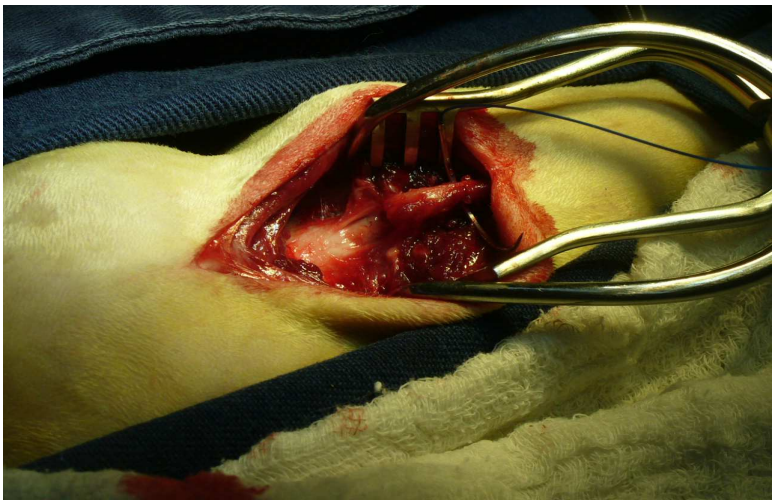

Imagen 4 Subluxación reducida con las suturas anudadas en posición.

Antes de iniciar el procedimiento se administró succinato sódico de metilprednisolona (Solu-medrol®, Pfizer) a dosis de 15mg/kg dosis única (DU) (Green & Bosco, 2006) (Terán, 2002) (Sumano & Ocampo, 2006).

Para el posquirúrgico se colocó de nuevo vendaje cervical, el cual sería mantenido durante 20 días más, se continuó con la terapia ya establecida y se incluyó cefalotina 25mg/kg IV/12 horas como antibiótico profiláctico. No se incluyó ningún analgésico ni antiinflamatorio para evitar recaídas en la parte gastrointestinal.

Seguimiento

Durante el tratamiento con dexametasona previo a la cirugía la paciente empezó a mostrar evolución favorable; los movimientos en sus miembros torácicos eran más fuertes aunque aún había ausencia de propiocepción, y los miembros pélvicos empezaron a moverse también con fortaleza. Después de la cirugía la paciente perdió de nuevo movilidad en sus cuatro miembros,

probablemente por manipulación de la articulación (Platt, 2012), pero lentamente fue recuperando movilidad y para el dia seis despues de la cirugia ya los movia de manera fuerte en forma de pedaleo tanto anteriores como posteriores.

Ocho dias despues del procedimiento, la paciente era capaz de mantenerse en decubito external cada vez que era puesta en esa posicion. Ese mismo dia, debido a que la paciente no volvio a presentar ninguna alteracion gastrointestinal, se decidio administrar una dosis de meloxicam a 0.2mg/kg SC seguido de 0.1mg/kg SC/ 24 horas durante 3 dias. Para el dia 10 es capaz de ponerse en cuadripedestacion en una ocacion por si sola pero apoyando sobre el aspecto dorsal de los carpos.

El dia 15 posterior a la cirugia, se retira el vendaje cervical y los puntos de sutura. La herida se encontraba en muy buenas condiciones.

Para favorecer el apoyo plantigrado en los miembros toracicos, se colocan vendajes de hiperextencion en ambos miembros, con los que la paciente inicia apoyo normal con mucha mas facilidad.

La paciente ha venido con evolucion favorable. A la fecha, 2 meses despues del procedimiento quirurgico la paciente se desplaza de manera correcta, aun con un leve grado de ataxia especialmente en sus miembros posteriores, pero sin mayor dificultad.

Análisis y discusión del caso

En el caso clínico presentado, hubo varias puntos que facilitaron la obtención del diagnóstico definitivo como el conocimiento de la epidemiologia de la enfermedad, ya que la paciente presenta todas las características de predisposición racial y etaria que se reportan en estos casos (Platt, 2012) (Thomas, 2004) (LeCouteur & Grandy, 2007). La realización de un examen clínico y neurológico exhaustivo, para neurolocalizar la lesión fue básico para poder ser concretos al momento de solicitar ayudas diagnósticas y de esa manera no incurrir en gastos económicos y de tiempo innecesarios que posteriormente pueden ser de vital importancia para darle continuidad al caso clínico y obtener resultados favorables.

Aunque la toma de las placas radiográficas se realizó con manipulación muy cuidadosa para evitar causarle dolor y daños más severos a la paciente, estas debieron ser tomadas bajo anestesia especialmente si se pensaba tomar una con ventroflexión de cabeza (LeCouteur & Grandy, 2007) (Nanai & Yman, 2005) (Thomas, 2004).

Aunque el tratamiento inicial establecido es indicado por varios autores como adecuado para el trauma medular agudo (Green & Bosco, 2006), otros autores consideran no haber encontrado diferencias en la evolución, pero si más efectos secundarios similares a los presentados en nuestra paciente que en los animales a los cuales no se les administró dexametasona (Levine, & otros, 2008), por lo que el uso de esta debe ser reconsiderado en algunos pacientes.

En este caso clinico, aunque los signos eran muy severos, consideramos que por la agudeza del caso y la edad de la paciente, el tratamiento quirurgico podria llegar a ser de buen pronostico a diferencia de otros autores que consideran que solo se debe realizar tratamiento

quirurgico a los pacientes con signologia leve (Pujol, Bouyy, Omaña, Fortuny, Riera, & Pujol, 2010) (LeCouteur & Grandy, 2007).

El abordaje quirurgico dorsal para la estabilizacion de la subluxacion atlantoaxial, aunque es considerado por varios autores como inadecuado y de resultados desfavorables (Marc E. Havig, 2005) (Shore & Tepper, 2007) en nuestra paciente tuvo resultados muy positivos al corto plazo, sin ninguna complicacion hasta el momento de la redaccion de este trabajo y es un metodo que evita muchos daños secundarios que se presentan en las tecnicas de abordaje ventral (Platt, 2012) (Pujol, Riera, Omaña, Fortuny, & Pujol, 2007).

Aunque hay un estudio que no encontró ninguna diferencia en la evolucion de los pacientes a los cuales se les administró un corticoide antes de un proceso descompresivo de medula espinal comparado con pacientes que no se les administró ninguna medicacion (Levine, & otros, 2008), se consideró importante la administracion de succinato sodico de metilprednisolona pues muchos autores tanto veterinarios como humanos han encontrado efectos positivos en la evolucion neurologica de pacientes con daño medular agudo cuando se administra este medicamento (Green & Bosco, 2006) (Terán, 2002) (Sumano & Ocampo, 2006) y debido a que el procedimiento para la reduccion de la subluxacion atlantoaxial requiere alta manipulacion de la articulacion significando un riesgo importante de lesion medular, se administro dicho medicamento de manera profilactica.

El seguimiento se debe continuar de manera indefinida pues se ha reportado el fallo de los metodos de correccion en diferentes pacientes a mediano y largo plazo. (Pujol, Riera, Omaña, Fortuny, & Pujol, 2007) (Shore & Tepper, 2007).

Conclusiones y recomendaciones

La agenesia del proceso odontoides es una causa de la subluxación atlantoaxial en caninos de raza pequeña menores a 12 meses de edad y para su presentación clínica no es necesario la presencia de un proceso traumático importante, puede ser de presentación espontanea o tras un trauma insipiente (Platt, 2012).

El examen neurológico cuidadoso es de gran importancia a la hora de localizar una lesión y evitar así la realización de pruebas paraclínicas que no sean de utilidad diagnóstica.

La radiografía es la ayuda complementaria ideal para el diagnóstico de la subluxación atlantoaxial (LeCouteur & Grandy, 2007) (Platt, 2012) (Thomas, 2004).

La administración de dexametasona a altas dosis en los casos de trauma medular agudo puede favorecer una evolución positiva al cuadro clínico del paciente, pero también tiene serios efectos secundarios que si no son tratados de manera oportuna pueden llegar a comprometer la vida del paciente (Levine, & otros, 2008) (Green & Bosco, 2006).

El uso de succinato sódico de metilprednisolona ha sido ampliamente estudiado en animales y humanos y ha mostrado efectos positivos en el trauma medular cuando es usado de manera próxima al momento de la lesión. Su elevado costo impide el uso prolongado de este medicamento pero la administración de una única dosis previo al procedimiento quirúrgico podría llegarse a asociar a una evolución favorable y una disminución en el daño medular por muerte neuronal tras la intervención (Green & Bosco, 2006) (Sumano & Ocampo, 2006) (Terán, 2002).

El abordaje dorsal y estabilización con sutura no absorbible de la luxación atlantoaxial es una opción recomendable de resolución quirúrgica para perros de talla pequeña que puede tener un pronóstico favorable incluso en animales con signos neurológicos muy graves.

Referencias

Farrow, C. (2005). La Columna Vertebral. En C. Farrow, *Diagnostico por imagen del perro y el gato* (págs. 273-274). Barcelona: Multimedica.

Green, J., & Bosco, E. (2006). Trauma de medula espinal. En L. Tello, *Trauma en pequeños animales* (págs. 169-181). Buenos Aires: intermedica.

LeCouteur, R., & Grandy, J. (2007). Enfermedades de la Médula Espinal. En S. Ettinger, *Tratado de medicina interna vererinaria* (págs. 883-884). Madrid: Elsevier.

Levine, J., Levine, G., Boozer, L., Schatzberg, S., Platt, S., Kent, M., y otros. (2008). Adverse effects and outcome associated with dexamethasone administration in dogs with acute thoracolumbar intervertebral disk herniation: 161 cases (2000-2006). *Journal of the American Veterinary Medical Association*, 411-417.

Marc E. Havig, K. K. (2005). Evaluation of nonsurgical treatment of atlantoaxial subluxation in dogs: 19 cases (1992–2001). *Journal of the American Veterinary Medical Association*, 257-262.

Nanai, B., & Yman, R. (2005). Conservative treatment of atlantoaxial subluxation in canine patients. *DVM newsmagazine of veterinary medicine*, 2s.

Platt, S. (2012). Tetraparesia. En S. Platt, *Manual de Neurologia en pequeños animales* (págs. 306-309). Barcelona: Ediciones S.

Pujol, E., Riera, L., Omaña, M., Fortuny, M., & Pujol, P. (2007). Uso del Retractor de Kishigami en la estabilizacion atlantoaxial: 7 casos. *Clinica Veterinaria de Pequeños Animales*, 267.

Shore, A., & Tepper, L. (2007). A modified ventral approach to the atlantoaxial junction in the dog. *Veterinary Surgery*, 765-770.

Sisson, S. (2004). Osteología de los carnívoros. En R. Getty, *Anatomia de los animales domesticos, Sisson y Grossman* (págs. 1571-1577). Masson.

Sumano, H., & Ocampo, L. (2006). Corticosteroides suprarenales sintéticos y DMSO. En H. Sumano, *Farmacologia Veterinaria* (págs. 928-930). Mexico D.f: McGrawHill.

Terán, M. (2002). Hormonas no adrenales y fármacos relacionados. En L. Botana, *Farmacología y terapéutica veterinaria* (págs. 394-403). Madrid: McGrawHill.

The Ohio State University. College of Veterinary Medicine. (s.f.). *The Ohio state university*. Recuperado el 26 de Octubre de 2012, de The Ohio state university: http://vet.osu.edu/vmc/body-condition-scoring-chart

Thomas, W. (2004). Afecciones de médula espinal. En R. Morgan, R. Bright, & M. Swartout, *Clinica de pequeños animales* (págs. 257-258). Madrid: ELSEVIER