Peritonitis Infecciosa Felina (PIF)

Trabajo de grado para optar por título de Médico Veterinario

Nayarin Yohary Gomez Yepes

Asesor
Jose Fernando Ortiz Álvarez
MV. Esp. Msc.

Unilasallista Corporación Universitaria
Facultad de Ciencias Agropecuaria
Medicina Veterinaria
Caldas-Antioquia
2025

Tabla de Contenido

Tabla de contenido

Resumen 5
Abstract 6
Objetivos 7
- **Objetivo General** 7
- **Objetivos Específicos** 7

Justificación 8
Introducción 9
Marco Teórico 10
- **Etiología** 10
- **Epidemiologia** 10
- **Transmisión** 11
- **Patogenia** 11
- **Signos Clínicos** 12
- **Diagnostico** 14
- **Tratamiento** 15

Caso Clínico 17
- **Descripción del caso** 17
- **Detalles al examen clínico** 18
- **Diagnósticos diferenciales** 19
- **Plan diagnostico** 19
- **Seguimiento de la evolución clínica** 20
- **Reporte ecográfico** 20
- **Hospitalización** 21
- **Fórmula médica** 22

Discusión 25
Conclusión 27
Referencias bibliográficas 28

Lista de ilustraciones

ILUSTRACIÓN 1 14

ABDOMEN DISTENDIDO EN FELINO 14

ILUSTRACIÓN 2 14

ASCITIS EN FELINO 14

ILUSTRACIÓN 3 16

REMDESIVIR INYECTABLE 16

ILUSTRACIÓN 4 16

GS COMPRIMIDO 16

ILUSTRACIÓN 5 20

ECOGRAFÍA ABDOMINAL 20

ILUSTRACIÓN 6 23

RESULTADO ANÁLISIS DE LÍQUIDO TORÁCICO 23

ILUSTRACIÓN 7 23

RESULTADO PCR 23

Lista de Tablas

TABLA 1 _____ **17**

HEMOLEUCOGRAMA **RESULTADOS ALTERADOS DEL HEMOLEUCOGRAMA** _____ **17**

TABLA 2 _____ **18**

QUÍMICA SANGUÍNEA _____ **18**

TABLA 3 _____ **19**

LISTA DE PROBLEMAS Y MAESTRA _____ **19**

TABLA 4 _____ **20**

MEDICAMENTOS EN HOSPITALIZACIÓN _____ **20**

Resumen

La peritonitis infecciosa felina (PIF), es una enfermedad infectocontagiosa, según Prieto; Acuña (2012) fatal y progresiva. causada por la mutación del coronavirus felino (CoVF). Esta patología se clasifica en dos formas, una efusiva y una forma no efusiva, las cuales causan sintomatologías comunes como, inapetencia, hipertermia recurrente, anorexia, deshidratación, decaimiento entre otros, y signos clínicos característicos de cada presentación, como por ejemplo en el caso de PIF húmedo, fluidos en cavidades corporales, y en el caso de PIF seco, se desencadenan diferentes signos clínicos ya que afecta a la mayoría de los órganos (Ramírez, 2022).

El CoVF se encuentra en gatos domésticos. Pero también se ha encontrado en animales silvestres. La principal vía de transmisión del virus de la peritonitis infecciosa felina, (VPIF) es la ingestión y/o inhalación del virus, el cual es excretado de diferentes formas. Su tratamiento es sintomatológico ya que a pesar de que es una enfermedad muy común no se tiene un tratamiento eficaz.

El siguiente caso clínico reporta una paciente felina de 8 años de edad, pelo corto, esterilizada. Llega a consulta a la clínica veterinaria lasallista Hermano Octavio Martínez López f. s.c. La tutora reporta que ella había estado en otra veterinaria, en la cual la trataron por lipidosis hepática, estaba vomitando todo lo que comía, por lo que se recomienda dar cuido hepático también empezó a ver que se estaba poniendo amarilla. En la clínica se le hace examen clínico en el cual se evidencian parámetros fisiológicos dentro de rango a diferencia de la frecuencia respiratoria (taquipnea), condición corporal 3/5, membranas mucosas ictéricas, distensión y dolor abdominal, zonas alopécicas en zona cervical; Se recomienda manejo intrahospitalario el cual tutora accede; Se mantuvo 2 días en hospitalización donde se inicia tratamiento y se realizan pruebas diagnósticas como perfil hepático completo, ecografía abdominal, toracocentesis, PCR (liquido torácico); Luego de pasar 48 horas de hospitalización se envía para la casa con fórmula médica, al ver los resultado del PCR se informa a tutora su mal pronóstico, ella manifiesta que no quiere verla sufrir por lo cual decide que una persona en Fredonia le realice la eutanasia.

Palabras Clave: peritonitis infecciosa felina, efusión pleural, toracocentesis, PCR

Abstract

Feline infectious peritonitis (FIP) is an infectious disease, according to Prieto; Acuña (2012) fatal and progressive caused by the mutation of the feline coronavirus (FCoV). This pathology is classified into two forms, an effusive and a non-effusive form, which cause common symptoms such as loss of appetite, recurrent hyperthermia, anorexia, dehydration, weakness, among others, and clinical signs characteristic of each presentation, such as in the case of wet FIP, fluids in body cavities, and in the case of dry FIP, different clinical signs are triggered since it affects most organs (Ramírez, 2022).

FCoV is found in domestic cats. But it has also been found in wild animals. The main route of transmission of the feline infectious peritonitis virus (FIV) is ingestion and/or inhalation of the virus, which is excreted in different ways.

Its treatment is symptomatic since despite the fact that it is a very common disease, there is no effective treatment.

The following clinical case reports an 8-year-old feline patient, short hair, sterilized. She arrives for consultation at the Lasallian veterinary clinic Hermano Octavio Martínez López fsc. The tutor reports that she had been to another veterinary clinic, where she was treated for hepatic lipidosis, she was vomiting everything she ate, so it was recommended to give her liver care and she also began to see that she was turning yellow. At the clinic, a clinical examination was performed in which physiological parameters were within range unlike the respiratory rate (tachypnea), body condition 3/5, icteric mucous membranes, abdominal distension and pain, alopecia areas in the cervical area; Intra-hospital management is recommended, which the tutor agrees to; She remained hospitalized for 2 days where treatment was started and diagnostic tests such as a complete liver profile, abdominal ultrasound, thoracentesis, PCR (thoracic fluid) were performed; After spending 48 hours in the hospital, she was sent home with a medical prescription. Upon seeing the PCR results, her guardian was informed of her poor prognosis. She stated that she did not want to see her suffer, so she decided to have a person in Fredonia perform euthanasia on her.

Objetivos

Objetivo General

Identificar por medio de la práctica y la teoría la presentación clínica de las diferentes patologías que pueden presentar las pequeñas especies, su diagnóstico y correspondiente tratamiento.

Objetivos Específicos

Establecer el criterio médico oportuno para ofrecer la mejor atención a los pacientes.

Interpretar ayudas diagnósticas para el correcto tratamiento.

Distinguir los diferentes síntomas de las distintas enfermedades que afectan a un paciente.

Considerar los programas de prevención de enfermedades por medio de los planes sanitarios.

Justificación

La peritonitis infecciosa felina (PIF) es una de las enfermedades infecciosas más importantes y causas de muerte en gatos; los gatos jóvenes de menos de 2 años son especialmente vulnerables. La PIF es causada por un coronavirus felino (FCoV). Se ha estimado que alrededor del 0,3% al 1,4% de las muertes en las instituciones veterinarias son causadas por la PIF (Thayer, 2022). A pesar de su gravedad existen pocos estudios disponibles para abordar esta enfermedad en nuestro país.

Por esto es importante revisar los pocos estudios que se han llevado a cabo referente a esta enfermedad, y comparar con casos clínicos de la vida real para así, cada vez tener un mejor manejo de la peritonitis infecciosa felina y poder algún día llegar a una cura eficaz o identificar cuáles son los factores de riesgo y los mecanismos de transmisión más específicos para desarrollar estrategias efectivas de prevención y control.

Este reporte describe el caso de una paciente felina la cual llega al centro veterinario, inapetente, sus membranas mucosas ictéricas, con distención abdominal y dolor a la palpación, su primer diagnóstico diferencial fue lipidosis hepática, nunca se sospechó de peritonitis infecciosa felina, ya que esta enfermedad no tiene signos clínicos patognomónicos, por lo tanto se deben hacer pruebas de laboratorio Gold standard con el fin de llegar a un diagnóstico rápido y seguro para realizar un tratamiento apto y a tiempo.

Introducción

La peritonitis infecciosa felina (PIF) es un síndrome clínico caracterizado por una vasculitis inmunomediada y una inflamación de tipo pio granulomatosa. Esta enfermedad ha sido reportada en todo el mundo tanto en gatos domésticos como silvestres. Aunque se trata de una enfermedad frecuente en los gatos domésticos, faltan muchos aspectos para esclarecer, puesto que todavía no se cuenta con ninguna cura eficaz (Ramirez, 2022).

Según Moya (2019) la infección con coronavirus felino (CoVF) puede producir dos formas clínicas de enfermedad; una leve enteritis y la peritonitis infecciosa felina, enfermedad multisistémica y fatas que genera sintomatología grave.

> Es difícil de diagnosticar debido a la falta de signos clínicos patognomónicos o primeros cambios de laboratorio, especialmente cuando no hay derrame. Sin embargo, dado que la enfermedad es mortal si no se trata, la capacidad de obtener un diagnóstico correcto es fundamental (Thayer et al., 2022).

PIF fue descrita por primera vez en 1966, en donde se descubrió que era una enfermedad infecciosa fatal y se sospechó que tenía un origen viral. En 1968 se confirmó su etiología vírica, observando las partículas del virus en los tejidos de gatos infectados (Ramirez, 2022).

Marco Teórico

Etiología

La peritonitis infecciosa felina es causada por el coronavirus felino (CoVF) es un virus ARN de hebra positiva, esférico, envuelto, miembro de la familia Coronaviridae y del género alphacoronavirus, “su nombre se relaciona por su apariencia al ser visto en el microscopio, ya que se parece a una corona por la forma casi esférica y las múltiples proteínas de su membrana” (Ramirez, 2022). Este puede causar una leve enteritis o una grave enfermedad multisistémica (PIF). Sólo el 12% de los gatos infectados por CoVF desarrollarán PIF (Ramirez, 2022).

Se dice que el VPIF se genera por la mutación del CoVF en el aparato gastrointestinal de los gatos persistentemente infectados, donde adquieren la capacidad de replicarse en los macrófagos y producir una enfermedad sistémica. (Ramirez, 2022)

“El tiempo de incubación y la respuesta clínica de la infección depende de la cepa y de la respuesta inmunológica del huésped” (Ramirez, 2022).

Epidemiologia

La infección por coronavirus felino es frecuente en gatos domésticos y es particularmente común en ambientes donde grandes cantidades de gatos son mantenidos en confinamiento cerrado compartiendo baños, bebederos y comederos (Nicasio et al., June 12, 2024).

La edad es un importante factor de riesgo, se denomina enfermedad del gato joven ya que el 70% de los casos se producen en animales menores de un año. Los gatitos pierden su inmunidad calostral entre la sexta y decima semana de edad, justo en un periodo de alto estrés (destete, cambio de habitad, ingreso a otro criadero, etc). (Hartmann, 2005). “A la vez su sistema inmunológico no está totalmente desarrollado, estando más predispuestos a desarrollar PIF” (Nicasio et ál., June 12, 2024).

La morbilidad se inicia después del destete y llega a su máximo entre los 8 y 18 meses de edad, luego disminuye con muy pocos enfermos después de los 2 años (Nicasio et al., June 12, 2024).

Enfermedades virales como el virus de la leucemia felina (ViLeF) pueden incrementar el riesgo de contraer PIF, ya que el estado inmunológico es importante para el desarrollo de la enfermedad clínica (Couto, et al., 2024).

No se ha confirmado una predisposición de razas en la presentación de esta patología, pero se ha postulado que determinadas razas estarían más predispuestas a contraer la enfermedad (Sagrado de Birmania, Siamés, persa, bengalí, Ragdoll y British Shorthairs (Nicasio et al., June 12, 2024).

Transmisión

La principal vía de transmisión es fecal-oral ya que el virus es excretado en el ambiente de diferentes formas: por las secreciones orales y respiratorias, las heces y también la orina (Ramírez, 2022)

También existe la posibilidad de una transmisión mediante objetos contaminados (ropas, camas, comederos y bebederos) (Nicasio et al., June 12, 2024)

Patogenia

La excreción del virus a partir de las heces se produce una semana después de la exposición, dicha excreción puede ser transitoria, recurrente o crónica durante periodos de meses o años (Nicasio et al., June 12, 2024)

Luego de la ingestión del virus, éste llega al intestino delgado y se une a la superficie del enterocito, ingresa al mismo, se replica con rapidez en el citoplasma provocando la muerte celular y liberación de más partículas virales, las cuales infectan a enterocitos vecinos continuando el ciclo hasta que se monta una respuesta inmune generalmente local, dando sinología clínica de enteritis; “Las células blanco para el coronavirus entérico felino son los enterocitos y la patogenia solo se limita al intestino, en cambio para el coronavirus de PIF las células blanco son los macrófagos y produce una enfermedad sistémica” (Nicasio et al., June 12, 2024)

El virus ingresa por endocitosis dentro de los monocitos, madura morfológicamente en el aparato de Golgi y se acumula en el citoplasma. Una vez que el virus ha sido replicado, se produce la muerte celular y los nuevos viriones son liberados hacia los

espacios circundantes. Estos viriones son captados por más y más macrófagos desencadenando la enfermedad sistémica (PIF). (Nicasio et al., June 12, 2024)

La patología ha sido clasificada en dos formas: una efusiva (húmeda, exudativa) y una forma no efusiva (seca, no exudativa) (Nicasio et al., June 12, 2024). “El tipo de enfermedad va a depender en parte del tipo de respuesta inmune generada por el gato” (Nicasio et al., June 12, 2024)

- Gatos con una pobre inmunidad celular desarrollarán la forma efusiva de la enfermedad, caracterizada por una vasculitis inmunomediada con pérdida de líquido rico en proteínas desde los vasos sanguíneos a las cavidades corporales. (Nicasio et al., June 12, 2024)
- Gatos con inmunidad celular parcial desarrollarán la forma no exudativa o seca, con la formación de lesiones piogranulomatosas en distintos órganos. (Nicasio et al., June 12, 2024)

Signos Clínicos

Los gatos con PIF comúnmente tienen signos clínicos no específicos como anorexia, letargo, hipertermias recurrentes, ictericia, membranas mucosas pálidas, linfadenopatía y pérdida de peso, para los gatitos, falta de aumento de peso. Estos signos clínicos no específicos pueden ocurrir independientemente de la presencia de derrame, y pueden ser reportados por los propietarios o, particularmente en las primeras etapas de la enfermedad. (Thayer et al., 2022)

El coronavirus entérico felino produce una gastroenteritis leve y de tipo crónico. Muchos gatos son resistentes y únicamente son portadores, aunque el virus tiene la capacidad de mutar dando lugar a la peritonitis infecciosa felina. En la forma seca el virus afecta a varios órganos, por lo que se desencadena un gran abanico de síntomas. En la forma húmeda se producen fluidos en cavidades corporales como en el caso del peritoneo y la pleura. (Ramirez, 2022).

La vasculitis y la perivasculitis son las lesiones predominantes y excluyentes de esta forma de enfermedad (Nicasio et al., June 12, 2024), La misma se caracteriza por la presencia de inflamación fibrinosa de serosas y derrame de líquidos principalmente en cavidad torácica y/o abdominal, desarrollándose pleuritis o peritonitis según la localización (Nicasio et al., June 12, 2024). El incremento de la permeabilidad vascular secundaria a la perivasculitis por el depósito de complejos inmunes permite la acumulación de fluido rico en proteínas y fibrina en la cavidad peritoneal y pleural y también en los espacios virtuales como cavidad pericárdica, cavidad subcapsular renal y escroto (Nicasio et al., June 12, 2024).

La manifestación clínica más importante de la forma húmeda es el derrame abdominal (ascitis) que produce un abdomen péndulo, aumentado de tamaño, con la prueba de baloneo positiva (Ilustración 1). Los animales no manifiestan dolor a la palpación. El derrame pericárdico y pleural produce un amortiguamiento de los ruidos cardíacos y pulmonares. Además, con el derrame pleural se observa una disnea inspiratoria asincrónica y disminución de la resonancia a la percusión del tórax. Pueden presentarse signos hepáticos como ictericia, vómitos y periodos fluctuantes de diarrea y constipación como consecuencia de la extensión de la inflamación a otros órganos (Nicasio et al., June 12, 2024). Los signos neurológicos, como ataxia, pérdida de equilibrio y convulsiones pueden aparecer como una manifestación de meningoencefalitis severa. Los machos enteros con frecuencia desarrollan agrandamiento escrotal debido a la extensión de la peritonitis a las túnicas que rodean los testículos y al edema (Nicasio et al., June 12, 2024). A la necropsia se encuentra al peritoneo visceral y parietal con placas multifocales de exudado fibrinonecrótico, líquido viscoso y adherencias fibrinosas entre hígado y diafragma. (Ilustración 2) El mesenterio se observa engrosado, edematoso y los linfonódulos mesentéricos aumentados de tamaño (Nicasio et al., June 12, 2024).

Ilustración 1
Abdomen distendido en felino

Fuente: Nicasio, 2024

Ilustración 2
Ascitis en felino

Fuente: Nicasio, 2024

Diagnostico

El diagnóstico clínico de la PIF se realiza a través de la evaluación de los antecedentes y de los signos de presentación y con los resultados de los exámenes de laboratorio complementarios. Los procedimientos clinicopatológicos y serológicos útiles en el diagnóstico incluyen el análisis de líquido torácico o abdominal, hemograma, electroforesis de proteínas séricas, perfiles bioquímicos, biopsias (cuando sean posibles)

y títulos de anticuerpos séricos contra coronavirus (Ramirez, 2022), ecografía abdominal y en algunos casos rayos x de tórax. (Vanessa Carballes, 2018)

Análisis de líquido: este se observará de color amarillo claro a café rojizo, viscoso, se puede coagular y es rico en fibrina, tiene una densidad de 1,018; es estéril a menos de que exista una infección microbiana (Ramirez, 2022).

Hemoleucograma y química sanguínea: leucocitosis con neutrofilia absoluta, con o sin desviación a la izquierda; eosinopenia y linfopenia. El 40% de los gatos desarrolla anemia de ligera a moderada, normocítica y normocrómica.

Hiperproteinemia debido principalmente a una hipergammaglobulinemia policlonal. El fibrinógeno se encuentra aumentado al igual que el valor de las enzimas hepáticas, bilirrubina, urea y creatinina pueden estar elevados, dependiendo del daño y el sitio orgánico de la lesión, pero estos datos generalmente no contribuyen a establecer un diagnóstico. (Ramirez, 2022).

Reacción en cadena de la polimerasa (PCR): este se utiliza como ayuda diagnostica para la peritonitis infecciosa felina ya que es un método sensible para detectar ARN del virus en distintos tipos de muestras, como en heces, sangre, derrame y tejidos de gatos infectados. El problema es que esta prueba no diferencia entre los dos patotipos. (Gut M, Leutenegger CM, Huder JB, Pedersen NC, Lutz H). Por lo tanto, el PCR puede ser un método de diagnóstico de apoyo, solo si se usa en conjunto con otros métodos, debido a que puede dar la detección de FCoV, pero no asociarse con PIF. (Maria Camila Ortiz Urrutia, 2020).

Tratamiento

Debe implementarse un tratamiento de sostén con corrección de anormalidades hidroelectrolíticas, soporte nutricional y remoción de los líquidos exudativos de cavidad torácica (toracocentesis) y abdominal (Abdominocentesis) según se requiera. (Ramírez 2022)

Al tratarse de una enfermedad inmunomediada, el tratamiento farmacológico tiene por objetivo reducir la respuesta inmune desencadenada por el virus, este consiste en la administración de corticoides sistémicos, como la prednisolona, a dosis inmunosupresoras 2 a 4 mg/kg/día, estas drogas actuarían disminuyendo la vasculitis

diseminada, los corticoides pueden acompañarse con la administración de ciclofosfamida (2 a 4 mg/kg/día, vía oral), la cual tiene un efecto lítico sobre los linfocitos B (Ramírez 2022)

También se utilizan antivirales como el remdesivir o el GS- 441524. La dosis del remdesivir es de 10 a 15 mg/kg/IV o IM cada 24 horas en 4 dosis iniciales. Después se continua con una dosis de mantenimiento de remdesivir (6-15 mg/kg SC) o se realiza una transición a la administración oral de GS-441524 (10-15 mg/kg cada 24 horas), otro medicamento antiviral, durante al menos 84 días. (coggins,sj,Jm, Malij, R, et al 2023), su eficacia aún está en investigación pero por el momento en los estudios que se tienen han resultado ser eficacez para el tratamiento de esta patología. (Taylor et al., 2023).

Este funciona interfiriendo de manera efectiva la replicación viral y dificulta la capacidad del virus para multiplicarse dentro del cuerpo de un gato infectado (Clawdia, 2023).

Ilustración 3

Remdesivir inyectable



Fuente: ISFM Clinical Protocol

Ilustración 4

GS comprimido

Fuente: ISFM Clinical Protocol

Caso Clínico

Descripción del caso

Ingresa a la Clínica Veterinaria Lasallista Hermano Octavio Martínez López f. s.c. del municipio de Caldas, Antioquia, al servicio de consulta, un felino de raza domestico pelo corto, de color gris, hembra, esterilizada. La propietaria reporta que la paciente "Estaba en otra clínica donde la habían tratado por lipidosis hepática, nosotros nos hemos cambiado de casa como en tres ocasiones, desde eso ella empezó como a enfermarse, dejo de comer, se le empezó a dar la comida asistida y vomitaba de vez en cuando, pero ya está vomitando todo lo que come, yo le doy con tetera el cuido hepático que le mandaron, pero observe que se estaba poniendo amarilla; ayer la lleve al veterinario, la canalizaron para hidratarla porque estaba muy deshidratada".

Se le realizan las siguientes ayudad diagnosticas, un hemoleucograma y una química sanguínea, presentando los siguientes resultados.

Tabla 1

Hemoleucograma Resultados alterados del hemoleucograma

	Resultado	**Valor referencia**	**Unidades**
Recuento de glóbulos blancos	19.9	5.5 - 19.5	10^3/uL
Hemoglobina	7.9	8 – 15	g/dL
Ancho de distribución eritrocitaria	24.8	17 – 22	%
Granulocitos	14.3	2.5 – 14	10^3/uL
Linfocitos	15.3	20 - 25	%
Monocitos	7.7	1 - 4	%

Fuente: Unilasallista laboratorio clínico veterinario

Tabla 2

Química sanguínea

	Resultado	Referencia	Unidades
Alanina aminotransferasa en suero para felinos	162.6	29 – 145	UI/L
Fosfatasa alcalina en suero para felinos	223.2	10 – 72	UI/L
Muestra ictérica			
Bilirrubina total para felinos	22.32	0.1 – 0.4	mg/dL
Bilirrubina directa para felinos	11.22	0 – 0.15	mg/dL

Fuente: Unilasallista laboratorio clínico veterinario.

Detalles al examen clínico

En la clínica veterinaria lasallista, se realiza su primo atención, obteniendo las siguientes observaciones.

Frecuencia cardiaca: 156 lpm

Frecuencia respiratoria: 32 rpm

Temperatura: 37.8°C

Tiempo de llenado capilar: 2

Pulso: Fuerte, Rítmico y concordante.

Peso actual: 3.65 kg

Actitud: Alerta

Condición corporal: 3/5

Sistema digestivo: inapetencia (anamnesis), vómitos (anamnesis), ictericia en mucosa bucal, distención abdominal, dolor abdominal en epigastrio y mesogastrio.

Piel y pelaje: Ictericia generalizada, alopecia en zona cervical con presencia de costras y eritema leve.

A continuación, se muestra la lista de problemas y lista maestra.

Tabla 3

Lista de problemas y maestra

Lista de problemas	Lista maestra
1. Inapetencia (Anamnesis)	I. Sistema digestivo (1.2.3.4.5)
2. Vómitos (Anamnesis)	II. Sistema tegumentario (6.7)
3. Ictericia en mucosa bucal	
4. Distención abdominal	
5. Dolor abdominal en epigastrio y mesogastrio	
6. Ictericia generalizada	
7. Zona alopécica con presencia de zonas costrosas y eritema leve	

Fuente: Unilasallista laboratorio clínico veterinario

Diagnósticos diferenciales

De acuerdo con la anamnesis y hallazgos en la exploración física se plantearon los siguientes diagnósticos diferenciales.

I. Lipidosis hepática / Gastritis crónica / Gastroenteritis.

Plan diagnostico

Como plan diagnostico se sugieren tomas de muestras sanguíneas para hemoleucograma y químicas sanguíneas ALT (alanina aminotransferasa), ALP (fosfatasa alcalina) y creatinina, realizar ecografía abdominal; por la gravedad de la paciente se sugiere a la tutora manejo intrahospitalario y se explica su pronóstico el cual es de reservado a malo.

Seguimiento de la evolución clínica

Tabla 4

Medicamentos en hospitalización

Medicamento	Dosis mg/kg	Vía administración y Frecuencia
N- Acetilcisteína	60	IV (Intravenoso) / BID (Dos veces al día)
Metadoxina	15	IV / BID
Ranitidina	2	SC(Subcutaneo) / BID
Silimarina Liverprot ®	2 ml	VO (Via oral) / BID
Dipirona	25	IV / BID
Ondansetron	0.3	IV / BID
Ampicilina sulbactam	25	IV / TID (Tres veces al día)

Fuente: clínica veterinaria lasallista.

Reporte ecográfico

Ilustración 5
Ecografía abdominal

A. **B.**

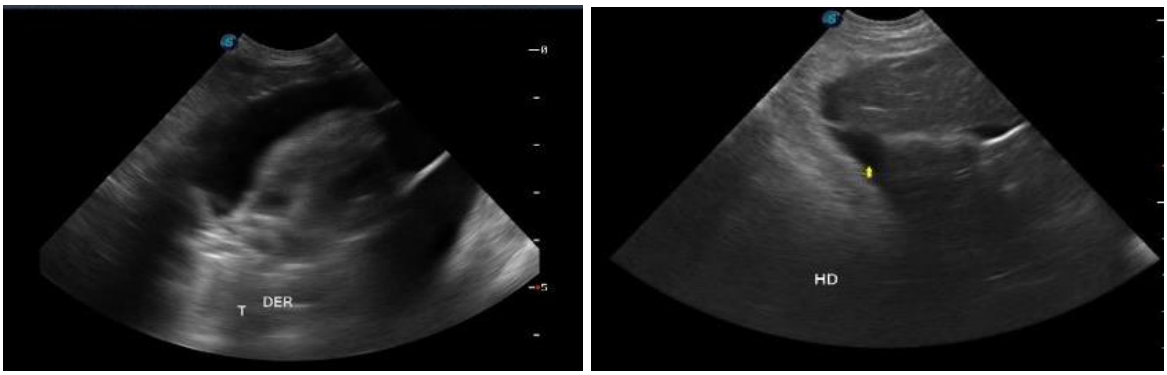

Fuente: Clínica veterinaria lasallista.

NOTA: Se puede observar en la imagen A. líquido en tórax derecho sin mayor número de celularidad ya que es totalmente anecoico y en B. liquido libre en abdomen con aumento de la ecogenicidad peritoneal.

Hospitalización

Paciente atento al medio, responsivo a estímulos externos, dócil a la manipulación. Se ofrece alimento Hill´s A/D el cual no consume a voluntad, por lo que se inicia alimentación asistida, tampoco se evidencia consumo de agua. No micciona ni defeca durante el turno; al examen clínico se evidencian frecuencia respiratoria en 46rpm (taquipnea), con atenuación de sonidos cardiopulmonares, membranas mucosas ictéricas por consiguiente una ictericia generalizada. Los demás parámetros fisiológicos dentro del rango.

Se continúa con tratamiento previamente instaurado, todo esto se le informa al tutor y se solicita autorización para realizar toracocentesis, análisis de líquido, PCR y prueba rápida para la detección de antígenos de Sida/ViLef (Test de Sida/ViLef).

En el siguiente turno se disponen a realizar la toracocentesis, antes de esto se valora saturación periférica de oxígeno (Spo2) 80%, teniendo en cuenta que la saturación normal debe ser superior al 90%, se premédica lo más rápido posible con acepromacina 0.02mg/kg/IM y butorfanol a 0.5mg/kg/IM, para liberar la presión que se está generando por el acumulo de líquido, posterior a esto se inicia con el procedimiento utilizando aguja pericraneal # 21, una llave de paso de vías y una jeringa de 20 ml, esta extracción de líquido se realiza en ambos hemitórax, se recuperan 70 ml de líquido amarillo oscuro del lado derecho y 10 ml del lado izquierdo, posteriormente se envía la muestra al laboratorio

para realizar análisis físico, químico y PCR, después de la extracción de líquido se vuelve a medir Spo2 84%; Se realiza snap de sida y leucemia con resultados negativos. Se adiciona al tratamiento furosemida 2mg/kg/IV/BID. También al momento de la sedación se instaura sonda nasogástrica. Luego de la recuperación anestésica la paciente se notaba estuporosa por momentos, poco responsiva al medio, no se evidenciaba dolor ni prensa abdominal su condición corporal disminuyo 1.5/5, se ofrece alimento el cual no consume por lo que se inicia alimentación vía sonda nasogástrica, la cual no tolera, presentando emesis de contenido alimenticio al administrar la primera dosis; razón por la cual no se da la segunda alimentación, pero si la tercera y lo tolera bien, no se evidencia consumo de agua, no defeca durante el turno pero si miccióna con normalidad. Presenta ictericia marcada generalizada, enoftalmos y protrusión del tercer parpado. Se vuelve a medir Spo2 (81-90%), por lo que se informa a la tutora el estado en el que se encuentra la paciente, ella indica que se acercara a la clínica y allí tomara decisiones. Al llegar se vuelve a explicar el pronóstico el cual es de reservado a desfavorable siendo más desfavorable por el poco avance que tiene, por esto, la tutora expresa que desea llevarla a casa, según esto se envía la siguiente fórmula médica y sus respectivas recomendaciones.

Fórmula médica

Se envía para la casa formula medica con protector gástrico como la famotidina de 10mg (uso humano), administrar ¼ de tableta vía oral cada 12 horas durante 10 días consecutivos, metoclopramida suspensión (uso veterinario), administrar 6 gotas vía oral

cada 12 horas durante 10 días consecutivos, meloxicam suspensión de 0.15% (uso veterinario), administrar 2 gotas vía oral cada 12 horas durante 10 días consecutivos, acetilcisteína sobre de 600 mg (uso humano), diluir el contenido del sobre en 10 ml de agua y administrar 3.6 ml vía oral cada 12 horas durante 10 días consecutivos, metamizol tabletas de 500 mg (uso humano), administrar ¼ de tableta via oral cada 12 horas durante 10 días consecutivos, silimarina suspensión (uso veterinario), administrar 2 ml vía oral cada 24 horas durante 10 días consecutivos, metadoxina tabletas de 500mg (uso humano) administrar ¼ de tableta vía oral cada 12 horas durante 10 días consecutivos.

Ese mismo día llegan los resultados del análisis de líquido torácico con prueba de Rivalta positiva a PIF y del PCR positiva a PIF coronavirus felino.

Ilustración 6

Resultado análisis de líquido torácico

Análisis físico	
Color	*Amarillo*
Transparencia	*Transluciso*
Coagulación	*Ligera*
Densidad	*1014*
pH	*7*
Otras observaciones:	

**Relación Alb:glob:*
Alb/glob= >0.8 (Descarta PIF).
Alb/glob= 0,45 – 0,8 (Probable PIF)
Alb/glob= <0,45 (Confirma PIF) -confirmar con prueba serológica-

Análisis químico		
Analito	**Resultado**	**Referencia**
Proteína	**18,5**	<25 g/l
Albumina	5,6	-
Globulinas	12,9	
Relación Alb:glob	**0,4**	>0,8*
Glucosa	116	-
Triglicéridos	**73,5**	-
Colesterol	4	
Prueba de Rivalta	**Positivo**	Negativo

Fuente: Unilasallista laboratorio clínico veterinario.

Ilustración 7

Resultado PCR

Parámetro	UNIDAD	RESULTADO	VALOR DE REFERENCIA*
qPCR *PIF Virus Coronavirus Felino*		POSITIVO	NEGATIVO

Fuente: Laboratorio clínica veterinaria lasallista.

Se explican estos resultados a la tutora, ella manifiesta que se ha dificultado la administración del alimento y que se nota cada vez más decaída, por esto toman la decisión de realizar el descanso compasivo.

Discusión

La peritonitis infecciosa felina (PIF) es una infección vírica que afecta hasta al 2% de los gatos. Esta enfermedad tiene una tasa de mortalidad extremadamente alta. El 96% de los gatos fallecen si no reciben tratamiento (Clawdia, 2024). Según esto se debe tener en cuenta el manejo que se le debe dar a un paciente cuando se sospecha de esta patología ya que la contaminación intrahospitalaria se genera fácilmente. En este caso como su primer diagnóstico diferencial era la lipidosis hepática no se manejó desde un principio una buena bioseguridad para evitar la contaminación de otros pacientes.

En este reporte de caso clínico evidenciamos una paciente de 9 años de edad, con signos clínicos tales como vomito, inapetencia, taquipnea, decaimiento, ictericia generalizada, signos similares a los reportados por (Thayer et al., 2022), a pesar de que esta enfermedad es más predispuesta a generarse en pacientes jóvenes según lo dicho por (Hartmann, 2005) se puede observar que pacientes adultos no estas exentos de esta patología.

En cuanto al diagnóstico clínico se emplearon metodologías reportadas por (Ramírez, 2022) entre ellas el hemoleucograma y química sanguínea, el cual nos ayuda a verificar el tipo de inflamación que se esta generando y el daño de la funcionalidad de algunos órganos; También se realizó el análisis físico/químico del líquido torácico, se envió muestra para PCR dando un resultado positivo para CoVF. Según Vanessa Carballes, (2018), si se sospecha de PIF húmedo y hay distención abdominal se debe realizar ecografía abdominal y/o radiografía de tórax, para verificar la presencia de líquido libre en abdomen o valorar si hay derrame pleural, en el anterior reporte se realizó ecografía abdominal en la cual se observo liquido libre en abdomen y en tórax.

Es importante saber que, según Ramírez, 2022 se debe implementar un tratamiento de sostén ya que no se tiene un tratamiento eficaz contra la peritonitis infecciosa felina, igual a lo que se realizó con la paciente, ya que se administraron protectores gástricos, protectores hepáticos, antieméticos, un soporte hidro electrolito y se aplicó la remoción de líquido torácico por medio de una toracocentesis.

Conclusión

En conclusión, la peritonitis infecciosa felina es una enfermedad progresiva y letal que requiere un diagnóstico oportuno, para llegar a esto deben correlacionar diversos puntos, entre ellos, una anamnesis completa, comprender cada sintomatología presentada por el paciente y realizar ayudas diagnósticas Gold estándar, todo esto para ofrecer las mejores opciones terapéuticas posibles. Aunque históricamente la PIF se consideraba una enfermedad con un pronóstico fatal, ahora gracias a las investigaciones en medicina veterinaria de pequeños animales se tienen medicamentos que bloquean la replicación viral dando así la posibilidad de que pacientes infectados con PIF salgan adelante y puedan sobrevivir.

Referencias bibliográficas

Alicia Rubio V.1 , Alfonso Chavera C. (2017). Peritonitis infecciosa felina: dos casos clínicos en Lima-Perú. En *Google Académico*. Recuperado 10 de febrero de 2025, de http://www.scielo.org.pe/pdf/rivep/v29n1/a38v29n1.pdf

Admin, & Admin. (2024, 23 octubre). Qué es la La peritonitis infecciosa felina o PIF. La Clinica Veterinaria. https://www.laclinicaveterinaria.com/que-es-la-la-peritonitis-infecciosa-felina-o-pif/

Allen, D. G. (2018, 31 agosto). Peritonitis infecciosa felina (PIF). Manual de Veterinaria de MSD. https://acortar.link/GH2kVG

Amado Barragán, D y Góngora Guarnizo, V. (2022). Alternativas terapéuticas para la peritonitis infecciosa felina. Universidad Cooperativa de Colombia, Facultad de Ciencias de la Salud, Medicina Veterinaria y Zootecnia, Ibagué. Disponible en: https://hdl.handle.net/20.500.12494/46335

Barrios Pinto, M. (2020). Peritonitis infecciosa felina: revisión de literatura y aspectos generales de las principales técnicas de diagnóstico. Universidad Cooperativa de Colombia, Facultad de Ciencias de la Salud, Medicina Veterinaría y Zootecnia, Ibagué. Disponible en: https://hdl.handle.net/20.500.12494/20198

Clawdia. (2023, 20 junio). GS 441524 - FIPMed. FipMed. https://fipmed.co/es/gs-441524-gs441524/

Clawdia. (2024, 11 julio). FIPMed - PIF Gatos Tratamiento - FIpMed. FipMed. https://fipmed.co/es/

Colaboradores de Wikipedia. (2025, 23 febrero). Peritonitis infecciosa felina. Wikipedia, la Enciclopedia Libre. https://es.wikipedia.org/wiki/Peritonitis_infecciosa_felina

Gut M, Leutenegger CM, Huder JB, Pedersen NC, Lutz H. One-tube fluorogenic reverse transcription-polymerase chain reaction for the quantitation of feline coronaviruses. J Virol Methods. 1999 Jan;77(1):37-46. doi: 10.1016/s0166-0934(98)00129-3. PMID: 10029323; PMCID: PMC7185542.

Galan, V., & SantéVet. (2024, 17 septiembre). ¿Cómo es el tratamiento del PIF en gatos? - Santévet. SantéVet. https://www.santevet.es/articulo/tratamiento-pif-gatos-precio

Hartmann K. Feline infectious peritonitis. Vet Clin North Am Small Anim Pract. 2005 Jan;35(1):39-79, vi. doi: 10.1016/j.cvsm.2004.10.011. PMID: 15627627; PMCID: PMC7114919.

Maria Camila Ortiz Urrutia. (2020). PERITONITIS INFECCIOSA FELINA: METODOS DIAGNÓSTICOS [UNVIERSIDAD COOPERATIVA DE COLOMBIA]. https://repository.ucc.edu.co/server/api/core/bitstreams/44aca198-4d22-4f26-95d2-e4ceb201e470/content

Moya, S. (2019). Actualización de la Peritonitis Infecciosa Felina. Update of Feline Infectious Peritonitis disease. Unicordoba. https://www.academia.edu/39040952/Actualizaci%C3%B3n_de_la_Peritonitis_Infecciosa_Felina_Update_of_Feline_Infectious_Peritonitis_disease

Nicasio, M., Leticia, Paludi, A., Esteban, & Denzoin, L. (n.d.). UNIVERSIDAD NACIONAL DEL CENTRO PROV. BUENOS AIRES (TANDIL) -ARGENTINA FACULTAD CIENCIAS VETERINARIAS ACTUALIZACIÓN SOBRE PERITONITIS INFECCIOSA FELINA (PIF) Y DESCRIPCIÓN DE UN CASO DE PIF EFUSIVA. Retrieved June 12, 2024, from https://www.acfec.co/data/documents/Tesina-PIF-Nicasio.pdf

Prieto; Acuña, M. ; A. (2012). Actualización de la Peritonitis Infecciosa Felina. En Google Académico. Recuperado 15 de septiembre de 2012, de https://acortar.link/eEi4jl

Pantelic, F. (2024, 28 mayo). PIF en gatos (peritonitis infecciosa felina) | zooplus. Zooplus Magazine. https://www.zooplus.es/magazine/gatos/salud-del-gato-y-cuidados/pif-en-gatos-peritonitis-infecciosa-felina

Ramirez, F. D.(2022). Manual de veterinaria tomo II. Grupo latino editores.

Retrospective study and outcome of 307 cats with feline infectious peritonitis treated with legally sourced veterinary compounded preparations of remdesivir and GS-441524 (2020–2022). Journal Of Feline Medicine And Surgery, 25(9). https://doi.org/10.1177/1098612x231194460

Thayer, V., Gogolski, S., Felten, S., Hartmann, K., Kennedy, M., & Olah, G. A. (2022). 2022 AAFP/EveryCat Feline Infectious Peritonitis Diagnosis Guidelines. *Journal Of Feline Medicine And Surgery*, *24*(9), 905-933. https://doi.org/10.1177/1098612x221118761

Taylor, S. S., Coggins, S., Barker, E. N., Gunn-Moore, D., Jeevaratnam, K., Norris, J. M., Hughes, D., Stacey, E., MacFarlane, L., O'Brien, C., Korman, R., McLauchlan, G., Torres, X. S., Taylor, A., Bongers, J., Castro, L. E., Foreman, M., McMurrough, J., Thomas, B., . . . Tasker, S. (2023).

Todo sobe la peritonitis infecciosa felina (FIP). (s. f.). WebMD. (marzo 15 del 2023) https://www.webmd.com/es/pets/cats/gatos-pif-peritonitis-infecciosa-felina

Vanessa Carballes+, Ma Luisa Palmero*, Flor Dessal**, Belén Montoya***, Carlos Monje**** + Servicio medicina interna. (2018). Diagnóstico de PIF. REVISTA CIENTIFICA ESPAÑOLA DE MEDICINA INTERNA DE PEQUEÑOS ANIMALES, 2(1), 73. https://gattos.net/wp-content/uploads/2023/06/Diagnostico-de-PIF-2018.pdf