Enteritis linfoplasmocitaria crónica y enteritis parasitaria por *Ancylostoma* spp en un canino Weimaraner. Reporte de caso clínico

Trabajo de grado para optar por el título de Médica Veterinaria

María Daniela Morales Gutiérrez

Asesor

Carlos Felipe Orjuela Acosta

Médico Veterinario y Zootecnista

Unilasallista Corporación Universitaria

Facultad de Ciencias Agropecuarias

Medicina Veterinaria

Caldas, Antioquia

2023

Contenido

Resumen…….5

Introducción…….....6

Objetivos…….....7

Objetivo general……7

Objetivos específicos……...7

Marco teórico……...8

Anatomía…….....8

Enfermedad inflamatoria intestinal……11

Diagnóstico…...……...14

Tratamiento..……17

Helicobacteriosis……..20

Diagnóstico……..……..21

Tratamiento……...23

Anquilostomiasis……...24

Ciclo de vida y patogenia…….25

Diagnóstico…….26

Tratamiento……26

Caso clínico……...27

Discusión……42

Conclusiones…….47

Referencias……49

Lista de Figuras

Figura 1 Anatomía del estómago canino……...9

Figura 2 Anatomía del intestino canino…….……11

Figura 3 *Helicobacter* spp…….21

Figura 4 Huevos de Ancylostomideos……25

Figura 5 Imágenes de gastroduodenoscopia……29

Lista de Tablas

Tabla 1 Indice CIBDAI……13

Tabla 2 Indice CIBDAISI……..13

Tabla 3 Reseña paciente……...27

Tabla 4 Resultado coprológico y Macmaster…….31

Tabla 5 Resultado biopsia gástrica……..……32

Tabla 6 Resultado biopsia intestino delgado…….32

Tabla 7 Resultado coprológico……39

Tabla 8 Resultado coprológico ……40

Resumen

En algunas ocasiones las enfermedades gastrointestinales en los caninos pueden convertirse en patologías de carácter recurrente si no son tratadas de manera adecuada ya que existe una gran cantidad de enfermedades que podrían estar cursando con la misma signología, de ahí la gran importancia de la realización de pruebas diagnósticas que permitan llegar a un diagnóstico final.

La enfermedad inflamatoria intestinal canina, es definida como un conjunto de trastornos gastrointestinales de causa idiopática que se asocian a inflamación crónica del estómago, intestino delgado o grueso. Según el tipo de células inflamatorias presente en la lámina propia del intestino se presentan los siguientes tipos: enteritis linfoplasmocitaria, enteritis eosinofílica y enteritis neutrofílica, pudiendo coexistir varios tipos de infiltrado inflamatorio en un mismo paciente. La condición idiopática y la inespecificidad de los signos clínicos que se presentan en esta enfermedad constituyen un reto para el clínico en el momento de hacer el diagnóstico y el tratamiento, ya que se podría tener diversos diferenciales como son parasitismo intestinal (por Giardiasis, Coccidiosis y Criptosporidiosis), hipersensibilidad a componentes de la dieta o neoplasias como linfomas (Gatti, 2005).

Palabras claves: gastrointestinales, canino, diagnóstico, enteritis.

Introducción

La enfermedad del tracto gastrointestinal es un motivo bastante frecuente en la consulta diaria de caninos. En este estudio se realiza un análisis y una discusión de un caso clínico de un canino Weimaraner con enteritis linfoplasmocitaria y enteritis parasitaria por *Ancylostoma* spp, realizándose una revisión de las patologías incluyendo etiología, fisiopatología, signos clínicos, diagnóstico y tratamiento. Diversos autores han realizado estudios al respecto, a lo largo de este trabajo se puede encontrar una recopilación de estos.

Este trabajo se realiza como parte del plan de estudio de Medicina Veterinaria de Unilasallista Corporación Universitaria, para aspirar al título de Médica Veterinaria, con base en mis conocimientos adquiridos durante la carrera y mis prácticas académicas en TestLab Laboratorio Clínico Veterinario.

Objetivos

General

Realizar una revisión y estudio de caso utilizando los conocimientos adquiridos en los diferentes cursos del programa de Medicina Veterinaria en Unilasallista.

Específicos

Analizar mediante los conocimientos adquiridos dentro de las prácticas académicas en TestLab Laboratorio Clínico Veterinario, la historia clínica de un canino para realizar una interpretación propia de los análisis clínicos realizados.

Comparar los datos encontrados en la literatura acerca de los diferentes diagnósticos presuntivos y las pruebas más efectivas para llegar al diagnóstico final, con la información consignada en la historia clínica del canino, para a partir de esto generar una discusión.

Marco Teórico

Anatomía

El estómago se encuentra entre el esófago y el duodeno representando una porción dilatada del tubo digestivo. Los caninos poseen un estómago simple de una sola cavidad, el cual se encuentra dividido en cinco regiones: cardias, cuerpo, fundus, antro pilórico y canal pilórico. El estómago también se compone de dos curvaturas mayor y menor, la mayor es de tipo convexa, da fijación al omento mayor del que una parte conecta el bazo con el estómago a través del ligamento gastroesplénico y la menor que es de tipo cóncava se une con el hígado mediante el omento menor (Konig, 2011; Dyce et al., 2012).

La mucosa gástrica se diferencia en tres tipos de glándulas o zonas: cardiales, pilóricas y gástricas propiamente dichas (fúndicas). Las primeras se encuentran al lado de la zona aglandular en la entrada del estómago, las pilóricas se ubican cerca de la salida del estómago, ambas producen una secreción mucosa que recubre la pared gástrica y la protege del medio ácido, mientras que las últimas se distribuyen ampliamente en la superficie del estómago y son las encargadas de la producción del jugo gástrico en la digestión, gracias a que poseen pepsina y ácido clorhídrico, además, se ha evidenciado que esta zona tiene un color más oscuro que el resto de la mucosa gástrica (Konig, 2011).

La túnica submucosa está separada de la mucosa por una lámina muscular mucosa plexiforme, esta contiene grandes plexos arteriales y venosos importantes,

también poseen gran cantidad de fibras elásticas y colágenas que ayudan a la formación de pliegues (rugosidades) que proporcionan el relieve característico de la superficie, estos pliegues son predominantemente longitudinales en orientación. Por último, la túnica muscular está conformada por varias capas (muscular longitudinal externa, muscular anual media y oblicua interna), estas tienen una gran importancia para la mezcla y propulsión del contenido gástrico. (Konig, 2011)

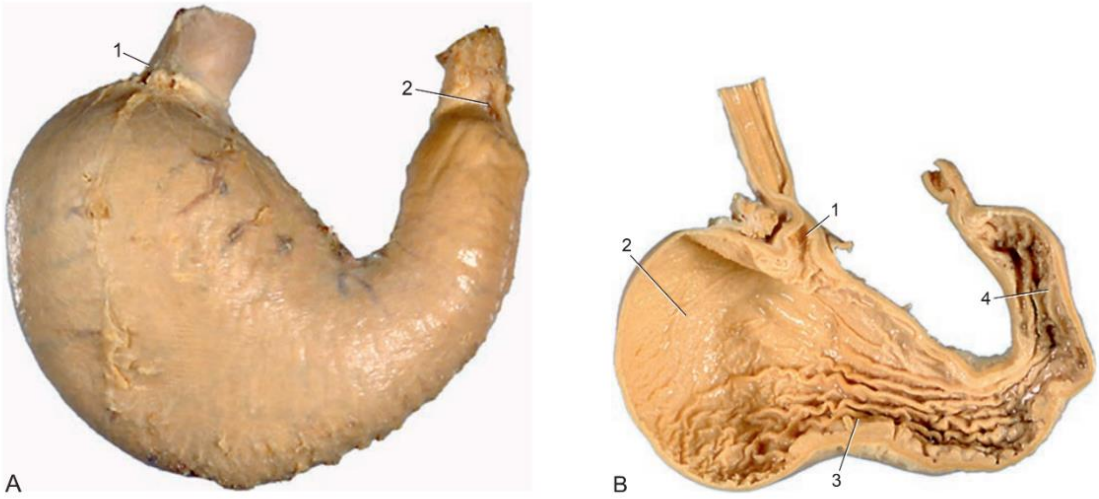

A, Superficie visceral del estómago (perro). 1, Cardias; 2, píloro. **B**, Interior del estómago (perro). 1, Abertura del cardias; 2, fondo; 3, cuerpo; 4, antro pilórico.

Figura 1. Anatomía del estómago canino. Tomado de: Dyce K M, Sack W O, Wensing C J G (2012) *Anatomía veterinaria.*

El intestino de los caninos es relativamente corto, inicia en el píloro y continúa hasta el ano. Se divide en dos porciones, delgado y grueso. El intestino delgado consta de tres partes: duodeno que es largo y se encuentra en relación con el hígado, seguido por el yeyuno e íleon, que están sostenidos por el mesenterio mayor, todo este se

encarga de la digestión y la reabsorción de nutrientes, supervisa la microbiota comensal y los patógenos potenciales (Marsilio & cols, 2010). El intestino grueso comprende también tres partes: ciego, el cual es corto, colon que a su vez se divide en colon ascendente, transverso y descendente; y el recto. En los caninos el intestino grueso es un tubo corto a diferencia de otras especies y un poco más ancho que el intestino delgado y no presenta vellosidades, solo cuenta con criptas intestinales que se han desarrollado como glándulas tubulares, aunque cuenta con mayor cantidad de células caliciformes que producen moco, porque hay mayor capacidad de deslizamiento de las heces. (Dyce, et al., 2012)

El intestino en general se compone de las cuatro túnicas habituales, mencionadas anteriormente en estómago. La mucosa tiene aspecto aterciopelado ya que presenta innumerables proyecciones conocidas como vellosidades intestinales en el intestino delgado que aumentan la superficie de la mucosa intestinal y a su vez aumentan la superficie de reabsorción. La submucosa está conformada por tejido conectivo, vasos sanguíneos y linfáticos. La túnica muscular cuenta con dos capas, una gruesa conocida como capa muscular interna circular y una más delgada llamada capa muscular externa longitudinal, en la región del ano la primera capa forma el músculo esfínter interno del ano. (Dyce et al., 2012)

Por último, la capa serosa forma el revestimiento de la pared abdominal y la cubierta del intestino.

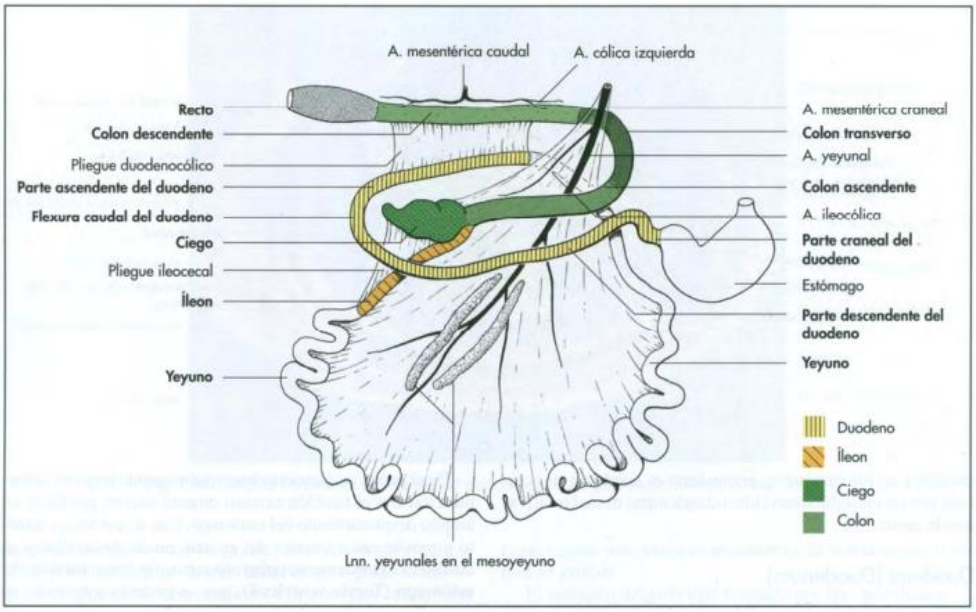

Figura 2. Anatomía del intestino de un canino. Tomado de**:** Konig, J. (2011). *Anatomía de los animales domésticos.*

Enfermedad inflamatoria intestinal

La enfermedad inflamatoria intestinal canina (**EII**), es definida como un conjunto de trastornos gastrointestinales de causa idiopática que se asocian a inflamación crónica del estómago, intestino delgado o grueso. Según el tipo de células inflamatorias presente en la lámina propia del intestino se presentan los siguientes tipos: enteritis linfoplasmocitaria, enteritis eosinofílica y enteritis neutrofílica, pudiendo coexistir varios tipos de infiltrado inflamatorio en un mismo paciente. En particular, la enteritis linfoplasmocitaria, puede tratarse de una respuesta agresiva, exagerada o inapropiada del sistema inmune a antígenos bacterianos o alimentarios (Hall & German, 2007; Washabau et al., 2010; Willard, 2010). Esta teoría estaría apoyada por el incremento del número de células plasmáticas secretoras de inmunoglobulinas y la presencia de células

T en tejidos inflamados. Los factores predisponentes pueden ser de origen genético y condicionan la regulación de la respuesta inmune y la permeabilidad intestinal. Según estudios, estas predisposiciones genéticas se han visto en varias razas caninas como el Pastor Alemán, Basenji, Shar Pei y Soft-coated Wheaten Terrier (Washabau et al., 2010). Suele presentarse en animales de edad media o avanzada.

Debido a las alteraciones inflamatorias e infiltrados celulares, se pueden apreciar signos clínicos como vómitos, diarrea, pérdida de peso o alteraciones en el apetito, pero también se asocian a la enfermedad otros signos como son los borborigmos y flatulencias, malestar o dolor abdominal, hematemesis y engrosamiento de las asas intestinales (Hall & German, 2007; Brusa, 2014). Todos estos signos clínicos serán crónicos. En función del tramo gastrointestinal afectado, se observa que el vómito crónico bilioso sin contenido de comida es más indicativo de inflamación gástrica o inflamación en el intestino delgado superior, mientras que la diarrea con sangre o moco es más indicativa de inflamación en el intestino delgado distal y colon (Jergens & Simpson, 2012).

En el 2003, se establece un sistema de puntuación de los signos clínicos con los que cursan los pacientes afectados, para poder estandarizar la clínica que presenta la EII, siendo valorada en insignificante, leve, moderado o severo. Se trata del índice CIBDAI (canine inflammatory bowel disease activity index).

INDICE CIBDAI	
SIGNOS CLÍNICOS CIBDAI	**PUNTUACIÓN**
Actividad-aptitud (disminuida).	0 al 3, siendo 0=normal, 1=leve, 2=moderado, 3=severo
Apetito (disminuido).	0 al 3, siendo 0=normal, 1=leve, 2=moderado, 3=severo
Vómitos (ninguno, 1 por semana, 2-3 por semana y 3 o más por semana).	0 al 3, siendo 0=normal, 1=leve, 2=moderado, 3=severo
Frecuencia de las heces (normal, 2-3 por día, 4-5 veces por día, 5 o más veces al día).	0 al 3, siendo 0=normal, 1=leve, 2=moderado, 3=severo
Pérdida de peso (ninguna, 5%, 5-10%,10%)	0 al 3, siendo 0=normal, 1=leve, 2=moderado, 3=severo
SUMA DE LOS VALORES INDICES DE LA ENFERMEDAD. (CIBDAI)	Insignificante (0-3). Leve (4-5). Moderada (6-8). Severa (≥9).

Tabla 1. Índice CIBDAI. Tabla tomada de: Muñoz Aznar, Y. (2021). La enfermedad inflamatoria intestinal canina.

Posteriormente, se agregaron otros signos al índice, pasando a denominación CIBDAISI (canine inflammatory bowel disease activity index of the small intestine), donde se agregó la escala de dolor abdominal y de flatulencias, la cual se muestra a continuación:

INDICE CIBDAISI	
SIGNOS CLINICOS CIBDAISI	0 al 3, siendo 0=normal, 1=leve, 2=moderado, 3=severo
Dolor abdominal (ausente, ligero, moderado con posiciones antiálgicas poco frecuentes, grave con posición antiálgica frecuente o ataque de dolor).	0 al 3, siendo 0=normal, 1=leve, 2=moderado, 3=severo
Flatulencias-borborigmos (ausentes, ligero, aumentado, muy aumentados)	0 al 3, siendo 0=normal, 1=leve, 2=moderado, 3=severo
SUMA DE LOS VALORES INDICES DE LA ENFERMEDAD. (CIBDAISI)	- Insignificante (0-3). - Enfermedad leve (4-6). - Moderada (7-9). - Enfermedad grave (≥10).

Tabla 2. Índice CIBDAISI. Tabla tomada de: Muñoz Aznar, Y. (2021). La enfermedad inflamatoria intestinal canina.

Según un estudio realizado por Jergens et al. (2003) con este índice, se evidencio que los pacientes con valores de al menos 5 puntos presentan proteína C reactiva alta considerándose un marcador inflamatorio de la enfermedad y su severidad. Además, las lesiones histológicas también se agravan con puntuaciones más elevadas.

Diagnóstico

La condición idiopática y la inespecificidad de los signos clínicos que se presentan en esta enfermedad constituyen un reto para el clínico en el momento de hacer el diagnóstico y el tratamiento, ya que se podría tener diversos diferenciales como son parasitismo intestinal (por Giardiasis, Coccidiosis y Criptosporidiosis), hipersensibilidad a componentes de la dieta o neoplasias como linfomas (Gatti, 2005), este último comúnmente se encuentra ubicado en el intestino delgado, y presenta lesiones inflamatorias confundiéndose con EII, además, se ha evidenciado que en algunos pacientes podría considerarse el linfoma como una evolución de la EII debido a que se puede encontrarse acompañado o precedido por una enteritis linfoplasmocitaria crónica (Tams, 2003). Por lo que se debe tener en cuenta el apoyo en otros exámenes o análisis para llegar al diagnóstico final y descartar otro tipo de patologías.

Bioquímica sérica

No se suelen observar cambios muy significativos, entre algunas alteraciones se podría encontrar hipoproteinemia como consecuencia de una hipoalbuminemia debido a malabsorción por disminución en la superficie intestinal , pérdida de apetito, hemorragia o cambios en la permeabilidad intestinal, se ha descrito la presencia de hipoproteinemia hasta en un 65% de los casos (Craven et al., 2004), por consiguiente no hay una buena absorción de minerales presentándose en algunos pacientes hipocalcemia e hipomagnesemia, además, de una disminución en vitaminas como la Vitamina D y cobalamina ya que su absorción también es en el intestino (Yogeshpriya et al., 2017; Jergens & Simpson, 2012).

Endoscopía y biopsia

Para evitar realizar procedimientos demasiado invasivos, se utiliza la endoscopia en duodeno, yeyuno proximal e íleon, por lo que este método de diagnóstico se utiliza en la mayor parte de los casos para llegar al diagnóstico definitivo. En patología endoscópica digestiva, los hallazgos más frecuentes en animales con EII son gastritis, duodenitis o colitis. Uno de los problemas que se encuentran al realizar una endoscopia es cuantificar en su justa medida los hallazgos macroscópicos que presenta la mucosa lesionada, de tal manera que no siempre es fácil establecer una relación entre lo que se observa y el grado de gravedad que realmente presenta el animal.

Clasificación histológica

Dependiendo del tamaño del tejido obtenido a través de las muestras endoscópicas, puede generarse un factor limitante a la hora de la interpretación histológica (Willard et al., 2002). Se han descrito diferentes sistemas histológicos para la evaluación de muestras endoscópicas de perros con EII. La mayoría de los resultados obtenidos en la evaluación se basan en la celularidad de la lámina propia (Jacobs et al., 1990). Sin embargo, se han empleado parámetros más objetivos de inflamación de la mucosa, incluyendo el aumento de linfocitos epiteliales, la alteración en la estructura de la mucosa y cambios en la superficie epitelial. Recientemente, se ha evaluado el grado de pérdida de la arquitectura de las vellosidades o cambios de la mucosa epitelial (pérdida glandular, necrosis, erosión o ulceración del epitelio, atrofia, fusión o colapso de las vellosidades, fibrosis de la lámina propia, y linfangiectasia) (German et al., 2001). Este último método, busca asegurar que el aumento de la celularidad de la mucosa se esté generando por la EII, ya que, los cambios en esta por sí solos, sin otra evidencia de inflamación o lesión de los enterocitos, deben interpretarse con cautela, ya que es poco probable que representen EII (Wilcox, 1992).

Es importante realizar un estudio de la microbiota canina en la EII ya que se ha encontrado una estrecha relación entre la disbiosis y la inflamación intestinal como causa, consecuencia o combinación de ambas en la EII, los animales enfermos presentan frecuentemente estados disbióticos (Barko et al., 2018). Algunos estudios sugieren que el conocimiento de las alteraciones microbianas y metabólicas también

puede ser de utilidad para encontrar biomarcadores diagnósticos (Alessandri et al., 2020).

Proteína C reactiva (PCR)

Es un marcador inflamatorio no exclusivo de la enfermedad inflamatoria intestinal, pero se utiliza como parte de la monitorización de progresión y respuesta al tratamiento de dicha enfermedad. Para poder medir esta evolución y debido a la variedad individual de este parámetro, la PCR del suero analizado de cada animal debe experimentar un aumento o disminución de 2,7 veces el resultado inicial. En un estudio reciente sobre PCR se observó que los rangos iguales o superiores a 9,1 mg/l, eran indicadores de enfermedad intestinal que responde a los esteroides. Por lo tanto, se plantea como un valor para distinguirla de aquellas enteropatías que responden a la dieta o a los antibióticos (Hernández & Dandrieux, 2021).

Tratamiento

El tratamiento descrito para la EII se compone del uso de inmunosupresores, antibióticos, cambios dietéticos y otros medicamentos suplementarios (Simpson & Jergens, 2012). Algunos autores describen la utilización de cambios dietéticos y uso de antibióticos desde el inicio, reservando los inmunosupresores para signos graves de inflamación o en caso de que el tratamiento no esté generando mejoría en el paciente (Hall & Day, 2017).

Terapia dietética

Tiene como objetivo limitar la carga antigénica, ser digestible, y reducir la inflamación de la mucosa (Hall & Day, 2017). Se describen 3 estrategias nutricionales como posibles dietas terapéuticas: dietas gastrointestinales, de eliminación (exclusión) e hidrolizadas. Estas tres estrategias nutricionales pueden ser eficaces, pero hay animales que no van a responder a la terapia dietética. (Hervera, 2019).

Antibioterapia

Se emplean en la EII debido a la posibilidad de un sobrecrecimiento bacteriano y por el papel que desempeña los antígenos bacterianos en la patogenia de la EII (Hall & Day, 2017), ya que la respuesta inmune innata se encuentra alterada, provocando un aumento de la reactividad frente a los antígenos bacterianos (Borruel, 2003). El antibiótico descrito para el tratamiento de la EII es el metronidazol, este además posee efectos inmunomoduladores, aunque también algunos autores describen el uso de la tilosina, fluoroquinolonas y oxitetraciclinas (Hall & Day, 2017).

Inmunosupresores

Se administran glucocorticoides a dosis inmunosupresoras. Se usan la prednisona o la prednisolona como medicamento de elección (Ferguson & Gaschen, 2009). Aunque también se podría usar dexametasona por vía oral si el paciente presenta signos colaterales excesivos por el uso de la prednisolona. Es común según estudios descritos combinar prednisona con metronidazol, debido a que además de su efecto antiprotozoario y antibacteriano, posee un efecto inmunosupresor (Tintoré & Gómez, 2006), aunque esto ha sido cuestionado por otros autores ya que su efecto podría ser

más sobre la flora intestinal negativamente que sobre el sistema inmune (Sainz, 2013; Simpson K., 2013).

Probióticos

Mejoran la función de permeabilidad de la barrera intestinal, la función inmunomoduladora y antimicrobiana (Ziese & Suchodolski, 2021).

Antieméticos

Se emplean debido a que el vómito es un signo frecuente en la EII. A su vez se utilizan protectores gástricos con el fin de evitar un agravamiento del cuadro clínico. Entre los más usados se encuentran aquellos que actúan a nivel de la bomba de protones, de acción central y antagonistas serotoninérgicos (Sumano & Ocampo, 2006).

Es de gran importancia conocer la evolución de los pacientes con EII, si los signos no mejoran y por el contrario aumentan su intensidad, se considera que hay una mala respuesta al tratamiento (Garcia et al., 2006), por lo que es de vital importancia informar al propietario acerca de la complejidad de la enfermedad debido a que el tratamiento es prolongado y depende de su compromiso para generar un cambio en el estilo de vida del paciente. El pronóstico de esta enfermedad tiende a ser de carácter reservado debido a que es progresivo, por lo tanto, su diagnóstico temprano es de gran relevancia, la EII de carácter leve a moderada puede tener un pronóstico bueno, en los casos graves es reservado, es de considerar que el paciente puede presentar recaídas debido a que es

una enfermedad de carácter crónico y su origen es desconocido por lo que el tratamiento puede llegar a ser de por vida (Birchard, 2002; Ettinger & Feldman, 2007).

Helicobacteriosis

La bacteria *Helicobacter* es gram negativa y ataca principalmente la mucosa gástrica; es móvil, microaerofílica y de forma espiral (Fox et al., 2002). Puede afectar a humanos, caninos, equinos y felinos. A través de estudios se ha detectado que esta bacteria puede estar en pacientes sanos, es por esto por lo que algunos autores siguen debatiendo la relación entre la presencia de estos organismos con la enfermedad gástrica, mientras que otros autores, lo consideran un patógeno oportunista alojándose en la mucosa gástrica tanto de animales sanos como enfermos, debido a que no todos los pacientes presentan signos clínicos asociados a este agente (Hernandéz & Gallón, 2004). En particular, las especies de Helicobacter que afectan a los caninos y felinos pueden estar presentes en todas las zonas del estómago, principalmente en el cuerpo y el fundus gástrico.

La patogenicidad de *Helicobacter* es dada por medio de su motilidad ya que posee flagelos que le permiten tanto el movimiento como la penetración en la capa mucosa (Cardona et al., 2013), su capacidad de adhesión a la superficie de la mucosa en las criptas gástricas, glándulas gástricas profundas y en las células parietales (Happonen, 1999), y su producción de ureasa ya que esta altera el pH que las rodea y les permite colonizar el estómago. Los factores de virulencia de cada especie determinan el grado

de inflamación gástrica, disfunción de la barrera mucosa y la alteración de la fisiología gástrica (Luarca, 2013).

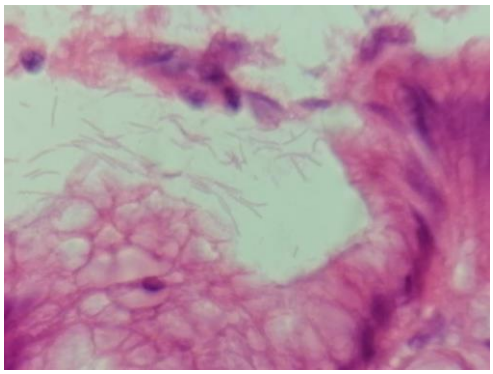

Figura 3. *Helicobacter* spp con tinción de hematoxilina-eosina.

Tomada de: Orjuela Acosta, C.F. (2022)

Diagnóstico

La infección puede ser detectada usando métodos invasivos o no invasivos. Las pruebas invasivas son aquellas que requieren de la técnica endoscópica.

Biopsia gástrica

Extracción de muestras de la mucosa gástrica para identificación por medio de histopatología realizando tinción con hematoxilina y eosina para su visualización.

Cepillado citológico

Consiste en pasar un cepillo de citología por la mucosa gástrica, se debe evitar las áreas de donde se ha tomado biopsias previamente, se realiza su visualización por medio del microscopio, se describen tinciones de tipo Romanowsky, May-Grunwald

Giemsa, gram o wright (Strauss-Ayali et al., 2004; Leib & Duncan, 2005), observándose células epiteliales y una cantidad considerable de moco, y si hay presencia de bacterias deben verse con facilidad. (Leib & Duncan, 2005).

Test rápido de ureasa

Detecta la presencia de ureasa producida por *Helicobacter* spp en la muestra de biopsia. Si hay presencia, la urea se hidroliza a amoníaco, causando que el pH del gel cambie, evidenciandose entonces un cambio de color, dependiendo de la cantidad de bacterias presentes será el tiempo que tarde en generarse la reacción. (Leib & Duncan, 2005).

PCR (reacción en cadena de la polimerasa)

A partir de biopsias gástricas se determina la secuencia genómica de la Helicobacter involucrada.

Microscopía electrónica

Permite evidenciar la presencia de la bacteria y diferenciar su especie mediante las características ultraestructurales.

Cultivo

Resulta una opción difícil y costosa debido a que no todas las especies son cultivables y como se evidenció en un estudio realizado por Stoffel et al. (2000), algunas pierden sus características ultraestructurales, dificultando su identificación. Además, requiere ciertas condiciones para que su cultivo sea posible como son: atmósfera

microaerófila, humedad alta, temperatura de incubación de 37 y 42°C, medio de enriquecimiento e hidrógeno atmosférico. Según Alarcón et al. (2004), en humanos *Helicobacter pylori* se considera un microorganismo difícil de cultivar en medio líquido, aunque se puede lograr en cerebro-corazón, Mueller-Hinton y tripticasa soja, todos ellos suplementados con nutrientes, en medios sólidos se usa más frecuentemente agar Mueller-Hinton, agar Columbia con suplementos de sangre mayormente y en medios similares con antibióticos selectivos se han descrito más adecuado para el aislamiento de *Helicobacter* en caninos y felinos.

Entre los métodos no invasivos están: La serología que mide los anticuerpos circulantes (IgG e IgA), el test de aliento con urea marcada (urea breath test) se suele usar como tamizaje en humanos pero en medicina veterinaria es poco utilizada debido a los costos que esta genera por las limitaciones de equipos que se requieren y la dificultad para recolectar la muestra en los pacientes, no se realiza de forma rutinaria en la clínica (Strauss-Ayali et al., 1999) y el antígeno de *Helicobacter* en materia fecal (Happonen, 1999).

Tratamiento

El tratamiento administrado en caninos está basado en los resultados de los tratamientos instaurados en humanos contra *Helicobacter pylori*, por lo que estos solo generan en algunos casos supresión transitoria de estas bacterias y no una eliminación total de la bacteria. (Cardona et al., 2013).

El protocolo más usado en humanos consta de administrar inhibidores de la bomba de protones o antagonistas de H2 combinados con antibióticos. Como primera opción se tiene amoxicilina, metronidazol y subcitrato de bismuto (AMB) con una duración de 10 días, esta combinación fue evaluado en caninos, siendo efectivo en la mayoría de estos y en los que no, se utilizó como segunda opción tetraciclina y omeprazol (TO) (Happonen et al., 2000; Cardona et al., 2013). La efectividad de estos protocolos se debe a la citoprotección del subcitrato de bismuto y al bloqueo ácido logrado por el omeprazol.

Anquilostomiasis

Los Ancylostomideos son patógenos principalmente del intestino delgado, pero afectan el colon y el ciego de forma muy intensa. Se transmite por consumo de los huevos de ancylostomideos que están presentes en las heces de los animales infectados y luego evolucionan al estado larvario en el suelo. El *Ancylostoma* en estadio larvario puede transmitirse de la madre a sus cachorros durante la preñez o mediante la leche materna. Los humanos también pueden infectarse, además, las larvas de *Ancylostoma* también pueden penetrar directamente a través de la piel si existe contacto directo con el suelo contaminado, desarrollando una erupción dérmica llamada larva migrans cutánea. (Bowman et al., 2011). Genera signos clínicos como diarrea sanguinolenta, mucosas pálida y pérdida de peso. Además de hipoalbuminemia, hiperglobulinemia, hipercalcemia y aumento de enzimas hepáticas. (Urquhart et al., 2001).

Ciclo de vida y patogenia

El *Ancylostoma* tiene parte de su ciclo de vida en el ambiente, luego de que los huevos son liberados en la materia fecal, a través de ciertas condiciones que los favorecen del ambiente pueden cambiar de estadio de L1 a L2 y L3. La larva 3 es el estadio infectante, el cual es consumido por el canino y penetra la mucosa bucal para llevar a cabo una migración a pulmones por medio del sistema circulatorio, en donde a través de los capilares pasa a los alvéolos, y sigue su migración a través del tracto respiratorio hasta ser deglutida para llegar al intestino, o puede pasar directamente a intestino y generar la enfermedad. Las larvas penetran la mucosa intestinal para convertirse en adultos. Debido al desarrollo de la cápsula bucal con dientes estos parásitos son considerados hematófagos se fijan a la mucosa y generan una anemia hemorrágica aguda o crónica. (Urquhart et al., 2001).

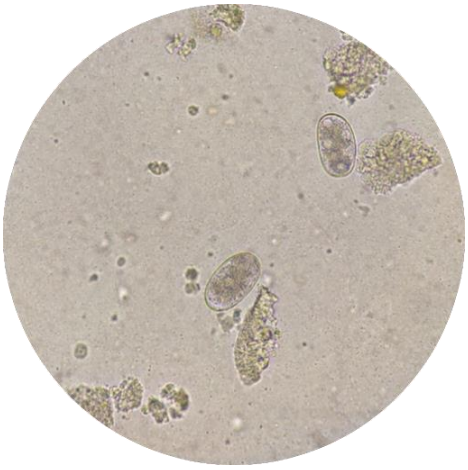

Figura 4. Huevos de Ancylostomideos en técnica de flotación.

Diagnóstico

Se realiza por medio de la técnica de flotación fecal estándar o por el método Mcmaster, demostrando la presencia de huevos en las heces (Barker & Van Dreumel, 1993; Ettinger & Feldman, 2007). También se puede realizar un montaje directo y observar la presencia de huevos.

Tratamiento

Se deben utilizar antihelmínticos efectivos como albendazol, mebendazol, fenbendazol y nitroscanato eliminando las formas adultas, además, algunos autores describen que es posible tratar con pamoato de pirantel (Fernández, 2019; Paredes et al., 2013).

En infecciones graves, es necesario suministrar suplementos de hierro, vitaminas, minerales y en algunos casos se requiere realizar transfusión sanguínea (Cordero, 1999). Se recomienda además llevar dietas ricas en proteínas.

Caso clínico

Reseña

Especie: Canino	**Raza:** Weimaraner
Edad: 4 años	**Sexo:** Macho
Peso: 39 kg	

Tabla 3. Reseña paciente. Datos tomados de historia clínica.

Fecha: 30-05-2022

Motivo de consulta

"Hace 3 años lo trajeron de la finca ganadera, tuvo alteraciones relacionadas con hemotrópicos, le hicieron manejo, pero quedó con muchas secuelas gástricas.
Lleva desde la semana pasada con cuadros de inapetencia, dolor abdominal, le dieron una novalgina®, le manejan también buscapina® compuesta, consume cibau de farmina, las defecaciones en este momento tienen diarrea, consume 3 veces al día y cuenta con plan de desparasitación vigente".

Examen físico

Sistema digestivo

Leve molestia en todo el campo de palpación, con dilatación gástrica e intestinal y presencia de gas con énfasis en colon.

Sistema linfoide

Anormal. Presenta historial de *Ehrlichia, Hepatozoon, Anaplasma* manejados con medicamentos homeopáticos.

Lista de problemas

1. Inapetencia
2. Diarrea
3. Dolor abdominal
4. Flatulencias

Lista maestra

I. Sistema digestivo (1,2,3,4)

Diagnósticos presuntivos

I. Enteropatía

II. Hemotrópicos

Plan terapéutico

I. Ranitidina (2 mg/kg) 3,1 ml SC

II. Vetalgina® (28 mg/kg) 2,1 ml SC

Se sugiere dieta blanda durante 2 días.

Plan diagnóstico

Hemoleucograma

Valores dentro de los rangos normales.

Endoscopia

Figura 5. Imágenes de gastroduodenoscopia. Tomada de: Historia clínica del paciente**.**

Interpretación endoscópica

Esófago

Esfínter esofágico superior, medio e inferior conservado. Competencia parcial del cardias con línea z bien definida a 60 cm de la arcada dental (Imagen 1 y 2).

Estómago

Cámara gástrica con paredes distensibles, lago gástrico de contenido escaso de aspecto bilioso. Fundus y cuerpo con placas y eritema (Imagen 3 y 4).

Píloro

Antro pilórico conservado con movimientos normales sin evidencia de reflujo (Imagen 5 y 6).

Duodeno

No se logra evaluación visual por tamaño del paciente y disposición de la fibra, se toman muestras con ayuda de pinza pasando píloro.

Se toman muestras para enviar a histopatología.

Considerar:

- Incompetencia del cardias parcial
- Gastritis crónica
- Infección por *Helicobacter spp*

De acuerdo con hallazgos en endoscopia se plantea el siguiente manejo hasta tener resultado de histopatología.

Plan terapéutico

I. Esomeprazol 40 mg, administrar vía oral 1 tableta cada 24 horas durante 15 días.

II. Alsucral tabletas 1 g, administrar vía oral 1 tableta cada 12 horas durante 15 días, 15 minutos después del esomeprazol.

III. Hioscina butilbromuro 10 mg, administrar vía oral 1 1/2 tableta cada 12 horas durante 4 días.

Coprológico + Técnica de Mcmaster

Hallazgos anormales

Análisis microscópico	
Moco	Cantidad moderada
Reacción leucocitaria	Cantidad moderada
Formas parasitarias	Dermatophagoides cantidad abundante Ácaro adulto cantidad escasa
Flotación	
Huevos de parásitos gastrointestinales	Ancylostomideos cantidad moderada
McMaster	
Huevos de nemátodos: *Ancylostoma spp o Uncinaria stenocephala*	1440 HPG (huevos por gramo de materia fecal)

Tabla 4. Resultados coprológico y técnica MacMaster. Datos tomados de la historia clínica.

Resultados histopatología

Hallazgos macroscópicos

Se reciben 8 fragmentos de tejido conservado en formol, presentan morfología irregular, coloración beige, consistencia firme, estructura compacta y medidas de 0.1x0.1x0.1 cm.

Biopsia gástrica

Hallazgos microscópicos anormales

Hallazgos morfológicos	Resultado
Lesión epitelial superficial	Severo
Criptas gástricas	Severo
Inflamación	
Linfocitos intraepiteliales	Severo
Linfocitos y plasmocitos en lámina propia	Severo
Diagnóstico final: Inflamación linfoplasmocitaria	

Tabla 5. Resultado biopsia gástrica. Datos tomados de la historia clínica.

Biopsia de intestino delgado

Hallazgos microscópicos anormales

Hallazgos morfológicos	Resultado
Atrofia de las vellosidades	Severo
Lesión epitelial	Severo
Inflamación	
Linfocitos intraepiteliales	Severo
Linfocitos y plasmocitos en lámina propia	Severo
Diagnóstico final: Inflamación linfoplasmocitaria	

Tabla 6. Resultados biopsia intestino delgado. Datos tomados de la historia clínica.

Diagnóstico morfológico e interpretación

- Gastritis nodular profunda linfocitaria hemorrágica severa, se observa 5 *Helicobacter* spp/1 HPF.
- Duodenitis linfoplasmocitaria severa.

Diagnóstico presuntivo: Enteropatía crónica de origen linfoplasmocitario.

Fecha: 25-06-2022

Motivo de consulta

"Paciente ingresa a consulta por que viene con procesos gastrointestinales, con presencia de vómitos en algunos momentos, no ha vuelto a tener esos sonidos en el abdomen que son fuertes, consumiendo el alimento de forma normal, defecando sin alteraciones, ya lo desparasitaron".

Ecografía abdominal

Como hallazgo relevante se evidencia pared con aumento de tamaño en porción gástrica e intestinal, con cambio de ecotextura.

Examen clínico

Peso 39,8 kg

Sistema digestivo

Sin molestia a la palpación, con moderado proceso de dilatación.

Se explica resultado de histopatología y se establece plan terapéutico.

Plan terapéutico

Fase gástrica (comienza el día 26 de junio y finaliza el día 5 de julio)

I.Esomeprazol 40 mg, administrar vía oral 1 tableta cada 24 horas durante 10 días

II.Alsucral® tabletas 1 g, administrar vía oral 1 tableta cada 12 horas durante 10 días.

Primer ciclo (comienza el día 5 de julio y finaliza el día 14 de julio)

I.Prednisona 50 mg (1 mg/kg) administrar vía oral 3/4 de tableta cada 12 horas durante 10 días, con el estómago lleno.

Se sugiere cambio de concentrado a Vetlife® hipoalergénico como dieta establecida.

Pendiente toma de muestra para coprocultivo. Revisión en 20 días.

Fecha: 10-07-2022

Diagnóstico presuntivo: Enteropatia crónica de origen linfoplasmocitaria-Helicobacteriosis.

Motivo de consulta

“Paciente ingresa a revisión, reportan que había estado bien, pero desde ayer está vomitando, le están dando la prednisona sola, no se le está administrando el esomeprazol”.

Examen clínico

Peso 37,7 kg

Sistema digestivo

Estómago

Molestia moderada, sin presencia de gas y sin dilatación.

Intestino delgado

Con moderada molestia, sin presencia de sonidos anormales.

Se le aplican los siguientes medicamentos

I. Metamizol (28 mg/kg) 2 ml SC
II. Ranitidina (2 mg/kg) 3 ml SC
III. Metoclopramida (0,5 mg/kg) 3,7 ml SC
IV. Dexametasona (1 mg/kg) 9,4 ml SC

Se envía fórmula para la casa.

Fórmula médica

I. Esomeprazol 40 mg, administrar vía oral 1 tableta cada 12 horas durante 10 días, luego cada 24 horas.
II. Alsucral® tabletas 1 g, administrar vía oral 1 tableta cada 12 horas durante 5 días, administrar 15 minutos después del esomeprazol.

Primer ciclo (Comienza el día 5 de julio y finaliza el día 14 de julio)

l. Prednisona 50 mg (1 mg/kg) administrar vía oral 3/4 de tableta cada 12 horas durante 10 días.

Segundo ciclo (Comienza el día 15 de julio y finaliza el 24 de julio)

Se iniciará probiótico en este ciclo.

I. Prednisolona 20 mg (0,5 mg/kg) administrar vía oral 1 tableta cada 12 horas durante 10 días.
II. Metronidazol tabletas 500 mg (20 mg/kg) administrar vía oral 1 1/2 tableta cada 12 horas durante 20 días, con el estómago lleno.
III. Amoxicilina cápsulas (15 mg/kg) administrar vía oral 1 cápsula cada 12 horas durante 20 días.

Fecha: 23-07-2022

Revisión

Ausencia de episodios de vómito, defecando unas veces consistentes y otras veces muy blando, se encuentra decaído, pero consume muy bien el concentrado. Se le está administrando Proplan HA.

Examen clínico

Peso

36,9 kg

Sistema digestivo

Intestino delgado

Con moderado proceso de dilatación y presencia de gas.

Intestino grueso

Se palpa leve proceso inflamatorio, con moderada presencia de gas en su interior.

Fórmula médica

Tercer ciclo (comienza el día 27 de julio y finaliza el 5 de agosto)

I. Prednisolona 20 mg (0,5 mg/kg) administrar vía oral 1 tableta cada 12 horas durante 10 días.

II. Metronidazol tabletas 500 mg (20 mg/kg) administrar vía oral 1 1/2 tableta cada 12 horas durante 10 días.

III.Amoxicilina cápsulas (15 mg/kg) administrar vía oral 1 cápsula cada 12 horas durante 10 días.

IV. Proplan fortiflora caninos administrar en la dieta un sobre cada 24 horas durante 10 días.

V. Hemavet ®suspender vía oral 5 ml cada 24 horas durante 20 días.

Continuará con esomeprazol.

Revisión en 15 días, se realizará coprológico de control al finalizar el tercer ciclo.

Fecha: 06-08-2022

Revisión

Ha estado consumiendo materia fecal de otros perros, no ha presentado episodios de vómito, defecando un poco blando, ha estado muy activo y muestra mucho interés por el concentrado, orinando mucho.

Examen clínico

Peso

37 kg

Sistema digestivo

Intestino delgado

Con moderado proceso de dilatación intestinal, con auscultación de borborigmos, sin molestia a la palpación.

Se reajusta terapia como se describe a continuación.

Formula médica

Cuarto ciclo (Comienza el día 7 de agosto y finaliza el 25 de agosto)

I. Prednisolona 20 mg (0,5 mg/kg) administrar vía oral 1 tableta cada 48 horas durante 10 tomas.

II. Aminomix® tabletas, administrar vía oral 1 tableta cada 24 horas durante 30 días.

III. Gastricumeel ® tabletas, administrar vía oral 1 tableta cada 24 horas hasta nueva indicación.

Recomendaciones

- Se debe continuar con esomeprazol.
- Revisión al finalizar el ciclo.
- Coprológico lo antes posible, tratar de realizar pool de 3 defecaciones.
- Se aumentará a la porción 25 g al día, para llegar a un total de 205 gramos al día y se indica pesaje cada 8 días.

- **Coprológico de control**

Hallazgos anormales

Análisis microscópico	
Moco	Cantidad moderada
Eritrocitos	Cantidad escasa
Espiroquetas	Cantidad escasa
Flotación	
Huevos de parásitos gastrointestinales	Ancylostomideos cantidad escasa

Tabla 7. Resultado coprológico. Datos tomados de la historia clínica.

Fecha: 15-08-2022

Motivo de consulta

"Paciente ingresa a consulta porque ha presentado varios episodios de diarrea, son cada 2 horas, totalmente líquida, sin sangre, no ha presentado episodios de vómito y ha comido muy bien. Le sienten una bola en zona mandibular del lado derecho".

Examen clínico

Peso

38 kg

Sistema digestivo

Abdomen tenso a la palpación, historial de diarrea.

Diagnósticos presuntivos: Enteropatía crónica agudizada, enteritis parasitaria.

Medicación

Se administra dosis de ranitidina 2 mg/kg - 3 ml SC, vetalgina® 28 mg/kg - 2 ml IM. Se indica administrar smecta® sobre 1/2 al día por 3 días.

Se recibe muestra para coprológico.

Resultado coprológico

Hallazgos anormales

Análisis macroscópico y microscópico	
Consistencia	Diarreica
Moco	Cantidad moderada
Reacción leucocitaria	Cantidad moderada
Eritrocitos	Cantidad escasa
Flotación	
Huevos de parásitos gastrointestinales	Ancylostomideos cantidad moderada

Tabla 8. Resultado coprológico. Datos tomados de la historia clínica.

Formula médica

I. Omeprazol cápsulas 20 mg vía oral 1 cápsula cada 12 horas por 7 días, antes de comer.

II. Panacur® 10% suspensión vía oral 19 ml cada 24 horas por 3 días consecutivos, repetir dosis única a los 15 días.

III. Prednisolona 20 mg vía oral 1 tableta cada 12 horas por 5 días, después administrar vía oral 1 tableta cada 24 horas por 5 días.

Se indica realizar coprológico de control al finalizar ciclo de desparasitación.

Discusión

Las enfermedades del tracto gastrointestinal son un motivo bastante frecuente en la consulta diaria de los caninos. Muchas veces los pacientes son tratados con medicamentos sin conocer el origen de su signología ya que no se realizan las pruebas necesarias de laboratorio o medios diagnósticos por imagenología, estos medicamentos podrían mejorar y resolver a corto plazo los signos clínicos presentados, pero a mediano y largo plazo la sintomatología podría resurgir volviendo la enfermedad de carácter crónico.

A consulta se presenta un canino de raza Weimaraner de 4 años que presenta signos clínicos como son diarrea, leve dolor abdominal y flatulencias, compatibles con una alteración gastrointestinal, además, se describen posibles secuelas gástricas por hemotrópicos por parte de los propietarios, estos signos concuerdan con los descritos por Hall & German (2007), siendo compatibles con EII. Con base en esto se describen posibles diferenciales como enteropatía y hemotrópicos, sin realizar ninguna prueba diagnóstica previa. En esta valoración inicial se pudo haber tenido en cuenta otros diagnósticos presuntivos como, enteritis parasitaria, neoplasias (linfoma digestivo), enteritis bacteriana o haber considerado la posibilidad de que el canino presenta alguna alteración nutricional, una alergia alimentaria, o EII (Gatti, 2005). El plan terapéutico instaurado inicialmente fue adecuado, ya que se administraron analgésicos, protector gástrico, además se sugirió dieta blanda debido a la signología presentada. Como plan diagnóstico, se realizó una toma de muestra para hemoleucograma, un coprológico más

técnica de Macmaster y se programó una endoscopía. En cuanto a este plan, el hemoleucograma, no reveló alteraciones que pudieran guiar a un diagnóstico ya que los valores se encontraban dentro de los rangos normales, sin embargo, en la endoscopía, se encontró que se debía considerar la presencia de una incompetencia del cardias parcial, gastritis crónica e infección por *Helicobacter* spp, con base en esto se tomó una muestra para enviar a histopatología y continuaron administrando protectores gástricos mientras se esperaban los resultados.

A partir de los resultados del coprológico se evidencio una carga parasitaria de huevos de ancylostomideos en cantidad moderada, y por medio de la técnica Mcmaster, se realizó un conteo de los huevos, dando por resultado 1400 HPG, indicándonos entonces que el canino estaba cursando con una parasitosis. De manera incidental, también se realizó un hallazgo de formas parasitarias de dermatofagoides y ácaros adultos. A pesar de no haberse tenido en cuenta dentro del diagnóstico presuntivo, se realizaron las pruebas diagnósticas adecuadas para determinar la presencia de parásitos que pudieran estar causando la sintomatología. (Barker & Van Dreumel, 1993; Ettinger & Feldman, 2007)

Por otra parte, los resultados de la histopatología entregaron información a partir de una biopsia gástrica y del intestino delgado, siendo esta herramienta diagnóstica de gran importancia para confirmar o descartar una EII. En ambos casos, se encontró una lesión epitelial severa, linfocitos intraepiteliales y linfocitos y plasmocitos en lámina propia, criptas gástricas alteradas y atrofia en las vellosidades intestinales, dando como

diagnóstico final gastroenteritis linfoplasmocitaria. Entre los parámetros descritos para la clasificación histológica concuerdan con los descritos en la literatura como el aumento de linfocitos epiteliales, la alteración en la estructura de la mucosa y cambios en la superficie epitelial, además, del grado de pérdida de la arquitectura de las vellosidades o cambios de la mucosa epitelial (Jacobs et al., 1990 & German et al., 2001). Se evidenció en la biopsia gástrica presencia de *Helicobacter spp*, según diversos estudios aún se sigue discutiendo la patogenia de esta bacteria debido a que muchos pacientes la presentan y están sanos, por lo cual no se asocia la signología y los cambios en la mucosa gástrica a esta en todos los casos, además algunos autores describen la presencia de este agente como un patógeno oportunista (Hernandez & Gallón, 2004).

A partir de estos exámenes anteriormente mencionados se pudo llegar a un diagnóstico presuntivo de enteropatía crónica de origen linfoplasmocitario, en este punto se pudieron haber realizado pruebas bioquímicas para evaluar lesión hepática o pancreática, ya que los signos clínicos presentados por el paciente también pueden ser causados por alteraciones en estos órganos, además, de medir la albúmina sérica para determinar si existe una posible hipoalbuminemia debido a que puede estar presentando pérdida de proteínas a través de la mucosa intestinal (Craven et al., 2004), otro marcador útil es la proteína C reactiva, que indica presencia de inflamación sistémica, a pesar de no ser específica puede ayudar a identificar el grado de inflamación y correlacionarse con la clínica del paciente (Hernandez & Dandrieux, 2021).

En la siguiente visita realizada al centro veterinario, el paciente ingresa debido a que presenta vómitos, aunque los demás signos descritos anteriormente, ya no se encontraban presentes, esto podría ser por una vermifugación realizada, minimizando signos que fueran causados por el parasitismo intestinal descrito. Se realiza una ecografía abdominal y se encuentran alteraciones en la pared gástrica e intestinal, en ese momento se le explica al propietario los resultados de la histopatología y se establece un nuevo plan terapéutico, que consiste en 5 fases (fase gástrica, primer ciclo, segundo ciclo, tercer ciclo y cuarto ciclo), a lo largo de todo su tratamiento se utilizaron los medicamentos descritos en la literatura para cada una de las patologías que presentaba, como son el uso de protector gástrico, antiemético, antibióticos, inmunosupresores, probióticos y cambio de concentrado a uno hipoalergénico para descartar alergias alimentaria.

A partir de la investigación realizada, se encontró un sistema de puntuación de los signos clínicos que permite estandarizar la clínica presentada. En este caso en particular la evolución de los signos clínicos se fue dando a lo largo de todas revisiones. Con base en la historia clínica y el índice CIBDAI, la enfermedad se clasifica en leve, pero al agregar los valores del índice CIBDAISI, los signos clínicos dan como resultado una enfermedad moderada. Este índice se puede tener en cuenta como una ayuda diagnóstica para la EII y con base en el determinar la severidad de la enfermedad.

Se realizaron coprológicos de control y aún existía la presencia de los ancylostomideos, a pesar de que se había realizado un tratamiento específico para este

parásito. De aquí, podemos inferir que muchos de los signos clínicos que presentaba el paciente, pueden haber sido derivados de estos parásitos y que si se hubiera tratado esta afección con mayor premura se habría podido evitar el progreso, por lo que se establece un plan terapéutico para la parasitosis persistente y se continúa con la medicación establecida para la EII, además de solicitarse coprológico de control al terminar el ciclo de desparasitación. El paciente después de esta consulta no vuelve a presentarse a la clínica veterinaria.

Es de gran relevancia que esta enfermedad sea de diagnóstico temprano, cuanto mayor sea su evolución más complicada será tratarla, es de resaltar que esta enfermedad puede llegar a tener tratamiento de por vida debido a que los pacientes pueden presentar recaídas por lo que el propietario debe tener mayor compromiso para que el canino tenga mejor calidad de vida cumpliendo con los tratamientos establecidos (Garcia et al., 2006).

Conclusiones

En la clínica diaria se utilizan diferentes pruebas diagnósticas que brindan información de valor entre estas pruebas está el hemoleucograma, bioquímica sérica, coprológico y ecografía, aunque estas no permiten el diagnóstico de la EII son de gran importancia para descartar otras patologías, por lo tanto, se deben implementar pruebas adicionales como la endoscopia y la biopsia intestinal para realizar un análisis histopatológico y determinar si se está cursando con esta enfermedad y que infiltrado celular es el predominante, además de tener en cuenta la historia clínica del paciente, para así instaurar el tratamiento adecuado.

La signología que presenta un paciente no siempre es producto de una única causa, por ejemplo en el caso abordado a lo largo de este trabajo, se encontró que sus signos clínicos eran de origen multicausal, ya que el paciente presentaba EII y una enteritis parasitaria por *Ancylostoma* spp, además, desde la histopatología se planteaba infección por *Helicobacter* spp. De aquí la importancia de instaurar un tratamiento adecuado teniendo en cuenta los resultados de todas pruebas clínicas realizadas y que abarquen todas las afecciones. Además, por parte de los propietarios es de vital que se realice una adecuada administración de los medicamentos en su totalidad, en los tiempos estimados y las dosis correctas.

El índice CIBDAISI, es una herramienta que permite realizar una estimación del grado de severidad de la EII, sin embargo, es necesario tener en cuenta que siempre

debe ir acompañado con las respectivas pruebas diagnósticas, ya que los signos no son únicos de este tipo de enfermedad, de aquí la relevancia del uso de las pruebas de laboratorio.

Referencias:

Alarcón, T., Baquero, M., Domingo, D., López-Brea, M. & Royo, G. (2004). Diagnóstico microbiológico de la infección por Helicobacter pylori. Procedimientos en Microbiología Clínica. Sociedad Española de Enfermedades Infecciosas y Microbiología Clínica (SEIMC).

Alessandri, G., Argentini, C., Milani, C., Turroni, F., Cristina Ossiprandi, M., van Sinderen, D., & Ventura, M. (2020). Catching a glimpse of the bacterial gut community of companion animals: a canine and feline perspective. Microbial Biotechnology, 13(6), 1708-1732.

Barker, I.K., Van Dreumel, A.A. and Palmer, N. (1993) The Alimentary System. In: Jubb, K.F., Kennedy, P.C. and Palmer, N., Eds., Pathology of Domestic Animals, Vol. 2, (4th ed), Academic Press Inc., San Diego, 13-18.

Birchard, SJ., Sherding, RG. (2002). Manual clínico de procedimientos en pequeñas especies, (2 ª ed) Madrid. Mc Graw Hill-Interamericana.

Borruel, N. (2003). Interacciones bacterianas con el sistema inmunológico intestinal: inmunomodulación. Gastroenterología y hepatología, 26(1), 13-22.

Bowman, D. D., Lynn, R. C., Eberhard, M. L., & Georgi, J. R. (2011). Parasitología para veterinarios. Barcelona, España: Elsevier.

Brusa, M. C. (2014). Compendio de las enfermedades de los caninos y felinos domésticos. Alianza Editorial.

Cardona, J., Vargas, M., Perdomo, S. (2013). Actualización sobre helicobacteriosis en animales. Revista electrónica de Veterinaria. Vol 14 N°8. Colombia.

Cordero del Campillo, M. (1999). Parasitología Veterinaria. (1ª ed). Madrid, E. Editorial Mcgraw-hill-interamericana de España.

Craven, M., Simpson, J. W., Ridyard, A. E., & Chandler, M. L. (2004). Canine inflammatory bowel disease: retrospective analysis of diagnosis and outcome in 80 cases (1995–2002). Journal of Small Animal Practice, 45(7), 336-342.

Dalit, S. A., & Kenneth, W. S. (1999). Gastric Helicobacter infection in dogs. Veterinary Clinics of North America: Small Animal Practice, 29(2), 397-414.

Dyce K M, Sack W O, Wensing C J G (2012) Anatomía veterinaria. (4ª ed). Editorial Manual Moderno.

Ettinger S.J., Feldman E.C. (2007). Tratado de Medicina Interna. (6 ª ed). Madrid, Elseiver. (pp 1358-1398).

Ferguson, D., & Gaschen, F. (2009). Enfermedad inflamatoria intestinal idiopática felina. Veterinary Focus, 19(2), 20-30.

Fernández-Rivas, G., Rivaya, B., Romaní, N., Wang, J. H., Alcaide, M., & Matas, L. (2019). Diagnóstico de las infecciones por geohelmintos. Un problema sin resolver en la era de las ómicas. Enfermedades Infecciosas y Microbiología Clínica. ELSEVIER. 37, 20-25.

Fox, J. G., Shen, Z., Xu, S., Feng, Y., Dangler, C. A., Dewhirst, F. E., ... & Cullen, J. M. (2002). Helicobacter marmotae sp. nov. isolated from livers of woodchucks and intestines of cats. Journal of clinical microbiology, 40(7), 2513-2519.

García-Sancho, M., Sainz, A., Mancho Alonso, C., Rodríguez, A., & Rodríguez Franco, F. (2006). Evolución clínica de la enteritis crónica linfoplasmocitaria canina: antes,

durante y después del tratamiento. Clínica veterinaria de pequeños animales, 26(1), 0014-18.

Gatti, R.M. (2005). Enfermedad Inflamatoria Intestinal. Un caso clínico. REDVET. Revista Electrónica de Veterinaria, 6(4), 1-5.

Hall, E. J. y Day M.J. (2017). Diseases of the small intestine. In Textbook of veterinary internal medicine (8th ed.), Capítulo 276, 1550-1557. Ettinger, S. J., Feldman, E. C., & Cote, E. (Eds.). (2017). St. Louis, Missouri, US: Elsevier.

Happonen, I. (1999). Canine and feline gastric Helicobacters: diagnosis and significance in chronic gastritis. Academic dissertation. University of Helsinki, Finland.

Happonen, I., Linden, J., & Westermarck, E. (2000). Effect of triple therapy on eradication of canine gastric helicobacters and gastric disease. Journal of Small Animal Practice, 41(1), 1-6.

Hernández, C., & Gallón, G. (2004). Helicobacteres gástricos de perros y gatos: mínimo riesgo en salud pública. Revista Colombiana de Ciencias Pecuarias, 17(3), 267-273.

Hernandez, J., & Dandrieux, J. R. S. (2021). From Bench Top to Clinics: How New Tests Can Be Helpful in Diagnosis and Management of Dogs with Chronic Enteropathies. Veterinary Clinics: Small Animal Practice, 51(1), 137-153.

Jacobs, G., Collins-Kelly, L., Lappin, M., & Tyler, D. (1990). Lymphocytic-plasmacytic enteritis in 24 dogs. Journal of Veterinary Internal Medicine, 4(2), 45-53.

Jergens A.E., Schereiner C.A., Frank D.E., Niyo Y., Ahrens F.E., Eckersall P.D., Benson T.J., Evans R. (2003). A scoring index for disease activity in canine inflammatory bowel disease. J. Vet. Intern. Med. 17: 291-297.

Jergens, A. E., & Simpson, K. W. (2012). Inflammatory bowel disease in veterinary medicine. Frontiers in Bioscience-Elite, 4(4), 1404-1419.

Konig, J. (2011). Anatomía de los animales domésticos. Órganos, sistema circulatorio y sistema nervioso.Texto y Atlas en color. Editorial Médica Panamericana S.A.

Leib, M. S., & Duncan, R. B. (2005). Diagnosing gastric Helicobacter infections in dogs and cats. CompendiumVet com, 27, 221-227.

Luarca, A.M. (2013). Determinación de la presencia e identificación de helicobacter spp en perros (canis lupus familiaris) de la ciudad de Guatemala, que acudan a la consulta veterinaria con signos de problemas gástricos agudos o crónicos.Tesis. USAC.

Marsilio, S., Kleinschmidt, S., Harder, J., Nolte, I., & Hewicker-Trautwein, M. (2011). Numbers and Distribution of Immune Cells in the Tunica Mucosa of the Small and Large Intestine of Full-Thickness Biopsies from Healthy Pet Cats. Anatomia, Histologia, Embryologia, 40(1), 61-67.

Muñoz Aznar, Y. (2021). La enfermedad inflamatoria intestinal canina. Universidad europea.

Paredes, L. D. S., Salazar, R. C., & Villamarín, A. D. P. P. (2013). Gastrointestinal parasites in street dogs in animal shelter from the Bogota D. C, Colombia. Neotropical Helminthology, 7(1), 83-93.

Stoffel, M. H., Friess, A. E., Burnens, A., Schmassmann, A., & Neiger, R. (2000). Distinction of gastric Helicobacter spp. in humans and domestic pets by scanning electron microscopy. Helicobacter, 5(4), 232-239.

Sumano, H. L., & Ocampo, L. (2006). Farmacología Veterinaria. Esmeralda, Mexico D.F: McGraw-Hill Interamericana.

Tams, T. R. (2003). Handbook of small animal gastroenterology. Elsevier Health Sciences. (pp. 211-250).

Tintoré, J. B., & Gómez, E. R. (2006). Enfermedad inflamatoria intestinal (Vol. 2). Marge Books.

Urquhart, G.M., Armour, J., Duncan, J.L., Dunn, A.M., & Jennings F. W. (2001). Parasitología Veterinaria. Ed. Acribia, España.

Váldes, A., & Astudillo, M. (2007). Helicobacter pylori y organismos Helicobacter heilmannii-like: ¿qué rol juegan en perros y gatos? Avances en Ciencias Veterinarias, 22(1-2).

Washabau, R. J., Day, M. J., Willard, M. D., Hall, E. J., Jergens, A. E. & Bilzer, T. W. (2010). Endoscopic, biopsy, and histopathologic guidelines for the evaluation of gastrointestinal inflammation in companion animals. Journal of Veterinary Internal Medicine, 24(1), 10-26.

Wilcock, B. (1992). Endoscopic biopsy interpretation in canine or feline enterocolitis. In Seminars in Veterinary Medicine and Surgery (Small Animal) (Vol. 7, No. 2, pp. 162-171).

Willard, M. D., Jergens, A. E., Duncan, R. B., Leib, M. S., McCracken, M. D., DeNovo, R. C., ... & Harbison, J. L. (2002). Interobserver variation among histopathologic evaluations of intestinal tissues from dogs and cats. Journal of the American Veterinary Medical Association, 220(8), 1177-1182.

Yogeshpriya, S., Veeraselvam, M., Krishnakumar, S., Arulkumar, T., Jayalakshmi, K., Saravanan, M., ... & Selvaraj, P. (2017). Technical review on inflammatory bowel disease in dogs and cats. Int. J. Sci. Environ, 6, 1833-1842.

Ziese, A. L., & Suchodolski, J. S. (2021). Impact of changes in gastrointestinal microbiota in canine and feline digestive diseases. Veterinary Clinics: Small Animal Practice, 51(1), 155-169.