Complicaciones quirúrgicas y postquirúrgicas en un canino American Bully con piómetra. Un reporte de caso

Trabajo de grado para optar por el título de
Médica veterinaria

Ana Isabel Ángel Múnera

Asesor
Yira Gaona Narváez
Médica Veterinaria, MSc. Ciencias Animales

Unilasallista Corporación Universitaria
Facultad de Ciencias Agropecuarias
Programa de Medicina Veterinaria
Caldas-Antioquia
2022

Tabla de Contenido

Resumen 7

Introducción 8

Justificación 10

Objetivos 11

Objetivo general 11

Objetivos específicos 11

Marco teórico 12

Etiopatogenia 12

Signos clínicos 13

Epidemiologia 14

Diagnóstico 14

Exámenes complementarios 15

Tratamiento 15

Técnica quirúrgica 16

Presentación de caso clínico 18

Descripción del caso 18

Detalles del examen clínico 18

Hallazgos imagenológicos estudio ecográfico 20

Estudio ecográfico 20

Preparación prequirúrgica 20

Procedimiento quirúrgico 22

Postquirúrgico 23

Primer día evolución 23

Segundo día evolución 25

Tercer día evolución 26

Cuarto día evolución 26

Quinto día evolución 29

Sexto día evolución 33

Séptimo día evolución 35

Octavo día evolución 37

Noveno día evolución 38

Décimo día evolución 38

Paciente de alta 41

Primera revisión 42

Segunda revisión 43

Tercera revisión 43

Cuarta revisión 45

Discusión 47

Conclusiones 51

Referencias 52

Lista de tablas

Tabla 1. Constantes fisiológicas 18

Tabla 2. Lista de problemas y lista maestra 19

Tabla 3. Diagnósticos diferenciales 19

Tabla 4. Plan diagnostico 19

Tabla 5. Diagnostico presuntivo 19

Tabla 6. Hemoleucograma 20

Tabla 7. Química sanguínea de seguimiento 23

Tabla 8. Hemoleucograma 23

Tabla 9. Química sanguínea 26

Tabla 10. Análisis de líquidos y medición, creatinina 27

Tabla 11. Citoquímico de orina 30

Tabla 12. Hemoleucograma 33

Tabla 13. Química sanguínea 35

Tabla 14. Hemoleucograma 38

Tabla 15. Citología vaginal 45

Lista de figuras

Figura 1. Extracción cuernos uterinos 22

Figura 2. Paciente en ecografía 29

Figura 3. Paciente con infusión LK 32

Figura 4. Ecografía de vejiga 36

Figura 5. Ecografía de uretra 36

Figura 6. Ecografía de estómago 37

Figura 7. Ecografía de vejiga 40

Figura 8. Ecografía de muñón uterino 41

Figura 9. Cicatriz 43

Figura 10. Ecografía de vejiga 44

Figura 11. Ecografía de uretra 44

Figura 12. Ecografía de muñón uterino 45

Figura 13. Paciente al finalizar el tratamiento médico 46

Resumen

El piómetra canino es una patología uterina, la cual es un estado grave de la hiperplasia endometrial quística, donde al interior del útero se acumula material purulento, afectando comúnmente a las hembras adultas, no esterilizadas, aunque se puede presentar a cualquier edad. Condiciones como perras con historia de pseudociesis, suministro de fármacos inhibidores de celo y celos irregulares, también están relacionadas con su presentación. El piómetra es una patología progesterona dependiente, la cual se da durante la fase lútea, genera reducción de la contractilidad miometrial y estimulación de la actividad y desarrollo de las glándulas endometriales.

El patógeno generalmente aislado en los piómetra de la especie canina se produce por la bacteria Escherichia Coli (Coggan, Oliveira, Faustino, Moreno, Melville & Benites (2004).

Existen documentados dos tipos de piómetra los cuales se diferencian dependiendo los signos clínicos; el piómetra cerrado en el cual el cérvix permanece cerrado, en este no habrá descarga vulvar, y el otro tipo, es el piómetra abierto en el cual sí habrá descarga vulvar, ya que el cuello del útero estará abierto, esta descarga vulvar puede ser continua o intermitente, este tipo de piómetra suele ser menos complejo, que el piómetra cerrado (Corrada y Gobello, 2013). Los signos clínicos incluyen anorexia, depresión, letargia, poliuria con polidipsia e infecciones del tracto urinario (Orozco, Quiroz, Gómez & Villegas, 2005). El presente reporte de caso describe las complicaciones quirúrgicas y postquirúrgicas de un paciente canino de raza American Bully con piómetra

. **Palabras clave**: Hiperplasia endometrial quística, ovariohisterectomia, piómetra, progesterona, secreción vulvar.

Introducción

El piómetra, también conocido como síndrome hiperplásico endometrial quístico, es una patología muy común en las clínicas veterinarias de pequeños animales, el cual se caracteriza por ser una infección bacteriana en el útero, en este se acumula un exudado mucopurulento. Suele suceder en el diestro, pues es el momento en el que se aumenta la producción de estrógeno, progesterona y bacterias oportunistas (Pavéglio, Decian, Zocchetto, Borges, & Kruel, 2014).

Esta infección ocurre en el momento en el que el útero se encuentra bajo la influencia de la progesterona, esta hormona promueve cambios como lo es la excesiva actividad secretora de las glándulas endometriales, cuyo efecto prolongado hace que se produzca una hiperplasia de las glándulas del endometrio, esta hormona también inhibe la contracción del miometrio, lo cual disminuirá la circulación en el útero y el drenaje de líquidos acumulados, y que luego serán los que brinden un ambiente adecuado para que se presente el crecimiento bacteriano, ya que también contribuye a la apertura del cuello uterino permitiendo la entrada de estas bacterias (Orozco, Quiroz, Gómez & Villegas, 2005).

El tratamiento de elección y más eficaz para esta patología es la ovariohisterectomia (OVH), en la cual casi siempre se da una rápida recuperación del animal (Kumari, Ranjan, Mishra, Sarangi & Samal, 2010).

En este trabajo de grado, se realiza la descripción del caso clínico de un paciente canino, hembra, de raza American Bully de un año de edad, con un motivo de consulta de secreción vaginal. En el examen clínico se observa secreción vaginal hemorrágica fétida, dolor abdominal, distensión abdominal y edematización vulvar. Dentro del plan diagnóstico se estableció ecografía abdominal la cual arrojó como resultado hidrómetra/piómetra, ovarios poliquísticos y colitis, por lo cual se decide hospitalizar y realizar cirugía. Durante la ovariohisterectomia, se presentó como agravante la presencia de adherencias en cavidad abdominal, con compromiso de un cuerno

uterino y la uretra. Se retiro totalmente el tracto reproductivo con resultado de cirugía satisfactoria.

El piómetra es una patología muy común en la clínica de pequeñas especies y compromete la vida del animal, por ende, es muy importante reconocer los signos clínicos, los factores predisponentes, agravantes, así como el diagnóstico y el tratamiento para poder establecer un tratamiento oportuno y adecuado con el paciente.

Justificación

El piómetra canino es una enfermedad hormonal dependiente de la progesterona, la cual se presenta con una infección durante la fase lútea del ciclo estral. El piómetra es una patología común en hembras adultas, con historia de pseudociesis (pseudogestaciones), celos irregulares y en aquellas a las cuales se les ha suministrado inhibidores de celo. La incidencia de la patología incrementa con la edad (mayor incidencia en mayores de 4 años), pero se puede presentar a cualquier edad una vez se alcanza la pubertad (Duarte, Sánchez y Ortega, 2014). El piómetra genera diferente signologia dependiendo de la severidad, cursa con fiebre, depresión, letargia, anorexia y poliuria con polidipsia, distensión abdominal, infecciones del tracto urinario concurrentes, secreción vaginal sanguinolenta o purulenta (Justino y Trautwein, 2018). La falta de tratamiento desencadena septicemia, toxemia, peritonitis e insuficiencia renal, que generan dolor y pueden desencadenar la muerte de los animales que la padecen (Molano y Loaiza, 2007).

El presente reporte tiene el objetivo de describir el caso de una perra American Bully de un año de edad, la cual ingresa a la Clínica Veterinaria San Lucas por sangrado vulvar, en el examen físico se evidencia leve distensión abdominal, dolor a la palpación en mesogastrio e hipogastrio, edematización en vulva y secreción vaginal hemorrágica de olor fétido. El hemograma evidenció un proceso infeccioso, la ecografía un diagnóstico compatible con hidrómetra/piómetra y ovarios poliquísticos. El procedimiento quirúrgico de ovariohisterectomia (OVH), evidenció presencia de adherencias en los cuernos uterinos y la uretra. La cicatrización del proceso presentó como complicación la estenosis uretral.

Objetivos

Objetivo General

Describir la presentación clínica de un caso de piómetra en un canino American Bully y las complicaciones quirúrgicas y postquirúrgicas.

Objetivos Específicos

- Relacionar la presentación clínica de un paciente canino American Bully con piómetra y los hallazgos quirúrgicos con la ocurrencia de complicaciones quirúrgicas y postquirúrgicas.

- Analizar los resultados de exámenes complementarios hematológicos, imagenológicos y citoquímicos En el diagnóstico de piómetra y las complicaciones quirúrgicas y postquirúrgicas.

- Describir el manejo terapéutico veterinario en un paciente canino American Bully con diagnóstico de piómetra y las complicaciones quirúrgicas y postquirúrgicas.

Marco teórico

Etiopatogenia

El útero de la perra en el momento del ciclo estral, cuando está bajo la influencia de la progesterona (P4) y del estradiol (E2), sufre cambios morfológicos como la dilatación del cuello uterino, ya que el número de receptores de P4 en el útero se ve incrementado por el estradiol, esto aumenta la probabilidad de que las bacterias del microbiota de la vagina asciendan y lleguen al útero. La progesterona en su funcionamiento normal estimula la secreción de las glándulas endometriales, disminuye la irrigación uterina, cierra el cérvix, reduce las defensas del útero debido a que se puede estar dando una implantación uterina, y produce un estado de reposo. La secreción del endometrio, mencionada anteriormente, es abundante y estéril al inicio, tiene un pH que favorece la proliferación bacteriana y contiene nutrientes, a esto se le suma la inhibición en la capacidad contráctil del miometrio y a que el ambiente progestacional disminuye la respuesta leucocitaria, lo cual ayudará a que la microbiota vaginal ascienda hacia cérvix e ingrese al útero y provoque esta infección, y aunque esta infección bacteriana no es la causante inicial de esta patología, si es causante de gran parte de la mortalidad relacionada con esta (García, Pérez y Bianchi, 2018).

La bacteria más frecuente en el piómetra canino es Escherichia Coli, pero no es la única, algunas también encontradas son Staphylococcus aureus, Streptococcus spp, Pasteurella spp, Klebsiella spp, Haemophilus spp, entre otras. La Escherichia Coli tiene la capacidad de adherirse a receptores endometriales por medio de antígenos específicos (Tello, Martin, Valdés y Albalá, 1996).

La Escherichia Coli en su pared celular tiene la endotoxina lipopolisacárido (LPS), esta cuando hay un aumentado crecimiento bacterial es liberada, y puede causar efectos sistémicos que solo ocurrirán cuando la capacidad de eliminación por parte del hígado es excedida, y en caso tal si los niveles de LPS en sangre se ven aumentados pueden

ocasionar daños en riñón, médula ósea, bazo, hígado y pulmones (Marzialetti, Farias y Clausse, 2017).

Las perras con esta patología pueden desarrollar septicemia y endotoxemia si no son tratadas a tiempo, y en el peor de los casos, el aumento del tamaño del útero crea una sobre distención, pudiendo causar ruptura de la pared y llevar a una peritonitis. Además, es importante tener en cuenta que las perras que padecen de piómetra generalmente tienen una disfunción renal, que puede estar causada por azotemia prerenal debido a la hipoperfusión, deshidratación y estado de choque, o causada por una reducida capacidad de concentración tubular, ya que los antígenos bacterianos interfieren con la capacidad de concentración tubular renal (Silva y Loaiza, 2007).

Signos Clínicos

Los signos clínicos del piómetra son varios, pero los más comunes son la secreción vaginal (que puede ser mucoide, purulenta, hemorrágica), polidipsia, poliuria y vómito. Otros síntomas son la letargia y anorexia, también presentan fiebre, aunque según la literatura solo se presenta en un 20% a 30% de las perras. Generalmente él útero se encuentra dilatado a la palpación, especialmente si el cuello uterino está cerrado, ya que no se está drenando este contenido (Silva y Loaiza, 2007).

El piómetra se clasifica clínicamente de dos maneras; el piómetra abierto el cual tiene flujo vulvar, y el piómetra cerrado que no tiene secreción, esto dependerá de la permeabilidad que tenga el cérvix. Si el cuello uterino está cerrado, el contenido permanece en el útero, lo que se cree que conduce a una enfermedad más grave en comparación con cuando hay algo de drenaje a través del cuello uterino, inclusive mencionan que la sepsis es más común cuando el piómetra es cerrado, por esto mismo es que es más grave este tipo de piómetra, también es común que haya distensión abdominal. Los signos clínicos de piómetra de cuello abierto manifiestan descarga vulvar debido a la permeabilidad del cérvix,

este contenido secretado puede variar en su aspecto visual o macroscópico, la cantidad puede variar entre escasa y abundante dependiendo el grado de abertura del cuello uterino, esta descarga puede ser continua o intermitente (Nelson y Couto 2009).

Epidemiología

El piómetra es una patología de alta incidencia en perras sin esterilizar, afecta con más frecuencia a las perras entre 4 y 10 años, pues según la teoría esta patología se presenta luego de varias exposiciones a la progesterona, aunque puede presentarse a partir de que presentan el primer estro, asimismo, es muy común en perras nulíparas. En cuanto a la raza hay mucha discusión en la literatura , pues algunos afirman que no hay predisposición racial, mientras que otros dicen que sí la hay, como en Golden Retriever, Schnauzer miniatura, San bernardo, Leonberger, Airedale terrier, Rottweiler, Boyero bernés y Cócker spaniel (Velásquez, 2009).

El piómetra ocurre la mayoría de ocasiones 4 o 6 semanas después del estro, o luego de inyecciones abortivas o de administración de estrógenos o progestágenos exógenos (Paramo y Balcázar).

Diagnóstico

El examen clínico es primordial para poder sospechar o pronosticar un piómetra, ya que la sintomatología que nos reporte el propietario y lo que podamos examinar en el paciente nos dará los primeros indicios de esta patología, se pueden reportar signología como anorexia, letargia, poliuria, polidipsia, vómitos, aumento del tamaño del abdomen, diarrea y pérdida de peso. Para llegar al diagnóstico del piómetra, es importante tener en cuenta algunos factores, como estado reproductivo, edad, fecha del último diestro y administración exógena de progestágenos (Nelson y Couto, 2009).

Exámenes complementarios

En cuanto a los exámenes complementarios se utilizan varios, como lo son la radiografía, en la cual se apreciaría una masa homogénea y radiopaca, posiblemente con circunvoluciones, y posible desplazamiento de la vejiga y del recto. Otro examen complementario es el hematológico, y en este lo que se observará principalmente es una leucocitosis, debido a al proceso infeccioso por el cual cursa el animal. Pero el de elección es la ecografía, en esta se logrará ver claramente el aumento que presenta el útero, se proyectará una imagen anecogénica, incluso a veces se pueden ver múltiples imágenes circulares anecogénicas debido a las circunvoluciones (Corrada y Gobello, 2013).

Tratamiento

En el piómetra, se debe realizar una fluidoterapia intravenosa, para corregir las deficiencias que presenta el paciente, en especial las hidroelectrolíticas, también ayudará a mantener la perfusión tisular y a corregir la azotemia antes del ingreso del paciente al quirófano (Silva y Loaiza, 2007). El pronóstico de la perra que sobreviva es peor cuando la azotemia no se corrige antes del procedimiento quirúrgico (Nelson, 2009).

En cuanto a los antibióticos, se deben de comenzar inmediatamente luego de la extracción del útero, estos deben ser de amplio espectro y efectivos contra la *Escherichia Coli*, ya que como se mencionó anteriormente es la principal bacteria que se encuentra en el piómetra (Silva y Loaiza, 2007). Algunos autores indican que es pertinente comenzar el suministro de antibióticos antes de la extracción quirúrgica del útero (Orozco, Quiroz, Gómez y Villegas, 2005).

Las perras que presentan piómetra deben ser tratadas como pacientes inmunocomprometidas, debido a que se genera una supresión linfocitaria, el tratamiento para este debe ser rápido y adecuado, ya que se corre el riesgo de que muera el animal, por la septicemia o endotoxemia que se puede presentar, incluso se puede generar ruptura uterina generando peritonitis (Silva y Loaiza, 2007). Una de las alternativas para resolver el piómetra es

el tratamiento médico, este se realiza en los casos en que el propietario desea que la perra tenga camada y/o por el temor a que ingrese a cirugía, sin embargo, se debe tener en cuenta que el piómetra no es curativo, puede volver a presentarse y este tratamiento dura semanas (Nelson y Couto, 2009). El tratamiento de elección es la ovariohisterectomia (OVH), pues en esta se realiza la extirpación quirúrgica, esta técnica tiene una morbilidad del 5-8% y una mortalidad del 4-20% debido a los disturbios metabólicos que se desencadenan durante el piómetra (Nelson y Couto, 2009).

Técnica quirúrgica

Para realizar la extracción del piómetra se debe colocar al paciente sobre la mesa quirúrgica en decúbito dorsal, se realiza una incisión en la línea media abdominal desde el ombligo hasta donde se considere necesario dependiendo del tamaño del piómetra, se realiza la incisión en piel y el tejido subcutáneo, hasta llegar a la línea alba, se pinza la fascia del recto ventral, y se realiza una incisión en la cavidad abdominal, esta se extiende craneal y caudalmente con tijeras de Mayo (Reyes, 2007).

El cuerno uterino izquierdo se localiza con el gancho de ovariohisterectomia (Snook) o con el dedo índice, se puede utilizar una pinza hemostática pequeña sobre el ligamento propio para lograr así una retracción más fácil del ovario, luego se pinza el complejo arteriovenoso ovárico con dos pinzas hemostáticas, estas se colocan a través del pedículo ovárico, proximales al ovario, y una a través del ligamento propio del ovario.

La pinza proximal sirve para la ligadura, la pinza media sostiene el pedículo para la ligadura y la pinza distal evita el reflujo de sangre (Reyes, 2007)

Para todas las ligaduras se debe utilizar un material de sutura reabsorbible, la sutura se coloca circunferencial, alrededor del pinzado proximal, luego la pinza se extrae y así se ajusta la sutura. Otro método para la ligadura es introducir el extremo romo de la aguja a través de la mitad del pedículo, se pasa la sutura por un lado del pedículo, luego se vuelve a pasar la aguja por el

mismo sitio y en la misma dirección, y se pasa la sutura por el otro lado del pedículo, se anuda, se retira la pinza. Después de esto, se realiza una segunda ligadura circular proximal debajo de la primera, por si se da una hemorragia debido a la punzada que produce la aguja (Reyes, 2007).

Con pinza de disección se toma el pedículo sin tomar la ligadura, se suelta la pinza final, y se observa que no haya sangrado, en caso de no haber sangrado ya se ingresa de nuevo a cavidad abdominal. Luego para localizar el otro ovario, se guía por medio del cuerno que ya se extrajo y se llega hasta la bifurcación, se ubica el ovario y se repite el mismo procedimiento. Luego se saca el cuerpo del útero, y se localiza el cérvix o cuello uterino, se secciona entre el pinzado medio y el proximal, las venas y arterias uterinas se deben de ligar de forma individual, posterior a esto se coloca una sutura circunferencial de la pinza distal, se le extrae y se ajusta la sutura, entre la sutura circunferencial y la restante pinza se coloca una sutura de transfijación. Se inspecciona el muñón uterino y se verifica que no haya sangrado, y se sitúa dentro de cavidad abdominal (Reyes, 2007).

Por último, la incisión abdominal se cierra con un patrón de sutura interrumpida simple empleando material absorbible, o con un patrón de sutura continua simple con material no absorbible. El tejido subcutáneo y tegumento se cierran en forma rutinaria. Para la piel se puede emplear la sutura intradérmica o subcuticular (Fernández, 2001).

Como en cualquier cirugía se pueden llegar a presentar complicaciones, las cuales se pueden clasificar en intra y postoperatorias, entre las primeras mencionadas están la hemorragia de arterias, laceración por accidente de algún órgano abdominal, la ligadura de uréteres y la hipotermia, y las que se clasifican como postoperatorias incluyen hernia de pared abdominal, reacción a la sutura, mala cicatrización, piómetra de muñón, evisceración, seroma, ovario remanente, daño ureteral y obstrucción intestinal (Burrow, Batchelor y Cripps, 2005).

Hay otras complicaciones que, aunque no son tan comunes también han llegado a ocurrir, como lo es la punción de la vejiga al abrir la cavidad abdominal, daño al intestino, al bazo o hígado, entre otros (Burrow, Batchelor y Cripps, 2005).

Presentación del caso clínico

Descripción del caso

Ingresó a consulta el día 13 de agosto de 2021 a la Clínica Veterinaria San Lucas un animal de especie canina, sexo hembra, de raza American Bully, de un año de edad, con un peso de 16.9 kg y no esterilizada. El motivo de consulta manifestado por el propietario fue que notó manchas de sangre en el suelo; desde hace una semana está en su primer calor, ha estado de buen ánimo, buen apetito, orina y defeca normal.

Detalles del examen clínico

Durante el examen clínico se encuentra una paciente estable, dinámica, con signos vitales en rangos normales, linfonódulos no reactivos, auscultación cardiorrespiratoria sin anormalidades, presenta leve distensión abdominal y dolor a la palpación en mesogastrio e hipogastrio, se observa edematización vulvar y secreción vaginal hemorrágica de olor fétido. Las constantes fisiológicas fueron las siguientes:

Tabla 1

Constantes fisiológicas

Constantes	Valor
Temperatura	38.7
Peso	16.9 kg
Índice de Condición Corporal	6/9
Tiempo de Llenado Capilar	2 segundos
Frecuencia Cardíaca	116 lpm
Frecuencia Respiratoria	23 rpm
Reflejos	Conservados
Pulso	Fuerte y Concordante

Tabla 2

Lista de problemas y lista maestra

Lista de problemas	Lista maestra
1. Secreción vaginal hemorrágica de olor fétido	I. Sistema reproductivo: 1,3
2. Dolor abdominal	II. Sistema digestivo: 2,4
3. Edema vulvar	
4. Distensión abdominal	

Tabla 3
Diagnósticos diferenciales

I. Piómetra
II. Endometritis
III. Aborto
IV. Vaginitis
V. Vulvovaginitis Bacteriana
VI. Hidrómetra
VII. Mucómetra

Tabla 4
Plan diagnóstico

Hemoleucograma
Química sanguínea (ALT, creatinina, Urea, BUN, fosfatasa alcalina).
Citología vaginal
Ecografía abdominal

Tabla 5
Diagnóstico presuntivo

Piómetra

Plan terapéutico.

Se indica hospitalización por sospecha de piómetra, se realiza canalización de vena cefálica con catéter G22, se toman muestras de sangre para hemoleucograma.

Se instaura tratamiento: hidratación con solución Ringer Lactato 60 ml/kg/d IV, venoclisis macrogotero, omeprazol 1 mg/kg IV SID, ,dipirona 28 mg/kg IV SID, metronidazol 20 mg/kg IV BID, ampicilina sulbactam 20 mg/kg IV TID, Inmul-V 1 ml IV TID, Circul-V 1 ml IV TID, metoclopramida 0.5 mg/kg IV y alimentación con Pro-Plan en lata VO 1/2 QID.

Hallazgos imagenológicos estudio ecográfico

El día 13 de agosto de 2021 se realiza la ecografía abdominal de la cual no hay registro, pero se evidenció contenido en los cuernos uterinos, el cual es compatible con presencia de pus.

Se programa procedimiento quirúrgico para el 13 de agosto de 2021, es decir el mismo día de la consulta, ya que esto es tomado como algo urgente donde se ve comprometida la vida del animal.

Preparación prequirúrgica

El día 13 de agosto de 2021 se le realizó un hemoleucograma en el cual se encontró una leucocitosis de 17000 cel/uL y neutrofilia con un valor 14110 cel/Ul, el resto de los parámetros se encontraron dentro de los rangos normales (*Tabla 6).*

Tabla 6
Hemoleucograma

Recuento de eritrocitos

Parámetro	Resultado	Rango
Eritrocitos	6,89 x10^4 ERI/µl	5,5 – 8,2
Hemoglobina	16,5 g/dL	12,0 – 18,0
Hematocrito	50,8 %	37,0 – 52,0
Volumen Corpuscular Media	73,7 fl	60,0 – 77,0
Hemoglobina Corpuscular Media	23,9 pg	17,0 – 30,0
Concentración Hemoglobina Corpuscular Media	32,5 g/dL	30,0 – 38,0
Amplitud de Distribución Eritrocitaria	12,4 %	12,0 – 16,0
Reticulocitos	0,2 %	0,2 – 1,5

Recuento de leucocitos

Parámetro	Resultado	Rango
Leucocitos	17000 cel/uL	6000 – 15000
Linfocitos	2890 cel/uL	720 - 4950
Monocitos	0 cel/uL	0 – 1200
Neutrófilos	14110 cel/uL	3000 – 11700
Bandas N	0 cel/uL	0 – 150
Eosinófilos	0 cel/uL	0 – 750
Basófilos	0 cel/uL	0 - 300

Recuento de plaquetas

Parámetro	Resultado	Rango
Plaquetas	353000 PLAQ/uL	150000 - 450000
Volumen Plaquetario Medio	7,4 fl	6,7 – 11,1

Extendido de sangre periférica

Línea roja	Crenocitos +

Fuente: Sirio

La paciente es ingresada a quirófano con 8 horas de ayuno, se canalizó con catéter #22, se premédica con dexmedetomidina a dosis de 2 mcg/Kg/IV y fentanilo 3 mcg/Kg/IV, luego se

indujo con propofol a dosis de 2mg/kg/IV y ketamina a dosis de 2mg/kg/IV, y se mantuvo con isoflurano. Se realizó intubación endotraqueal con tubo # 5.5, posterior a esto se realizó tricotomía y antisepsia de toda la zona abdominal.

Procedimiento quirúrgico

Se realizó abordaje a nivel abdominal por la línea alba, al ingresar a buscar los cuernos uterinos se observan adherencias en el cuerno uterino izquierdo con la uretra, entonces el cirujano procede a exponer este cuerno delicadamente de la cavidad abdominal para poder separar la unión, se separó, sin embargo se lesiono la uretra, luego se procedió a exponer el otro cuerno uterino, ambos se encontraban aumentados de tamaño con liquido purulento en su interior, se realiza la ligadura a cada ovario con ácido poliglicólico 0 , y luego se procedió a ligar el cuello del útero, para así extraer totalmente el útero. Para realizar el cierre de pared abdominal y del tejido subcutáneo se utilizó ácido poliglicólico 2/0 con un patrón de sutura continuo simple, la piel se suturó con poliamida 2/0 con un patrón simple (Figura 1).

Figura 1

Extracción cuernos uterinos

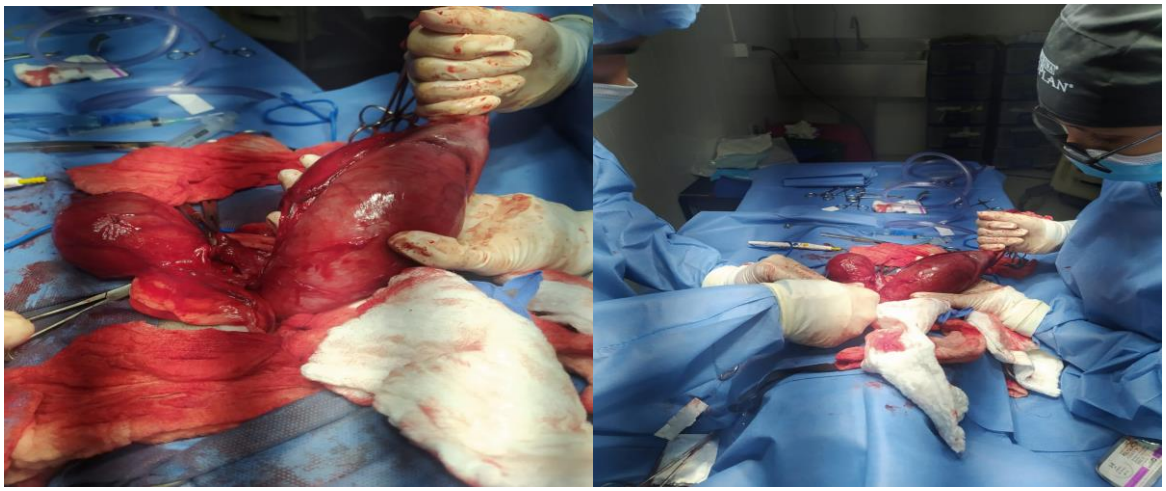

Fuente. Clínica Veterinaria San Lucas.

Postquirúrgico

La paciente se recuperó satisfactoriamente, se instauró sonda urinaria Nélaton # 8, se recomendó hidratación a doble mantenimiento, medir producción de orina y creatinina en 48 horas, comida y bebida a voluntad, collar isabelino permanente, limpieza de herida dos veces al día, continuar con medicación actual y hacer correcciones según evolución, retiro de puntos en 10 días, dar de alta según evolución.

Primer día de evolución 14 de agosto de 2021

Paciente alerta al medio, responde a estímulos, consume alimento con avidez, toma agua, orina mediante sistema colector, orina con buen aspecto, paciente sin episodios eméticos.

En el examen físico general, el paciente presentó mucosas rosadas húmedas, auscultación cardiopulmonar sin alteraciones, abdomen levemente distendido no doloroso, permite palpación y manipulación. En cuanto a las constantes fisiológicas estas se encontraron dentro de los rangos normales, temperatura 38.4, tiempo de llenado capilar de 2 segundos, frecuencia cardíaca 112 lpm, frecuencia respiratoria 26 rpm, reflejos conservados y pulso fuerte y concordante

Se realizaron pruebas de química sanguínea que incluyeron UREA, BUN, CREATININA, ALT, en la cual se encontró alterada la creatinina con un valor de 0,29 mg/Dl, estando por debajo del rango (*Tabla 7*).

Tabla 7
Química sanguínea de seguimiento

Análisis	Resultados	Rango
UREA	20,37 mg/Dl	18,0 – 40,0
BUN	9,52 mg/dL	8,4 – 18,7
CREATININA	0,29 mg/dL	0,5 -1,6
ALT	59,83 U/L	8,2 – 57,3

Fuente: Sirio

En el seguimiento del hemograma se encontró una confirmada leucocitosis marcada de 32 mil con 2% de bandas neutrofílicas, con granulaciones tóxicas +, en el extendido de sangre periférica. Cuerpos de howell jolly +. HTC en 44,7% y rojos en 6,83 millones. Plaquetas normales (*Tabla 8).*

Tabla 8
Hemoleucograma

Recuento de eritrocitos

Parámetro	Resultado	Rango
Eritrocitos	6,83 millones/ul	5,10 – 8,5
Hemoglobina	16,7 g/dL	11 – 19
Hematocrito	44,7 %	33,0 – 56,0
Volumen Corpuscular Media	65,4 fl	60,0 – 76,0
Hemoglobina Corpuscular Media	24,4 pg	19,5 – 24,5
Concentración Hemoglobina Corpuscular Media	35,3 g/dL	31,0 – 34,0
Amplitud de Distribución Eritrocitaria	13,4 %	12,5 – 17,2

Recuento de leucocitos

Parámetro	Resultado	Rango
Leucocitos	32,14 10^3 uL	6,8 – 17,0
Linfocitos	2,4 %	12 – 33
Monocitos	5,1 %	2 – 13
Neutrófilos	90,1 %	52 – 81
Bandas N	2,0 %	0
Eosinófilos	0 %	0,5 – 10
Basófilos	0,2 %	0,0 – 1,3

Recuento de plaquetas

Parámetro	Resultado	Rango
Plaquetas	328 Miles/Ul	200 – 500
Volumen Plaquetario Medio	10,0 fl	3,9 – 11,1
Proteínas plasmáticas	6,8 g/dL	6 - 7,5

Fuente: Sirio

Se le realiza A- FAST en el cual se observa estructura de órganos abdominales conservada y no se evidencian signos de efusión en ninguno de los 4 cuadrantes. También se observa reactividad moderada de tejidos blandos alrededor de la herida quirúrgica sin aparente

linfoadenopatía asociada, contenido alimenticio gástrico abundante y materia fecal blanda moderada en colon.

Segundo día de evolución 15 de agosto

Paciente clínicamente estable, responde a estímulos, consume alimento, toma agua, orina mediante sistema colector, el aspecto de la orina no presenta alteraciones.

Se canaliza nuevamente, ya que la paciente se retira el catéter. Paciente de muy buen ánimo, atenta al medio, no defeca, no hay emesis, herida levemente sucia, no se evidencia secreción, no hay abdomen distendido y no presenta dolor aparente.

En cuanto a las constantes fisiológicas, estas se encontraron dentro de los rangos normales, temperatura 38.6, tiempo de llenado capilar de 2 segundos, frecuencia cardíaca 120 lpm, frecuencia respiratoria 28 rpm, reflejos conservados y pulso fuerte y concordante.

Tercer día de evolución 16 de agosto de 2021

Paciente clínicamente estable, se presenta dinámica durante el turno, presenta dolor leve a la palpación de abdomen, consume alimento, sonda urinaria se encuentra permeable, orina de aspecto turbio, defeca. Las constantes fisiológicas se encontraron dentro de los rangos normales, temperatura 38.7, tiempo de llenado capilar de 2 segundos, frecuencia cardíaca 114 lpm, frecuencia respiratoria 24 rpm, reflejos conservados, pulso fuerte y concordante.

En los resultados de la química sanguínea no se encontró ninguna anormalidad, pese a que simple vista se puede ver que el rango de ALT se encuentra fuera de lo normal, pero este se toma como fuera del rango cuando se triplica su valor por encima del normal (Tabla 9).

Tabla 9
Química Sanguínea

Parámetro	Resultado	Rango
ALT	110,7 UI/L	15,0 – 58,0
Creatinina	1,1 mg/dL	0,5 – 1,6
Proteínas Totales	65,9 g/L	54,0 – 71,0
Albúmina	35,8 g/L	29,0 – 42,0
Globulinas	30,1 g/L	23,0 – 44,0

Fuente: Sirio

Cuarto día evolución 17 de agosto del 2021

Paciente estable, dinámica, signos vitales en rangos normales, linfonódulos no reactivos, auscultación cardiorrespiratoria sin anormalidades, evidencia dolor leve a la palpación en mesogastrio, consume alimento favorablemente, sonda urinaria permeable, orina turbia. Se retira la sonda urinaria y se evidencia sangre en esta, presenta distensión abdominal luego de comer, se realiza eco fast donde se evidencia presencia de gas en colon y estómago, se observa engrosamiento marcado de la pared vesical y contenido liquido en esta con algunas partículas en suspensión (sedimento), no se evidencia liquido libre a nivel abdominal.

En cuanto a las constantes fisiológicas estas se encontraron dentro de los rangos normales, temperatura 38.6, tiempo de llenado capilar de 2 segundos, frecuencia cardíaca 120 lpm, frecuencia respiratoria 28 rpm, reflejos conservados y pulso fuerte y concordante, defeca 6/7 brístol.

En los resultados del análisis de líquido abdominal se encontró un color rojizo y de aspecto turbio, la prueba de Rivalta dio positivo, la glucosa con un valor de 6,56 mg/dL, la creatinina en 0,98 mg/dL, las proteínas totales en 36,1 g/L. En la coloración Wright se obtuvo como resultado leucocitos en 124800 Leu/ul, los macrófagos activados y los neutrófilos en 80 %, plasmocitos en 8 %, eritrocitos en abundante cantidad, en cuanto a la coloración gram no se observaron alteraciones (Tabla 10).

Tabla 10
Análisis de líquidos y medición, creatinina.

Parámetro	Resultado	Referencia
Líquido	Abdominal	
Color	Rojizo	Incoloro
Aspecto	Turbio	Transparente
Química	Resultado	Referencia
pH	6,0	
Densidad	1,025	
Prueba de Rivalta	Positivo	Negativo
Glucosa	6,56 mg/dL	
Creatinina	0,98 mg/dL	
Proteínas Totales	36,1 g/L	
Albúmina	21,29 g/L	
Globulinas	14,8 g/L	
Coloración Wright		
Parámetro	Resultado	Referencia
Leucocitos	124800 Leu/ul	Ausentes
Macrófagos activados	12 %	Ausentes
Neutrófilos	80 %	Ausentes
Linfocitos	0 %	Ausentes
Eosinófilos	No se observan	Ausentes
Células Apoptóticas	Moderada	Ausentes
Plasmocitos	8 %	
Eritrocitos	Abundante	
Coloración Gram		
Parámetro	Resultado	Referencia
Reacción leucocitaria	No se observan	Ausentes
Bacterias	No se observan	Ausentes
Hongos	No se observan	Ausentes

Fuente: Sirio

Se le realiza ecografía abdominal de la cual no se guardó registro de las imágenes, se encontró moderado engrosamiento de la pared vesical hacia el trígono vesical, sedimento urinario moderado, inflamación severa de la uretra proximal, estasis vesical moderada, reactividad del tejido del muñón, colon con abundante contenido fecal semisólido, gastritis marcada, signos moderados de reactividad peritoneal acompañados de efusión abdominal leve de aspecto celular, principalmente en el cuadrante cistocólico, esplenorrenal y hepatorrenal (Figura 2).

Figura 2 .

Paciente en ecografía.

Se instaura: meloxicam 0.1 mg/kg SC SID x 5 días, digest-V 1 ml IV TID, rinom-V 1 ml IV TID, prazosina 1 mg/15 kg VO 1 tableta SID, fortiflora sobres VO 1 sobre SID x 30 días.

Quinto día evolución 18 de agosto de 2021

Paciente en la mañana decaída e hipodinámica, abdomen con distensión marcada, se evidencia estranguria marcada, se posiciona y no orina, se ve eliminar unas gotas pequeñas, tiene varias diarreas en la mañana y se evidencia tenesmo y signos de cistitis, se administra dosis de diazepam a 0,2 mg/kg IV y después de esto el paciente orina en varias ocasiones abundante, pero aún no logra evacuar completamente la vejiga.

Al realizar el examen físico general el paciente presenta mucosas rosadas húmedas, tiempo de llenado capilar de 2 segundos, temperatura 38.8, frecuencia cardíaca 122 lpm, frecuencia respiratoria 28 rpm, reflejos conservados , pulso fuerte y concordante, abdomen con distensión marcada con dolor moderado a la manipulación, no permite palpación profunda.

Se realiza ecografía abdominal de control, se evidencia vejiga pletórica a pesar de que orina en 2 ocasiones, colon con abundante materia fecal, reacción peritoneal en hipogastrio moderada y presencia de líquido libre en abdomen.

Se decide volver a sondear el paciente con sonda Nélaton número 10, se deja con sistema colector, se toma muestra de orina para citoquímico y urocultivo, la orina presenta mal aspecto y olor, con presencia de material purulento.

En cuanto al citoquímico de orina los resultados fueron color ámbar con apariencia turbia, se vieron trazas de leucocitos, proteínas 100 mg/dL, presencia de sangre dio positivo con + + +, ácido ascórbico 100 mg/dL, microalbuminuria 30 mg/dL, calcio 4 mg/dL, la creatinina en 300 mg/dL, cristales de estruvita, en cuanto a la coloración gram y el cultivo bacteriológico no se observaron crecimiento de bacterias *(Tabla 11).*

Tabla 11

Citoquímico de orina

Análisis físico	Resultado	Referencia
Color	Ámbar	Amarillo claro a oscuro
Apariencia	Turbio	Transparente
Análisis químico	**Resultado**	**Referencia**
Leucocitos	Trazas (15 Leu/µL)	Negativo
Cuerpos cetónicos	Negativo	Negativo
Nitritos	Negativo	Negativo
Urobilinógeno	Normal (0,2 mg/dL)	Normal
Bilirrubina	Negativo	Negativo +
Glucosa	Negativo	Negativo – 10 mg/dL
Proteínas	100 mg/dL	Negativo
Gravedad específica	1040	1015 -1060
pH	7,0	5,0 – 7,0
Sangre	+ + +	Negativo
Ácido ascórbico	100 mg/dL	
Microalbuminuria	30 mg/dL	
Calcio	4 mg/dL	
Creatinina	300 mg/dL	
U P/C	0,3	<0,4 (normal). Excluye causas pre y post renales de proteinuria
Índice calcio/creatinina	0,01	>0,06 indicador de formación de urolitos de oxalatos de calcio
Análisis microscópico	**Resultado**	**Referencia**
Sedimento	Abundante	
Células bajas	No se observan	
Células intermedias	No se observan	
Células altas	No se observan	
Eritrocitos	>60	AP
Leucocitos	5 – 10	AP
Bacterias	No se observan	
Cilindros	No se observan	
Otros	No se observan	
Cristales	Fosfato triple (estruvita)	
Coloración Gram de orina		
Microorganismos	No se observan bacterias	
Cultivo bacteriológico		
24 horas de incubación	Negativo, no se observa crecimiento de bacterias	
48 horas de incubación	Negativo, no se observa crecimiento de bacterias	

Fuente: Sirio

Se realiza infusión LK con lidocaína a 25 mcg/kg/min y ketamina a 3 mcg/kg min infusión para 7 horas con una tasa de infusión de 30 ml/kg/día. Se ubican 2 accesos venosos y se deja con infusión de ampicilina sulbactam y la infusión de LK (Figura 3).

Figura 3.

Paciente con infusión LK

Sexto día evolución 19 de agosto de 2021

Paciente decaída e hipodinámica, abdomen con distensión moderada, sonda posicionada con presencia de orina turbia con coágulos de sangre, tiene varias diarreas, se evidencia tenesmo y signos de cistitis, presenta 2 episodios de vómitos biliosos espumosos con contenido alimenticio, se administra dosis de cerenia a 1 mg/kg IV en infusión.

Al realizar el examen físico general se encuentra que el paciente presenta temperatura de 38.8, tiempo de llenado capilar de 2 segundos, con mucosas rosadas húmedas, frecuencia cardíaca 132 lpm, frecuencia respiratoria 36 rpm, reflejos conservados y pulso fuerte y

concordante, abdomen con distención marcada con dolor moderado a la manipulación, no permite palpación profunda. Se administra dosis de dipirona a 28 mg/kg IV y ketamina a 0,5 mg/kg IV BID, se instauran en el Kardex.

Se realiza ecografía fast abdominal de control, vejiga con inflamación moderada, reacción peritoneal moderada, presencia de escaso líquido libre a nivel de cuadrante espleno renal, colon con abundante materia fecal, reacción peritoneal en hipogastrio moderada.

En el resultado del hemograma se presenta disminución en la línea roja, anemia normocítica normocrómica leve, línea blanca dentro de los rangos normales, sin embargo, presenta características de toxicidad: granulación tóxica y vacuolas citoplasmáticas escasas. Plaquetas, proteínas, ALT y creatinina dentro del rango *(Tabla 12)(Tabla 13).*

Tabla 12
Hemoleucograma

Recuento de eritrocitos

Parámetro	Resultado	Rango
Eritrocitos	4,84 x10^6 ERI/µl	5,5 – 8,2
Hemoglobina	11,3 g/dL	12,0 – 18,0
Hematocrito	34,7 %	37,0 – 52,0
Volumen Corpuscular Media	71,7 fl	60,0 – 77,0
Hemoglobina Corpuscular Media	23,3 pg	17,0 – 30,0
Concentración Hemoglobina Corpuscular Media	32,6 g/dL	30,0 – 38,0
Amplitud de Distribución Eritrocitaria	12,1 %	12,0 – 16,0
Reticulocitos	0,2 %	0,2 – 1,5

Recuento de leucocitos

Parámetro	Resultado	Rango
Leucocitos	13500 cel/uL	6000 - 15000
Linfocitos	2835 cel/uL	720 - 4950
Monocitos	0 cel/uL	0 – 1200
Neutrófilos	10665 cel/uL	3000 – 11700
Bandas N	0 cel/uL	0 – 150
Eosinófilos	0 cel/uL	0 – 750
Basófilos	0 cel/uL	0 – 300

Recuento de plaquetas

Parámetro	Resultado	Rango
Plaquetas	336000 PLAQ/uL	150000 - 450000
Volumen Plaquetario Medio	8,6 fl	6,7 – 11,1

Extendido de sangre periférica

Parámetro	Resultado	
Línea roja	Microcitos +, Macrocitos +, Crenocitos + + +	
Línea blanca	Neutrofilia relativa, granulación tóxica escasa	
Plaquetas	Macroplaquetas escasas	
Proteínas plasmáticas	62 g/L	55 – 78

Fuente: Sirio

Tabla 13
Química sanguínea

Parámetro	Resultado	Rango
ALT	28,0 UI/L	15,0 – 58,0
Creatinina	0,8 mg/dL	0,5 – 1,6
Proteínas Totales	61,0 g/L	54,0 – 71,0
Albúmina	33,6 g/L	29,0 – 42,0
Globulinas	27,4 g/L	23,0 – 44,0

Fuente: Sirio

Séptimo día evolución 20 de agosto de 2021

Durante el turno la paciente estuvo estable, atenta al medio, tranquila a la manipulación, se recolectan 100 ml de orina aproximadamente y se cambia recolector a las 3 am. Paciente con poca producción de orina. Se realizan lavados vesicales con solución salina fría, sonda urinaria permeable, sin filtraciones. Se realiza limpieza de la herida quirúrgica, esta se encuentra limpia sin costras, sin secreción. Come concentrado propio y toma agua con agrado. Se canalizo MAI con catéter G 22 y se anexó al cárdex metoclopramida a 0.5mg/kg Sc BID .

Al realizar el examen físico la paciente se encontraba normo térmica, con un tiempo de llenado capilar de 2 segundos, frecuencia cardíaca 128 lpm, frecuencia respiratoria 32 rpm, reflejos conservados, mucosas R/H/B, linfonódulos no reactivos, a la auscultación cardiopulmonar sin sonidos anormales aparentes. Durante el turno presenta un episodio de heces blandas 6/7 brístol.

La vejiga se ve dilatada con moderada cantidad de contenido anecogénico homogéneo sin presencia de sedimento vesical, con engrosamiento severo de sus paredes y uretra con engrosamiento moderado de sus paredes, específicamente a nivel del punto de la incisión (1cm de ancho), el resto de la pared uretral presenta engrosamiento leve de sus paredes (Figura 4).

Figura 4.

Ecografía de vejiga

Fuente. Clínica Veterinaria San Lucas.

Los hallazgos a nivel uretral sugieren presencia de uretritis marcada específicamente a nivel del punto quirúrgico, se asocian hallazgos al proceso posquirúrgico (Figura 5).

Figura 5.

Ecografía de uretra.

Fuente. Clínica Veterinaria San Lucas.

Al momento de la realización del estudio ecográfico, en el estómago se observa moderada presencia de contenido gaseoso/alimenticio, con engrosamiento marcado de sus paredes gástricas, no se observan signos de cuerpos extraños o signos obstructivos a nivel del lumen estomacal (Figura 6).

Figura 6

Ecografía de estomago

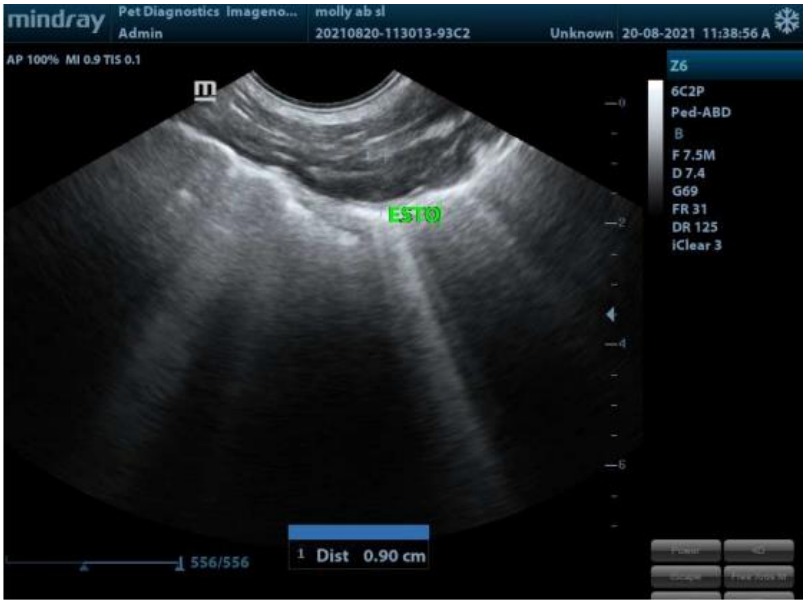

Fuente. Clínica Veterinaria San Lucas.

Octavo día evolución 21 de agosto de 2021

Paciente letárgica, se evidencia de mejor ánimo durante la visita. Durante el examen físico se encuentra alerta al medio, mucosas rosadas húmedas, persiste distensión abdominal, 38.6 de temperatura, tiempo de llenado capilar de 2 segundos, frecuencia Cardíaca 126 lpm, frecuencia respiratoria 30 rpm, reflejos conservados, auscultación cardiorrespiratoria sin anormalidades, nódulos linfáticos no reactivos. Continúa presentando múltiples episodios de disuria, por lo que se instaura flavoxato 5mg BID. Consumió alimento con agrado, no defecó.

Noveno día evolución 22 de agosto del 2021

Paciente estable y alerta, se evidencia más animada que días anteriores. Consume alimento con agrado. Se retira sonda urinaria y presenta disuria con polaquiuria, dolor abdominal moderado con leve distensión, temperatura de 37°C, frecuencia cardiaca 128 lpm, frecuencia

respiratoria 32 rpm, mucosas rosadas, tiempo llenado capilar 2 segundos. Herida quirúrgica afrontada y sin secreción.

Durante la noche estuvo estable en cuadro clínico, se nota un poco más dinámica. Persiste la disuria a pesar de la medicación, se observa mejoría en las características macroscópicas de la orina, disminución en sedimento y color amarillo oscuro. Mucosas rosadas húmedas, nódulos linfáticos submandibulares reactivos, en abdomen ha disminuido la distensión, no tuvo picos febriles. Consumió alimento con agrado, no defecó durante la noche.

Décimo día evolución 23 de agosto de 2021

Paciente estable en cuadro clínico, se nota un poco más dinámica. Se observa mejoría en las características macroscópicas de la orina, disminución en sedimento y color amarillo. Luego de retirarla sonda la paciente micciona por si sola con normalidad y en abundante cantidad, consumió alimento con agrado, no defecó durante la noche. Al examen físico general la temperatura fue de 38.5, frecuencia cardiaca en 130 lpm, frecuencia respiratoria en 28 rpm, mucosas rosadas y brillantes, reflejos conservados, pulso fuerte y concordante.

Cultivo bacteriológico de orina negativo, sin crecimiento bacteriano a las 24 ni a las 72 horas.

En este hemograma se aprecia leucocitosis con un valor de 24250, con granulaciones toxicas + y con 3% de bandas neutrofílicas, con 83.3% de neutrófilos, eritrocitos con 5.34 millones y HTC en 37.9%, las plaquetas en 431 mil. Bioquímica sérica: ALT y creatinina en rangos normales. Proteínas diferenciadas: rangos normales (Tabla 14).

Tabla 14
Hemoleucograma

Recuento de eritrocitos

Parámetro	Resultado	Rango
Eritrocitos	5,34 millones/ul	5,10 – 8,5
Hemoglobina	11,6 g/dL	11 – 19
Hematocrito	37,9 %	33,0 – 56,0
Volumen Corpuscular Media	70,9 fl	60,0 – 76,0
Hemoglobina Corpuscular Media	21,8 pg	19,5 – 24,5
Concentración Hemoglobina Corpuscular Media	30,7 g/dL	31,0 – 34,0
Amplitud de Distribución Eritrocitaria	13,3 %	12,5 – 17,2

Recuento de leucocitos

Parámetro	Resultado	Rango
Leucocitos	24,25 10^3 uL	6,8 – 17,0
Linfocitos	8,4 %	12 – 33
Monocitos	4,5 %	2 – 13
Neutrófilos	83,3 %	52 – 81
Bandas N	3,0 %	0
Eosinófilos	0,4 %	0,5 – 10
Basófilos	0,4 %	0,0 – 1,3

Recuento de plaquetas

Parámetro	Resultado	Rango
Plaquetas	431 miles/uL	200 – 500
Volumen Plaquetario Medio	10,5 fl	3,9 – 11,1
Proteínas plasmáticas	6,2 g/dL	6 - 7,5

Fuente: Sirio

Vejiga dilatada con moderada cantidad de contenido anecogénico homogéneo con leve presencia de sedimento vesical, sin engrosamiento de sus paredes, se nota engrosamiento leve/moderado de la pared uretral a nivel de la región del procedimiento quirúrgico (0.5cm). (Figura 7).

Figura 7

Ecografía de vejiga.

Fuente. Clínica Veterinaria San Lucas.

El muñón uterino se nota levemente reactivo sin presencia de contenido anecoico en su interior, paredes presentan moderado engrosamiento sin presencia de estructuras quísticas o masas, Los hallazgos observados a nivel del muñón uterino sugieren presencia de procesos inflamatorios, asociar hallazgos a proceso posquirúrgico (Figura 8).

Figura 8

Ecografía de muñón uterino

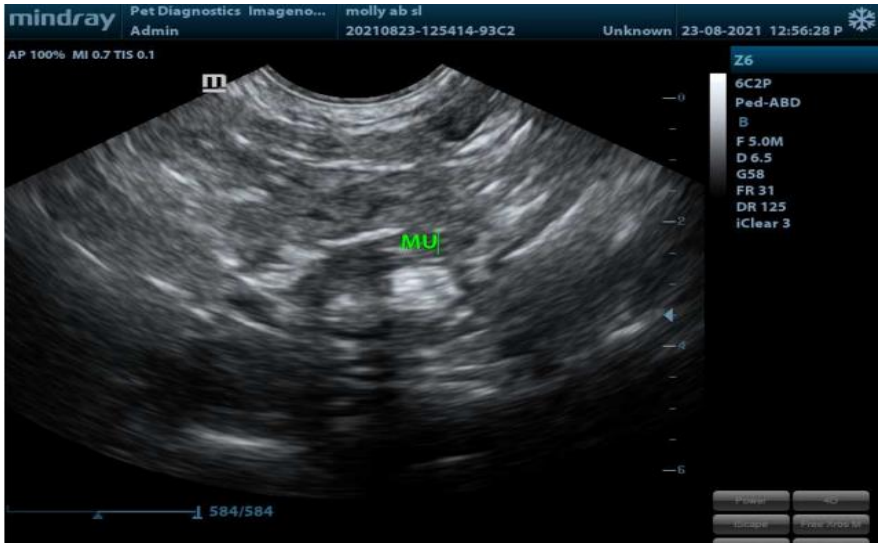

Fuente. Clínica Veterinaria San Lucas.

Paciente de alta

Diagnóstico presuntivo y/o final: Postquirúrgico de piómetra/Adherencia a uretra/Cistitis

Medicamentos:

I. Metronidazol tabletas de 500 mg .....#14

Suministrar 1 tableta vía oral cada 12 horas por 7 días, suministrar con el estómago lleno.

II. Sultamicilina tabletas de 375 mg …….....#12

Suministrar 1 1/2 de tableta vía oral cada 12 horas por 8 días. Suministrar con el estómago lleno.

III. Omeprazol capsulas de 20 mg .....#20

Suministrar 1 capsula vía oral cada 12 horas por 10 días, suministrar 30 minutos antes de dar alimento.

IV. Prazosina tabletas de 1 mg .....#10

Suministrar 1 tableta vía oral cada 12 horas por 5 días.

V. Sulfasalazina tabletas de 500 mg…….....#12

Suministrar 3/4 de tableta vía oral cada 12 horas por 6 días.

VI. Bladuril tabletas de 20 mg……. .....#3

Suministrar 1/2 tableta vía oral cada 12 horas por 6 días.

VII. Novalgina dipirona tabletas de 500 mg….....#10

Suministrar 1 tableta vía oral cada 12 horas por 5 días.

VIII. Fortiflora sobres .....#10

Suministrar 1 sobre al día mezclado con el alimento y diluido en 5 ml de agua. Suministrar todos los días por 10 días.

IX. Septiderm antiséptico.....Frasco#1

Humedecer una gasa o algodón y realizar limpieza de la herida 2 veces al día todos los días hasta retiro de puntos.

Primera Revisión

S: Paciente ingresa a revisión, ha estado muy bien, buen ánimo, no quiere comer concentrado, pero sí come pollo sin condimentos, está orinando bien, no hace fuerza y el color de la orina es amarillo, está defecando con mejor consistencia.

O: Paciente estable, signos vitales en rangos normales, °T 38.8 °C, linfonódulos submandibulares reactivos, auscultación cardiorrespiratoria sin anormalidades, evidencia leve dolor a la palpación profunda del abdomen principalmente en mesogastrio e hipogastrio.

I: Evolución favorable.

P: Se toman muestras para perfil Preqx y proteínas diferenciadas de control, se procede a retirar el punto y se indica ofrecer Hill´s i/d lata VO 1 lata al día distribuida en 3 porciones junto con el concentrado durante 5 días, luego ir retirando el enlatado gradualmente.

Figura 9

Cicatriz

Segunda Revisión

Ingresa a revisión, reportan que ha estado estable, animada, que cuando orina expulsa moco traslucido blanquecino, vulva se identifica sin inyección ni secreciones, eutérmica 38,2 °C, abdomen distendido sin dolor, mucosas rosadas, húmedas y brillantes. Se realiza ecografía de control en la que no se evidencia liquido libre, muñón uterino reactivo, pero sin colecta dentro de este, se reforzó tiempo de antibiótico.

Tercera Revisión

La vejiga dilatada con abundante cantidad de contenido anecogénico homogéneo con leve presencia de sedimento vesical, sin engrosamiento de sus paredes, uretra presenta engrosamiento leve de sus paredes (0.2cm) (Figura 10).

Figura 10

Ecografía de vejiga.

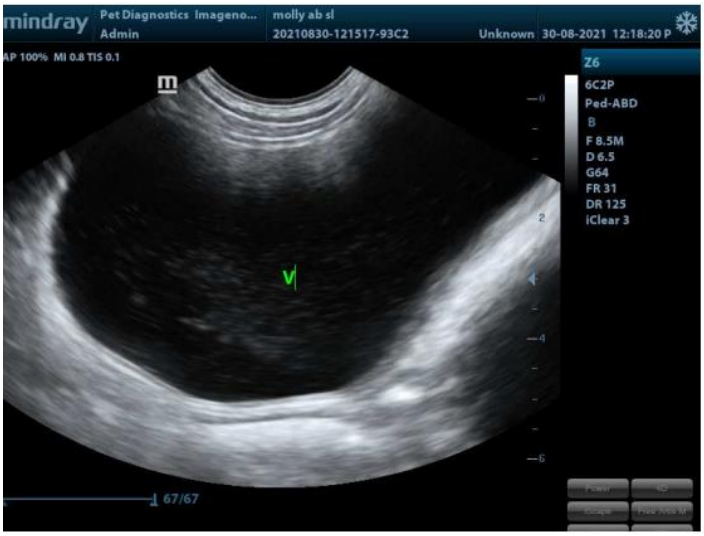

Fuente. Clínica Veterinaria San Lucas.

Los hallazgos observados a nivel uretral sugieren presencia de uretritis leve especialmente a nivel de la región quirúrgica (Figura 11).

Figura 11

Ecografía de uretra

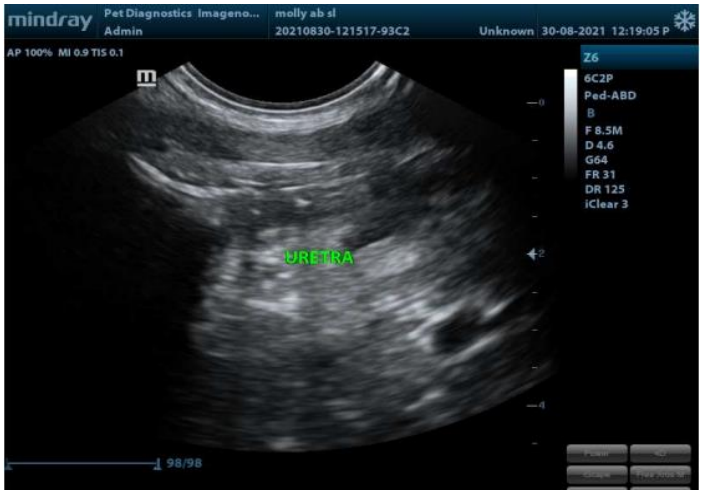

Fuente. Clínica Veterinaria San Lucas.

Los hallazgos observados a nivel del muñón uterino sugieren presencia de procesos inflamatorios, los cuales se asocian con el proceso posquirúrgico. Presenta engrosamiento marcado de sus paredes, sin contenido anormal en su lumen, se notan signos leves de reactividad del tejido peritoneal adyacente (Figura 12).

Figura 12

Ecografía de muñón uterino

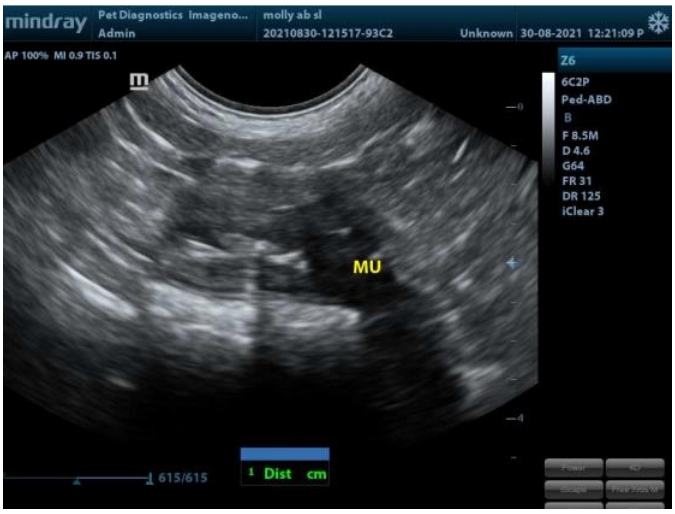

Fuente. Clínica Veterinaria San Lucas.

Cuarta Revisión

Se le realiza citología vaginal, no se observó ningún microrganismo (Tabla 15).

Tabla 15

Citología vaginal

Coloración Gram	Cantidad
Cocos Gram Positivos	No se observan
Bacilos Gram Negativos	No se observan
Bacilos Gram Positivos	No se observan
Blastoconidias de levadura	No se observan
Reacción leucocitaria	Moderada

Fuente: Sirio

Figura 13

Paciente al finalizar todo el tratamiento médico.

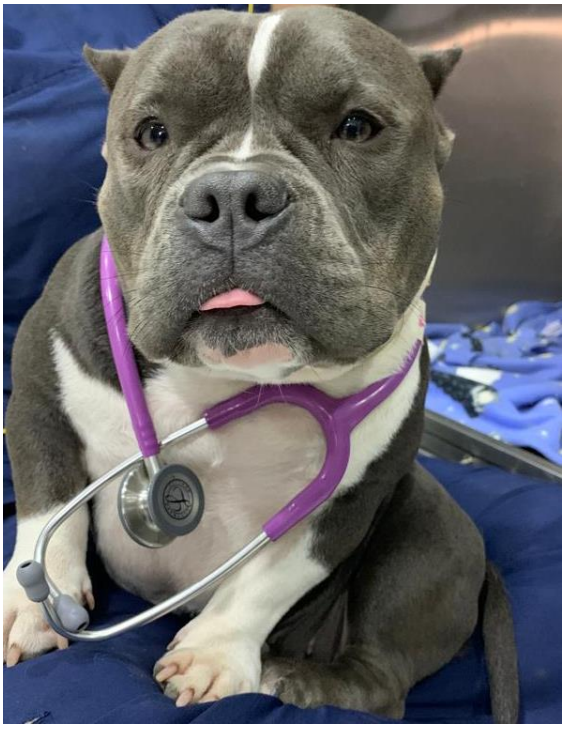

Discusión

El presente trabajo aborda un caso clínico de un piómetra canino en una American Bully de un año de edad, y aunque en la literatura autores como Sánchez (2014) menciona que el "piómetra tiene la edad como factor predisponente; los reportes indican que se da en pacientes hembras de entre 4 y 10 años" (Duarte, Sánchez y Ortega, 2014), a diferencia del caso presente que se dio en una perra de 1 año , aunque también es posible que se presente, ya que en cualquier edad es posible si la perra no está esterilizada. Pero otros autores como Silva y Loaiza (2007) reportan "El piómetra en la perra ocurre a cualquier edad, después de la presentación del primer estro, con un rango reportado de edad entre 6 meses y 16 años" (Silva & Loaiza, 2007). El piómetra de cérvix abierto presenta signos como "leve descarga vulvar, en ausencia de signos sistémicos, y a medida que avanza el cuadro acentuarse la signologia, pudiéndose observar una secreción vulvar copiosa, la cual puede ser sanguinolenta o mucopurulenta y fácilmente detectable, sumado signos sistémicos como letargia, depresión, anorexia, polidipsia, poliuria, vómitos y diarrea en cuadros avanzados" (Stornelli y Sota, 2016), en este caso de la paciente Molly solo se logró observar signos clínicos como la descarga vulvar sanguinolenta.

En el examen prequirúrgico se logra ver leucocitosis y neutrofilia evidenciando la infección bacteriana que se presenta con el piómetra, los demás parámetros se encontraron dentro de sus rangos normales.

La cirugía se realiza el mismo día en que fue llevada a la clínica para consulta, durante el procedimiento quirúrgico se observan adherencias en el cuerno uterino del lado izquierdo con la uretra, por lo que el cirujano procede a sacar este cuerno de cavidad abdominal para así poder separarlos, se logra el proceso, pero la uretra sufre un daño, lo cual se logra solucionar, el causante de estas adherencias tal como lo afirma el autor Hernández (2014) "En el sitio de la lesión ocurre un aumento de la permeabilidad vascular y es depositado un exudado fibrinoso, con la consecuente formación de una matriz de fibrina, que normalmente es degradada por el sistema fibrinolítico peritoneal" (Hernández, Cesin y Fernández, 2014).

Las adherencias abdominales encontradas, se deben a la fisiología peritoneal que se encarga de reparar los defectos inflamatorios, infecciosos, isquémicos, entre otros. En La reparación peritoneal también participa la respuesta inflamatoria, la formación de exudados serofibrinosos. En todos estos procesos intervienen varias sustancias y mediadores químicos, principalmente el activador tisular del plasminógeno, otras sustancias que también contribuyen en la formación de adherencias son las prostaglandinas que están indirectamente involucradas en el incremento fibroblástico, en la infiltración capilar. (Elizondo, Gutiérrez, Poblano, López y Pérez, 2004)

A causa de las adherencias encontradas en la cirugía, la uretra sufrió un daño el cual provocó una estenosis uretral, esta es una alteración generada por una cicatriz que disminuye el lumen, en este caso de la uretra (Ruiz, Campos y López, 2017). Luego de la cirugía se instauró una sonda urinaria Nélaton # 8, lo cual ayudó a que la cicatrización se diera de una mejor manera y no se cerrara completamente la luz o el lumen uretral. Días después se le realizó ecografía para verificar estado de vejiga y uretra, y se observó que la vejiga se encontraba dilatada con leve presencia de sedimento vesical, sin engrosamiento de sus paredes, y la uretra se encontró con un engrosamiento leve/moderado a nivel de la región del procedimiento quirúrgico.

En cuanto al hemoleucograma y el análisis de orina, son exámenes complementarios necesarios para poder encontrar problemas metabólicos asociados con sepsis y el cómo se encuentran otros órganos que podrían verse afectados (Feldman, Nelson, 2007). Analizando los exámenes de sangre de Molly se evidencian una leucocitosis y neutrofilia desde que se le realizó el primer hemograma, y así lo afirma la literatura, ya que esto es común encontrarlo en inflamación supurativa o purulenta, días después de realizar la intervención quirúrgica se le realiza un hemograma de control, en el cual se encuentra leucocitosis marcada de 32.000 con 2% de bandas neutrofílicas, con granulaciones toxicas +, en el extendido de sangre periférica, también cuerpos de howell jolly +. HTC en 44,7% y rojos en 6,83 millones, plaquetas normales. En la Bioquímica Sérica la ALT y Creatinina se encontraron en rangos normales.

Cuatros días después del primer hemograma de control se hace otro, el cual arroja como resultados una disminución en la línea roja, presentando anemia normocítica normocrómica leve, la línea blanca, las plaquetas, proteínas, ALT y creatinina se encontraron dentro del rango sugerido. Autores como Silva (2007) mencionan que “La anemia puede estar causada por la inflamación crónica que suprime la eritropoyesis, pérdida de glóbulos rojos dentro del lumen uterino, hemodilución o hemorragia quirúrgica” (Silva y Loaiza, 2007).

Se le realiza otro hemoleucograma de control hallando en estos 24250 leucocitos, con granulaciones toxicas + y con 3% de bandas neutrofílicas, con 83.3% de neutrófilos, eritrocitos con 5.34 millones y HTC en 37.9%, las plaquetas en 431 mil. La bioquímica sérica arrojó que la ALT, creatinina y las proteínas diferenciadas se encontraron en rangos normales.

La ecografía abdominal es muy importante realizarla para confirmar el piómetra, y así darle la prioridad que se le debe dar, además para prevenir el piómetra, como lo hace saber Gómez (2020) en su artículo “la exploración abdominal la ecografía aporta una información valiosa, superior en muchos aspectos a la obtenida en la radiología. Además, mediante la ecografía puede valorarse la presencia de hiperplasia endometrial quística, en muchas ocasiones el paso previo a la piómetra” (Gómez, 2020). En este caso fue de mucha ayuda, se le realizaron varias ecografías, la primera fue la que confirmó el diagnóstico de piómetra, ya que evidenció contenido en los cuernos uterinos, el cual es compatible con presencia de pus. También se utilizó luego de la cirugía, ayudando a detectar que había un moderado engrosamiento de la pared vesical hacia el trígono vesical e inflamación severa de la uretra proximal, lo cual es normal debido al daño que sufrió en el procedimiento quirúrgico. Se le instauró prazosina 1 mg/15 kg VO 1 tableta. SID, este disminuye la resistencia uretral, mediante la disminución del tono simpático.

Días después se le volvió a realizar ecografía de control donde se vio la vejiga dilatada con engrosamiento severo de sus paredes, y uretra con engrosamiento moderado de sus paredes, específicamente a nivel del punto de la incisión 1 cm, este resultado era de esperarse, pero se debía seguir haciendo un control para asegurarse que hubiera una adecuada

desinflamación, en la siguiente ecografía la uretra había disminuido 0.5 cm en el lugar de la incisión, la vejiga ya no se encontraba con engrosamiento de sus paredes, el siguiente control arrojó como resultado que el engrosamiento de las paredes uretrales se encontraba en 0.2 cm, los hallazgos observados a nivel uretral sugirieron presencia de uretritis leve, especialmente a nivel de la región quirúrgica. En la última ecografía de control mostró signos de uretritis moderada con notoria mejoría respecto a las ecografías anteriores.

Conclusiones

El piómetra es una de las patologías más comunes del aparato reproductor de hembras caninas que se presenta en las clínicas veterinarias de pequeños animales, es una enfermedad fatal si no se detecta a tiempo, puede darse en cualquier hembra que se encuentre entera, aquí también está la importancia de conocer sobre la enfermedad y saber realizar adecuadamente un examen minucioso en el momento de examinar la perra, ya que cualquier signo que se pase por alto puede desviar el diagnóstico.

La ecografía es un método complementario que ayuda a detectar o a confirmar esta patología, ya que permite tener un diagnóstico certero, y a su vez ayuda a verificar el estado de evolución del paciente luego de la operación.

El tratamiento de elección del piómetra es la ovariohisterectomia, puesto que acabará con el problema de inmediato y esto ayudará de una manera más rápida en la salud del paciente, es fundamental una técnica quirúrgica apropiada y que el cirujano tenga un adecuado conocimiento y la destreza necesaria para abordar los diferentes percances que pueden presentarse en el momento de la cirugía.

En cuanto a las complicaciones que se pueden presentar durante el procedimiento quirúrgico, se encuentran clasificadas como intraoperatorias y postoperatorias, en este caso clínico se presentaron ambas situaciones, debido a que al momento de exponer los cuernos uterinos estos se encontraban adheridos a la uretra lo que generó un daño en la pared uretral, y luego durante el postoperatorio se presentó estenosis de uretra debido a la cicatrización de la misma, sin embargo el procedimiento quirúrgico y actuar médico veterinario llevo a una resolución satisfactoria de la paciente.

Referencias

Báez, P. C., Ruíz, I., Restrepo, L. F., & Ruíz, J. D. (2007). Comparación de dos protocolos anestésicos para ovariohisterectomía en perras sanas. *Revista Colombiana de Ciencias Pecuarias*, *20*(4), 425-430.

Burrow, R., Batchelor, D. y Cripps, P. (2005). Complicaciones observadas durante y después de la ovariohisterectomia de 142 perras en un hospital universitario veterinario. *Registro Veterinario* , *157* (26), 829-833.

Coggan, J. A., Oliveira, C. M., Faustino, M., Moreno, A. M., Von Sydow, A. C., Melville, P. A., & Benites, N. R. (2004). Estudo microbiológico de conteúdo intra-uterino de cadelas com piometra e pesquisa de fatores de virulência em cepas de Escherichia coli. Arq Inst Biol. São Paulo, 71, 513-515.

Corrada, Y., & Gobello, C. (1990). Tratamiento médico de la piómetra canina: una nueva opción para un viejo problema. *Revista del Colegio de Veterinarios de la Provincia de Buenos Aires.*

Duarte, L., Sánchez, F., & Ortega, C. (2014). Desarrollo de piómetra y su relación con ovarios poliquísticos en hembras caninas. *Spei Domus*, *10*(20), 17-22.

Elizondo-Hinojosa, JL, López-Gutiérrez, J., Poblano-Morales, M., Yañes-López, J., & Pérez-García, R. (2017). Adherencias peritoneales posquirúrgicas: fisiopatología y prevención. *Revista del Hospital Juárez de México* , *71* (1), 36-42.

Feldman, C. y Nelson, W. (2007). Endocrinología y reproducción canina y felina. 3a. *Inter-Médica. Buenos Aires, Argentina*.

Fernández, A. (S.F.). Guía básica para la esterilización canina y felina. Fundamentos en la práctica veterinaria. Fundamentos en la practica veterinaria. Recuperado de: https://1library.co/document/y911drlq-guia-basica-para-la-esterilizacion-canina-y-felina.html

Fossum, T. W. (2019). *Cirugía en pequeños animales*. Elsevier Health Sciences.

García, Y. Pérez, R. Bianchi, C. (2018). Efectos adversos de los estrógenos endógenos en hembras caninas. Facultad de Ciencias Veterinarias UNCPBA. Recuperado de: https://www.ridaa.unicen.edu.ar/xmlui/bitstream/handle/123456789/2017/Garc%C3%ADa%2C%20Yanina.PDF?sequence=1&isAllowed=y

Gómez, P. (2020). Jornada ecografía abdominal. AVEPA. Recuperado de: Microsoft Word - Apuntes ecografía Avepa Salamanca.docx

Hernández Villarroel, L. A., Cesín, L., & Fernández, H. (2014). Efectos de la Metilprednisolona en la formación de Adherencias Peritoneales postoperatorias en ratas. *Revista Científica Ciencia Médica*, *17*(1), 6-10.

kumari Baithalu, R., Maharana, B. R., Mishra, C., Sarangi, L., & Samal, L. (2010). Canine pyometra. *Veterinary World*, *3*(7), 340.

Marzialetti, J., Farias, P., & Clausse, M. (2017). Hiperplasia Endometrial Quística/Piómetra en caninos. *Facultad de Ciencias Veterinarias UNCPBA*, *38*. Recuperado de: https://www.ridaa.unicen.edu.ar/xmlui/bitstream/handle/123456789/1454/Marzialetti%2C%20Juan%20Cruz.pdf?sequence=1&isAllowed=y

Nelson, RW y Couto, CG (2019). *Libro electrónico de medicina interna de pequeños animales* . Elsevier Ciencias de la Salud.

Orozco, S. C., Quiroz, V. H., Gómez, L. F., & Villegas, J. P. (2005). Piómetra y gestación simultáneos en una perra: reporte de un caso. *Revista Colombiana de Ciencias Pecuarias*, *18*(2), 176-181.

Paramo, R., & Balcázar, J. (2005). Manual de prácticas de manejo reproductivo en caninos. Reproducción. Diplomado en Medicina, Cirugía y Zootecnia en perros y Gatos. Universidad Autónoma de México. Recuperado de: https://fmvz.unam.mx/fmvz/licenciatura/coepa/archivos/manuales_2013/Manual%20de%20Practicas%20de%20Profundizacion%20en%20Reproduccion%20Animal%20Perros.pdf

Pavéglio, F. Decian, P. Zocchetto, T. Borges, L. Kruel, F. (2014) “Piómetra em cadela relato de caso”. Acadêmicas do Curso de Medicina Veterinária da Universidade de Cruz Alta. XIX SEMINARIO interinstitucional de ensino unicruz.

Ruiz-Hernández, A., Campos-Salcedo, J. G., López-Silvestre, J. C., Estrada-Carrasco, C. E., & Mendoza-Álvarez, L. A. (2017). Origen, evolución y tratamiento de la estenosis uretral en un centro de referencia de México. *Revista mexicana de urología*, *77*(4), 265-271.

Silva-Molano, R. F., & Loaiza-Echeverri, A. M. (2007). Piómetra en animales pequeños. *Vet Zootec*, *1*(2), 71-86.

Stornelli, M. A., & Sota, R. L. D. L. (2016). Manual de reproducción de animales de producción y compañía. *Series: Libros de Cátedra*.

Tello, L., Martín, F., Valdés, A., & Albala, A. (1996). Estudio comparativo de signos, ecográficos, radiográficos y postquirúrgicos en 50 perras con piometra. *Arch Med Vet*, *28*(1), 137-143.

Trautwein, L. Santanna, M. Justino, R. Martins, M. (2018). Guía revisado sobre o diagnóstico e prognóstico da piometra canina. Revised guide on the diagnosis and prognosis of canine pyometra.

Velásquez, H. (2009). Piómetra en perras. Universidad Autónoma Agraria, división regional de ciencia animal. Recuperado de: http://repositorio.uaaan.mx:8080/xmlui/bitstream/handle/123456789/2976/HILLARY%20VELAZQUEZ%20ORTEGA.pdf?sequence=1&isAllowed=y#:~:text=La%20pi%C3%B3metra%20canina%20es%20una,de%20la%20enfermedad%20(30).