

**Reporte de caso clínico en paciente felino con hernia diafragmática peritoneo
pericárdica**

Trabajo de grado para optar por el título de Medica Veterinaria

Valentina Restrepo Jiménez

Asesor:

David Steven García

Unilasallista Corporación Universitaria

Facultad de Ciencias Agropecuarias

Programa de Medicina Veterinaria

Caldas-Antioquia

2022

Tabla de contenido

Introducción.....	5
Justificación.....	6
Objetivos.....	7
Objetivo general.....	7
Objetivos específicos.....	7
Marco teórico.....	8
Etiología.....	8
Fisiopatología.....	8
Factores predisponentes.....	8
Signos clínicos.....	8
Hallazgos a la exploración física.....	9
Diagnóstico por imagen.....	9
Tratamiento quirúrgico.....	9
Anestesia.....	10
Tabla 1.....	11
Tabla 2.....	11
Tabla 3.....	11
Posición.....	11
Técnica quirúrgica.....	12
Cuidados y evaluación post operatorios.....	12
Pronostico.....	12
Presentación del caso clínico.....	12
Descripción del caso.....	12
Tabla 4. Hemoleucograma 1 (20-01-2022).....	13
Tabla 5. Tiempos de coagulación (20-01-2022).....	13
Rayos X de tórax.....	14
Imagen 1. Vista L-L-D.....	14
Imagen 2. Vista L-L-I.....	14
Imagen 3. Vista V-D.....	14
Conclusión diagnostica.....	15
Intervención quirúrgica.....	15
Imagen 4. Evidencia de vísceras en tórax.....	15
Tratamiento post quirúrgico.....	16

Evolución.....	16
Día de evolución 1 (04-02-2022).....	16
Imagen 5. Paciente en recuperación.....	16
Día de evolución 2 (05-02-2022).....	16
Día de evolución 4 (07-02-2022).....	17
Día de evolución 5 (08-02-2022).....	17
Tabla 6. Hemoleucograma 2 de control.....	17
Día de evolución 6 (09-02-2022).....	18
Imagen 6. Ecografía de control.....	18
Día de evolución 13 (16-02-2022).....	19
Tabla 7. Hemoleucograma 3 de control.....	19
Discusión.....	20
Conclusiones.....	22
Referencias.....	23

Resumen

Una hernia diafragmática es la protrusión de vísceras abdominales hacia la cavidad torácica por una discontinuidad del diafragma ya sea por una causa congénita o traumática. Entre estas tenemos la hernia diafragmática peritoneo pericárdica, en la cual las vísceras tienen contacto con el saco pericárdico, este tipo de hernia tiene un origen en la mayoría de los casos congénito y su hallazgo puede ser incidental; cursa con signos muy inespecíficos como tos, disnea, vómitos, anorexia, pérdida de peso e intolerancia al ejercicio. Aquí se describe el caso clínico de un paciente felino macho criollo de 2 años de edad, el cual llegó a consulta por dificultad respiratoria, intolerancia al ejercicio y tos, se realizaron pruebas paraclínicas como hemograma, ALT, creatinina y ayudas diagnósticas imagenológicas (Rayos x) en las cuales se confirma la presencia de hernia diafragmática por lo cual se procede a realizar cirugía del paciente, se describe el tratamiento quirúrgico, y finalmente su evolución tras hacer varios exámenes de sangre y ecografía de control, es favorable

Palabras clave: Hernia diafragmática, felinos, herniorrafia, enfermedad congénita

Introducción

La hernia diafragmática peritoneo pericárdica (HDPP) es la causa más común de anomalía congénita del pericardio en perros y gatos (Braz & Camacho, 2020). Es la protrusión de una víscera abdominal en la cavidad torácica a través del diafragma.

Este tipo de hernia diafragmática congénita es poco frecuente en la clínica de pequeños animales. Es importante, sin embargo, reconocer sus aspectos clínicos, protocolo de diagnóstico y tratamiento, ya que la mayoría de ellas tiene un buen pronóstico (Ríos, Gómez, Fernández, 1987)

Las hernias diafragmáticas en pequeños animales son causadas principalmente por traumatismos, sin embargo, al tratarse de animales jóvenes debemos considerar la posibilidad de que esta sea congénita (un 5-10% de los casos de hernia diafragmática son congénitos)(García et al., 2008).

Hay 2 categorías principales de hernias diafragmáticas: traumáticas y congénitas. Las hernias diafragmáticas traumáticas ocurren cuando las fuerzas sobre el diafragma exceden la fuerza de sujeción diafragmática, lo que da como resultado un defecto. Las hernias diafragmáticas congénitas (debido a una falla en el desarrollo) se pueden dividir en hernias diafragmáticas peritoneal-pericárdicas y hernias diafragmáticas pleuroperitoneales. Las hernias diafragmáticas peritoneal-pericárdicas dan como resultado una comunicación abierta entre los espacios peritoneal y pericárdico; resultado de la disembrigogénesis (Morgan, Singh, Giuffrida, et al. 2019). Y se cree que se debe a una falla en el desarrollo adecuado del septum transversum. Las vísceras abdominales son capaces de translocarse a través de la comunicación entre el peritoneo y el pericardio. Los órganos más comunes para trasladar son el hígado, el estómago, el bazo, la vesícula biliar y el intestino delgado (Ettinger, Feldman, Côté, 2017; Morgan, Singh, Giuffrida, et al. 2019)

Los signos clínicos pueden incluir anorexia, dificultad respiratoria, pérdida de peso, intolerancia al ejercicio, malestar al comer o el paciente puede estar completamente asintomático (Ettinger, Feldman, Côté, 2017; Nikiphorou, Chioti, Patsikas, Papazoglou. 2018) Los hallazgos del examen físico más comunes asociados con la PPDH son ruidos cardíacos apagados, ruidos pulmonares disminuidos, borborismos en la auscultación torácica y arritmia cardíaca (Morgan, Singh, Giuffrida, et al. 2019)

En el presente trabajo se realiza la descripción de un caso clínico de un paciente felino macho de 2 años; que toda su vida había sufrido de problemas respiratorios por lo cual constantemente se le realizaban nebulizaciones; se presentó a consulta en la clínica veterinaria spikes con motivo de consulta de que se estaba ahogando mucho, se mantenía c agitado y respirando mal, al cual se le hizo examen físico y se complementó con pruebas ecográficas. El caso clínico abarca la corrección quirúrgica y el tratamiento instaurado durante la estadía intrahospitalaria del felino

Justificación

Entre las patologías pericárdicas de importancia clínica esta la hernia diafragmática peritoneo pericárdica que es de origen congénito; se produce por una malformación en la línea media que establece una comunicación entre la cavidad peritoneal y la pericárdica, permitiendo el pasaje de vísceras abdominales al saco pericárdico. Esta enfermedad puede pasar desapercibida de manera asintomática por años, así como también puede cursar con signos clínicos gastrointestinales, respiratorios e inclusive nerviosos. Tiene una prevalencia de 0.062% en el gato, siendo un hallazgo incidental en el 50% de los gatos. (Margolis et al., 2018; Ríos et al., 1987)

La reparación quirúrgica, aunque muy eficaz, no está exenta de riesgos. La tasa de complicaciones intraoperatorias puede superar el 20 % (incluidas las adherencias en el 15 % de los pacientes), mientras que las complicaciones posoperatorias pueden superar el 47 % según el estudio retrospectivo más grande disponible (Morgan, Singh, Giuffrida, et al. 2019)

El presente trabajo expone el caso de un felino macho de 2 años de edad, con presencia de una hernia peritoneo pericárdica diagnosticada de forma incidental durante cirugía.

Ya que esta patología es congénita, es importante realizar la descripción clínica y las variables del animal que se asocian a la presentación de esta enfermedad y relacionarlos con reportes de casos que tengan similitud para comprender mejor la presentación de dicha patología y conocer su ocurrencia en la clínica diaria, para de esta forma tener mayor información al momento en que se presenten nuevos casos y así poder acercarnos más pronto a un diagnóstico definitivo y más certero.

Objetivos

Objetivo general

Evaluar un caso de hernia diafragmática/peritoneo pericárdica en un felino criollo macho de 2 años de edad

Objetivos específicos:

- Identificar las características de la hernia diafragmática / peritoneo pericárdica, su etiología y signología.
- Evaluar las diferentes ayudas diagnósticas utilizadas para el diagnóstico de una hernia diafragmática / peritoneo pericárdico
- Analizar la evolución clínica del paciente en el postquirúrgico.

Marco teórico

Etiología

La causa de la hernia diafragmática peritoneo pericárdica (HDPP) no se comprende completamente, la teoría más comúnmente defendida, es que estas hernias son el resultado de un desarrollo embrionario alterado del septum transversum, ya sea por la aparición de una anomalía diafragmática ventral o por la formación de tejidos diafragmáticos delgados que se rompen, dando como resultado una comunicación anómala entre las cavidades peritoneal y pericárdica permitiendo así el paso del contenido abdominal al saco pericárdico (Barros et al., 2020).

Fisiopatología

La presencia de vísceras abdominales en el tórax puede causar diferentes complicaciones como compresión de viseras torácicas y atelectasia, por lo que puede resultar en pérdida de la capacidad pulmonar al igual que trastornos hemodinámicos seguidos de hipoxemia y acidosis. Igualmente puede involucrarse el hígado desencadenando por exceso de presión una ascitis e hidrotórax o un timpanismo gástrico si el estómago se encuentra involucrado. Además, se puede desencadenar debido a la presión en los 12 bordes de la hernia una ulceración, hemorragia, perforación o un absceso (Rivera, Rodríguez y Beristain, 2018).

Factores predisponentes

Aunque la HDPP es congénita, no es infrecuente que se diagnostique cuando el animal tiene una mediana edad o es viejo, porque los signos clínicos pueden variar o ser intermitentes. Las razas caninas weimaraner y cocker spaniel pueden tener un mayor riesgo. Los gatos domésticos de pelo largo y del Himalaya pueden tener predisposición (Reimer y cols., 2004).

Las posibles causas de estos defectos de desarrollo incluyen causas genéticas, agentes teratogénicos y lesiones prenatales. Dentro de las lesiones prenatales se incluyen la constricción intrauterina y las alteraciones vasculares (Nikiphorou, Chioti, Patsikas, Papazoglou. 2018) Entre los principales agentes teratógenos encontramos los retinoides, como la vitamina A en las dietas hepáticas y administración de esteroides (Margolis, Pipan, Demchur, Henthorn, Casal. 2018)

Signos clínicos

Los signos clínicos pueden variar en función de las vísceras herniadas. Los casos crónicos pueden ser asintomáticos, siendo su diagnóstico muchas veces un hallazgo clínico. Los principales síntomas son respiratorios (tos, disnea e intolerancia al ejercicio). Los síntomas digestivos pueden ser también importantes debido al desplazamiento parcial o total del tracto gastrointestinal (vómitos, anorexia, diarrea, pérdida de peso, dolor tras la ingestión de comida). Los signos cardíacos (principalmente signos de insuficiencia cardíaca derecha) y neurológicos (encefalopatía hepática si el hígado es el órgano herniado) aparecen con menos frecuencia (García et al., 2008, p. 2).

Hallazgos en la exploración física

Las observaciones en la exploración física en animales con HDPP pueden incluir ascitis, ruidos cardíacos amortiguados, soplos causados por el desplazamiento del corazón por los órganos viscerales o por defectos intracardiacos y defectos concomitantes en la pared abdominal ventral. El órgano que se hernia con más frecuencia es el hígado, y es frecuente observar derrame pericárdico asociado (Fossum, et al., 2008).

Diagnóstico por imagen

Se puede hacer un diagnóstico provisional de la HDPP tomando como base la anamnesis, los signos clínicos y la exploración física, pero el examen radiológico o ecográfico (o ambos) es esencial para establecer un diagnóstico definitivo. Las pruebas de contraste (es decir, angiograma no selectivo y contraste con bario) deben realizarse sólo si no se puede emitir un diagnóstico definitivo mediante radiografía o ecografía. (Fossum, et al., 2008).

Se ha identificado un área radioopaca curvilínea inconfundible, entre la silueta cardíaca y el diafragma, en una radiografía torácica lateral, en gatos con HDPP. Este signo radiológico se ha denominado *resto mesotelial peritoneopericárdico dorsal*; sin embargo, no siempre es evidente en las radiografías de los gatos afectados (Fossum, et al., 2008).

Los signos radiológicos que encontraremos son:

- Aumento de tamaño de la silueta cardíaca
- Elevación dorsal de la tráquea
- Superposición del corazón y de los bordes diafragmáticos
- Discontinuidad del diafragma
- Estructuras llenas de gas en el saco pericárdico
- Defectos esternales
- Resto mesotelial peritoneopericárdico dorsal

La ecografía es una técnica eficaz porque a menudo hay discontinuidad del perfil diafragmático y lo más importante es que se pueden visualizar los órganos abdominales en el saco pericárdico. Normalmente, la hernia hepática es evidente. La ecocardiografía debe realizarse en animales con soplos. (Fossum, et al., 2008).

Tratamiento quirúrgico

La reparación quirúrgica debe realizarse cuanto antes (generalmente cuando el animal tenga de 8 a 16 semanas), cuando es poco probable que haya adherencias y la naturaleza flexible de la piel, los músculos, el esternón y la caja torácica facilita el cierre de defectos grandes. La reparación precoz de una HDPP puede evitar la descompensación aguda y un posible desarrollo de edema pulmonar postoperatorio. Si no se diagnostica la hernia hasta que el animal sea viejo, se puede aplicar un tratamiento médico o quirúrgico; sin embargo, según un estudio reciente, los dueños de estos animales mostraron una mayor satisfacción con el tratamiento quirúrgico (Reimer y cols., 2004).

Algunos animales que reciben inicialmente un tratamiento médico pueden mostrar una evolución de los signos clínicos, que requieren una intervención quirúrgica o causan la muerte del animal (Fossum, et al., 2008).

La reparación quirúrgica de la PPDH tiene como objetivo la reducción de las vísceras herniadas, el cierre del defecto diafragmático y la restauración de la división entre las cavidades pleural (pericárdica) y peritoneal. Existen múltiples métodos de reparación que incluyen la herniorrafia primaria, el implante de malla, el colgajo diafragmático, el colgajo pericárdico y el colgajo de rotación del recto abdominal (Morgan, Singh, Giuffrida, et al. 2019). El método de reparación más común es la herniorrafia primaria con sutura absorbible o no absorbible en varios patrones que incluyen simple continuo, simple interrumpido y colchón horizontal (Morgan, Singh, Giuffrida, et al. 2019)

Anestesia

Se debe evitar la inducción en cámara o con mascarilla en animales con HDPP. Antes de la inducción, la administración de oxígeno mejora la oxigenación del miocardio. Si el animal presenta problemas respiratorios, se emplearán fármacos que posean efectos mínimos de depresión respiratoria (Fossum, et al., 2008).

La sedación con acepromacina causa hipotensión y debe evitarse en animales gravemente enfermos. Se pueden administrar anticolinérgicos en animales con bradicardia (es decir, con una frecuencia cardíaca inferior a 80 latidos por minuto, en perros, o de 110 latidos por minuto, en gatos). Debe evitarse el uso de óxido nitroso en animales con problemas respiratorios. Los opioides pueden causar depresión respiratoria y se deben administrar sólo cuando se pueda proporcionar oxígeno. En animales con disfunción respiratoria se debe practicar rápidamente la intubación endotraqueal, y mantener la anestesia por inhalación (es decir, isoflurano o sevoflurano). Puede ser difícil mantener un grado suficiente de anestesia en animales con una enfermedad pulmonar grave, sólo con anestesia por inhalación; en estos casos, puede ser necesario administrar opioides (Fossum, et al., 2008).

Se aplicará ventilación con presión positiva intermitente (Fossum, et al., 2008). Que es cualquier procedimiento que proporcione oxígeno y anestésico a los pulmones del paciente mediante presión exterior, es el método de ventilación más común, sencillo y similar a la ventilación fisiológica (Álvarez, Tendillo y Burzaco 2001); sin embargo, debe evitarse la presión alta de ventilación para prevenir el edema pulmonar por reexpansión (EPR). Después de la operación, se dejará que los pulmones se expandan lentamente (Fossum, et al., 2008).

Aquí se presenta algunos protocolos seleccionados de anestesia en animales con disfunción respiratoria (Tabla 1,2 y 3. Protocolos anestésicos; Fossum, et al., 2008).

<p>En animales estables (sin arritmia ni disnea)</p> <p>Premedicación Hidromorfona* (0,1-0,2 mg/kg SC o IM)</p> <p>Inducción Tiopental (10-12 mg/kg IV) o propofol (4-6 mg/kg IV); o una combinación de diacepam (0,27 mg/kg IV) y ketamina (5,5 mg/kg IV), ajustando la dosis para lograr el efecto</p> <p>Mantenimiento Isoflurano o sevoflurano</p>
--

Tabla 1. Protocolos anestésicos (Fossum, et al., 2008).

<p>En animales con disnea y sin arritmia</p> <p>Inducción† Diacepam (0,2 mg/kg IV), seguido inmediatamente de tiopental (10-12 mg/kg IV)† o propofol (4-6 mg/kg IV), o una combinación de diacepam (0,27 mg/kg IV) y ketamina (5,5 mg/kg IV), ajustando la dosis para lograr el efecto adecuado.</p> <p>Mantenimiento Isoflurano o sevoflurano</p>

Tabla 2. Protocolos anestésicos (Fossum, et al., 2008).

<p>En animales con disnea y arritmia</p> <p>Inducción† Diacepam (0,2 mg/kg IV) seguido de etomidato (1-3 mg/kg IV)</p> <p>Mantenimiento Isoflurano o sevoflurano</p>

Tabla 3. Protocolos anestésicos (Fossum, et al., 2008).

Posición

Se coloca al animal en decúbito dorsal para practicar una incisión en la línea media abdominal. Se prepara todo el abdomen y dos tercios caudales de la cavidad torácica para una intervención aséptica (Fossum, et al., 2008).

Técnica quirúrgica

Realice una incisión en la línea media ventral abdominal. Si es necesaria una mayor exposición amplíe la incisión cranealmente a través del esternón. Amplíe el defecto diafragmático si es necesario y vuelva a colocar los órganos abdominales en la cavidad abdominal. Si hay adherencias, separe cuidadosamente el tejido de las estructuras torácicas, seccione o desbride el tejido necrosado cuando sea necesario. Desbride los bordes del defecto y cierre con sutura continua simple. No cierre el saco pericárdico. Extraiga el aire del mismo o de la cavidad pleural después de cerrar el defecto. Si es probable que se produzca neumotórax o derrame, coloque una sonda pleural. Repare los defectos concomitantes del esternón o de la pared abdominal (Fossum, et al., 2008).

Cuidados y evaluación post operatorios

Hay que controlar constantemente a estos animales después de la intervención por si presentan hipoventilación, y se administrará oxígeno cuando sea necesario. El EPR es una posible complicación asociada a una reexpansión pulmonar rápida, después de la reparación de la hernia diafragmática. También los animales con HDPP pueden presentar hipoplasia

pulmonar, que contribuye a la producción de presiones intrapleurales altas y de EPR. Se deben administrar analgésicos tras la operación (Reimer y cols., 2004).

Pronostico

Si el animal sobrevive al período inicial postoperatorio (es decir, de 12 a 24 horas), el pronóstico es excelente, y las recidivas son infrecuentes si la técnica es adecuada. Se ha descrito un porcentaje de mortalidad postoperatorio del 14% en gatos (Reimer y cols., 2004). El pronóstico puede ser peor en animales con HDPP que presenten anomalías cardíacas simultáneas (Fossum, et al., 2008).

Presentación del caso clínico

Descripción del caso

El día 20 de enero del 2022 ingreso a consulta en la clínica veterinaria spikes, pachito, un felino criollo macho de 2 años de edad, con un peso de 4,3 kg y condición corporal 3/5. En la anamnesis se reporta que se estaba ahogando mucho, lo veían muy agitado y respirando mal y adicionalmente el gato ha presentado problemas respiratorios durante toda su vida, por lo cual constantemente se le realizaban nebulizaciones. Al examen físico se encuentra paciente con disnea marcada, normo térmico, FR 50rpm, FC 180 lpm, mucosas rosadas húmedas y brillantes, TLLC de 2 seg, no se encuentran sonidos anormales a la auscultación, pero a la percusión se escuchan sonidos mate y los sonidos cardiacos se encuentran disminuidos. Se recomienda realizar una toma de sangre para perfil básico (hemograma, ALT, creatinina) y tiempos de coagulación (Tabla 4 y 5)

Cuadro Hemático Electrónico.

Serie Roja	Resultado	Unidad	V/R	Hallazgos	Resultado	Hallazgos	Resultado
Eritrocitos	9.49	mill/ul	5,0 - 10,0	Hipocromia	NR	Dianocitos	NR
Hemoglobina	14.8	g/dl	8,0 - 15,0	Policromasia	NR	Crenocitos	NR
Hematocrito	47.5	%	24 - 45	Anisocitosis	NR	Microcitos	NR
VCM	50.1	fl	39 - 55	F. rouleaux	NR	Macroцитos	NR
HCM	15.6	Pg.	14 - 17	Otros Hallazgos	No se observa alteraciones eritrocitarias		
C.Hb.C.M	31.2	g/dl	30 - 35				
Proteínas	80	g/l	60 - 75				

Serie Plaquetaria	Resultado	Unidad	V/R	Anotaciones serie plaquetaria			
Conteo	341	10 ⁹ /ul	183-643	Agregados plaquetarios escasos			

Serie blanca fórmula absoluta				Serie blanca fórmula relativa (%)			
Analito	Resultado	Unidad	V/R	Analito	Resultado	Unidad	V/R
Leucocitos totales	5.030	/ul	5.500-19.500	Leucocitos totales	5.030	%	5.500-19.500
Neutrófilos	3.118	/ul	2.500-12.500	Neutrófilos	62	%	35 - 75
Linfocitos	1.710	/ul	1.500-7.000	Linfocitos	34	%	20 - 55
Monocitos	101	/ul	55-850	Monocitos	2	%	1-4
Eosinófilos	101	/ul	100 - 1.500	Eosinófilos	2	%	2 - 12
Basófilos	0	/ul	0 - 100	Basofilos	0	%	0 - 1
Banda Neutrof.	0	/ul	0 - 300	Banda Neutrof	0	%	0 - 3

Anotaciones serie blanca	
Leucopenia ligera	

BIOQUÍMICA SANGUÍNEA			
Analito	Resultado	Unidades	Valor de referencia
Alanino Aminot SGPT / ALT	48	U/L	6 - 83
Creatinina	1.26	mg/dl	0,8 - 1,8

Tabla 4. Hemoleucograma (20/enero/2022)

BIOQUÍMICA SANGUÍNEA			
Analito	Resultado	Unidades	Valor de referencia
Alanino Aminot SGPT / ALT	48	U/L	6 - 83
Creatinina	1.26	mg/dl	0,8 - 1,8
TP Tiempo de Protombina	8.90	Segundos	5-9
TPT Tiempo Trombop. Parcial	16.51	Segundos	14-18

Metodo(s): Formación de coágulo de fibrina //Analista: Fecha de análisis: 2022-02-01 /Estado de la muestra: PROCESADA, Satisfactorio.

Tabla 5. Tiempos de coagulación (20/enero/2022)

Luego de esto, se decide complementar con otros métodos diagnósticos por imagen, para confirmar sospecha de hernia diafragmática, en las cuales se observa la presencia de órganos abdominales en la cavidad torácica (Imagen 1,2 y3)

Rayos X de tórax (24-01-2022)

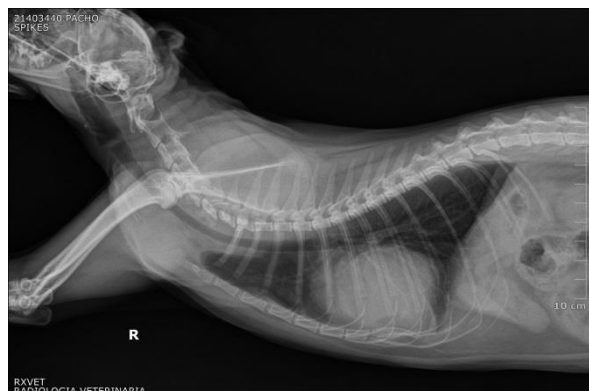

Imagen 1. Vista latero lateral derecha

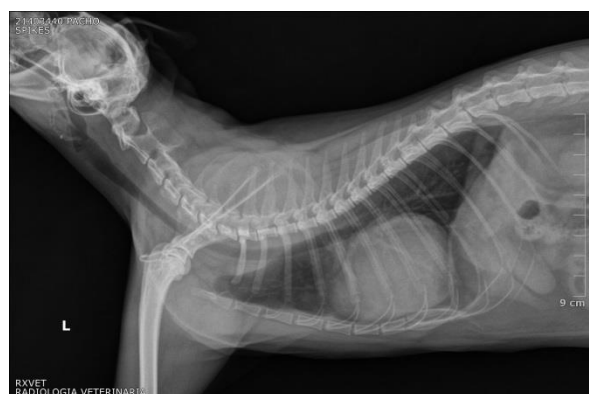

Imagen 2. Vista latero lateral izquierda

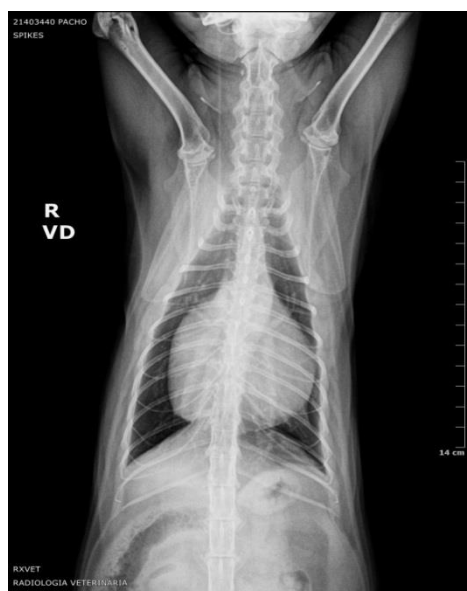

Imagen 3. Vista ventrodorsal

Conclusión diagnóstica

Los cambios observados en la silueta cardíaca son concluyentes de cardiomegalia, se sugiere descartar hernia peritoneo pericárdica, cardiomiopatía dilatada congénita o efusión pericárdica.

Observaciones: Se observa desplazamiento de la silueta gástrica hacia craneal y disminución en el volumen hepático, lo cual puede tener relación con desplazamiento de lóbulos hepáticos al pericardio, o considerar microhepatía.

Se decide realizar tratamiento quirúrgico el día 03-febrero-2022

Intervención quirúrgica

Se realizó una herniorrafia iniciando con una incisión por la línea media ventral abdominal, desde el cartílago xifoideo hasta el pubis, se procede a la disección roma del tejido subcutáneo, hasta exponer los músculos abdominales y se incide por la línea alba.

Posteriormente se identifica el defecto del diafragma (imagen 4) y $\frac{3}{4}$ partes de los lóbulos hepáticos ubicados al interior de la cavidad torácica.

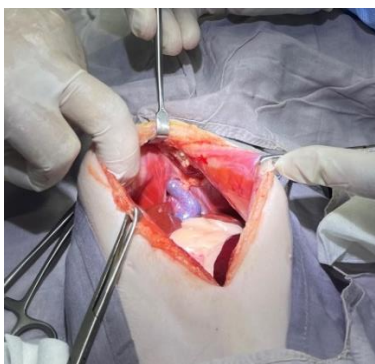


Imagen 4. Evidencia de vísceras en tórax

Se introduce el dedo, haciendo una divulsión y se realiza tracción de los lóbulos hepáticos que se encontraban dentro de la cavidad torácica; una vez posicionados los órganos correspondientes en la cavidad abdominal, se procede a reavivar los bordes del musculo y posteriormente se cierra el diafragma con patrón simple continuo y sutura no absorbible (Nylon 2-0), y unos puntos en X adicionales para reforzar. Antes de cerrar el último punto, se coloca un tubo a tórax y se succiona todo el aire que haya dentro de la cavidad torácica para recuperar la presión negativa, Se deja la sonda puesta, conectada a una llave de tres vías por unos días luego de la cirugía para realizar drenajes.

Se prosigue a cerrar la cavidad abdominal con un patrón simple continuo utilizando material de sutura absorbible (Vicryl 2.0) y finalmente la piel con patrón simple continuo (Nylon 3.0)

Tratamiento post quirúrgico

Se instaura tratamiento intrahospitalario con Meloxic (0.1 mg/kg cada 24 horas), Dipirona (25 mg/kg cada 12 horas), Hidromorfona (0.1 mg/kg cada 6 horas), infusión de ketamina (0.5 mg/kg) con solución multielectrolitos (50 ml/kg/día) cada hora, cerenia (1 mg/kg cada 24 horas) y ampicilina+sulbactam (20 mg/kg cada 12 horas), monitoreo de las constantes fisiológicas cada 2 horas y drenaje de la sonda cada 4 horas. A partir del segundo día se continúa igual el tratamiento a excepción de la infusión con ketamina que se suspende 24 horas después de iniciado el tratamiento.

Evolución

Día de evolución 1 (04-02-2022)

Paciente pasa el primer día bajo observación intrahospitalaria, al monitoreo se encuentran bien todos los parámetros fisiológicos, pasa el día con mucha quietud, atento al medio, orina muy poco, no defeca, recibe alimento húmedo, se realizan drenajes de la sonda cada 4 horas (obteniendo contenido líquido de aproximadamente 6 a 8 ml en cada toma y 4 a 5 ml de aire) y se le administra el tratamiento previamente instaurado (imagen 5)

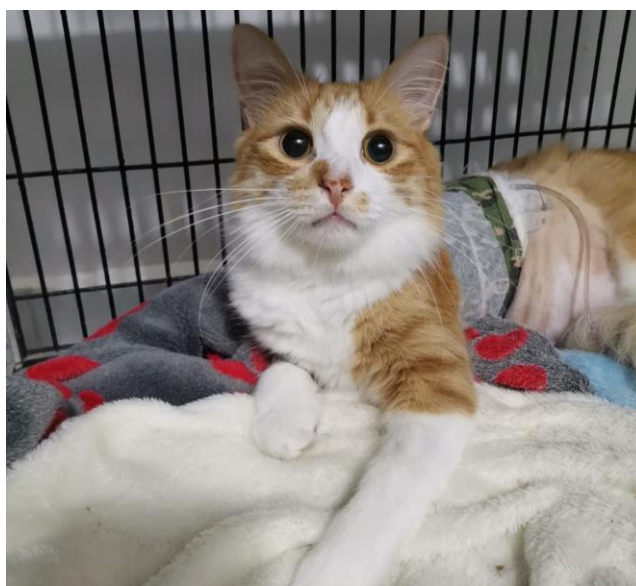

Imagen 5. Paciente en su primer día de recuperación

Día de evolución 2 (05-02-2022)

Paciente se observa un poco más alerta, con micción normal, realiza una defecación, al monitoreo los parámetros fisiológicos se encuentran bien, recibe buen alimento, la herida no presenta signos de inflamación o infección, en los drenajes (se colecta aproximadamente 1 a 2 ml de líquido y 0.5 a 1 ml de aire en cada toma)

Día de evolución 4 (07-02-2022)

Paciente mucho más activo, orina y defeca con normalidad, recibe alimento y toma buena cantidad de agua, los parámetros fisiológicos están bien, en los drenajes no se colecta ni aire ni líquido, y se procede a retirar el tubo a tórax, se da de alta al paciente y se continua con manejo ambulatorio

Día de evolución 5 (08-02-2022)

Propietarios reportan que el paciente continua estable, activo, presentando mejoría al tratamiento. Se realiza hemoleucograma de control (Tabla 6) en el cual todo sale dentro de los parámetros normales, sin alteraciones

Cuadro Hemático Electrónico.

Serie Roja				Resultado	Unidad	V/R	Hallazgos		Resultado	Hallazgos	Resultado
Eritrocitos	8.03	mill/ul	5,0 - 10,0				Hipocromia	NR	Dianocitos	NR	
Hemoglobina	12.5	g/dl	8,0 - 15,0				Policromasia	NR	Crenocitos	NR	
Hematocrito	40.6	%	24 - 45				Anisocitosis	NR	Microcitos	NR	
VCM	50.6	Fl	39 - 55				F. rouleaux	NR	Macroцитos	NR	
HCM	15.6	Pg.	14 - 17				Otros Hallazgos	No se observa alteraciones eritrocitarias			
C.Hb.C.M	30.8	g/dl	30 - 35								
Proteinas	82	g/l	60 - 75								

Serie Plaquetaria				Resultado	Unidad	V/R	Anotaciones serie plaquetaria	
Conteo	260	10 ⁹ /ul	183-643				Agregados plaquetarios escasos / Macroplaquetas escasas	

Serie blanca fórmula absoluta				Serie blanca fórmula relativa (%)			
Analito	Resultado	Unidad	V/R	Analito	Resultado	Unidad	V/R
Leucocitos totales	8.770	/ul	5.500-19.500	Leucocitos totales	8.770	%	5.500-19.500
Neutrófilos	5.788	/ul	2.500-12.500	Neutrófilos	66	%	35 - 75
Linfocitos	2.719	/ul	1.500-7.000	Linfocitos	31	%	20 - 55
Monocitos	0	/ul	55-850	Monocitos	0	%	1-4
Eosinófilos	263	/ul	100 - 1.500	Eosinófilos	3	%	2 - 12
Basófilos	0	/ul	0 - 100	Basofilos	0	%	0 - 1
Banda Neutrof.	0	/ul	0 - 300	Banda Neutrof	0	%	0 - 3

Anotaciones serie blanca	
No se observa alteraciones en la línea blanca	

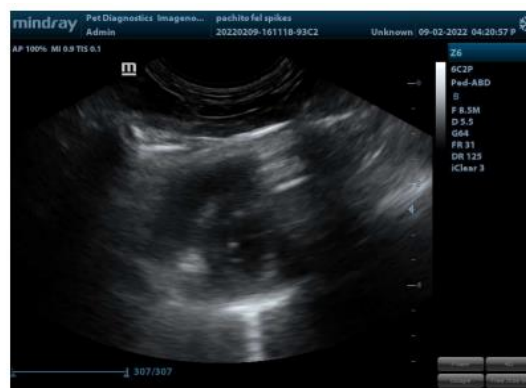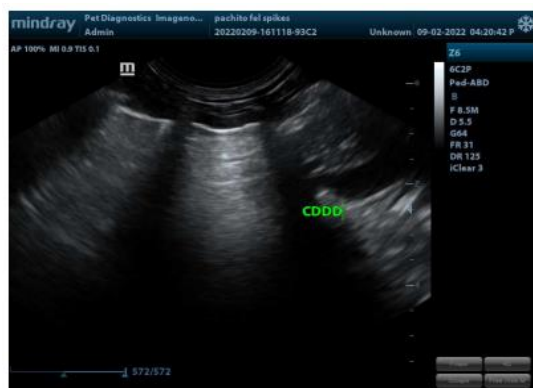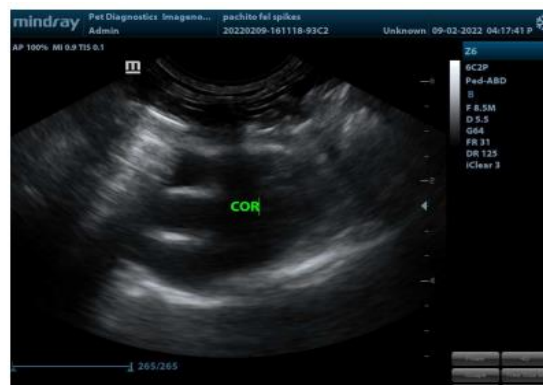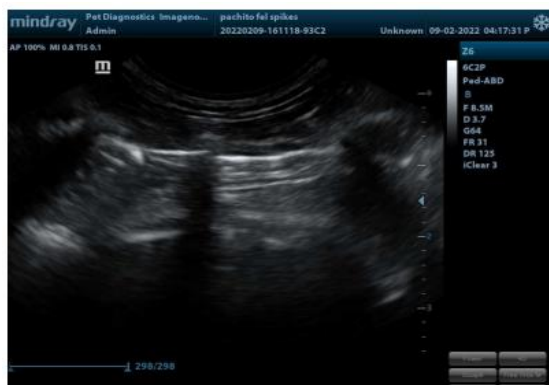BIOQUÍMICA SANGUÍNEA			
Analito	Resultado	Unidades	Valor de referencia
Alanino Aminot SGPT / ALT	128	U/L	6 - 83
Creatinina	1.32	mg/dl	0,8 - 1,8

//Analista: Fecha de análisis: 2022-02-08 /Estado de la muestra: PROCESADA, Satisfactorio.

Tabla 6. Hemoleucograma 2 de control

Día de evolución 6 (09-02-2022)

Se realiza ecografía de control para observar cómo se encuentran los campos pulmonares (imagen 6)

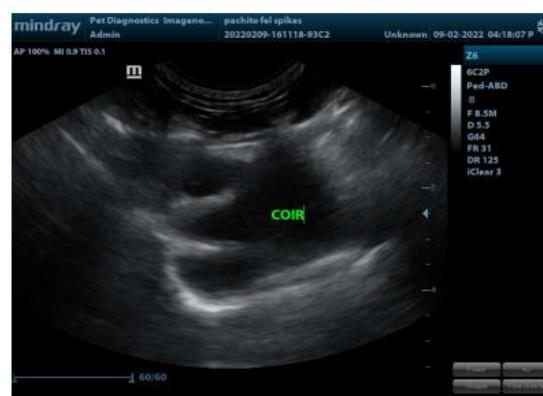
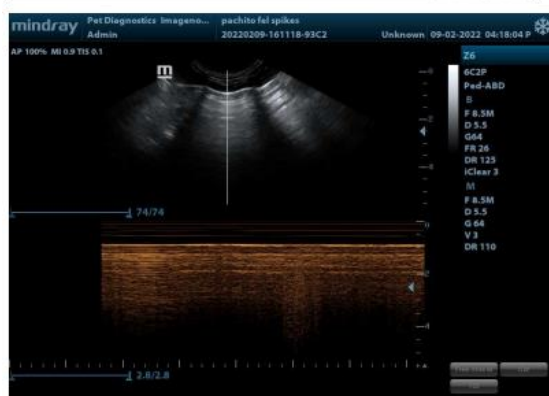
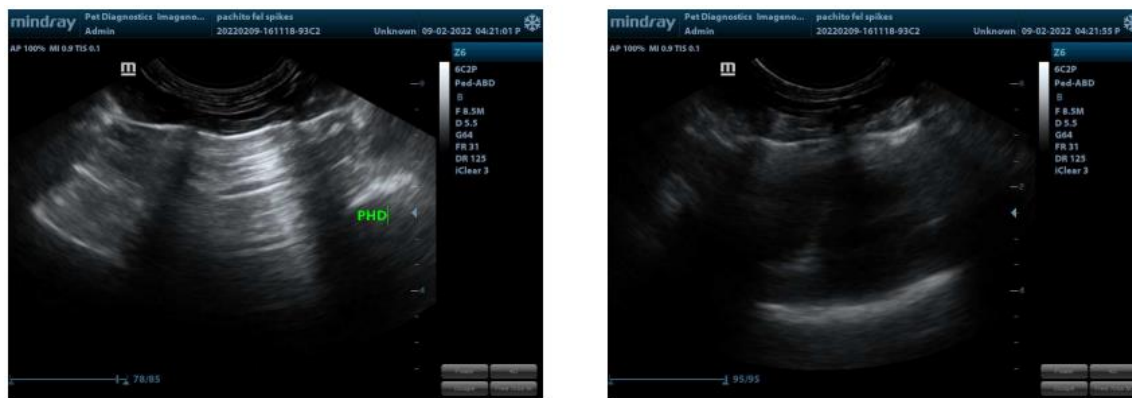



Imagen 6. Ecografía de campos pulmonares

Conclusión: No se observan anomalías al momento de la realización del estudio ecográfico.

Día de evolución 13 (16-02-2022)

Se realiza nuevamente hemoleucograma de control (Tabla 7) en el cual todo sale dentro de los parámetros normales, sin ninguna alteración significativa

Cuadro Hemático Electrónico.

Serie Roja	Resultado	Unidad	V/R	Hallazgos	Resultado	Hallazgos	Resultado
Eritrocitos	8.04	mill/ul	5,0 - 10,0	Hipocromia	NR	Dianocitos	NR
Hemoglobina	12.2	g/dl	8,0 - 15,0	Policromasia	NR	Crenocitos	NR
Hematocrito	38.9	%	24 - 45	Anisocitosis	NR	Microcitos	NR
VCM	48.4	Fl	39 - 55	F. rouleaux	NR	Macroцитos	NR
HCM	15.2	Pg.	14 - 17	Otros Hallazgos	No se observa alteraciones eritrocitarias		
C.Hb.C.M	31.4	g/dl	30 - 35				
Proteinas	78	g/l	60 - 75				

Serie Plaquetaria	Resultado	Unidad	V/R	Anotaciones serie plaquetaria			
Conteo	525	10 ³ /ul	183-643	No se observan alteraciones plaquetarias			

Serie blanca fórmula absoluta				Serie blanca fórmula relativa (%)			
Analito	Resultado	Unidad	V/R	Analito	Resultado	Unidad	V/R
Leucocitos totales	6.810	/ul	5.500-19.500	Leucocitos totales	6.810	%	5.500-19.500
Neutrófilos	3.950	/ul	2.500-12.500	Neutrófilos	58	%	35 - 75
Linfocitos	2.452	/ul	1.500-7.000	Linfocitos	36	%	20 - 55
Monocitos	0	/ul	55-850	Monocitos	0	%	1-4
Eosinófilos	408	/ul	100 - 1.500	Eosinófilos	6	%	2 - 12
Basófilos	0	/ul	0 - 100	Basófilos	0	%	0 - 1
Banda Neutrof.	0	/ul	0 - 300	Banda Neutrof	0	%	0 - 3

Anotaciones serie blanca	
No se observa alteraciones en la línea blanca	

BIOQUÍMICA SANGUÍNEA			
Analito	Resultado	Unidades	Valor de referencia
Alanino Aminot SGPT / ALT	47	U/L	6 - 83
Creatinina	0.89	mg/dl	0,8 - 1,8

//Analista: Fecha de análisis: 2022-02-16 /Estado de la muestra: PROCESADA, Satisfactorio,

Tabla 7. Hemoleucograma 3 de control

Discusión

En este trabajo se presenta un caso clínico de un paciente felino de 2 años de edad el cual fue diagnosticado con una hernia diafragmática peritoneo pericárdica HDPP tras llegar a una consulta por motivo de intolerancia al ejercicio, tos, disnea y pérdida de peso. Algunos autores como (Ríos, Gómez, Fernández 1987) mencionan que “Aunque en la mayoría de los pacientes con este defecto los síntomas aparecen antes del primer año de vida (en el gato concretamente, están descritos a partir de los dos meses de edad), algunos animales permanecen clínicamente normales durante años o incluso durante toda la vida” y otros autores como (Fossum et al., 2008) nos dice que “Los signos clínicos pueden ser de tipo digestivo, cardíaco o respiratorio, e incluyen anorexia, depresión, vómitos, diarrea, adelgazamiento, jadeo, disnea, intolerancia al ejercicio o dolor después de comer, o todo ello” por lo que son signos muy inespecíficos, los cuales concuerdan respecto a su aparición con el paciente del presente trabajo. Aunque se debió realizar una evaluación cardíaca más profunda para descartar “ruidos cardíacos amortiguados, soplos causados por el desplazamiento del corazón por los órganos viscerales o por defectos intracardiacos y defectos concomitantes en la pared abdominal ventral.” (Fossum et al., 2009)

Fossum dice que “Se puede hacer un diagnóstico provisional de la HDPP tomando como base la anamnesis, los signos clínicos y la exploración física, pero el examen radiológico o ecográfico (o ambos) es esencial para establecer un diagnóstico definitivo” (Fossum et al., 2008) En este caso, el diagnóstico definitivo de este paciente se realizó por medio de radiografía solamente, en el cual se evidencio los cambios a nivel de la silueta cardíaca tal y como lo expone Fossum (2008). Para tener un diagnóstico definitivo más certero, se debió realizar también una ecografía, para profundizar más ya que el estudio ecográfico también es importante para diagnosticar la HDPP pero en el paciente del presente caso no se empleó. Aun así, con las imágenes radiográficas se llegó a un diagnóstico adecuado

Respecto a la anestesia, es uno de los factores principales para el éxito de la corrección quirúrgica, ya que de esta depende la profundización de nuestro paciente, los signos vitales durante la cirugía, el tiempo que demora nuestro paciente en despertar y los efectos secundarios que esta pueda ocasionar en el paciente, buscando siempre generar los efectos mínimos adversos dependiendo de las características individuales de cada paciente, así como lo dice Fossum (2008) Si el animal presenta problemas respiratorios, se emplearán fármacos que posean efectos mínimos de depresión respiratoria (Fossum, et al., 2008). En este caso clínico no se presenta reporte en la historia clínica sobre la anestesia usada durante la cirugía, por lo cual, debería tener mayor información disponible al alcance, siendo una parte tan fundamental para un buen desarrollo quirúrgico y para que el tratamiento finalmente logre ser exitoso

Respecto al tratamiento definitivo de la HDPP, la corrección quirúrgica es de elección, según Morgan (2020) “existen múltiples métodos de reparación que incluyen la herniorrafia primaria, el implante de malla, el colgajo diafragmático, el colgajo pericárdico y el colgajo de rotación del recto abdominal”; en este caso, se realizó laparotomía y herniorrafia primaria, sin ninguna complicación presentada durante el periodo operatorio; aunque algunos autores han demostrado y usado la laparotomía como “una herramienta de diagnóstico eficaz y ayuda en el tratamiento de 40 grandes hernias diafragmáticas crónicas en gatos” (Copado, Bertoletti, Teclas, Feranti, Coradini, Hartman, Corrêa, Brun, 2017).

El material de sutura que se utilizó para cerrar el diafragma fue sutura no absorbible (Nylon 2-0) con un patrón simple continuo, así como lo describe García (2008) “se debería cerrar el defecto de dorsal a ventral mediante un material de sutura preferiblemente no absorbible” (García et al., 2000), aunque otros autores como Morgan (2020) y Fossum (2009) también sugieren el uso de sutura reabsorbible

Aunque se afirma que “las razas caninas weimaraner y cocker spaniel pueden tener un mayor riesgo y los gatos domésticos de pelo largo y del Himalaya pueden tener predisposición” (Reimer y cols., 2004); no se encuentran reportes de cuál es la razón por la cual estas razas suelen tener mayor predisposición a presentar este tipo de hernia.

Conclusiones

La hernia diafragmática peritoneo pericárdica es una patología que se puede diagnosticar fácilmente si tenemos una buena anamnesis, un buen examen físico y si contamos con la ayuda de pruebas complementarias de importancia como lo es la ecografía y la radiografía

Debido a que la HDPP es una patología de origen congénito, la signología comienza a aparecer gradualmente e incluso puede pasar desapercibido, por lo cual en una gran mayoría de casos se diagnostica de forma incidental

La herniorrafia es el procedimiento quirúrgico de elección para la HDPP, los pacientes sometidos a este procedimiento tienen buenos resultados y el pronóstico finalmente es favorable

Referencias

- Álvarez, I., Tendillo, F. y Burzaco, O. (2001). La ventilación artificial en el perro y el gato. *Consulta de difusión veterinaria*, 9 (77), 85-95.
- Bökenhans, R. (2020). 6. Enfermedades pericardicas. *Clínica médica de animales pequeños I*, 59.
- Burns, CG, Bergh, MS y McLoughlin, MA (2013). Tratamiento quirúrgico y no quirúrgico de la hernia diafragmática peritoneopericárdica en perros y gatos: 58 casos (1999–2008). *Diario de la Asociación Médica Veterinaria Americana*, 242 (5), 643-650.
- Cabral, M. F. A. (2014). Relatório de clínica de animais de companhia: hérnia diafragmática peritoneo-pericárdica (Master's thesis, Universidade de Évora).
- Fossum, T. W. (2008). *Cirugía en pequeños animales*. Elsevier Health Sciences.
- Franco Ramos, P. I. D. P. (2022). Reporte de caso clínico: hernia diafragmática peritoneo pericárdica en perro mestizo de 4 meses. (Trabajo de grado) Universidad de Ciencias Aplicadas y Ambientales.
- García, F., Moll, X., Fernández, J. A., Andaluz, A., Fresno, L., & Ferrer, R. (2008). Cirugía de las Hernias. *Consulta de Difusión Veterinaria*, 1-1.
- Margolis, C., Zakošek Pipan, M., Demchur, J., Or, M., Henthorn, P. y Casal, ML (2018). Hernia diafragmática peritoneopericárdica congénita en una familia de gatos persas. *Revista de informes abiertos de medicina y cirugía felina*, 4 (2).
- Morgan, KR., Singh, A., Giuffrida, MA., Balsa, IM., Hayes, G., Chu, ML., & Gatineau, M. (2020). Resultado después de los tratamientos quirúrgicos y conservadores de la

hernia diafragmática peritoneopericárdica canina: un estudio multiinstitucional de 128 perros. *Cirugía Veterinaria*, 49 (1), 138-145.

Nikiphorou, X., Chioti, R., Patsikas, MN y Papazoglou, LG (2016). Hernia diafragmática peritoneopericárdica en el perro y el gato. *Revista de la Sociedad Médica Veterinaria Helénica*, 67 (3), 189-194.

O'brien, H.D. (1939). Comunicación pericardio-peritoneal, descripción de un tipo raro de hernia diafragmática. *Diario de Anatomía*, 74 (Pt 1), 131.

Perdomo Arroyave, V. (2021). Hernia diafragmática peritoneo-pericárdica y hallazgo incidental de neoplasia en un felino doméstico de raza Persa. Un reporte de caso (Doctoral dissertation, Unilasallista Corporación Universitaria).

Reimer, SB, Kyles, AE, Filipowicz, DE y Gregory, CR (2004). Resultado a largo plazo de gatos tratados de forma conservadora o quirúrgica por hernia diafragmática peritoneopericárdica: 66 casos (1987-2002). *Revista de la Asociación Médica Veterinaria Estadounidense*, 224 (5), 728-732.

Ríos Boeta, A., Gómez Arcos, L., & Fernández González, T. (1987). Hernia diafragmática peritoneopericárdica en el gato: caso clínico. *Clínica veterinaria de pequeños animales*, 7(4), 0181-186.

Welch, B.T. (2021). Hernia diafragmática peritoneal-pericárdica en un perro pug macho intacto de 6 años. *Diario Veterinario Canadiense*, 62 (1), 69.